ΑΝΤΙΦΥΜΑΤΙΚΟ ΤΜΗΜΑ
Μονάδα Πολυανθεκτικής Φυματίωσης
ΓΕΝΙΚΟ ΝΟΣΟΚΟΜΕΙΟ ΝΟΣΗΜΑΤΩΝ ΘΩΡΑΚΟΣ ΑΘΗΝΩΝ Η ΣΩΤΗΡΙΑ

ΔΙΑΓΝΩΣΤΙΚΗ ΠΡΟΣΕΓΓΙΣΗ ΕΞΩΠΝΕΥΜΟΝΙΚΗΣ ΦΥΜΑΤΙΩΣΗΣ

Στάμου Παναγιώτα
Πνευμονολόγος-Φυματιολόγος, Υπότροφος Ε.Π.Ε.,
Αντιφυματικό Τμήμα, ΓΝΝΘΑ «Η Σωτηρία»

Κλινικό περιστατικό

Άνδρας, 45 ετών
Έλληνας
Ιατρός

Α/Α: ν.Crohn –δεν ανταποκρίνεται στη θεραπεία

Παραπομπή από γαστρεντερολόγο λόγω :

- (+) IGRA

για έναρξη αγωγής για LTBI –ανάγκη χορήγησης βιολογικού παράγοντα

Βιοψία εντέρου : αλλοιώσεις χρόνιας κοκκιωματώδους φλεγμονής

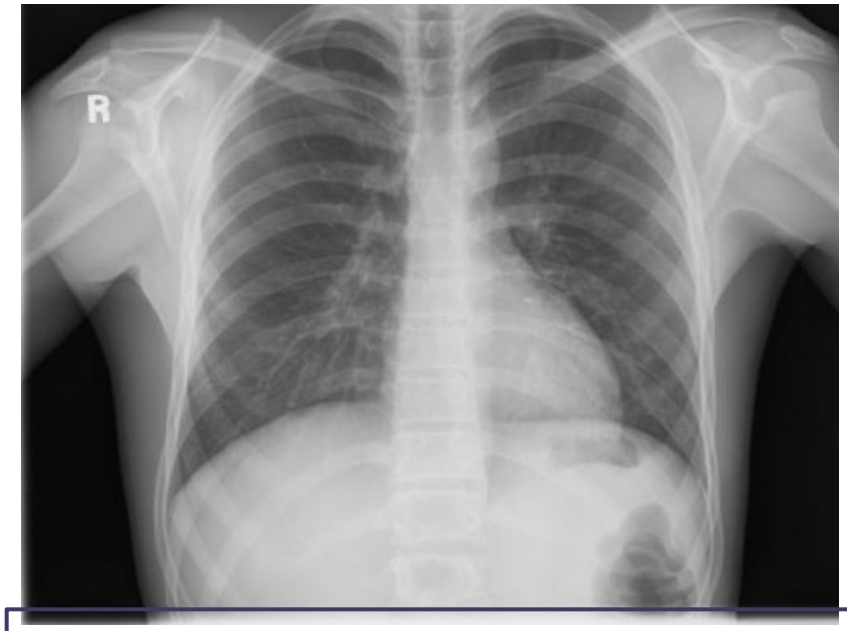

Αίτια κοκκιωματώδους φλεγμονής

INFECTIOUS CAUSES

1. BACTERIAL
   - TUBERCULOSIS
   - LEPROSY
   - CAT SCRATCH DISEASE
2. FUNGAL
   - HISTOPLASMOSIS
   - CRYPROCOCCOSIS
3. PROTOZOAL
   - SHISTOSOMIASIS

AUTOIMMUNE CAUSES

AUTOIMMUNE CAUSES
1.CROHN'S DISEASE
2.SARCOIDOSIS
3.VASCULITIS
- GRANULOMATOSIS WITH POLYANGIITIS (WEGNER'S GRANULOMATOSIS)
- GIANT CELL ARTERITIS
- TAKAYASU'S ATERITIS
- CHURG-STRAUSS SYNDROME

INERT MATERIALS

1. SILICON
2. BERYLLIUM

IDIOPATHIC

LTBI?
Έναρξη θεραπείας με θεραπευτικό κριτήριο?
Επανάληψη κολονοσκόπησης?

Η φυματιώδης εντερίτιδα δεν μπορεί να αποκλεισθεί

- Ο ασθενής υποβλήθηκε σε νέα κολονοσκόπηση και η μοριακή μέθοδος ανίχνευσε γενετικό υλικό M. tuberculosis

Συμπεράσματα

- Η ιστολογική εξέταση ΔΕΝ επιβεβαιώνει τη διάγνωση της ΤΒ
- Τυρεοειδοποιημένα κοκκιώματα-παθογνωμονικά τόσο της ΤΒ όσο και των NTM
- Πρέπει ΠΑΝΤΑ να επιχειρείται μικροβιολογική επιβεβαίωση με ιστοκαλλιέργεια

PCR δείγματος εντέρου

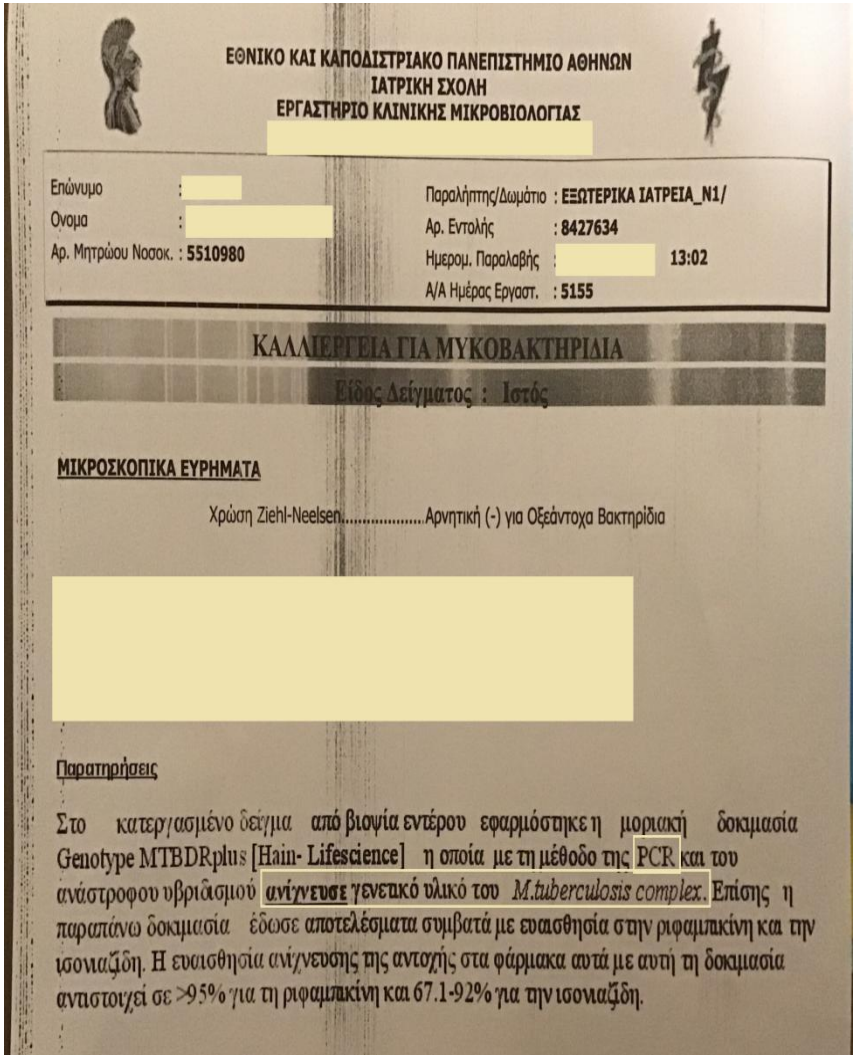

ΕΘΝΙΚΟ ΚΑΙ ΚΑΠΟΔΙΣΤΡΙΑΚΟ ΠΑΝΕΠΙΣΤΗΜΙΟ ΑΘΗΝΩΝ
ΙΑΤΡΙΚΗ ΣΧΟΛΗ
ΕΡΓΑΣΤΗΡΙΟ ΚΛΙΝΙΚΗΣ ΜΙΚΡΟΒΙΟΛΟΓΙΑΣ

Επώνυμο :
Όνομα :
Αρ. Μητρώου Νοσοκ. : 5510980

Παραλήπτης/Δωμάτιο : ΕΞΩΤΕΡΙΚΑ ΙΑΤΡΕΙΑ_Ν1/
Αρ. Ενταλής : 8427634
Ημερομ. Παραλαβής : 13:02
Α/Α Ημέρας Εργαστ. : 5155

ΚΑΛΛΙΕΡΓΕΙΑ ΓΙΑ ΜΥΚΟΒΑΚΤΗΡΙΔΙΑ

Είδος Δείγματος : Ιστός

ΜΙΚΡΟΣΚΟΠΙΚΑ ΕΥΡΗΜΑΤΑ

Χρώση Ziehl-Neelsen.....Αρνητική (-) για Οξέαντοχα Βακτηρίδια

Παρατηρήσεις

Στο κατεργασμένο δείγμα από βιοψία εντέρου εφαρμόστηκε η μοριακή δοκιμασία Genotype MTBDRplus [Hain- Lifescience] η οποία με τη μέθοδο της PCR και του ανάστροφου υβριδισμού ανίχνευσε γενετικό υλικό του *M.tuberculosis complex*. Επίσης η παραπάνω δοκιμασία έδωσε αποτελέσματα συμβατά με ευαισθησία στην ριφαμπικίνη και την ισονιαζίδη. Η ευαισθησία ανίχνευσης της αντοχής στα φάρμακα αυτά με αυτή τη δοκιμασία αντιστοιχεί σε >95% για τη ριφαμπικίνη και 67.1-92% για την ισονιαζίδη.

Κάθε ασθενής με TB δεν έχει βήχα

- Η φυματίωση είναι ένα **πολύ-συστηματικό** νόσημα
- Απαιτείται **υψηλή κλινική υποψία** και αξιολόγηση της **κλινικής εικόνας** για να οδηγηθούμε στη διάγνωση

Ασθενής με:

- Πυρετός
- Απώλεια βάρους
- Νυχτερινές εφιδρώσεις
- Κακουχία

+ ≥ 1 από:

Neurological Signs and Symptoms	• Headache that has either been intermittent or persistent for 2 -3 weeks • Mental status change that maybe subtle initially • New onset of seizures • Lateralising signs • Cranial Nerve palsy
Skeletal Signs and Symptoms	• Back pain or stiffness • Lower extremity paralysis (in as manyas half of patients with undiagnosed Pott's Disease) • Tuberculous arthritis, usually involving only 1 joint (most often the hip or knee followed by the ankle, elbow and wrist)
Genitourinary Signs and Symptoms	• Dysuria • Frequent urination • In men, a painful scrotal mass, prostatitis, orchitis or epididymitis • In women, symptoms mimicking pelvic inflammatory disease and an acquired abnormal menstrual cycle or symptoms
Gastrointestinal Signs and Symptoms	• Non-healing ulcers of the mouth or anus • Difficulty swallowing (with oesophageal disease) • Abdominal pain mimicking peptic ulcer disease (with gastric or duodenal infection) • Malabsorption (with infection of the small intestine • Pain, diarrhoea, or haematochaezia (with infection of the colon)

Απαιτεί **περαιτέρω** διερεύνηση για εξωπνευμονική φυματίωση

Πνευμονική vs εξωπνευμονική φυματίωση

- ✓ Πνευμονική TB (70%): Αφορά τους πνεύμονες και το τραχειοβρογχικό δένδρο
- ✓ Εξωπνευμονική TB(20%): Αφορά όλες της υπόλοιπες εντοπίσεις πλην της πνευμονικής
- ✓ Συνδυασμός πνευμονικής και εξωπνευμονικής νόσου: 10%

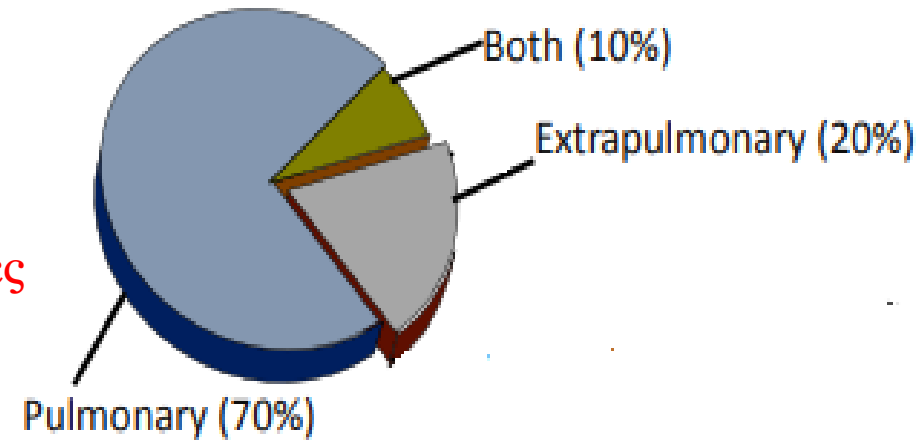

CDC Reported TB Cases by Form of Disease United States, 2016

WHO, *Definitions and reporting framework for tuberculosis – 2013 revision (updated December 2014*)

Τρόποι διασποράς

- Λεμφική διασπορά
- Αιματογενής διασπορά
- Επέκταση κατά συνέχεια ιστού
- Διασπορά σε ορογόνες κοιλότητες (πλευρίτιδα-περιτονίτιδα)
- Επιθηλιακή διασπορά

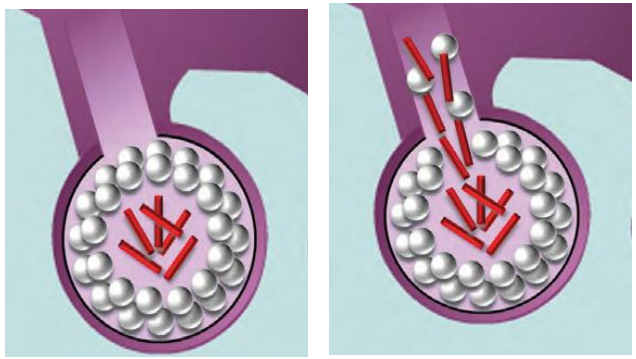

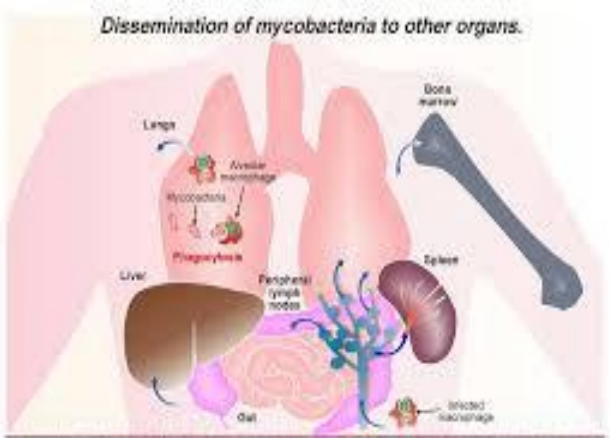

CDC, Transmission and Pathogenesis of Tuberculosis

Κατανομή εξωπνευμονικής φυματίωσης

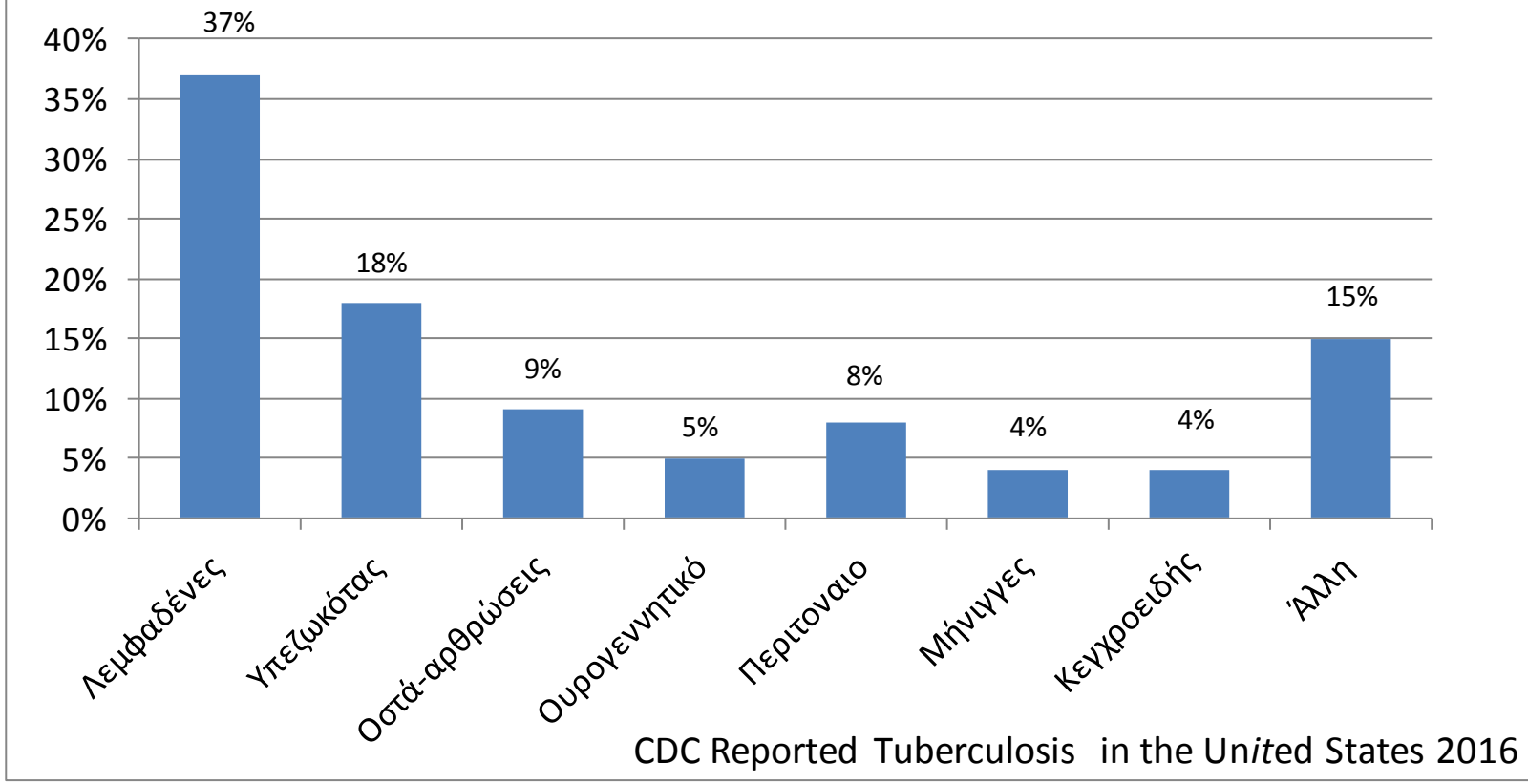

CDC Reported Tuberculosis in the United States 2016

Φυματιώδης λεμφαδενίτιδα (Ι)

- **Τραχηλική(24%)** vs ενδοθωρακική(5%)
- **Επιδημιολογία:** πιο συχνή σε νεαρά άτομα (20-40 ετών) από χώρες με υψηλή επίπτωση της ΤΒ
- **Συμπτώματα** : συνήθως ανώδυνη λεμφαδενική διόγκωση με τα συστηματικά συμπτώματα λιγότερο συχνά
- **CXR** => 20-40% συνυπάρχει πνευμονική συμμετοχή

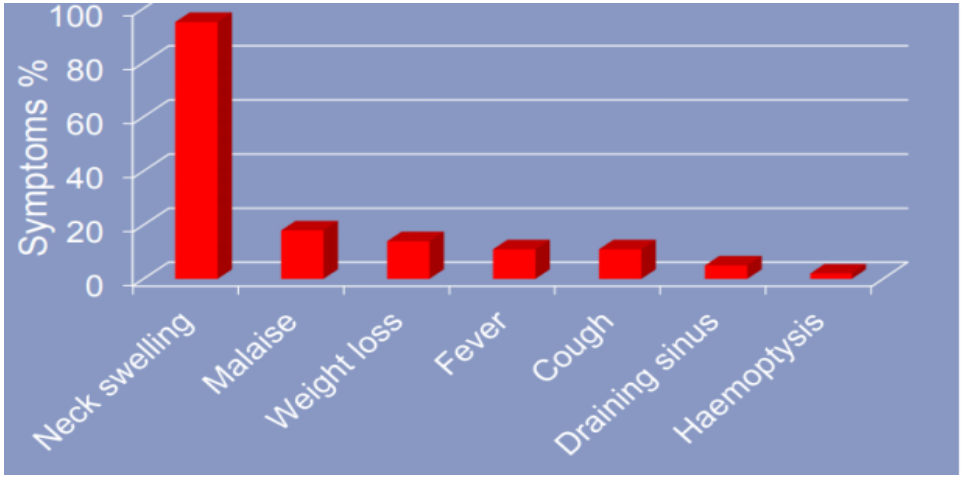

Postgrad Med J 2001;77:185-7
Clin Infect Dis 2011;555-562

Φυματιώδης λεμφαδενίτιδα (ΙΙ)

FNA

- ✓ η πλέον κατάλληλη μέθοδος για επιφανειακούς λεμφαδένες
- ✓ ελάχιστες επιπλοκές, χαμηλό κόστος
- ✓ **sensitivity 77%, specificity 93%**

Χειρουργική βιοψία

- ✓ **υψηλότερη διαγνωστική ακρίβεια**
- ✓ ολική εξαίρεση έναντι τμηματικής λόγω μικρότερου κινδύνου εμφάνισης συριγγίου

Φυματιώδης πλευρίτιδα (Ι)

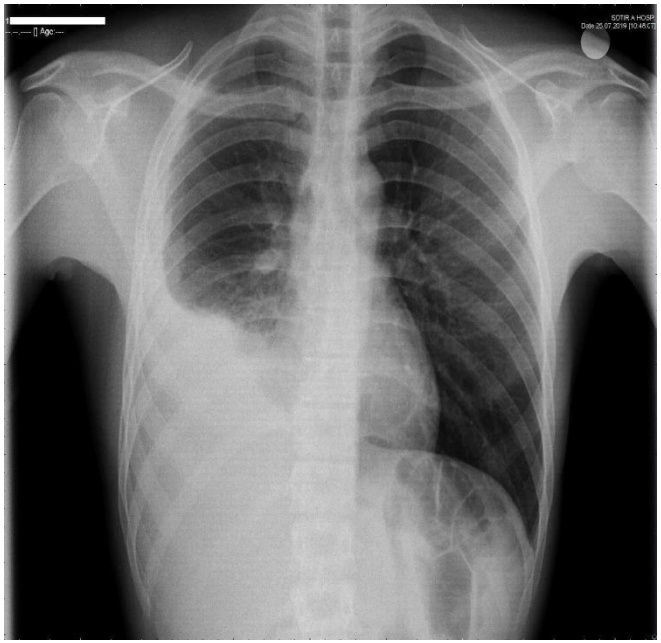

Παθογένεση : Αντίδραση υπερευαισθησίας επιβραδυνόμενου τύπου ή ρήξη πνευμονικής εστίας εντός της υπεζωκοτικής κοιλότητας

Συχνότερα **συμπτώματα:**

- ✓ μη παραγωγικός βήχας(94%)
- ✓ πλευριτικού τύπου άλγος(78%)

Εντόπιση: συνήθως μονόπλευρη, μικρότερη από τα 2/3 του ημιθωρακίου (82%), δεξιά (55%)

Συνύπαρξη με:

πνευμονική → 50%

Έως και 25% ασθενών με φυματιώδη πλευρίτιδα και αρνητική α/α θώρακα για πνευμονική νόσο => (+) καλλιέργεια πτυέλων

Specimen Cultured	AFB Culture Sensitivity
Sputum only	48%
Fluid only	63%
Sputum + Fluid	79%

Tuberculous pleural effusion, Up-To-Date 2019

Φυματιώδης πλευρίτιδα (ΙΙ)

- ✓ **Μικροβιολογική επιβεβαίωση =>** ανίχνευση Mtb σε **καλλιέργεια** Π.Υ. ή βιοψίας υπεζωκότα

Χαρακτηριστικά πλευριτικού υγρού

- ✓ Εξίδρωμα
- ✓ LYM (60-90%) (μπορεί να παρατηρηθεί υπεροχή NEU τα πρώτα 24ωρα)
- ✓ 1000-6000 cells/mm^3
- ✓ **<5% μεσοθηλιακά κύτταρα**
- ✓ pH<7.40, glu: 60-100mg/dL, LDH αυξημένη=>75% των περιπτώσεων
- ✓ **ADA 40U/L**

•Sensitivity: 85% •Specificity: 90% •PPV: 85%
•**NPV: 99%**

Diagnostic Approach	Sensitivity
Pleural fluid culture	10-40%
Pleural biopsy culture	55-85%
Pleural biopsy histology	50-80%
Combined pleural biopsy culture and histology	80-95%

Respir Med 2008;102:744-54 BMC Infect Dis 2004;4:6 Chest 2003;124:2105-11

Burgess et al. Chest 1996; 19:414
Arnold, et al. Thorax 2014;69:A62 doi:10.1136/thoraxjnl-2014-206260.121

Κλειστή βιοψία vs VATS;

- ✓ Βιοψία υπεζωκότα- κλειστή
  Το 40% των δειγμάτων δεν περιέχουν καθόλου υπεζωκοτικό ιστό

- ✓ Βιοψία καθοδηγούμενη με απεικονιστικές μεθόδους =>
Ευαισθησία 80-90%

- ✓ Θωρακοσκόπηση/VATS: sensitivity 100%

Vorster, MJ, et al. J Thorac Dis 2015;7(6):981-991
Ruan SY, et al. Thorax 2012;67:822-7
Koegelenberg CF, et al. Respirology 2011;16(5):738-46.
Kirsch CM, et al. Chest 1997;112(3):702-6.

Φυματίωση ουροποιητικού

- ✓ Προσβάλλει συχνότερα το **αθροιστικό ουροποιητικό σύστημα**
- ✓ Σπανιότερα προκαλεί παρεγχυματικές βλάβες στο νεφρό (διάμεση νεφρίτιδα, σπειραματονεφρίτιδα)
- ✓ **Συμπτώματα μη ειδικά**

Άσηπτη πυουρία και μικροσκοπική αιματουρία (νεφροί), συχνουρία, δυσουρία, μακροσκοπική αιματουρία και άλγος (κύστη)

- ✓ Α/Τ κοιλίας με ενδοφλέβια έγχυση σκιαγραφικού είναι η προτεινόμενη διαγνωστική μέθοδος
- ✓ **Ακτινολογικά ευρήματα** με παράλληλη συμμετοχή του ανώτερου και κατώτερου ουροποιητικού συστήματος συνηγορούν υπέρ ΤΒ

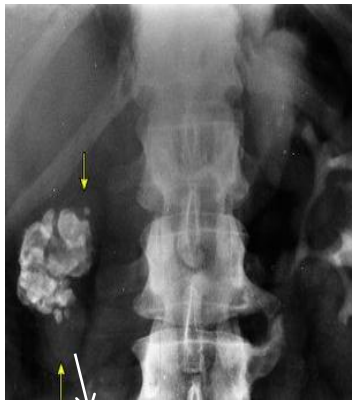

Διάγνωση

- ✓ Συλλογή **3-6** πρωινών δειγμάτων ούρων=> καλλιέργεια για MTB με ευαισθησία έως 90%
- ✓ Η οξεάντοχη χρώση δεν συστήνεται ως ρουτίνα
- ✓ Ασθενείς με κλινική υποψία ΤΒ, συμβατή ακτινολογική εικόνα και αρνητικές καλλιέργειες ούρων υποψήφιοι για **βιοψία**

Up-to-date 2019, Urogenital TB

Φυματίωση γεννητικού συστήματος

Άρρεν

- επιδιδυμίτιδα (10-55%), προστατίτιδα, προσβολή σπερματοδόχων κύστεων
- ανδρική υπογονιμότητα μπορεί να είναι η πρώτη εκδήλωση
- ψηλαφητοί όζοι και έλκη που δεν ανταποκρίνονται σε κοινή θεραπεία
- **πάντα** καλλιέργειες ούρων και αναζήτηση πνευμονικής νόσου
- Διάγνωση: βιοψία ή FNA

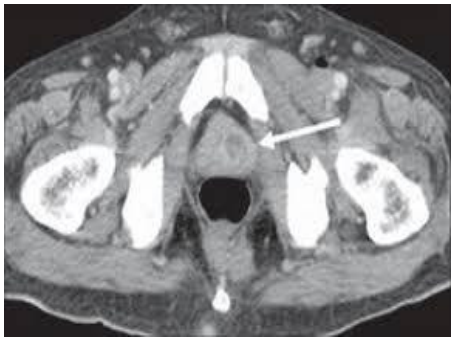

Θήλυ

- σάλπιγγες, ωοθήκες, **ενδομήτριο**
- υπογονιμότητα (75%), κοιλιακό άλγος (50%), διαταραχές εμμήνου ρύσης (25%)
- Διάγνωση: βιοψία με διαγνωστική απόξεση –καλλιέργεια καταμήνιων υγρών

TB σπονδυλίτιδα- N. Pott

- ✓ Αποτελεί το **50%** των περιπτώσεων σκελετικής TB
- ✓ Κατώτερη ΘΜΣΣ και ΟΜΣΣ

- ✓ **Συμπτώματα**: πόνος τοπικά διάρκειας ακόμη και μηνών – νευρολογική σημειολογία

- ✓ **Ακτινολογικά ευρήματα(**CT ή MRI): σπονδυλικά σώματα με ασαφή όρια, παρουσία **παρασπονδυλικού αποστήματος**, προσβολή μεσοσπονδυλίου δίσκου

  Σπανιότερα οστεολυτικές βλάβες μόνο στα σώματα των σπονδύλων
- ✓ **Διάγνωση**

FNA ή δείγμα ιστού για άμεση χρώση, NAAT και **καλλιέργεια**

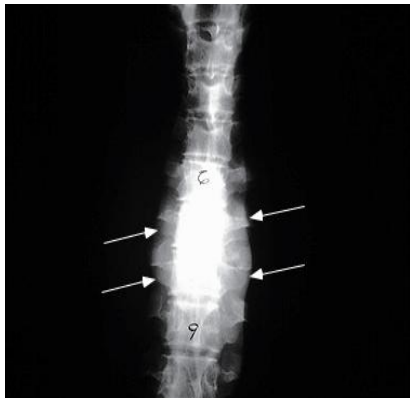

Κεγχροειδής φυματίωση (Ι)

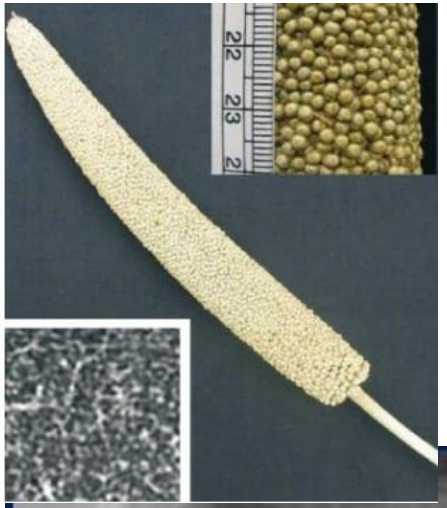

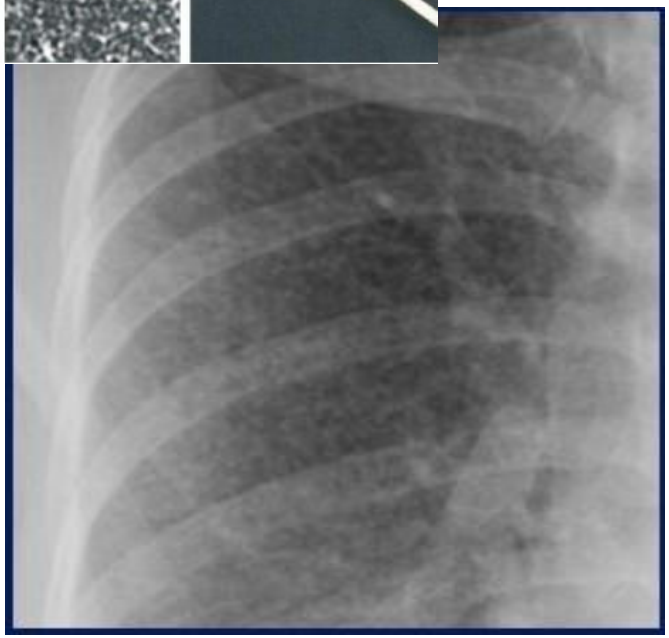

- ✓ Δυνητικά θανατηφόρα μορφή γενικευμένης ΤΒ
- ✓ Αιματογενής διασπορά του MTb από μια αρχική εστία κατά την πρωτοπαθή λοίμωξη ή μετά από αναζωπύρωση
- ✓ **Συμπτώματα**: πυρετός/νυχτερινές εφιδρώσεις, ανορεξία, απώλεια βάρους, μυϊκή αδυναμία
- ✓ Υποξεία εμφάνιση με μέση διάρκεια συμπτωμάτων 2 μήνες

CXR:

- σκιάσεις μικρο-οζιδιακές με αρκετά ομοιόμορφη κατανομή αμφω
- **2/3 περιπτώσεων παθολογική**

Kim et al, Rev Infect Dis 1990,12:583

Κεγχροειδής φυματίωση (ΙΙ)

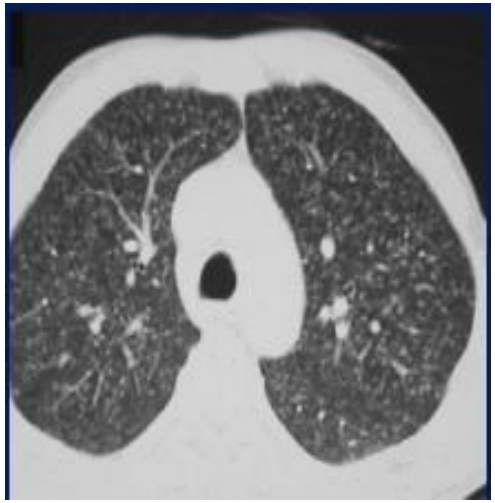

- ✓ **HRCT**
  - μεγαλύτερη ευαισθησία από CXR στην ανάδειξη των οζιδίων 2-3 mm με τυχαία κατανομή σε όλα τα πνευμονικά πεδία
  - χαμηλή ειδικότητα απεικονιστικού προτύπου

Η **πιθανότητα** της διάγνωσης **αυξάνεται** όσο αυξάνονται τα υλικά για καλλιέργειες

- ✓ Τουλάχιστον **2 πρωινά δείγματα πτυέλων**
  - Άμεση χρώση=>6-36%
  - Καλλιέργεια=>27-97%
- ✓ Γαστρικές πλύσεις ή ενδοτραχειακή αναρρόφηση=> Χαμηλότερη ευαισθησία
- ✓ Συνδυασμός **βρογχοσκοπικά ληφθέντων δειγμάτων** (BAL, βρογχικά εκπλύματα ,διαβρογχική βιοψία)=> ευαισθησία 84-92%

Κεγχροειδής φυματίωση (ΙΙΙ)

- ✓ **Βιοψίες από όργανα στόχους** (L/Ns, ασκητικό ή πλευριτικό υγρό, ΚΝΣ, μυελός των οστών, ήπαρ)
- ✓ **Οστεομυελική βιοψία =>** Συνδυασμός επιχρίσματος, καλλιέργειας και ΝΑΑ=> διάγνωση στο 93% των ασθενών
- ✓ **Βιοψία ήπατος**=> κοκκίωμα στο 90% των περιπτώσεων
- ✓ **Καλλιέργειες περιφερικού αίματος** για MTB

Φυματιώδης μηνιγγίτιδα(Ι)

- ✓ **0,5- 1%** περιπτώσεων ΤΒ
- ✓ **Παθογένεση=>** ρήξη κοκκιώματος στον υπαραχνοειδή χώρο => Τ-κυτταρική αντίδραση υπερευαισθησίας στα ΜΤΒ=> διάχυτη φλεγμονή κυρίως στη βάση του κρανίου=> **αραχνοειδίτιδα-αγγειίτιδα-υδροκέφαλος**
- ✓ **Κλινική εικόνα**

Στάδιο Ι
- Κεφαλαλγία και εμπύρετο
- Χωρίς άλλα ειδικά σημεία

Στάδιο ΙΙ
- Μηνιγγισμός
- Υπνηλία/λήθαργος
- Εστιακά νευρολογικά σημεία

Στάδιο ΙΙΙ
- Stupor/κώμα/επιληπτικές κρίσεις
- Πάρεση/παράληση

Απεικονιστικός έλεγχος

- **CT /MRI**
- Το **30%** των ασθενών σε αρχόμενο στάδιο μηνιγγίτιδας=> **φυσιολογική** CT ή MRI
- Μηνιγγική ενίσχυση + υδροκέφαλος : κατευθύνουν ισχυρά υπέρ ΤΒ μηνιγγίτιδα
- Υδροκέφαλος+ μηνιγγική ενίσχυση : σχετίζονται με ενεργό νόσο των μηνίγγων-πτωχή πρόγνωση -μεγάλη πιθανότητα αγγειίτιδας

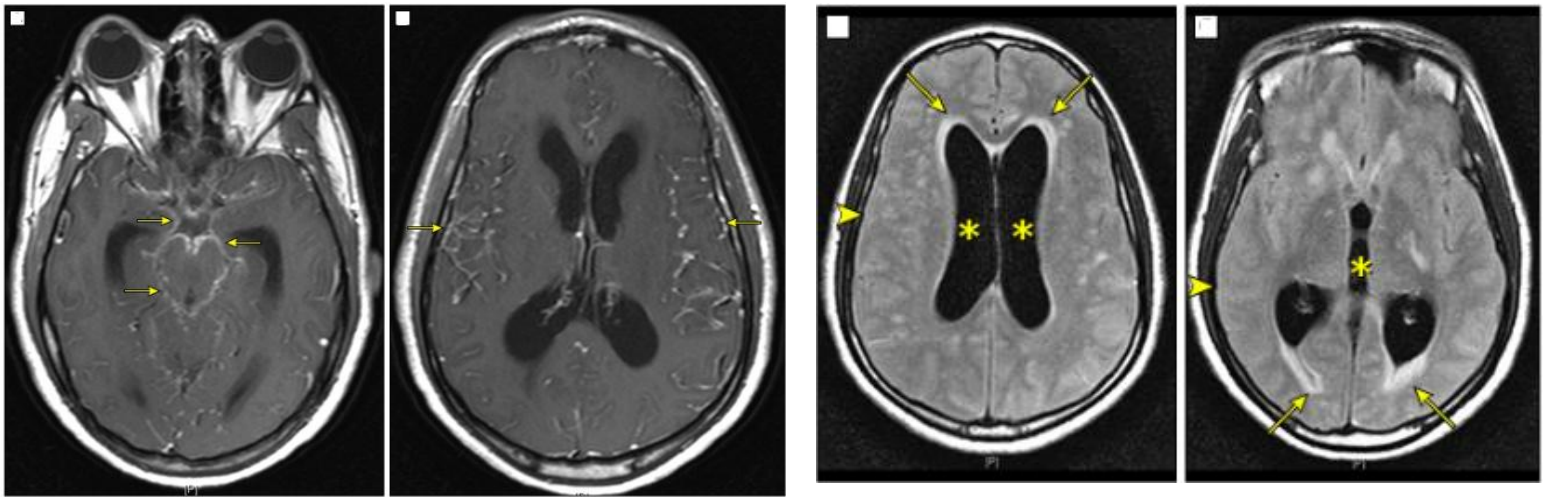

Up-To-Date, 2019-CNS tuberculosis

Χαρακτηριστικά ΕΝΥ

California encephalitis project

- 20 ασθενείς με TB ΚΝΣ

και (+) καλλιέργεια ΕΝΥ για Mtb

- (+) PCR στο ΕΝΥ=>24%
  - Υψηλή πρωτεΐνη
  - Χαμηλή γλυκόζη
  - Αυξημένος αριθμός κυττάρων (100-500 cells/microL)
  - Λεμφοκυτταρικός τύπος

Characteristic	CNS TB
No. Cases	20
CSF leukocytes per ml, median	201
CSF protein, mg/dl, median	174
CSF glucose, mg/dl, median	35

Emerg Infect Dis 2008;14:1473-5

Int J Tuberc Lung Dis 2010, 14:1382

Φυματιώδης μηνιγγίτιδα (ΙΙ)

- ✓ **Καλλιέργεια ΕΝΥ** => τουλάχιστον 3 παρακεντήσεις=>μεγαλύτερος όγκος ΕΝΥ=> μεγαλύτερη διαγνωστική ακρίβεια

- ✓ WHO 2013 Xpert MTB/RIF should be used in preference to conventional microscopy and culture as the initial diagnostic test for CSF specimens from patients suspected of having TB meningitis

---

- ✓ **ΑΜΕΣΗ** έναρξη εμπειρικής θεραπείας βελτιώνει την κλινική έκβαση
- ✓ **Θνητότητα 15-40%**

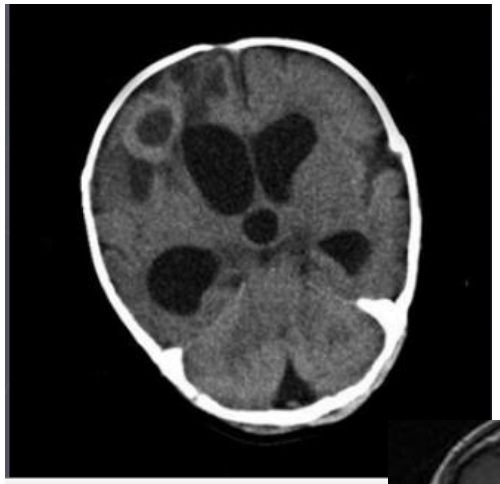

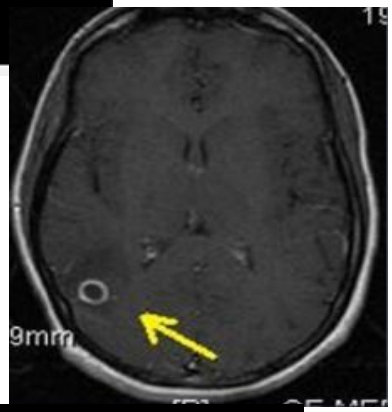

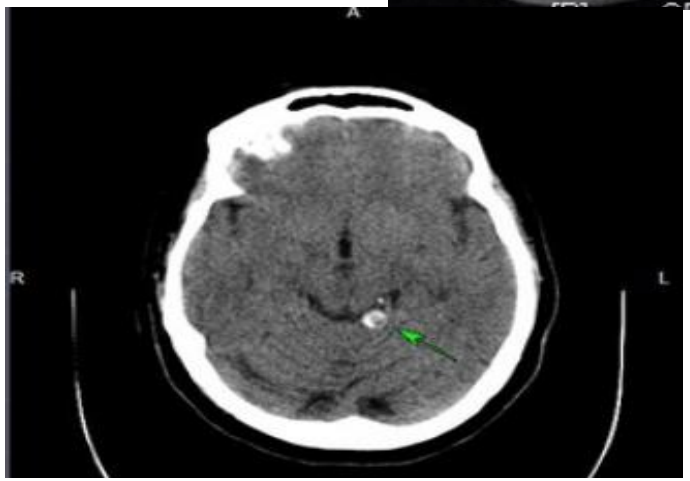

Φυμάτωμα

- **40%** των ογκόμορφων εγκεφαλικών βλαβών
- Αποτέλεσμα αιματογενούς διασποράς
- Στον Δυτικό Κόσμο εμφανίζεται συχνότερα στους ενήλικες
- Σε χώρες με υψηλή επίπτωση ΤΒ συχνότερα σε παιδιά και νέους ενήλικες
- **Κλινική εικόνα** κρίσεις ¨Ε¨, κεφαλαλγία, εκδηλώσεις λόγω πίεσης κρανιακών νεύρων
- **CT/MRI**

Βοηθούν στη διάγνωση της νόσου

- Αποφυγή ΟΝΠ

Φυματιώδης εντερίτιδα

Παθογένεση

- Αιματογενώς
- Κατανάλωση μη παστεριωμένου γάλακτος
- **Κατάποση μολυσμένων πτυέλων**
- Κατά συνέχεια ιστού

Κλινική εικόνα

Κοιλιακό άλγος-διάρροια-δυσκοιλιότητα-μάζα ΔΛΒ (25-50%)

CT => πάχυνση της ειλεο-τυφλικής περιοχής-νεκρωτικοί λεμφαδένες

Συχνότερες εντοπίσεις

- Ειλεό-τυφλική περιοχή
- Νηστιδό-ειλεϊκή περιοχή

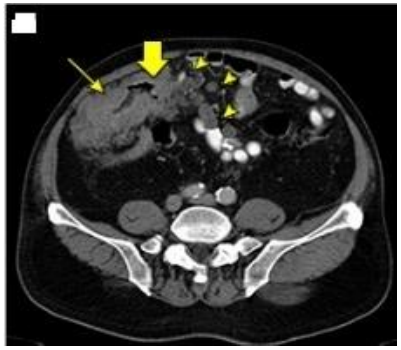

Διάγνωση-βιοψία με ενδοσκόπηση ή λαπαροσκόπηση

Patterns

- Αποφρακτικό(20%)-μάζα ΔΛΒ
- Παρουσία ελκών(5%)-συρίγγιο

Παθολογοανατομική εξέταση-AFB-PCR-καλλιέργεια

- AFB-NAAT=> χαμηλή ευαισθησία

Δ.Δ. ν.Crohn, απόστημα

Abdominal tuberculosis,Up-to-date,2019

Φυματιώδης περιτονίτιδα

- **Συμπτώματα**:
  - κοιλιακή διάταση (93%)
  - κοιλιακό άλγος(73%)
  - εμπύρετο(58%)

- **Ασκιτικό υγρό=>** υπέρ ΤΒ
  - λεμφοκυτταρικό
  - πρωτεϊνη >2,5-3 g/dL
  - SAAG>1.1g/dL
- Άμεση χρώση=> (+) <3%
- Καλλιέργεια =>(+) 20- 83%

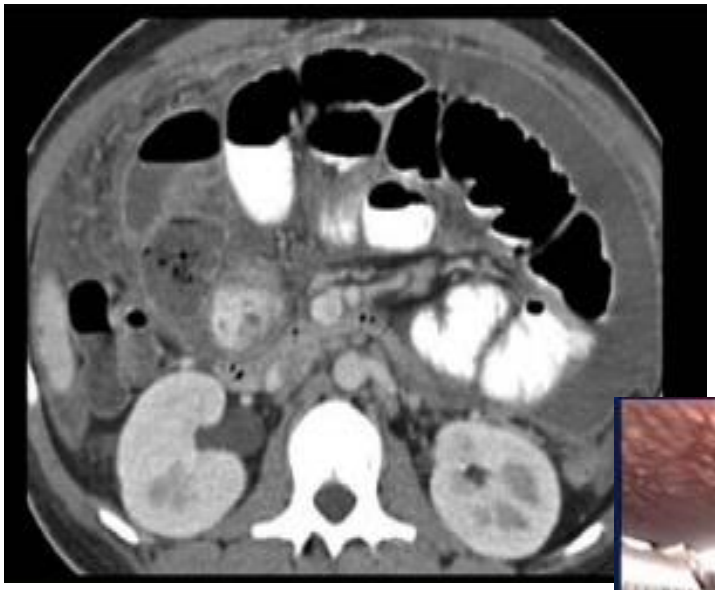

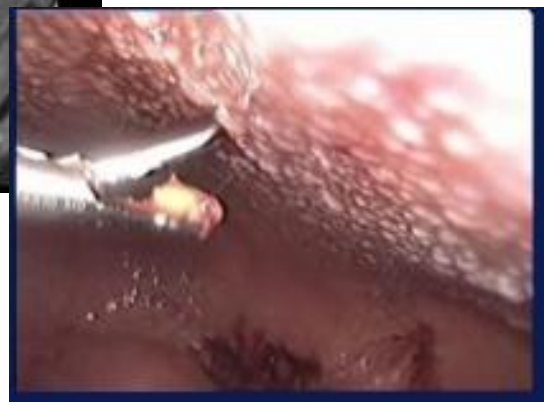

- **CT** => ασκίτης- πάχυνση μεσεντερίου λίπους και περιτοναίου- διογκωμένοι L/Ns
- **Λαπαροσκόπηση** : Παρουσία λευκωπών-κίτρινων βλαβών/Πάχυνση περιτοναίου
- Μακροσκοπική εικόνα-ιστολογική-καλλιέργεια**=>Ευαισθησία 93%/ Ειδικότητα 98%**

Colorectal Dis 2007;9:773-83 ,Am J Gastroenterol 1993;88:989-99

Φυματιώδης περικαρδίτιδα

Επιδημιολογία: 1-2% των περιστατικών

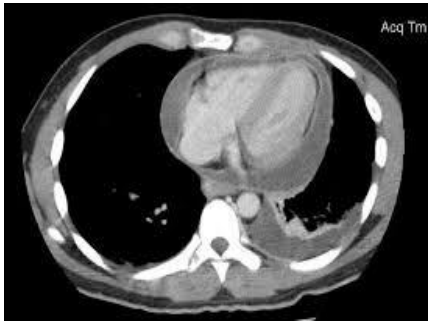

Παθογένεση

- Αιματογενής διασπορά
- Λεμφογενής διασπορά
- Με επέκταση κατά συνέχεια ιστού

Συμπτώματα- σημεία

- Βήχας-δύσπνοια-εμπύρετο-οπισθοστενικό άλγος-ορθόπνοια

Πιθανές επιπλοκές

- Συμπιεστική περικαρδίτιδα-30-60%
- Μυοπερικαρδίτιδα
- Καρδιακός επιπωματισμός

Triplex καρδιάς: ευαίσθητο ,μη ειδικό

Βιοψία περικαρδίου =>υψηλότερη διαγνωστική ακρίβεια vs υγρό

Περικαρδιοκέντηση υπό U/S=>

AFB σπάνια (+)/Καλλιέργεια (+) στα 2/3 των περιπτώσεων

Δερματική φυματίωση

- **Παθογένεση**
- Αιματογενώς
- Ενοφθαλμισμός
- Κατά συνέχεια ιστού

Ταξινόμηση

Μικροβιοβριθείς

- χοιράδωση
- μεταστατικό φυματιώδες
- απόστημα

Υπερευαισθησίας

- οζώδες ερύθυμα
- σκληρό ερύθυμα(ν.Bazin)

Πτωχές σε μικρόβια

- κοινός λύκος

- **Εξέταση εκλογής =>** καλλιέργεια /εξαιρετικά δύσκολη η απομόνωση του Mtb
- **Θεραπευτικό κριτήριο**

Φυματίωση οφθαλμού

Παθογένεση

- Αιματογενής διασπορά
- Αντίδραση υπερευαισθησίας
- Ενοφθαλμισμός λόγω βλάβης επιθηλίου

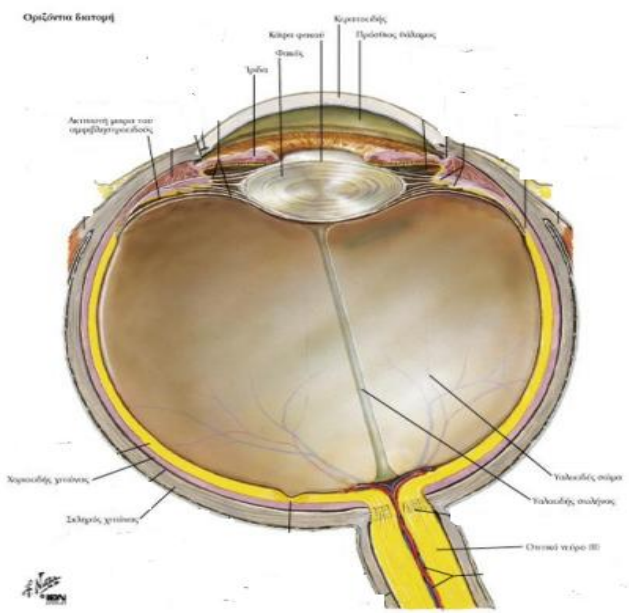

Ενδοφθάλμια ΤΒ

- Ραγοειδίτιδα
- Αμφιβληστροειδίτιδα
- Οπτική νευρίτιδα

ΤΒ του εξωτερικού οφθαλμού

- Βλεφάρων
- δακρυικών αδένων
- Φλυκταινώδης επιπεφυκίτιδα

Διάγνωση => λήψη υδατοειδούς υγρού ή υαλοειδούς σώματος

Συμπεράσματα

- Κλινική υποψία-Κλινική εικόνα
- Επιδημιολογικοί παράγοντες κινδύνου
- ΠΑΝΤΑ ακτινογραφία θώρακος για αποκλεισμό πνευμονικής συμμετοχής
- TST-IGRAs: ενισχύουν τη διάγνωση
- NAAT : χρήση και για δείγματα εκτός αναπνευστικού
- Η διάγνωση επιβεβαιώνεται βακτηριολογικά με (+) καλλιέργεια
- **Κατάλληλα δείγματα** πριν τη θεραπεία
- Συχνά έναρξη αντιΤΒ θεραπείας με θεραπευτικό κριτήριο

Ευχαριστώ για την προσοχή σας.

UNITE TO END TB