Θεραπευτική ενδοσκοπική αντιμετώπιση του περιφερικού καρκίνου του πνεύμονα

Φίλιππος Εμμανουήλ

Πνευμονολόγος Mediterraneo hospital

Συντονιστής ομάδας εργασίας Επεμβατικής Πνευμονολογίας Ε.Π.Ε.

- Η Χειρουργική θεραπεία αποτελεί gold standard για ΜΜΚΠ στ. I και II.
- Ασθενείς υψηλού κινδύνου αντιμετωπίζονται με στερεοτακτική ακτινοθεραπεία (SBRT) η οποία προσφέρει επαρκή τοπικό έλεγχο.
- Μειονεκτήματα: Υψηλό κόστος και επιπλοκές (πνευμονίτιδα)

- Η δυνατότητα βρογχοσκοπικής θεραπείας στηρίζεται σε 3 παράγοντες:

1. Ικανότητα να εντοπίσουμε τον περιφερικό όγκο
2. Επιβεβαίωση ότι έχουμε φτάσει στη βλάβη
3. Ικανότητα να δώσουμε επαρκή αντινεοπλασματική θεραπεία μέσω βρογχοσκοπίου/καθετήρων

- Γυναίκα, 57 ετών.
- Πνευμονεκτομή προ 6 ετών λόγω αδενοκαρκινώματος.
- Πνευμονικός όζος δεξιά σε έντονα εμφυσηματικό πνεύμονα.
- Αποφρακτική συνδρομή σοβαρού βαθμού.

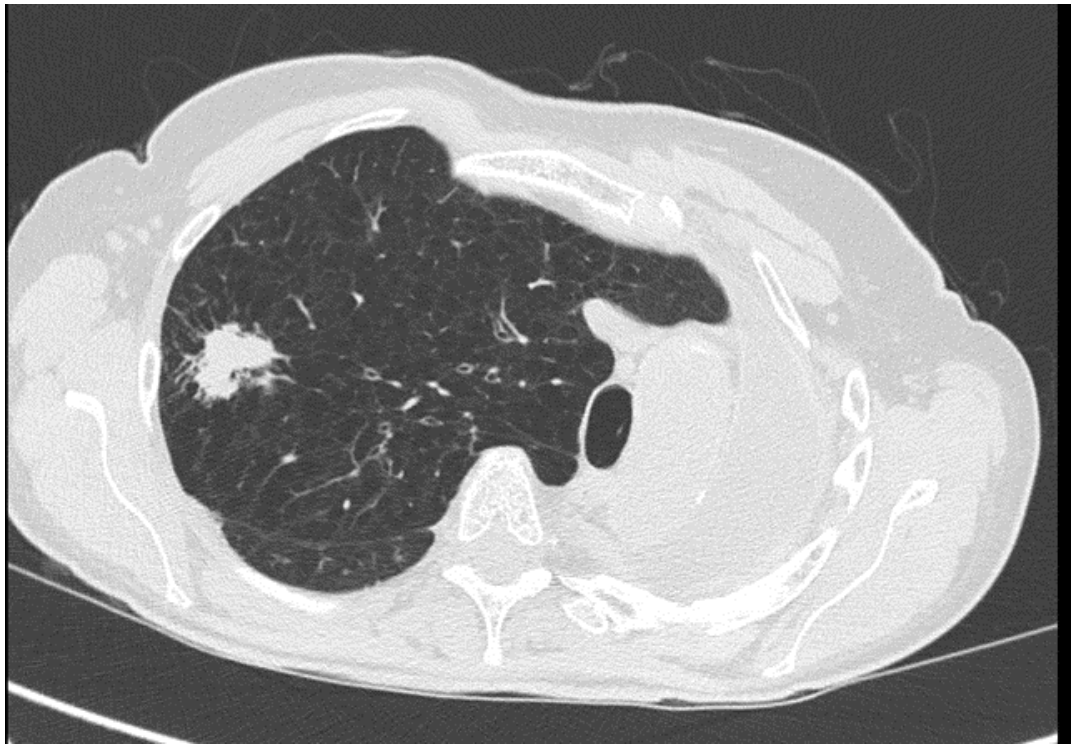

Μη χειρουργήσιμοι ασθενείς:

- Υψηλού περιεγχειρητικού κινδύνου (π.χ. καρδιολογικές συννοσηρότητες)
- Σημαντική έκπτωση του λειτουργικού ελέγχου
- Ασθενείς που αρνούνται χειρουργική αντιμετώπιση

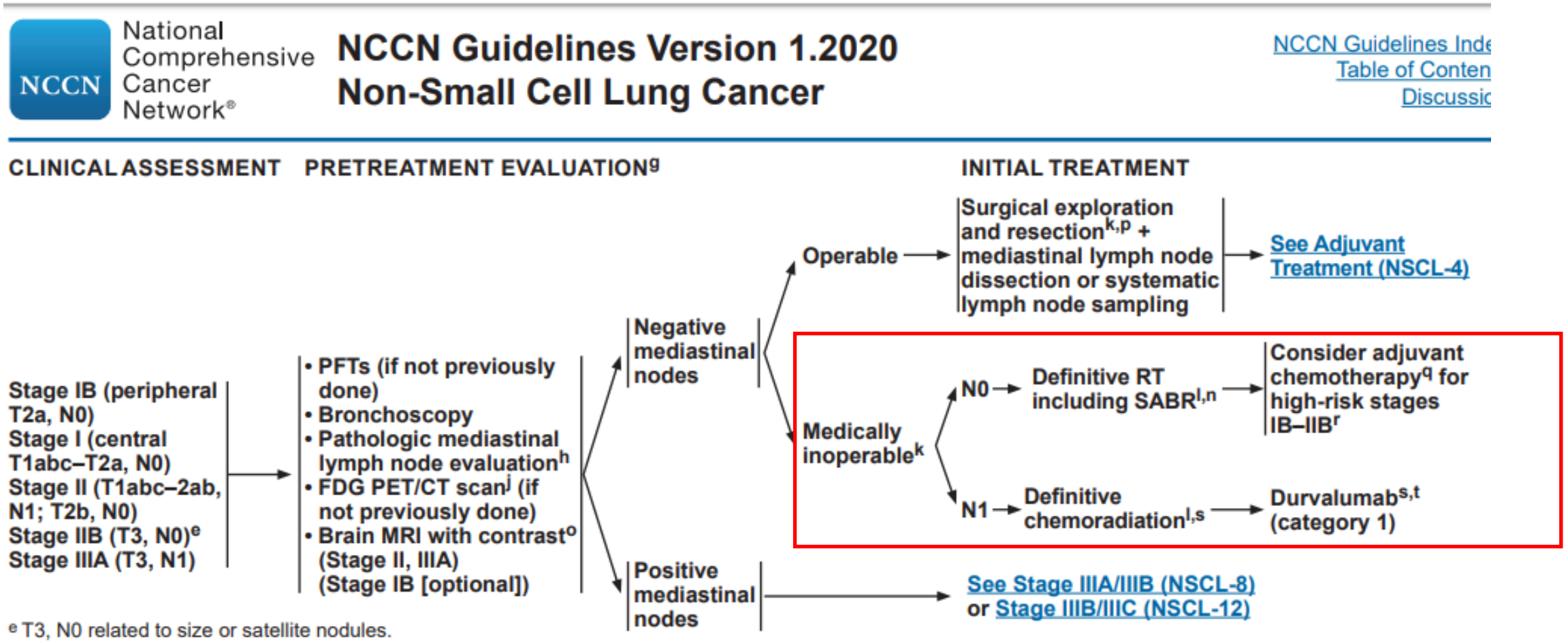

Η SBRT είναι μία καλή επιλογή γιατί:

- Γίνεται σε εξωτερική βάση
- Κρατάει 20-30 λεπτά ανά συνεδρία
- Διαρκεί 1-2 εβδομάδες
- Δε χρειάζεται αναισθησία και δεν προκαλεί πόνο
- Οι ασθενείς επιστρέφουν άμεσα στις δραστηριότητές τους.
- Αύξηση της επιβίωσης ηλικιωμένων με στ. I NSCLC με 16% αύξηση της SBRT.

- Όμως, ανάλογα με το μέγεθος και την εντόπιση έχουμε αύξηση της ακτινοβολίας που δέχεται ο ασθενής

Table 2. Commonly Used Doses for SABR

Total Dose	# Fractions	Example Indications
25–34 Gy	1	Peripheral, small (<2 cm) tumors, esp. >1 cm from chest wall
45–60 Gy	3	Peripheral tumors and >1 cm from chest wall
48–50 Gy	4	Central or peripheral tumors <4–5 cm, especially <1 cm from chest wall
50–55 Gy	5	Central or peripheral tumors, especially <1 cm from chest wall
60–70 Gy	8–10	Central tumors

National Comprehensive Cancer Network®

NCCN Guidelines Version 1.2020
Non-Small Cell Lung Cancer

Μετακτινική πνευμονίτιδα:

- Παρουσιάζεται ως διηθήματα στη CT θώρακος έως 2 έτη μετά τη θεραπεία.
- Μπορεί να μιμηθεί ογκόμορφες βλάβες, δυσκολεύοντας τη διαφοροποίηση με υποτροπή.
- Η επίπτωση της Μ.Π. μετά από SBRT κυμαίνεται μεταξύ 0% to 29% μεταξύ μελετών.
- Δεν υπάρχει προβλεπτικό μοντέλο για την Μ.Π. μετά από SBRT.

- Στη συγκεκριμένη μελέτη : η επίπτωση μετακτινικής πνευμονίτιδας 2ου βαθμού ή μεγαλύτερο μετά από SBRT ήταν 10.9%
- Για τη CFRT (conventional fractionated radiation therapy) επίπτωση Μ.Π. 17.6% . 1 θάνατος (5ου βαθμού Μ.Π.).

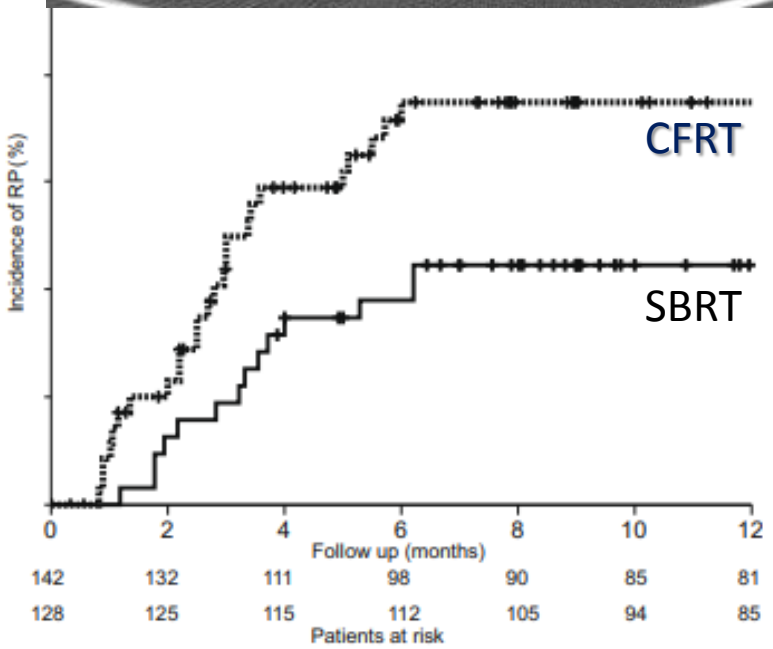

Radiotherapy and Oncology 91 (2009) 307–313

THERAPY FOR RECURRENCE AND METASTASIS

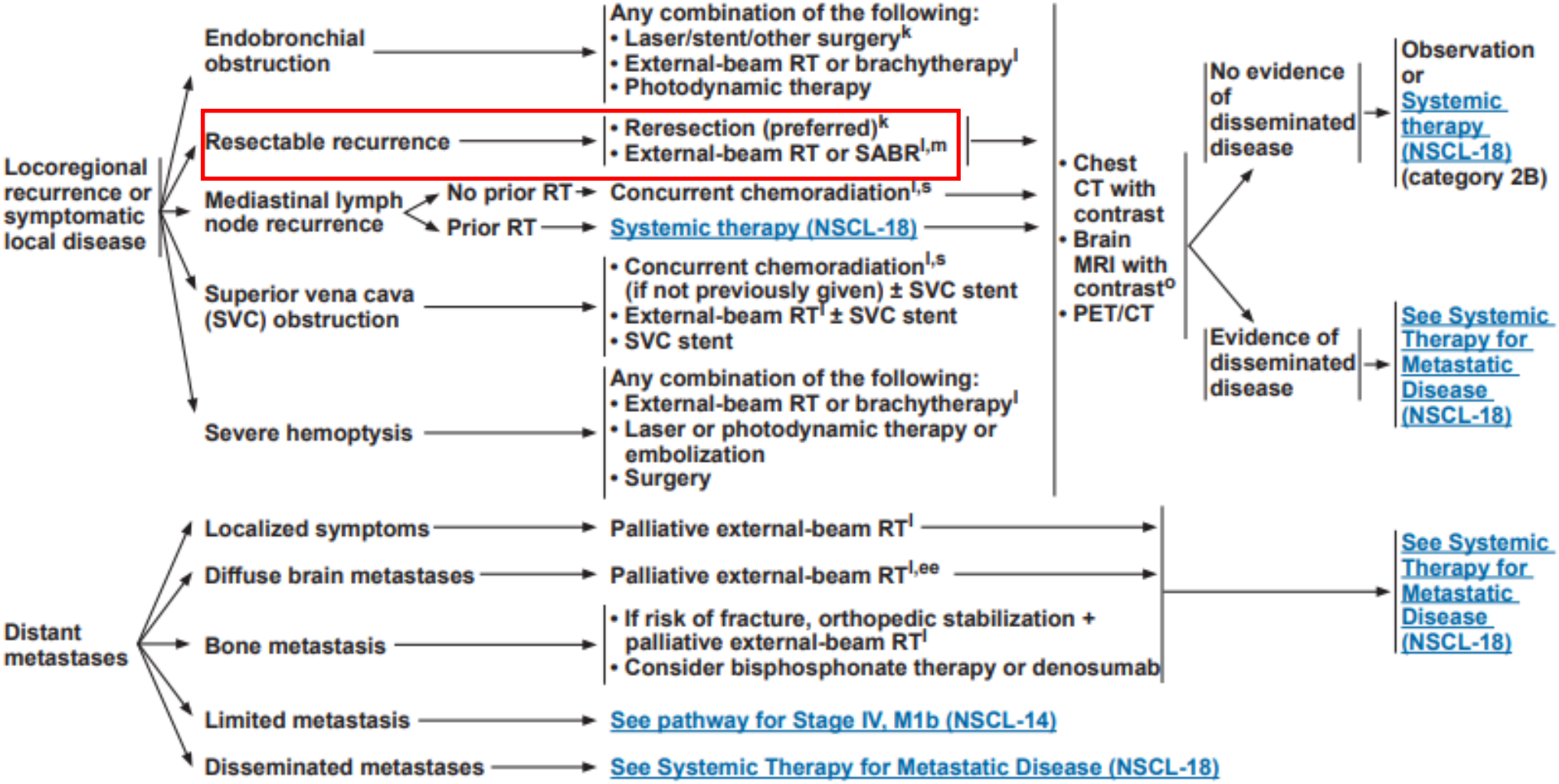

Διαδερμικά vs βρογχοσκοπικά εργαλεία

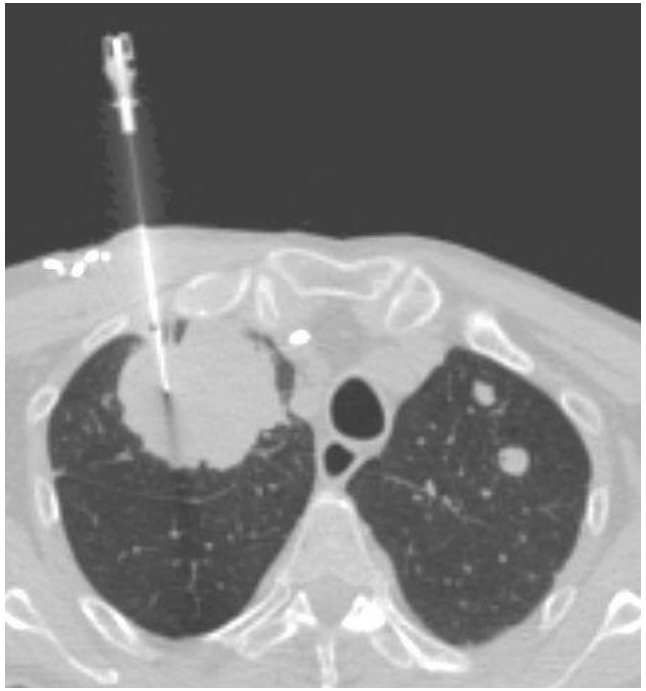

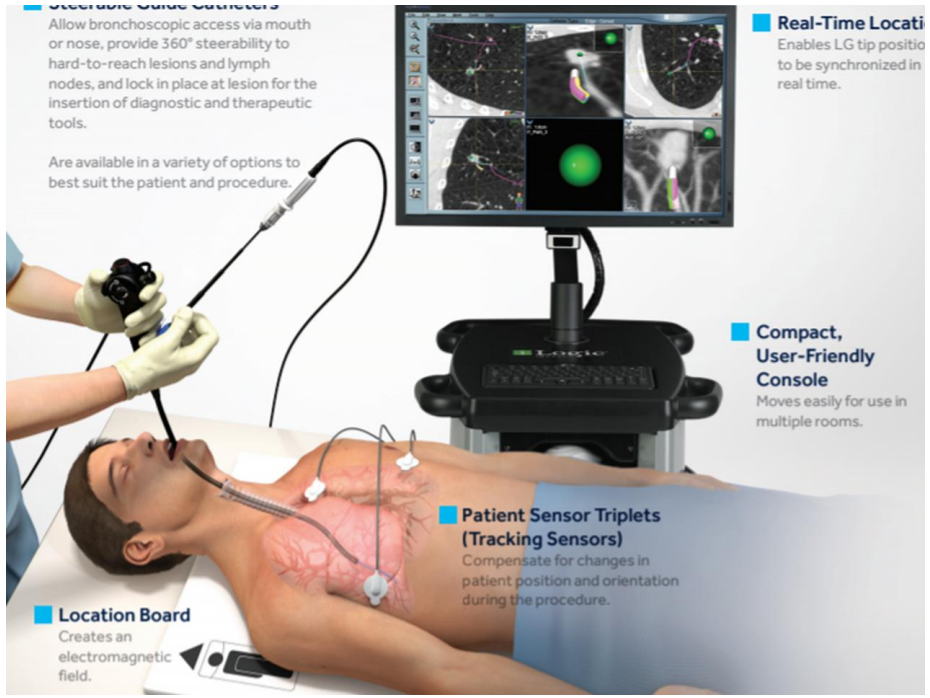

Διαδερμική καυτηρίαση με RFA και MWA

- Τοποθέτηση RFA η MWA καθετήρα διαδερμικά υπό CT καθοδήγηση
- Χορήγηση ηλεκτρικής ενέργειας- άνοσος θερμοκρασίας > 50°C
- Αποδόμηση πρωτεϊνών- αύξηση αντίστασης ιστού - χορήγηση ενέργειας μέχρι την επίτευξη νέκρωσης.

- 21 RFA and 4 MWA
- 15 ασθενείς T1a και 6 ασθενείς T1b όγκους.
- 10 ασθενείς είχαν τοπική υποτροπή (47.6%) με μέσο όρο 35 μήνες.
- Η τριετής επιβίωση ξεπέρασε το 50%
- 3 ασθενείς έκαναν εκ νέου ablation
- Δεν συμπεριελήφθησαν κεντρικοί όγκοι.

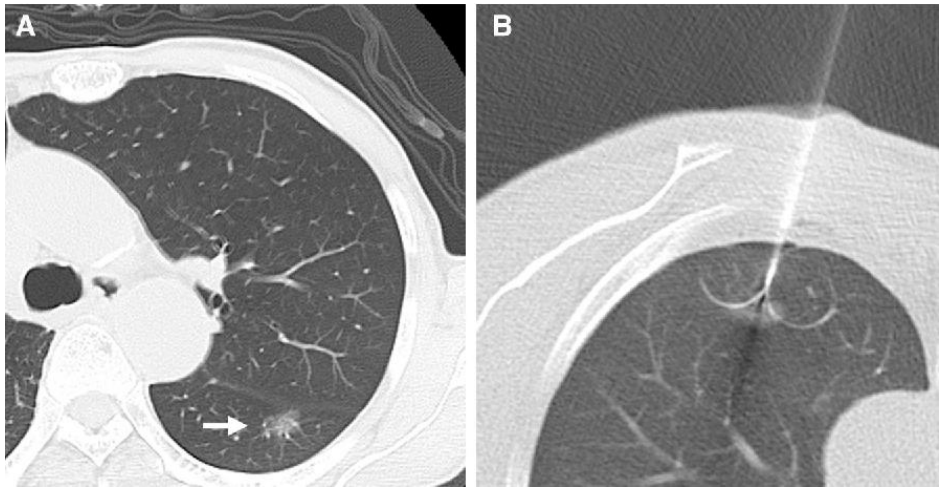

J Thorac Dis 2017;9(10):4039-4045

- **Μειονέκτημα**: Η πιο συχνή επιπλοκή ήταν ο πνευμοθώρακας με τοποθέτηση θωρακικού σωλήνα σε 12 (57.1%) ασθενείς. Παρατεταμένη διαφυγή αέρα σε έναν ασθενή, που χρειάστηκε πλευροδεσία, αναπνευστική ανεπάρκεια και τραχειοστομία.

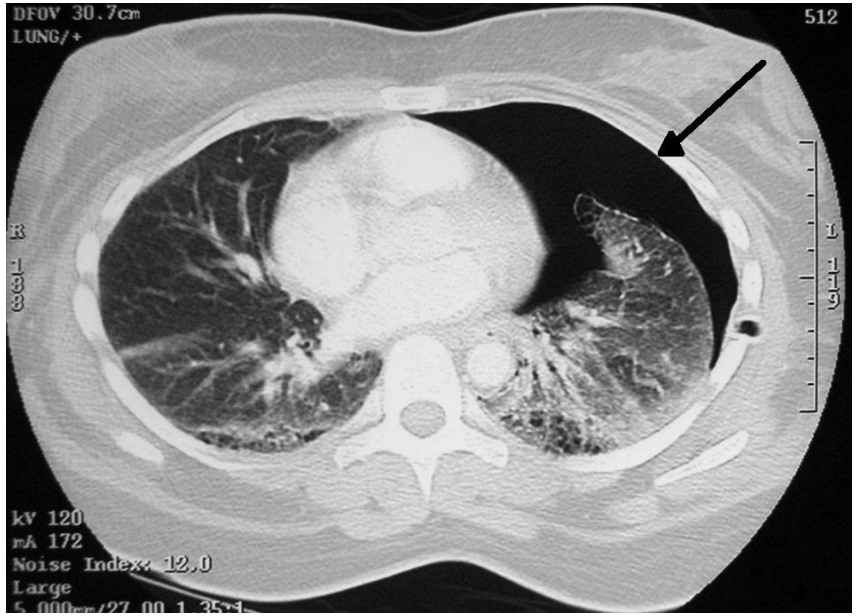

- **Πλεονεκτήματα έναντι SBRT:**
  - ✓ Φθηνότερη μέθοδος με συγκρίσιμη 3ετή επιβίωση
  - ✓ Επανάληψη του ablation σε υποτροπή
  - ✓ Μπορεί να τεθεί διάγνωση και να γίνει θεραπεία στην ίδια συνεδρία

J Thorac Dis 2017;9(10):4039-4045

Βρογχοσκοπική θεραπεία περιφερικών όγκων με ραδιοσυχνότητες- Guided Radiofrequency Ablation

- Εύκαμπτος ενδοσκοπικός καθετήρας για radiofrequency ablation (RFA).
- Έναρξη RFA με 20 W υπό ακτινοσκοπική καθοδήγηση και αύξηση κατά 5W το λεπτό με αυτόματη μέτρηση της αντίστασης του ιστού. Αυτόματη διακοπή παροχής ενέργειας στα 500Ω.



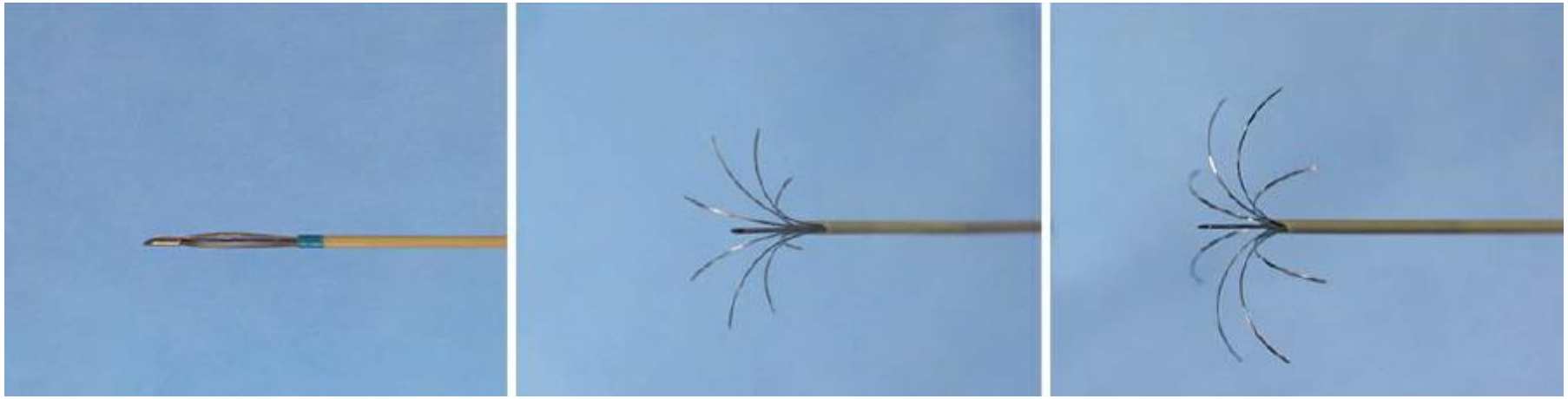

Xie et al. Respiration 2017 DOI: 10.1159/000477764

- **1η περίπτωση:**
- Εύρεση του όζου με ηλεκτρομαγνητική πλοήγηση
- Επιβεβαίωση της θέσης με radial EBUS
- Τοποθέτηση του καθετήρα υπό ακτινοσκοπική καθοδήγηση
- RFA για 5 λεπτά με total output power 20 W

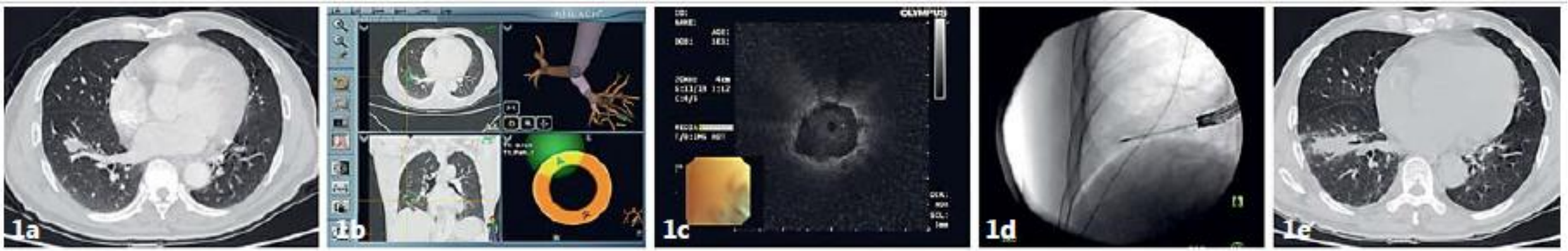

- Τοπική υποτροπή μετά από 6 μήνες
- Διαδερμικό RFA
- Χωρίς πρόοδο νόσου μετά από 6 μήνες

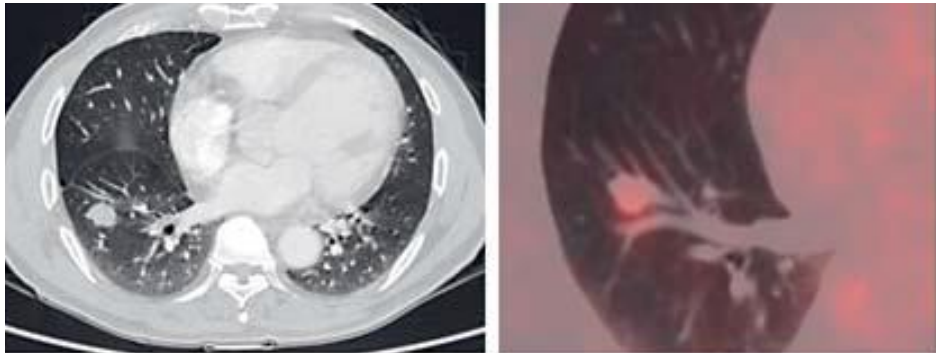

Xie et al. Respiration 2017 DOI: 10.1159/000477764

- **2η περίπτωση:**
- Εύρεση του όζου με virtual bronchoscopy (εικονική βρογχοσκόπηση)
- Επιβεβαίωση της θέσης με radial EBUS
- Τοποθέτηση του καθετήρα υπό ακτινοσκοπική καθοδήγηση
- Ablation συνολικά 10 min με 20W.

- Κοιλοποίηση της βλάβης.
- Χωρίς τοπική υποτροπή.

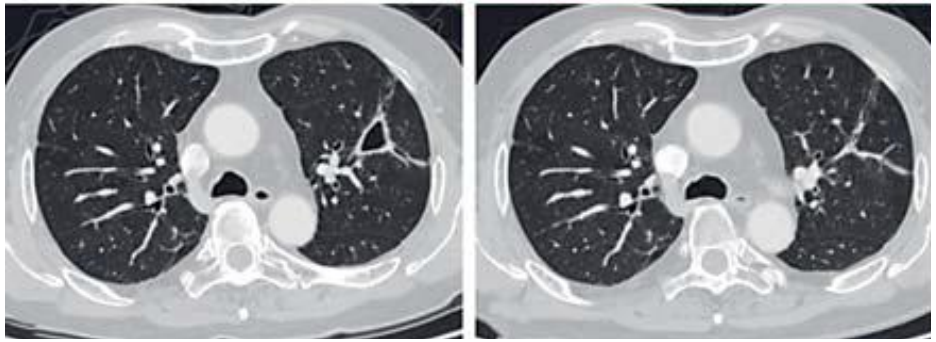

Xie et al. Respiration 2017 DOI: 10.1159/000477764

- 20 ασθενείς, 28 RFAs
- T1–2aN0M0- μη χειρουργικοί υποψήφιοι
- Εύρεση του όζου με CT guided bronchoscopy
- Μέγιστη θερμοκρασία 70°C, ενέργεια έως 30W
- Ψύξη του ηλεκτροδίου με κρύο νερό μέσω αντλίας
- Τοπικός έλεγχος νόσου 82.6%
- Progression free survival 35 μήνες
- 5ετής επιβίωση 61.5%
- 3 ασθενείς – πυρετός και θωρακικός πόνος

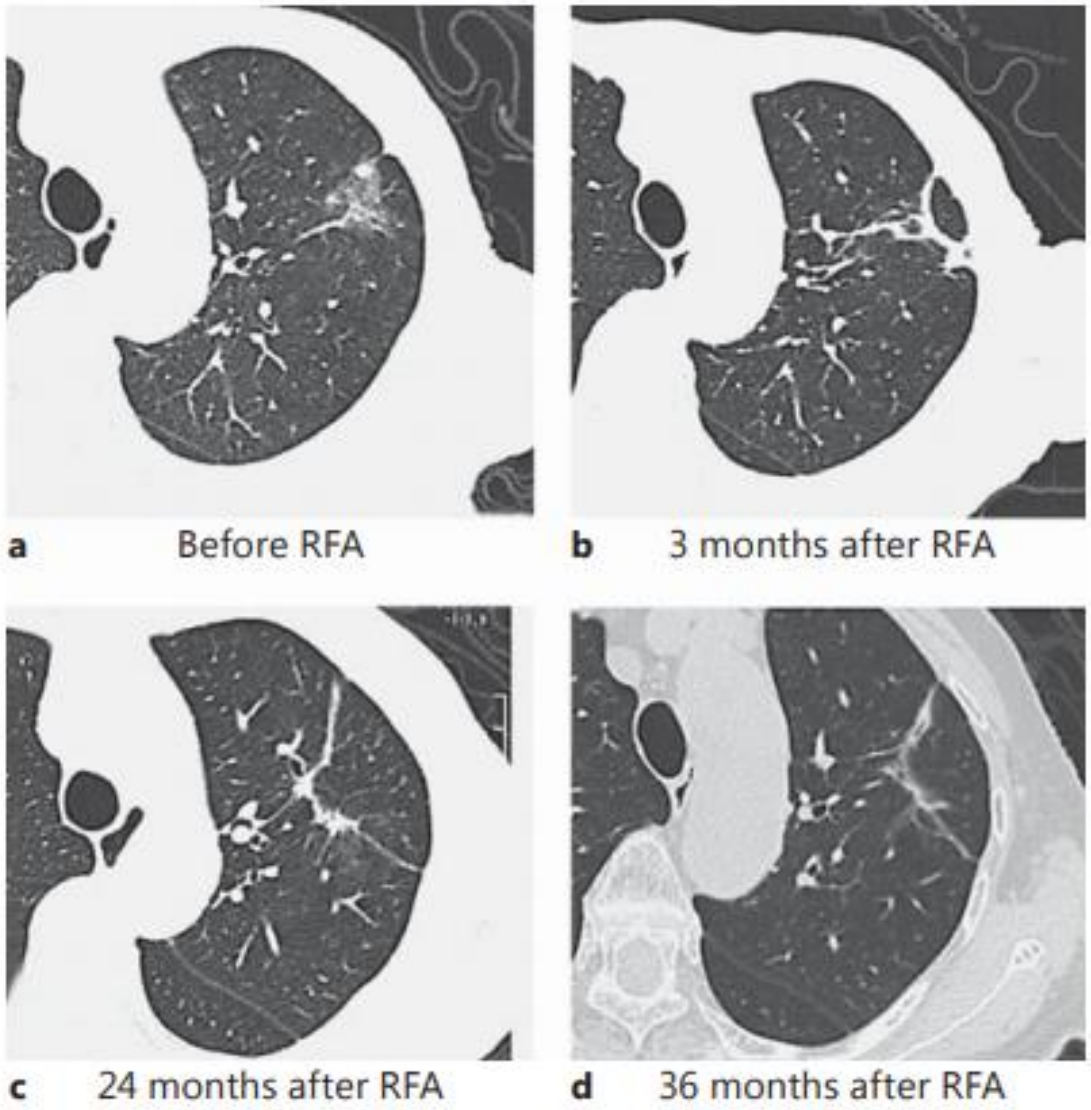

Koizumi et al. 2015 Respiration DOI: 10.1159/000430825

NCT03009630- ENB Guided RFA for Early-stage Peripheral Lung Cancer

Study Type ℹ :	Interventional (Clinical Trial)
Estimated Enrollment ℹ :	50 participants
Intervention Model:	Single Group Assignment
Masking:	None (Open Label)
Primary Purpose:	Treatment
Official Title:	The Clinical Study of Electromagnetic Navigation Bronchoscopy (ENB) Guided Radiofrequency Ablation (RFA) for the Treatment of Early-stage Peripheral Lung Cancer
Study Start Date ℹ :	September 2016
Estimated Primary Completion Date ℹ :	September 2018
Estimated Study Completion Date ℹ :	September 2018

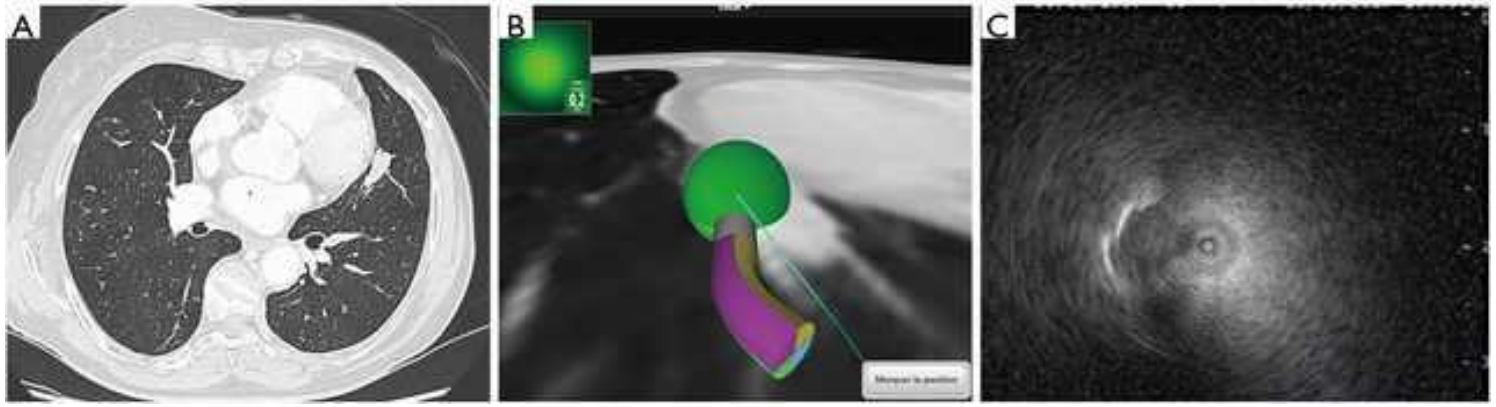

NIH U.S. National Library of Medicine

ClinicalTrials.gov

Microwave Ablation - MWA

- Χρήση ηλεκτρομαγνητικών κυμάτων (900-2500MHz)
- Αύξηση της κινητικής ενέργειας των μορίων του νερού – μετατροπή σε θερμότητα – αύξηση θερμοκρασίας σε κυτταροτοξικό επίπεδο.
- Η δράση της MWA έχει μεγαλύτερη διείσδυση στον ιστό από το RFA.
- Λιγότερη ανθράκωση γύρω από τον καθετήρα, δεν εξαρτάται από την ηλεκτρική αντίσταση του ιστού.
- Ανθρώπινα δεδομένα μόνο για διατοιχωματικούς καθετήρες υπό CT καθοδήγηση.
- 2 ενεργές κλινικές μελέτες (Κίνα) για GGO περιφερικούς όζους και στάδιο IA, IB

  - NCT03490890, NCT02896166

Cancer Treatment Reviews 39 (2013) 862-871

Διαδερμική κρυοθεραπεία υπό CT καθοδήγηση για τον περιφερικό καρκίνο πνεύμονα

- Τοποθέτηση κρυοδίου διαδερμικά υπό CT καθοδήγηση
- Συστήματα ψύξης με αέριο Αργόν/Άζωτο, θερμοκρασίες έως −140 °C (φαινόμενο Joule-Thompson)
- Σχηματισμός παγοκρυστάλλων, καταστροφή κυτταρικών μεμβρανών και νέκρωση.
- Τριπλοί κύκλοι ψύξης-απόψυξης πιο αποτελεσματικοί.
- 5ετής επιβίωση ως 67% για στάδιο IA-IB

Zhang YS et al. J Thorac Dis 2016;8(Suppl 9):S705-S709.

Κρυοθεραπεία μέσω βρογχοσκοπικού καθετήρα (cryoablation)

- Εύκαμπτος ενδοσκοπικός καθετήρας για κρυοθεραπεία περιφερικών βλαβών. Διάμετρος καθετήρα 2.33 mm.
- Μελέτη σε ζωικά παρασκευάσματα υπό ακτινοσκόπηση (ex vivo).
- 2 κύκλοι κρυοθεραπείας των 15 λεπτών με 2 λεπτά απόψυξη.
- Θερμοκρασίες έως -137 °C
- Παγόμπαλες διαμέτρου έως 3.3 εκ. στον πνεύμονα.
- Το βρογχοσκόπιο ήταν ασφαλές (θερμοκρασία 10 °C στην άκρη).
- Αναμένονται νέες μελέτες σε ζώα και ανθρώπους

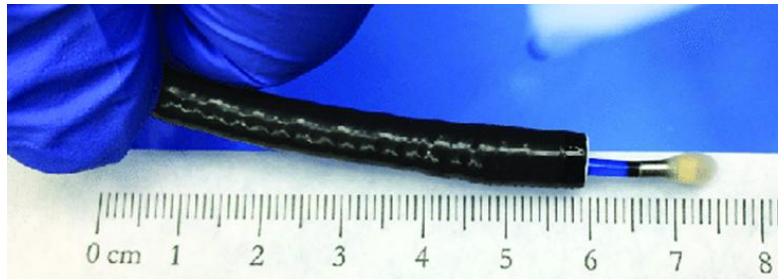

Zheng et al. Respiration 2019;97:457–462

Βρογχοσκοπική βραχυθεραπεία για περιφερικό καρκίνο του πνεύμονα

- Βραχυθεραπεία- εφαρμογή κυρίως σε καρκινώματα των κεντρικών αεραγωγών.
- Εύκαμπτος ενδοσκοπικός καθετήρας για βραχυθεραπεία περιφερικών βλαβών.
- Τοποθέτηση του καθετήρα με ηλεκτρομαγνητική καθοδήγηση (EMN) σε 1 ασθενή. Σε άλλη μελέτη 3 ασθενών υπό CT καθοδήγηση.
- Επιβεβαίωση της θέσης με rEBUS.
- Θεραπεία με 370 GBq iridium-192 για 5 ημέρες (παρέμεινε ο καθετήρας διαρρινικά).
- NCT03051802 Ενεργή κλινική μελέτη.

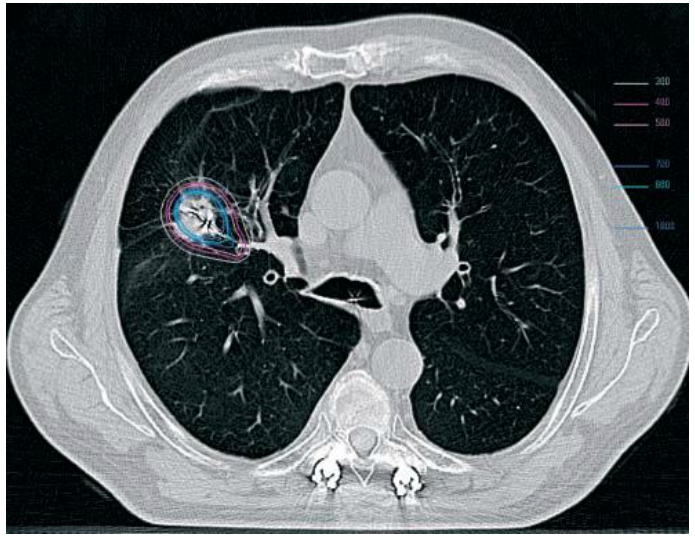

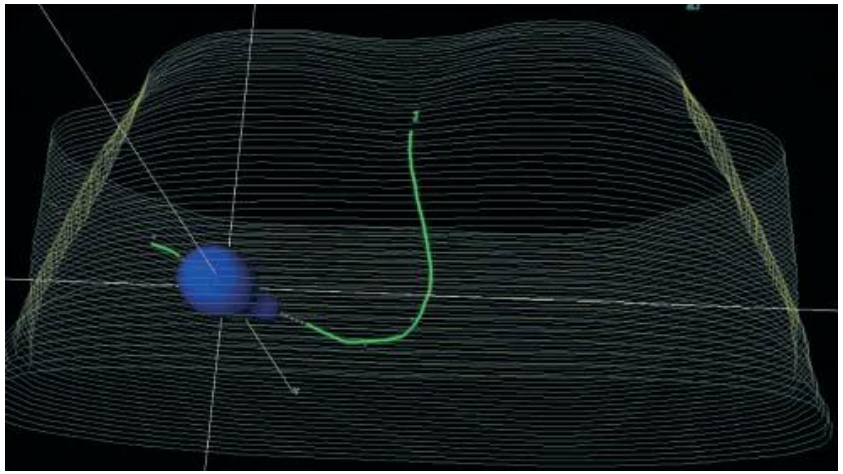

Harms W, et al. Electromagnetically Navigated Brachytherapy Strahlenther Onkol 2006
Kobayashi T et al.CT-assisted transbronchial brachytherapy for small peripheral lung cancer. Jpn J Clin Oncol. 2000; 30: 109–112

Βρογχοσκοπική θεραπεία με ατμό-BTVA

- Bronchoscopic thermal vapor ablation
- Γνωστή για τη χρήση σε βρογχοσκοπική μείωση πνευμονικού όγκου
- Μελέτη σε πειραματόζωα (χοίρους)
- Επιβεβαίωση της ασφάλειας της μεθόδου
- Εύκαμπτος ενδοσκοπικός καθετήρας με αεροθάλαμο για χορήγηση ατμού (θερμοκρασία 100- 140 °C στη βλάβη, 3 εφαρμογές)

- 2 κλινικές μελέτες σε ανθρώπους σε φάση στρατολόγησης:

✓ NCT03198468 Vapor Ablation for Localized Cancer Lesions of the Lung (VAPORIZE) – έλεγχος ασφάλειας

✓ NCT03514329 Vapor Ablation for Localized Cancer Lesions (VAPORIZED) – αποτελεσματικότητα σε 1,3,6,12 μήνες.

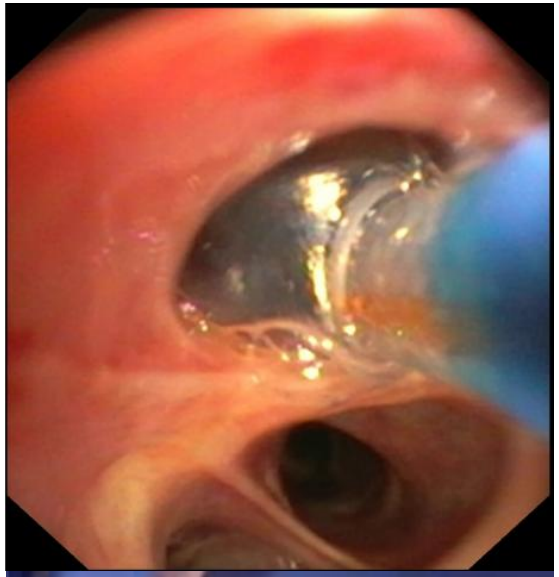

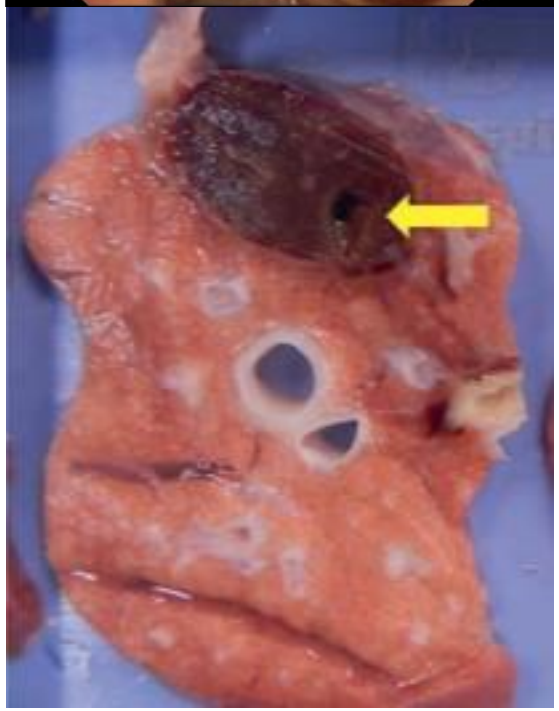

Henne E et al. Respiration 2015;90:146–154

Bronchoscopic laser interstitial thermal therapy (BLITT)

- Χρήση του laser ενδοβρογχικά σε κεντρικούς όγκους για δεκαετίες
- Στην περιφέρεια, τροποποίηση της άκρης του laser για εκπομπή σε ευρύτερη ακτίνα.
- diode laser 1470 nm
- Μελέτη σε πειραματόζωα (χοίρους).
- Καταστροφή του ιστού σε ακτίνα 1-3,5 cm.
- 1 πνευμοθώρακας
- Κλινική μελέτη σε εξέλιξη- NCT03707925

Casal T et al. Journal of Bronchology & Interventional Pulmonology. 25(4):322–329, OCTOBER 2018

Προβληματισμοί για τη βρογχοσκοπική θεραπεία των περιφερικών καρκινωμάτων του πνεύμονα

1ος προβληματισμός: Πόσο καλά μπορούμε να βρούμε τη σωστή θέση? Υπάρχει μετακίνηση από τη θέση με την αναπνοή?

CONE BEAM CT guided ABLATION

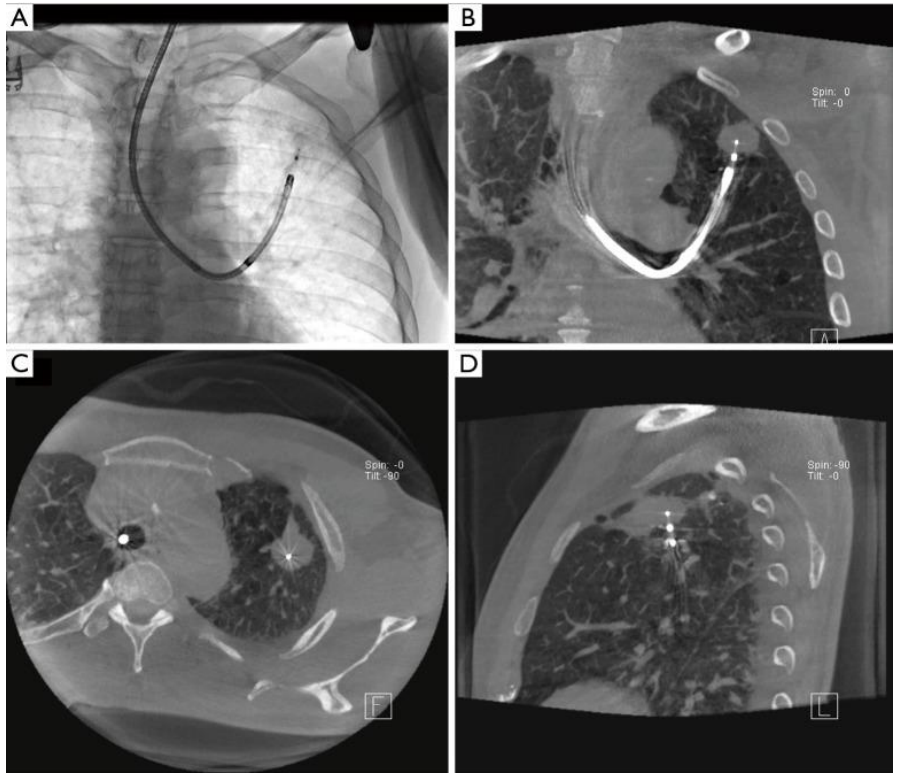

2ος προβληματισμός: Αν δεν υπάρχει βρογχόγραμμα- δρόμος προς τη βλάβη? BTPNA -Bronchoscopic Trans-Parenchymal Nodule Access

ARCHIMEDES© – TOTAL LUNG ACCESS PLATFORM

Διάνοιξη και διεύρυνση οπής στο σημείο που προτείνει το σύστημα

Λήψη βιοψιών και μελλοντικά θεραπευτική χορήγηση ατμού

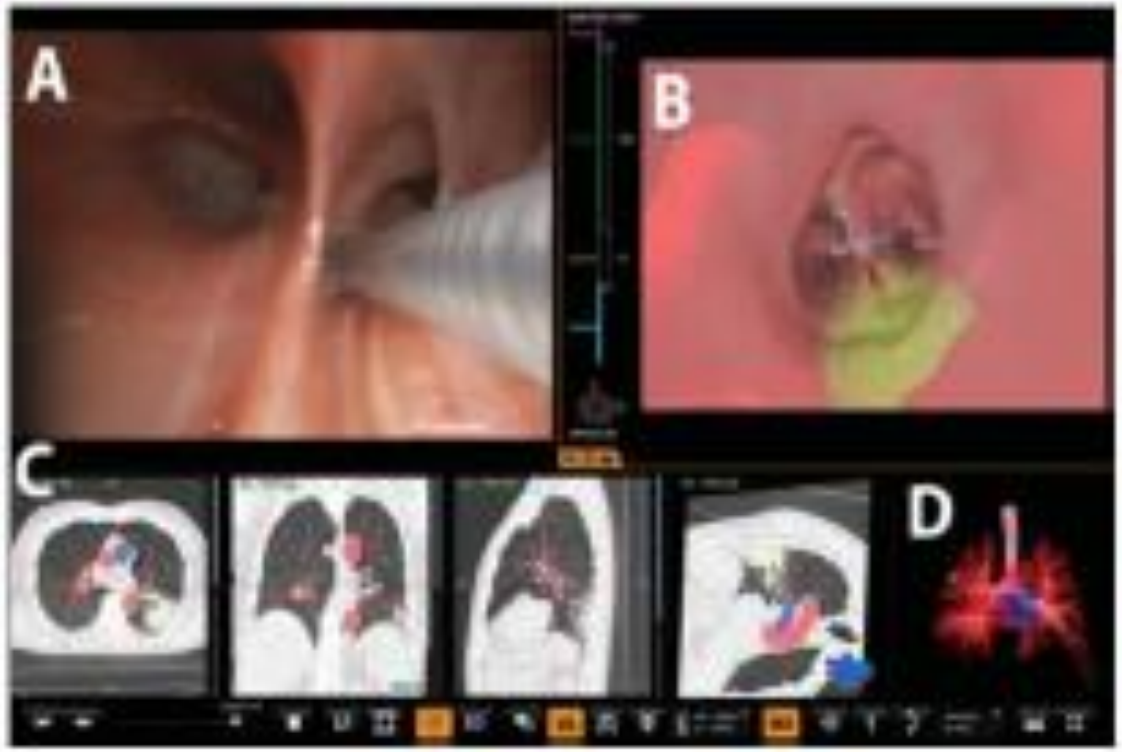

Herth F et al. Thorax. 2015 Apr; 70(4):326-32.

3ος προβληματισμός: Τεχνικές δυσκολίες που πρέπει να απαντηθούν σε μελλοντικές μελέτες

- Πιο λεπτοί και εύχρηστοι βρογχοσκοπικοί καθετήρες για RFA, MWA. Καλύτερη διείσδυση στο περιφερικό όγκο και ψύξη του καθετήρα για αποφυγή της απανθράκωσης και αύξησης της ηλεκτρικής αντίστασης του ιστού.

- Καλύτερα ζωικά μοντέλα για δοκιμές (προσομοίωση συμπαγούς όγκου έναντι φυσιολογικού πνευμονικού ιστού)

- Μελέτες σε ανθρώπους με δοκιμή της βρογχοσκοπικής θεραπείας και κατόπιν εκτομή του όγκου. Είναι εφικτό ή προσθέτουμε προβλήματα?

- Συνδυασμός ενδοσκοπικής και ογκολογικής θεραπείας. **Ηλεκτροχημειοθεραπεία.**

Ηλεκτροχημειοθεραπεία (electrochemotherapy) – EndoVE system ©

- Στιγμιαία εφαρμογή ισχυρού ηλεκτρικού πεδίου σε νεοπλασματικό ιστό (1000V/cm, 1,6 ms)
- Αύξηση περατότητας της μεμβράνης σε χημειοθεραπευτικά (electroporation) = αύξηση συγκέντρωσης χημειοθεραπευτικών στον όγκο- και όχι στους υγιείς ιστούς.
- Ενδοσκοπική εφαρμογή της μεθόδου
- Δοκιμή σε ζωικά μοντέλα γαστρεντερικών όγκων- EndoVE device – χορήγηση χημειοθεραπευτικών ενδοσκοπικά.
- Κλινική μελέτη για γαστρεντερικό: NCT01172860

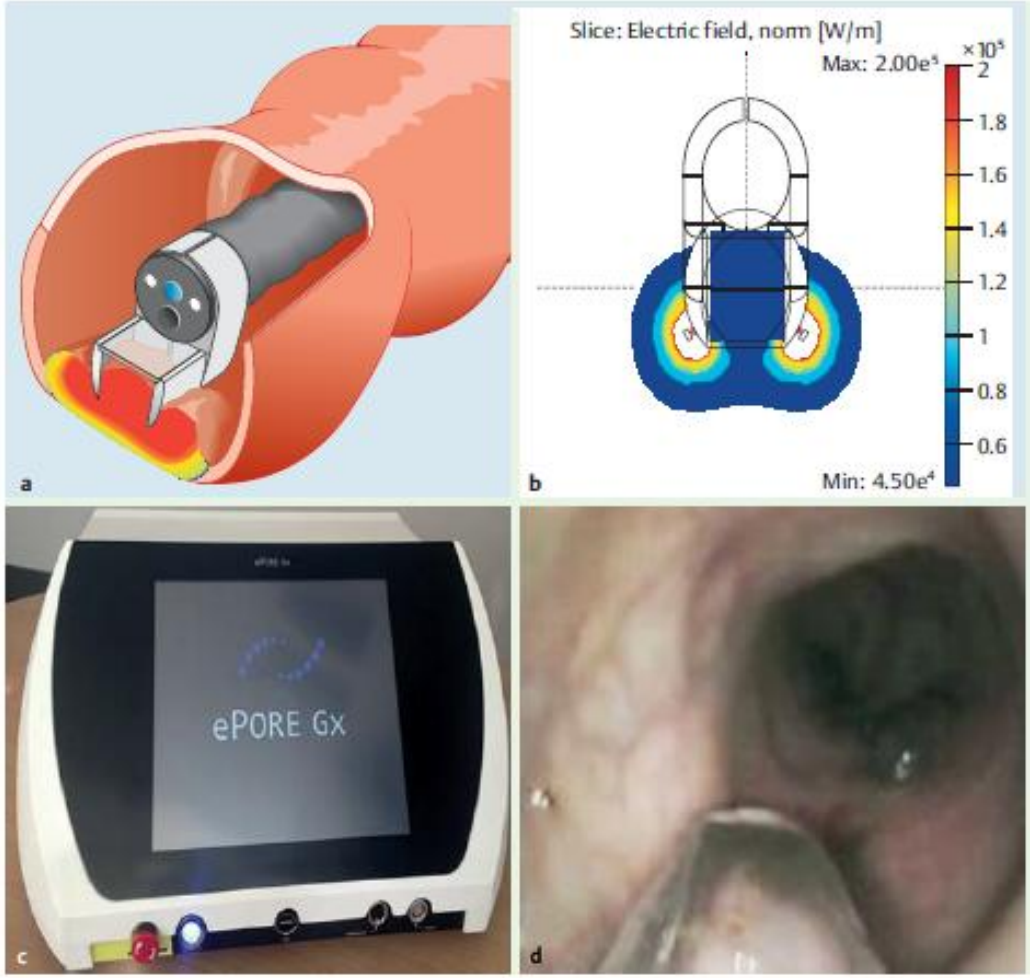

Πιθανή μελλοντική εφαρμογή σε βρογχοσκοπικό μοντέλο.

Forde PF et al. Endoscopy. 2016 May;48(5):477-83.

Συνοψίζοντας…

- Ολοένα αυξανόμενη εύρεση περιφερικών καρκινωμάτων σε πρώιμο στάδιο- ασθενείς που δεν θα χειρουργηθούν..
- Η SBRT παραμένει η θεραπεία εκλογής.
- Πολλαπλές βρογχοσκοπικές θεραπευτικές μέθοδοι βρίσκονται υπό μελέτη
- Οι ασθενείς προς το παρόν εντάσσονται σε κλινικές μελέτες.
- Η cone-beam CT θα είναι πιθανότατα η πλατφόρμα εκλογής για διάγνωση συνδυαστικά με τη θεραπεία.

6th European Congress for Bronchology and Interventional Pulmonology

www.ecbip2021.org

ECBIP

22-24 April

2021

ATHENS GREECE

Megaron Athens International Conference Centre

ORGANIZED BY: EABIP EUROPEAN ASSOCIATION OF BRONCHOLOGY AND INTERVENTIONAL PULMONOLOGY

See you in Athens

ECBIP April 22-24 2021