ΕΛΛΗΝΙΚΗ ΠΝΕΥΜΟΝΟΛΟΓΙΚΗ ΕΤΑΙΡΕΙΑ
HELLENIC THORACIC SOCIETY

32ο ΠΑΝΕΛΛΗΝΙΟ ΠΝΕΥΜΟΝΟΛΟΓΙΚΟ ΣΥΝΕΔΡΙΟ

ΒΙΒΛΙΟ ΠΕΡΙΛΗΨΕΩΝ

07–10 Δεκεμβρίου **2023**

Ξενοδοχείο Athenaeum Intercontinental

ΕΛΕΥΘΕΡΕΣ ΑΝΑΚΟΙΝΩΣΕΙΣ 01-79

ΕΑ-01

ΦΑΙΝΟΤΥΠΙΣΗ ΑΣΘΕΝΩΝ ΜΕ ΣΟΒΑΡΟ ΑΣΘΜΑ: ΜΙΑ ΠΡΟΣΕΓΓΙΣΗ ΒΑΣΙΣΜΕΝΗ ΣΤΙΣ ΕΝΤΕΡΟΤΟΞΙΝΕΣ

Σχοινή Πηνελόπη[1], Απολλωνάτου Βασιλική[2], Μπλίζου Μυρτώ [2], Σφήκα Μαρία [2], Ζέρβας Ελευθέριος [1], Μπακάκος Πέτρος [1], Λιάτσης Εμμανουήλ [3], Κουφόπουλος Νεκτάριος [2], Φούκας Περικλής [2], Λουκίδης Στυλιανός [2]
[1]ΝΝΘΑ "Η ΣΩΤΗΡΙΑ, [2] ΓΝ "ΑΤΤΙΚΟΝ", [3]ΝΟΣΟΚΟΜΕΙΟ ΠΑΙΔΩΝ "ΑΓΙΑ ΣΟΦΙΑ"

Εισαγωγή:
Μελέτες έδειξαν ότι υψηλά επίπεδα εντεροτοξινών Α και Β του σταφυλόκοκκου του χρυσίζοντα στον ορό ασθενών με άσθμα σχετίζονται με την ύπαρξη σοβαρού άσθματος , μειωμένων τιμών αναπνευστικής λειτουργίας, συγκεκριμένης φλεγμονής καθώς και αλλεργιών σε έτερα αλλεργιογόνα, γεγονός που θέτει τις εντεροτοξίνες ως ανεξάρτητο βιοδείκτη σοβαρού άσθματος και πιθανό στόχο θεραπείας. Αυτό που δεν έχει ξεκαθαρίσει είναι ποιες από τις παραμέτρους του σοβαρού άσθματος σχετίζονται με την παρουσία εντεροτοξινών.

Σκοπός:
Σκοπός της παρούσας μελέτης είναι να αναδείξει τη συσχέτιση των επιπέδων των εντεροτοξινών Α και Β με διάφορες παραμέτρους του σοβαρού άσθματος.

Μεθοδολογία:
Πενήντα ασθενείς με σοβαρό άσθμα μελετήθηκαν για το σκοπό της παρούσας μελέτης. Στους ασθενείς αυτούς ελήφθη ορός προς μέτρηση εντεροτοξινών Α και Β, υπεβλήθησαν σε βρογχοσκόπηση προς λήψη βρογχοκυψελιδικού εκπλύματος και βιοψιών σύμφωνα με τα διεθνή πρωτόκολλα, σε πρόκληση πτυέλων, καταγραφή δημογραφικών, μέτρηση ρωσινοφίλων ορού (% και απόλυτο αριθμό). Στη συνέχεια οι ασθενείς κατηγοριοποιήθηκαν σε δύο ομάδες ανάλογα με την ύπαρξη ή μη εντεροτοξινών ορού και μελετήθηκαν περαιτέρω οι οδηγοί παράμετροι της έκφρασης τους.

Αποτελέσματα: 12 από τους ασθενείς είχαν αυξημένα επίπεδα εντεροτοξινών ορού (cut off value 0,35), και 38 είχαν χαμηλά επίπεδα. Οι ασθενείς με αυξημένα επίπεδα εντεροτοξινών ορού παρουσίαζαν στατιστικά σημαντική αύξηση της λείας μυϊκής μάζας των αεραγωγών({11.7±3.8} vs {7.2±3.6}, p<0.001) καθώς και σημαντική μείωση της ροής των αεραγωγών μέσω FEV1%({55(49,65)} vs {81±20*}, p<0.001). Οι 2 αυτές παράμετροι ήταν εξαρτώμενες μεταβλητές στο μοντέλο πολλαπλής γραμμικής παλινδρόμησης.

Συμπεράσματα:
Η ύπαρξη αυξημένων εντεροτοξινών ορού σε ασθενείς με σοβαρό άσθμα, φαίνεται να σχετίζεται με μια συνιστώσα της αναδιαμόρφωσης των αεραγωγών, αυτή της υπερτροφίας της λείας μυϊκής μάζας. Σε συνδυασμό με σημαντική μείωση της ροής των αεραγωγών εγείρει θέση των εντεροτοξινών στη μόνιμη μείωση της ροής αεραγωγών στο σοβαρό άσθμα.

EA-02

SPATIAL AND TEMPORAL VARIABILITY OF PARTICLE POLLUTION AND RESPIRATORY HEALTH OF ASTHMA AND COPD PATIENTS – A PROSPECTIVE STUDY IN THE MEDIUM-SIZED CITY OF LARISSA, GREECE

Xydis Irini [1], Kotsiou Ourania S. [2], Saharidis Georgios [3], Kalantzis Georgios [3], Zisios Kyriakos [3], Gourgoulianis Konstantinos I. [1]

[1] Department of Respiratory Medicine, University of Thessaly, Larissa, Greece, 2 Laboratory of Human Pathophysiology, Faculty of Nursing, University of Thessaly, Larissa, Greece, 3 Department of Mechanical Engineering, University of Thessaly, Volos, Greece

Introduction:
The health impact of ambient air pollution has been extensively investigated; however, the domestic environment has received limited attention.

Aims:
To investigate the indoor/outdoor (I/O) air quality and evaluate the association between a year of exposure to indoor- and ambient-generated PM2.5 and lung function in asthma and COPD patients.
Methods: I/O PM2.5 concentrations, along with meteorological parameters, were measured for one year at five patients' (mean age of 50±16.9 years, 40% males) residences. Daily morning peak expiratory flow (PEF) measurements and biweekly symptom data were collected. Repeated measurements were analyzed with linear mixed effect models for the response variable of PEF and Generalised Estimating Equations for exacerbations.

Results:
A large variability of indoor/outdoor ratios was observed among sites. Mean I/O ratio of 2.20 (±2.10), indicates considerable sources of indoor PM2.5 generation mainly due to the anthropogenic activities of tobacco use, open fireplaces, cooking and incenses. Average indoor levels were 63.89 μg/m3 (±68.41), ~13 times over the WHO 2021 safety limits of 5 μg/m3 and were higher in winter than in the summer and intermediate seasons. PEF decrements were associated with increasing overall ambient PM2.5 concentrations for lag 0, 1, 2, 3 which were -5.133 (p=0.048), -6.407 (p=0.011), -5.874 (p=0.022) and -6.182 (p=0.015) respectively. During Autumn, increasing indoor PM2.5 exposure was associated with decreases in PEF for lag 0, 1, 2, 3 [-18.812 (p<0.001), -25.151 (p<0.001), -17.615 (p=0.002), -13.566 (p=0.023) respectively], and in ambient PM2.5 for lag 1, 2, 3 [-14.342 (p=0.007), -11.923 (p=0.05), -11.718 (p=0.032) respectively. Wheezing per unit increase of PM2.5 was observed, which was significantly higher for the indoor environment 1.004 (p=0.048).
Conclusion: Indoor PM2.5 are associated with decreases in PEF and symptoms occurrence. Domestic air quality should be accounted for when assessing the health effects of particulate pollution.

EA-03

PREVALENCE AND PATIENT PROFILE OF TYPE-2 LOW SEVERE ASTHMA IN ROUTINE CARE SETTINGS IN GREECE: THE PHOLLOW STUDY

Konstantinos Porpodis[1], Aggeliki Damianaki[2], Argyris Tzouvelekis[3], Nikolaos Zias[4], Dimosthenis Papapetrou[5], Konstantinos Kostikas[6], Fotios Psarros[7], Konstantinos Gourgoulianis[8], Paschalis Steiropoulos[9], Aikaterini Syrigou[10], Ioannis Paraskevopoulos[11], Ilias Papanikolaou[12], Anastasios Palamidas[13], Michael Makris[14], Nikolaos Tzanakis[15], Eleftherios Zervas[16], Ilias Kainis[17], Stelios Loukides[18], Argyrios Manikas[19], Dimitrios Vourdas[20], Ioanna Tsiouprou[1], Christina Papista[21], Nikolas Mathioudakis[21], Marina Bartsakoulia[21], Petros Galanakis[21] and Petros Bakakos[22]

[1]Pulmonary Department, Aristotle University of Thessaloniki, G. Papanikolaou Hospital, Thessaloniki, Greece,
[2]Pulmonary and Sleep Medical Department, Chania General Hospital 'Agios Georgios', Chania, Greece,
[3]Department of Respiratory Medicine, Medical School, University of Patras, Patras, Greece,
[4]Respiratory Department, Navy Hospital of Athens, Athens, Greece,
[5]Athens Medical Group, Paleo Faliro Clinic, Athens, Greece,
[6]Respiratory Medicine Department, School of Medicine, University of Ioannina, Ioannina, Greece,
[7]Allergy Department, Athens Naval Hospital, Athens, Greece,
[8]Department of Respiratory Medicine, University Hospital of Larissa, Faculty of Medicine, University of Thessaly, Larissa, Greece,
[9]Department of Respiratory Medicine, Medical School, Democritus University of Thrace, University General Hospital, Alexandroupolis, Greece,
[10]Allergy Department, "Sotiria" General Hospital, Athens, Greece,
[11]401 General Military Hospital Athens, Athens, Greece,
[12]Pulmonary Department, Corfu General Hospital, Corfu 49100, Greece,
[13]Athens Medical Center-Marousi Clinic, Athens, Greece,
[14]Allergy Unit, 2nd Department of Dermatology and Venereology, Medical School, National and Kapodistrian University of Athens, 'Attikon' University General Hospital, Athens, Greece,
[15]Department of Respiratory Medicine, University General Hospital of Heraklion, Medical School, University of Crete, Heraklion, Greece,
[16]7th Respiratory Department, Athens Chest Hospital "Sotiria", Athens, Greece,
[17]10th Department of Pulmonary Medicine, Athens Chest Hospital "Sotiria", Athens, Greece,
[18]2nd Respiratory Department, Attikon University Hospital, National and Kapodistrian University of Athens Medical School, Athens, Greece,
[19]European Interbalkan Medical Center, Thessaloniki, Greece,
[20]Department of Allergy and Clinical Immunology, 251 General Airforce Hospital, Athens, Greece,
[21]AstraZeneca Medical Department, Respiratory and Immunology, Athens, Greece,
[22]1st University Department of Respiratory Medicine, National and Kapodistrian University of Athens, Athens, Greece

---

Introduction:
Type 2 (T2)-low severe asthma (SA) represents a distinct subpopulation. Due to the absence of a consistent classification system, epidemiological and clinical outcome data are unclear, and therapeutic needs remain unmet.

Objective:
This study aimed to assess the prevalence, routine management strategies and burden of T2-low disease in Greece.

Methods:
The PHOLLOW study was an epidemiological, multicenter, retrospective chart review conducted from March 2022 to March 2023 in routine care settings across Greece.

Results:
Utilizing a composite measure involving airway inflammation markers, allergic/atopic status, current receipt of biologic and/or maintenance oral corticosteroid treatment and response to treatment, we found that 20.1% of SA patients exhibited a T2-low endotype. Among them, 23.1% have received biological treatment in addition to inhaled corticosteroids and long-acting beta agonists. Despite long-term maintenance treatment and high patients' treatment adherence, 60.8% of T2-low SA patients remained uncontrolled. Most patients (71%) experienced clinically significant asthma exacerbations in the past year, and 51% of them performed unscheduled visits to private practices. Among evaluable patients, 79.5% reported impaired quality of life due to asthma, and 43.8% suffered from clinically significant emotional distress.

Conclusion:
Theprevalence and burden of T2-low SA in Greece are significant based on our biomarker-based classification system, underscoring the validity of current diagnostic tools and the urgent need for novel therapeutic approaches in this patient population.

EA-04

IMPACT OF BIOLOGICAL THERAPY ON THE QUALITY OF LIFE OF SEVERE ASTHMA PATIENTS IN GREECE

Konstantinos Samitas[1], Evangelia Fouka[2], Nikoletta Rovina[3], Argyris Tzouvelekis[4], Petros Bakakos[3], Eleftherios Zervas[1], Konstantinos Kostikas[5], Konstantinos Porpodis[2], Nikolaos Tzanakis[6], Aikaterini Antoniou[6], Paschalis Steiropoulos[7], Athena Gogali[5], Ioanna Tsiouprou[2], Christina Papista[8], Nikolas Mathioudakis[8], Marina Bartsakoulia[8], Sarantis Korniotis[8], Petros Galanakis[8] and Stelios Loukides[9]

[1]7th Respiratory Department, Athens Chest Hospital "Sotiria", Athens, Greece, [2]Pulmonary Department, Aristotle University of Thessaloniki, G. Papanikolaou Hospital, Thessaloniki, Greece, [3]1st University Department of Respiratory Medicine, National and Kapodistrian University of Athens, [4]Department of Respiratory Medicine, Medical School, University of Patras, Patras, Greece, [5]Respiratory Medicine Department, School of Medicine, University of Ioannina, Ioannina, Greece, [6]Department of Respiratory Medicine, University General Hospital of Heraklion, Medical School, University of Crete, Heraklion, Greece, [7]Department of Respiratory Medicine, Medical School, Democritus University of Thrace, University General Hospital, Alexandroupolis, Greece, [8]AstraZeneca Medical Department, Respiratory and Immunology, Athens, Greece, [9]2nd Respiratory Department, Attikon University Hospital, National and Kapodistrian University of Athens Medical School, Athens, Greece

Introduction:
Severe Asthma (SA) is a heterogeneous disease causing a significant burden on patients' health-related quality of life (HRQoL).

Objective:
This research aimed to understand SA patients' healthcare experience in Greece and evaluate the impact of biological therapy in QoL.

Methods:
A quantitative descriptive study of 221 SA patients was conducted from June 2021 to April 2023, based on questionnaires either provided by the physician in hard copy or completed online.

Results:
Approximately, 40% of patients expressed either neutral or poor/very poor QoL. A greater percentage of patients not on biologics compared to those on biologics, reported influence of SA on their ability for intense physical activity (69% vs. 49%, p=0.0029), mental health (44% vs. 21%, p=0.0003) and stress considering the possibility of exacerbations (46% vs. 23%, p=0.0004). Patients on biologics revealed significantly higher percentages of low frequency of symptoms compared to patients not on biologics, indicating therapy effectiveness particularly in cough (63% vs. 34%, p<0.0001) and dyspnea (62% vs. 30%, p<0.0001). Reduction of exacerbations (91%) followed by discontinuation of systemic corticosteroids use (83%) were considered by patients the most important outcomes in assessing SA control. Better control of symptoms seemed to concern more patients on biologics compared to those not on biologics (34% vs. 17%, p=0.0043). Poor awareness of SA, Patient Support Programs and clinical trials were observed especially among patients not on biologics.

Conclusions:
This research has shown that SA patients on biologics have better HRQoL, fewer symptoms and increased disease awareness, compared to those not on biologics.

ΕΑ-05

Ο ΡΟΛΟΣ ΤΗΣ IL-5 ΣΕ ΑΣΘΕΝΕΙΣ ΜΕ ΣΟΒΑΡΟ ΗΩΣΙΝΟΦΙΛΙΚΟ ΑΣΘΜΑ ΟΨΙΜΗΣ ΕΝΑΡΞΗΣ ΚΑΙ ΣΤΑΘΕΡΗ ΑΠΟΦΡΑΞΗ, ΑΠΟΤΕΛΕΣΜΑΤΑ ΤΗΣ ΜΕΛΕΤΗΣ MESILICO

Κωνσταντίνος Πορπόδης[1], Ιωάννα Τσιούπρου[1], Σάββας Δαμδούμης[1], Πέτρος Μπακάκος[2], Νικολέτα Ροβίνα[2], Πασχάλης Στιρόπουλος[3], Αθανάσιος Βούλγαρης[3], Κωνσταντίνος Κατσούλης[4], Μαρία Κηπουρού[4], Παρασκευή Κατσαούνου[5], Σταύρος Τρύφων[6], Ευαγγελία Φούκα[1], Δέσποινα Παπακώστα[1], Στυλιανός Λουκίδης[7], Καλλιόπη Δόμβρη[1,8,9]

[1] Πνευμονολογικό Τμήμα, Αριστοτέλειο Πανεπιστήμιο Θεσσαλονίκης, Γενικό Νοσοκομείο "Γ. Παπανικολάου", Θεσσαλονίκη, Ελλάδα, [2] 1ο Πνευμονολογικό Τμήμα, Γενικό Νοσοκομείο Νοσημάτων Θώρακος "Σωτηρία", Ιατρική Σχολή Εθνικού και Καποδιστριακού Πανεπιστημίου Αθηνών, Αθήνα, Ελλάδα , [3]Τμήμα Πνευμονολογικής Κλινικής, Ιατρική Σχολή, Δημοκρίτειο Πανεπιστήμιο Θράκης, Πανεπιστημιακό Γενικό Νοσοκομείο, Δραγάνα, Αλεξανδρούπολη, Ελλάδα, [4]Πνευμονολογικό Τμήμα, 424 Γενικό Στρατιωτικό Νοσοκομείο Εκπαιδεύσεως, Θεσσαλονίκη, Ελλάδα, [5]Μονάδα Πνευμονολογίας και Αναπνευστικής Ανεπάρκειας, Α΄ ΜΕΘ, Γενικό Νοσοκομείο "Ευαγγελισμός", Εθνικό και Καποδιστριακό Πανεπιστήμιο Αθηνών, Αθήνα, Ελλάδα, [6]Πνευμονολογικό Τμήμα ΕΣΥ, Γενικό Νοσοκομείο "Γ. Παπανικολάου", Θεσσαλονίκη, Ελλάδα, [7]2ο Πνευμονολογικό Τμήμα, Γενικό Νοσοκομείο Νοσημάτων Θώρακος "Σωτηρία", Ιατρική Σχολή Εθνικού και Καποδιστριακού Πανεπιστημίου Αθηνών, Αθήνα, Ελλάδα, [8]Εργαστήριο Ιστολογίας-Εμβρυολογίας, Ιατρική Σχολή, Αριστοτέλειο Πανεπιστήμιο Θεσσαλονίκης, 54124 Θεσσαλονίκη, Ελλάδα, [9]Παθολογικό Τμήμα, Γενικό Νοσοκομείο "Γ. Παπανικολάου", Θεσσαλονίκη, Ελλάδα.

Σκοπός:
Στόχος της μελέτης μας ήταν η διερεύνηση της αποτελεσματικότητας του mepolizumab, ενός anti-IL-5 παράγοντα σε ασθενείς με σοβαρό άσθμα, αξιολογώντας τα χαρακτηριστικά των ασθενών που σχετίζονται με την ανταπόκριση στη θεραπεία.

Μέθοδοι:
Η MESILICO είναι μια πολυκεντρική μελέτη που περιλαμβάνει 8 Πνευμονολογικές Κλινικές στην Ελλάδα. Ασθενείς με σοβαρό ηωσινοφιλικό άσθμα όψιμης έναρξης και σταθερής απόφραξης επιλέχθηκαν να λάβουν mepolizumab 100mg υποδορίως, κάθε 30 ημέρες. Κλινικές παράμετροι όπως τιμές σπιρομέτρησης (FEV1, FVC, PEF, MEF), ACT, δείκτες φλεγμονής (ηωσινόφιλα αίματος, FENO, IgE) αξιολογήθηκαν πριν και μετά την έναρξη της θεραπείας. Η κλινική μελέτη MESILICO έχει καταχωρηθεί στο ClinicalTrials.gov, με αριθμό NCT04612556.

Αποτελέσματα:
Παρουσιάζονται αποτελέσματα από 46 ασθενείς. Η πλειοψηφία των ασθματικών ήταν γυναίκες (85%) μέσης ηλικίας 57,4 ± 11 ετών. Η θεραπεία είχε ως αποτέλεσμα σημαντική μείωση του ποσοστού των παροξύνσεων μετά από 12 μήνες ($p<0,001$). Σημαντική βελτίωση παρατηρήθηκε σε όλες τις αναπνευστικές παραμέτρους ($p<0,001$). Οι δείκτες φλεγμονής παρουσίασαν σημαντική πτώση και ο αριθμός των ηωσινοφίλων ελαττώθηκε γρήγορα και παρέμεινε σε χαμηλό επίπεδο καθόλη την διάρκεια της παρακολούθησης ($p<0,001$). Ο έλεγχος των συμπτωμάτων του άσθματος βελτιώθηκε σημαντικά με μέση βαθμολογία ACT 18,5 ± 1,7 κατά την έναρξη να παρουσιάζει αύξηση σε 21,5 ± 1,4 μονάδες μετά από 52 εβδομάδες θεραπείας ($p<0.05$).

Συμπεράσματα:
Τα δεδομένα καταδεικνύουν τη βελτίωση των κλινικών συμπτωμάτων ασθενών με σοβαρό ηωσινοφιλικό άσθμα όψιμης έναρξης και σταθερής απόφραξης έπειτα από 12 μήνες θεραπείας με anti-IL-5 θεραπεία. Η αποτελεσματικότητα του mepolizumab είναι σύμφωνη με προηγούμενες μελέτες σοβαρών ασθματικών με διαφορετικούς φαινοτύπους.
Χρηματοδότηση: GSK 214163.

ΕΑ-06
ΧΑΡΑΚΤΗΡΙΣΤΙΚΑ ΑΣΘΕΝΩΝ ΜΕ ΠΑΡΟΞΥΝΣΗ ΑΣΘΜΑΤΟΣ ΣΤΟ ΤΕΠ

Ιωάννου Μάριος[1,2], Παπουτσή Έλενα [1], Μπαρμπαρέσσου Ζαφειρια [2], Βήχος Νικόλαος [2], Γκοτσινά Μαργαρίτα [2], Κορκοντζέλου Αλίκη [2], Αθανασίου Νικόλαος [2], Γρηγορόπουλος Βασίλειος [1], Κατσαούνου Παρασκευή [1,2]
[1]Μονάδα πνευμονολογίας και αναπνευστικής ανεπάρκειας Α΄ ΚΕΘ ΓΝΑ Ευαγγελισμός, [2] Εθνικό και Καποδιστριακό Πανεπιστήμιο Αθηνών

Εισαγωγή:
Οι παροξύνσεις άσθματος αποτελούν συχνό αίτιο επισκέψεων στα επείγοντα, είναι δυνητικά απειλητικές για τη ζωή του ασθενούς και αποτελούν σημαντική οικονομική επιβάρυνση για στο σύστημα υγείας. Υπάρχει ανάγκη για μελέτη και καταγραφή των επιμέρους χαρακτηριστικών αυτού του πληθυσμού έτσι ώστε να βελτιωθεί η αντιμετώπιση και η παρακολούθηση τους.

Μέθοδοι:
Ασθενείς που προσήλθαν στο τμήμα επειγόντων περιστατικών του νοσοκομείου μας για παρόξυνση άσθματος σε μια περίοδο ενός χρόνου, επανεξετάστηκαν στα εξωτερικά ιατρεία προς επιβεβαίωση της διάγνωσης του βρογχικού άσθματος. Στους ασθενείς στους οποίους επιβεβαιώθηκε η διάγνωση, έγινε καταγραφή 20 παραμέτρων σχετικών με το άσθμα.

Αποτελέσματα:
Συμπεριλάβαμε στο σύνολο 138 ασθενείς με τα χαρακτηριστικά που φαίνονται στο πίνακα. Στο 28% των ασθενών έγινε πρωτοδιάγνωση του άσθματος. Η πλειοψηφία των ασθενών (67%) είχαν ήπιο άσθμα, σταδίου I και II κατά GINA. Από τους ασθενείς με προηγούμενη διάγνωση άσθματος το 6% δεν έπαιρνε καμία αγωγή και το 19% λάμβανε SABA κατ΄ επίκληση με pmdi ή νεφελοποιητή. Επίσης η συμμόρφωση αυτών των ασθενών με την αγωγή ήταν 69%.Ένα μεγάλο ποσοστό 68% των ασθενών ήταν καπνιστές (38% νυν), τη στιγμή που ο μέσος όρος στην Ευρώπη είναι 46% (20% νυν).

Συμπέρασμα:
Η καθυστέρηση της διάγνωσης και η έλλειψη σωστής αγωγής και παρακολούθησης στο βρογχικό άσθμα μπορεί να οδηγήσει σε σοβαρές παροξύνσεις και σε συχνές επισκέψεις στο ΤΕΠ, ακόμα και σε ήπιο άσθμα. Αυτή περιλαμβάνει και τη σωστή τεχνική λήψης των εισπνεόμενων, τη συμμόρφωση και τη διόρθωση παραγόντων κινδύνου όπως το κάπνισμα και οι ψυχιατρικές διαταραχές.

ΠΙΝΑΚΑΣ:ΧΑΡΑΚΤΗΡΙΣΤΙΚΑ ΑΣΘΕΝΩΝ ΜΕ ΠΑΡΟΞΥΝΣΗ ΑΣΘΜΑΤΟΣ ΣΤΑ ΤΕΠ						
ΗΛΙΚΙΑ (έτη)	**Διάμεση τιμή:** 45			**Εύρος τιμών:** 37-60		
ΦΥΛΟ	**Άρρεν:** 37%			**Θήλυ:** 63%		
ΠΡΟΗΓΟΥΜΕΝΗ ΔΙΑΓΝΩΣΗ ΑΣΘΜΑΤΟΣ	**Θετικό ιστορικό:** 72% Με διάμεση διάγνωση 5 χρόνια			**Αρνητικό ιστορικό:** 28%		
ΑΡΙΘΜΟΣ ΠΑΡΟΞΥΝΣΕΩΝ ΑΝΑ ΕΤΟΣ	**Καμία**	**Μία**	**Δύο**	**Τρείς**	**Τέσσερις**	
	10%	57%	18%	8%	6%	
ΑΓΩΓΗ ΣΕ ΑΣΘΕΝΕΙΣ ΜΕ ΙΣΤΟΡΙΚΟ ΑΣΘΜΑΤΟΣ	**Καμία**	**SABA κατ' επίκληση**	**ICS/LABA κατ' επίκληση**	**ICS/LABA**	**ICS-LABA + LAMA**	**SABA (Νεφελοποίηση)**
	6%	16%	6%	40%	23%	3%
ΣΤΑΔΙΟ	**I-II**	**III**	**IV**	**V**		
	67%	12%	19%	2%		
ΕΙΣΑΓΩΓΗ ΣΤΟ ΝΟΣΟΚΟΜΕΙΟ	**Ποσοστό:** 26%	**Από αυτούς:**				
		Στάδιο I-II	**Στάδιο III**	**Στάδιο IV-V**		
		48%	19%	33%		
ΠΑΘΗΤΙΚΟ ΚΑΠΝΙΣΜΑ	**Ναι**		**Όχι**			
	78%		22%			
ΚΑΠΝΙΣΜΑ	**Νυν**	**Πρώην**	**Ποτέ**			
	38%	30%	32%			
BMI (kg/m^2)	**Διάμεση τιμή:** 26		**Εύρος τιμών:** 23-31			
ΨΥΧΟΠΑΘΟΛΟΓΙΑ HAD score άγχος	**Διάμεση τιμή:** 6		**Εύρος τιμών:** 3 – 11			
ΨΥΧΟΠΑΘΟΛΟΓΙΑ HAD score κατάθλιψη	**Διάμεση τιμή:** 4		**Εύρος τιμών:** 3 – 8			
ΨΥΧΟΠΑΘΟΛΟΓΙΑ SCL-90	**Διάμεση τιμή:** 49		**Εύρος τιμών:** 26 – 86			
ΕΚΠΑΙΔΕΥΣΗ ΣΕ ΛΗΨΗ ΕΙΣΠΝΕΟΜΕΝΩΝ	**Κακή**	**Μέτρια**	**Καλή**			
	18%	63%	20%			
ACT score (στο ΕΙ)	**Διάμεση τιμή:** 17		**Εύρος τιμών:** 14 – 22			
ΣΥΜΜΟΡΦΩΣΗ ΜΕ ΤΗ ΘΕΡΑΠΕΙΑ	**Ναι**		**Όχι**			
	41%		59%			
post -action plan	**Ναι**		**Όχι**			
	96%		4%			
ΗΩΣΙΝΟΦΙΛΑ	**Διάμεση τιμή:** 2.4%		**Εύρος τιμών:** 1.1 – 6.1%			
IgE	**Διάμεση τιμή:** 51		**Εύρος τιμών:** 0 – 221			
ΑΛΛΕΡΓΙΕΣ	**Ναι**		**Όχι**			
	42%		58%			

ΕΑ-07

Ο ΑΥΞΗΜΕΝΟΣ ΑΠΟΛΥΤΟΣ ΑΡΙΘΜΟΣ ΜΟΝΟΚΥΤΤΑΡΩΝ ΣΤΟ ΠΕΡΙΦΕΡΙΚΟ ΑΙΜΑ ΣΧΕΤΙΖΕΤΑΙ ΜΕ ΠΑΡΑΤΕΤΑΜΕΝΗ ΜΕΤΕΓΧΕΙΡΗΤΙΚΗ ΝΟΣΗΛΕΙΑ ΚΑΙ ΤΑΧΥΤΕΡΗ ΛΕΙΤΟΥΡΓΙΚΗ ΕΚΠΤΩΣΗ ΣΕ ΑΣΘΕΝΕΙΣ ΜΕ ΔΙΑΜΕΣΗ ΠΝΕΥΜΟΝΟΠΑΘΕΙΑ ΠΟΥ ΥΠΟΒΑΛΛΟΝΤΑΙ ΣΕ ΧΕΙΡΟΥΓΙΚΗ ΒΙΟΨΙΑ ΠΝΕΥΜΟΝΑ

Θεόδωρος Καραμπιτσάκος[1], Θεόδωρος Μήλας[1],[2], Βασιλίνα Σωτηροπούλου[1], Παναγιώτα Τσίρη[1], Ματθαίος Κατσαράς[1], Ευστράτιος Κωλέτσης[3], Κωνσταντίνος Βάχλας[2],Έλλη Μαλακουνίδου[1], Ειρήνη Ζαρκάδη[1], Γεώργιος Τσιρίκος[1], Βασιλική Γεωργιοπούλου[1], Ηλέκτρα Κουλουσούσα[1], Εύα Θεοχάρη[1], Δημήτριος Κομνηνός[1], Γεώργιος Χειλάς[4], Βασίλειος Τζίλας[4], Αθηνά Γόγαλη[5], Κωνσταντίνος Κωστίκας[5], Πέτρος Μπακάκος[6], Ιωάννης Βαμβακάρης[7], Φώτιος Σαμψώνας[1], Νικόλαος Κούμαλλος[8], Δημοσθένης Μπούρος[6], Αργύριος Τζουβελέκης[1]

[1] Πνευμονολογικό Τμήμα, Πανεπιστημιακό Γενικό Νοσοκομείο Πατρών, Πάτρα, [2] Θωρακοχειρουργική Κλινική, ΓΝΝΘΑ "Η ΣΩΤΗΡΙΑ", Αθήνα , [3] Καρδιοθωρακοχειρουργική Κλινική, Πανεπιστημιακό Γενικό Νοσοκομείο Πατρών, Πάτρα , [4] 5 η Πνευμονολογική Κλινική, ΓΝΝΘΑ "Η ΣΩΤΗΡΙΑ", Αθήνα, [5] Πνευμονολογική Κλινική, Πανεπιστημιακό Γενικό Νοσοκομείο Ιωαννίνων, Ιωάννινα, [6] Α΄ Πανεπιστημιακή Πνευμονολογική Κλινική, ΓΝΝΘΑ "Η ΣΩΤΗΡΙΑ", Αθήνα, [7] Παθολογοανατομικό Τμήμα, ΓΝΝΘΑ "Η ΣΩΤΗΡΙΑ", Αθήνα , [8] Καρδιοχειρουργικό Τμήμα, «Ιπποκράτειο» Γενικό Νοσοκομείο Αθηνών, Αθήνα

Εισαγωγή:
Ο αριθμός των μονοκυττάρων και το αυξημένο εύρος κατανομής ερυθροκυττάρων (Red Cell Distribution Width, RDW) έχουν προγνωστικό ρόλο στους ασθενείς με Ιδιοπαθή Πνευμονική Ίνωση.
Σκοπός: Η διερεύνηση της προγνωστικής δυναμικής του αριθμού των μονοκυττάρων και του RDW κατά την προ/μετεγχειρητική περίοδο σε ασθενείς με διάμεση πνευμονοπάθεια που υποβάλλονται σε διαγνωστική χειρουργική βιοψία πνεύμονα.

Μεθοδολογία:
Ασθενείς με διάμεση πνευμονοπάθεια που υποβλήθηκαν σε χειρουργική διαγνωστική βιοψία πνεύμονα από 07/11/2019 έως 11/10/2022 εντάχθηκαν αναδρομικά στη μελέτη.

Αποτελέσματα:
Πενήντα πέντε (v=55) ασθενείς συμπεριλήφθηκαν στη μελέτη. Ο αριθμός μονοκυττάρων περιφερικού αίματος την πρώτη μετεγχειρητική ημέρα ήταν σημαντικά υψηλότερος συγκριτικά με τις προεγχειρητικές, περιεγχειρητικές και μετεγχειρητικές τιμές την ημέρα 90 (ANOVA, p<0.001). Οι ασθενείς με υψηλό μετεγχειρητικό αριθμό μονοκυττάρων είχαν σημαντικά αυξημένη διάρκεια νοσηλείας μετεγχειρητικά (Mann-Whitney test, p=0.007) και σημαντικά χαμηλότερο FVC%προβλεπομένου τρεις μήνες μετά(Mann-Whitney test, p=0.029)συγκριτικά με τους ασθενείς με χαμηλό μετεγχειρητικό αριθμό μονοκυττάρων. Το μετεγχειρητικό RDW την ημέρα 90 ήταν σημαντικά υψηλότερο συγκριτικά με το προεγχειρητικό, το περιεγχειρητικό και το μετεγχειρητικό RDW της πρώτης ημέρας (επαναλαμβανόμενες μετρήσεις ANOVA, p=0.008, p=0.006, p<0.0001, αντίστοιχα). Οι ασθενείς με υψηλό μετεγχειρητικό RDW δεν είχαν μεγαλύτερη διάρκεια νοσηλείας(Mann-Whitney test, p=0.49) ή σημαντικά χαμηλότερη FVC%προβλεπόμενου στους 3 μήνες, συγκριτικά με τους ασθενείς με χαμηλό μετεγχειρητικό RDW (Mann-Whitney test, p=0.91).

Συμπεράσματα:
Ο αριθμός των μονοκυττάρων περιφερικού αίματος θα μπορούσε να αποτελέσει προγνωστικό βιοδείκτη για ασθενείς με διάμεση πνευμονοπάθεια που υποβάλλονται σε διαγνωστική χειρουργική βιοψία πνεύμονα. Το RDW δεν φαίνεται να αποτελεί βιοδείκτη οξείας φάσης, αλλά αυξάνεται με την εξέλιξη της νόσου.

ΕΑ-08

Η ΕΚΦΡΑΣΗ ΤΟΥ ΑΞΟΝΑ PD-1/PD-L1 ΣΤΟΥΣ ΜΕΣΟΘΩΡΑΚΙΚΟΥΣ ΛΕΜΦΑΔΕΝΕΣ ΚΑΙ ΣΤΟΝ ΠΝΕΥΜΟΝΙΚΟ ΙΣΤΟ ΣΕ ΑΣΘΕΝΕΙΣ ΚΑΙ ΠΕΙΡΑΜΑΤΙΚΑ ΜΟΝΤΕΛΑ ΠΝΕΥΜΟΝΙΚΗΣ ΙΝΩΣΗΣ ΚΑΤΑΔΕΙΚΝΥΕΙ ΕΝΑΝ ΝΕΟ ΘΕΡΑΠΕΥΤΙΚΟ ΣΤΟΧΟ ΓΙΑ ΤΗΝ ΙΔΙΟΠΑΘΗ ΠΝΕΥΜΟΝΙΚΗ ΙΝΩΣΗ

Καραμπιτσάκος Θεόδωρος[1], Γαλάρης Απόστολος[2], Χρυσικός Σεραφείμ[3], Σωτηροπούλου Βασιλίνα[1], Παπαϊωάννου Ουρανία[1], Βαμβακάρης Ιωάννης[4], Μπαρμπαγιάννη Ηλιάννα[2], Κανελλοπούλου Παρασκευή[2], Γραμμενούδη Σοφία[2], Αναγνωστόπουλος Άρης[5], Στρατάκος Γρηγόριος[5], Παπαλεξάτος Διονύσιος[1], Κατσαράς Ματθαίος[1], Σαμψώνας Φώτιος[1], Δημάκου Κατερίνα[3], Μάναλη Ευφροσύνη[6], Παπίρης Σπυρίδων[6], Tourki Bochra[7], Juan-Guardela Brenda M[7], Herazo-Maya Jose D[7], Μπούρος Δημοσθένης[5], Μπακάκος Πέτρος[5], Αϊδίνης Βασίλειος[2], Τζουβελέκης Αργύρης[1]

[1] Πνευμονολογικό Τμήμα, Πανεπιστημιακό Γενικό Νοσοκομείο Πατρών, Πάτρα, Ελλάδα, [2] Ίδρυμα Ιατροβιολογικών Ερευνών Αλέξανδρος Φλέμινγκ, Αθήνα, Ελλάδα, [3] 5η Πνευμονολογική Κλινική, ΓΝΝΘΑ "ΣΩΤΗΡΙΑ", Αθήνα, Ελλάδα, [4] Παθολογοανατομικό Τμήμα, ΓΝΝΘΑ "ΣΩΤΗΡΙΑ", Αθήνα, Ελλάδα, [5] Α Πανεπιστημιακή Πνευμονολογική Κλινική, ΓΝΝΘΑ "ΣΩΤΗΡΙΑ", Εθνικό και Καποδιστριακό Πανεπιστήμιο Αθηνών, Αθήνα, Ελλάδα, [6] Β Πανεπιστημιακή Πνευμονολογική Κλινική, Νοσοκομείο "ΑΤΤΙΚΟΝ", Εθνικό και Καποδιστριακό Πανεπιστήμιο Αθηνών, Αθήνα, Ελλάδα, [7] Ubben Center and Laboratory for Pulmonary Fibrosis Research, Morsani College of Medicine, University of South Florida, Tampa, FL, USA

Εισαγωγή:
Η λεμφαδενοπάθεια μεσοθωρακίου είναι συχνή σε ασθενείς με ιδιοπαθή πνευμονική ίνωση (ΙΠΙ). Ωστόσο, δεν υπάρχουν μελέτες που να διερευνούν τους υφέρποντες ανοσολογικούς μηχανισμούς.

Σκοπός:
Η διερεύνηση του ρόλου του άξονα PD-1/PD-L1 στην πνευμονική ίνωση.

Μέθοδος:
Μετρήθηκε η έκφραση του άξονα PD-1/PD-L1 σε μεσοθωρακικούς λεμφαδένες και πνευμονικό ιστό ασθενών με ΙΠΙ. Αντίστοιχα μετρήθηκε η έκφραση των PD-1 και PD-L1 σε μεσοθωρακικούς λεμφαδένες ποντικών την 14η ημέρα από τη χορήγηση μπλεομυκίνης. Τέλος, μελετήθηκε το αποτέλεσμα της χορήγησης pembrolizumab στο μοντέλο της επαγόμενης από μπλεομυκίνη πνευμονικής ίνωσης.

Αποτελέσματα:
Μελετήθηκαν μεσοθωρακικοί λεμφαδένες από τριάντα τρεις ασθενείς (v=33) (ΙΠΙ: v=14, καρκίνος πνεύμονα: v=10, ΙΠΙ και καρκίνος πνεύμονα: v=9) και πνευμονικός ιστός από 219 ασθενείς(ΙΠΙ: 123, υγιείς εθελοντές: 96). Η διάμεση τιμή της έκφρασης του PD-1 ήταν στατιστικά σημαντικά αυξημένη στα λεμφοκύτταρα μεσοθωρακικών λεμφαδένων ασθενών με ΙΠΙ σε σχέση με εκείνη ασθενών με καρκίνο πνεύμονα, όπως και στον πνευμονικό ιστό ασθενών με ΙΠΙ σε σχέση με υγιείς εθελοντές. Η χορήγηση χαμηλής δόσης pembrolizumab είχε αντι-ινωτικό αποτέλεσμα με βάση το Ashcroft σκορ και τη μηχανική της αναπνοής.

Συμπέρασμα:
Διαφορετικοί υποπληθυσμοί λεμφοκυττάρων παρατηρούνται στη λεμφαδενοπάθεια μεσοθωρακίου στην ΙΠΙ συγκριτικά με τον καρκίνο πνεύμονα, υποδηλώνοντας έτσι την ύπαρξη διαφορετικών ανοσολογικών μηχανισμών που επιδρούν στην ινογένεση και την καρκινογένεση. Η έκφραση στους μεσοθωρακικούς λεμφαδένες σχετίζεται με την έκφραση στον πνευμονικό ιστό. Η χαμηλή δόση pembrolizumab έχει αντι-ινωτικές ιδιότητες. Μελέτες ενδοτύπησης με βάση το προφίλ των μεσοθωρακικών λεμφαδένων και εφαρμογή ανάλογης στοχευμένης θεραπείας όπως PD-1 αναστολείς αναμένονται με ενδιαφέρον.

ΕΑ-09

Ο ΡΟΛΟΣ ΤΩΝ ΗΩΣΙΝΟΦΙΛΩΝ ΣΤΗΝ ΠΡΟΓΝΩΣΗ ΤΩΝ ΑΣΘΕΝΩΝ ΜΕ ΠΝΕΥΜΟΝΙΤΙΔΑ ΕΞ ΥΠΕΡΕΥΑΙΣΘΗΣΙΑΣ

Κατσαράς Ματθαίος[1], Καραμπιτσάκος Θεόδωρος[1], Σωτηροπούλου Βασιλίνα[1], Μάναλη Ευφροσύνη[2], Φούκα Ευαγγελία[3], Παπακώστα Δέσποινα[3], Bendstrup Elisabeth[4], Κολιλέκας Λυκούργος[5], Τόμος Ιωάννης[2], Τζίλας Βασίλειος[6], Πασχάλης Ντόλιος[7], Πασχάλης Στειρόπουλος[7], Παπανικολάου Ηλίας[8], Τσίρη Παναγιώτα[1], Παπαϊωάννου Ουρανία[1], Μαλακουνίδου Έλλη[1], Ζαρκάδη Ειρήνη[1], Σαμψώνας Φώτιος[1], Παπίρης Σπυρίδων[2], Μπούρος Δημοσθένης[6], Τζουβελέκης Αργύριος[1]

[1] Πνευμονολογικό Τμήμα, Πανεπιστημιακό Γενικό Νοσοκομείο Πατρών, Πάτρα, Ελλάδα, [2] Β΄ Πανεπιστημιακή Πνευμονολογική Κλινική, Νοσοκομείο "ΑΤΤΙΚΟΝ", Αθήνα, Ελλάδα, [3] Πνευμονολογική Κλινική, Νοσοκομείο " ΠΑΠΑΝΙΚΟΛΑΟΥ", Αριστοτέλειο Πανεπιστήμιο Θεσσαλονίκης, Θεσσαλονίκη, Ελλάδα, [4] Center for Rare Lung Diseases, Department of Respiratory Diseases and Allergy, Aarhus University Hospital, Aarhus, Denmark, [5] 7η Πνευμονολογική Κλινική, ΓΝΝΘΑ "ΣΩΤΗΡΙΑ", Αθήνα, Ελλάδα, [6] Α΄ Πανεπιστημιακή Πνευμονολογική Κλινική, ΓΝΝΘΑ "ΣΩΤΗΡΙΑ", Αθήνα, Ελλάδα, [7] Πανεπιστημιακή Πνευμονολογική Κλινική, Πανεπιστημιακό Γενικό Νοσοκομείο Αλεξανδρούπολης, Αλεξανδρούπολη, Ελλάδα, [8] Πνευμονολογική Κλινική, Γενικό Νοσοκομείο Κέρκυρας, Κέρκυρα, Ελλάδα

Εισαγωγή:
Παράμετροι της γενικής αίματος απέκτησαν σημαίνοντα ρόλο στην πρόγνωση ασθενών με διάμεσες πνευμονοπάθειες τα τελευταία έτη. Ένα σημαντικό ποσοστό ασθενών με Πνευμονίτιδα εξ Υπερευαισθησίας (Hypersensitivity Pneumonitis, HP) παρουσιάζει μη-ειδική βρογχική υπεραντιδραστικότητα, ανταπόκριση στη βρογχοδιαστολή, περιφερική ηωσινοφιλία και/ή αυξημένη IgE. Ωστόσο, ο προγνωστικός ρόλος των ηωσινοφίλων στην HP δεν έχει μελετηθεί.

Σκοπός:
Η ανάδειξη του προγνωστικού ρόλου των ηωσινοφίλων του περιφερικού αίματος σε ασθενείς με HP.
Μέθοδος: Ασθενείς με HP από 8 κέντρα αναφοράς εντάχθηκαν προοπτικά στη μελέτη από 13/02/2019 ως 2/9/2022.

Αποτελέσματα: Εκατόν-δεκαπέντε ασθενείς (ν=115) εντάχθηκαν στη μελέτη [άνδρες: 71(61.7%), διάμεση ηλικία 68.0 έτη (95%CI: 65.0 ως 70.4), ινωτική HP:73 (63.5%), μη-ινωτική HP:42 (36.5%)]. Οι ασθενείς με ηωσινόφιλα≥150/μL είχαν αυξημένο κίνδυνο θνητότητας [(HR:2.59 (95%CI: 1.08 ως 6.25), p=0.03] και μεγαλύτερη έκπτωση της FVC%προβλεπόμενου στο 1 έτος [5.00 (95%CI:2.43 ως 6.57) έναντι -2.00 (95%CI: -8.41 ως 1.00), p=0.03] σε σύγκριση με τους ασθενείς με ηωσινόφιλα<150/μL. Οι ασθενείς με ινωτική HP είχαν σημαντικά αυξημένο αριθμό ηωσινοφίλων συγκριτικά με τους ασθενείς με μη-ινωτική HP [230 (95%CI:200 ως 293) έναντι 190 (95%CI: 150 ως 268), p=0.02].

Συμπέρασμα:
Τα ηωσινόφιλα περιφερικού αίματος αποτελούν προγνωστικό δείκτη σε ασθενείς με HP. Μελέτες ενδοτύπησης με βάση τον απόλυτο αριθμό ηωσινοφίλων πιθανόν να συνδράμουν στην προσωποποιημένη αντιμετώπιση ασθενών με HP.

ΕΑ-10

ΠΑΡΑΓΟΝΤΕΣ ΠΟΥ ΣΧΕΤΙΖΟΝΤΑΙ ΜΕ ΤΗ ΘΝΗΤΟΤΗΤΑ ΣΕ ΙΝΩΤΙΚΕΣ ΔΙΑΜΕΣΕΣ ΠΝΕΥΜΟΝΟΠΑΘΕΙΕΣ: ΜΙΑ ΑΝΑΔΡΟΜΙΚΗ ΜΟΝΟΚΕΝΤΡΙΚΗ ΜΕΛΕΤΗ

Βασαρμίδη Ειρήνη [1], Τσιτούρα Ελίζα [1], Μπερτσιάς Αντώνιος [2], Μπιμπάκη Ελένη [1], Αργυρίου Ιωάννα [1], Λούρου Μαριλένα [1], Τζανάκης Νικόλαος [1], Αντωνίου Κατερίνα [1]
[1]Πνευμονολογική Κλινική και Εργαστήριο Μοριακής και Κυτταρικής Πνευμονολογίας, Τμήμα Ιατρικής, Πανεπιστήμιο Κρήτης, Ηράκλειο Κρήτης
[2]Κλινική Κοινωνικής και Οικογενειακής Ιατρικής, Τμήμα Ιατρικής, Πανεπιστήμιο Κρήτης, Ηράκλειο Κρήτης

Εισαγωγή:
Είναι γνωστό ότι ένα ποσοστό των ασθενών με διάχυτες διάμεσες πνευμονοπάθειες (ΔΔΠ), και όχι μόνο εκείνοι με ιδιοπαθή πνευμονική ίνωση (ΙΠΙ), προοδευτικά επιδεινώνονται με μείωση της αναπνευστικής λειτουργίας, έκπτωση της ποιότητας ζωής και πτωχότερη πρόγνωση. Στόχος της μελέτης μας ήταν να αναζητήσουμε παράγοντες που να συσχετίζονται με το ποιοι ασθενείς με ΔΔΠ θα παρουσιάσουν πτωχή πρόγνωση.

Μέθοδοι:
368 ασθενείς από το ιατρείο διαμέσων νοσημάτων του Πανεπιστημιακού Νοσοκομείου Ηρακλείου Κρήτης συμπεριελήφθησαν. Συλλέχθηκαν δημογραφικά στοιχεία και ιατρικά δεδομένα, συμπεριλαμβανομένου του πλήρους λειτουργικού ελέγχου, και στοιχεία από τη γενική αίματος και το βρογχοκυψελιδικό έκπλυμα κατά τη χρονική στιγμή της διάγνωσης, από τους ιατρικούς φακέλους των ασθενών.

Αποτελέσματα:
Η θνητότητα στους ασθενείς της μελέτης σχετίστηκε στατιστικώς σημαντικά με την ηλικία, το άρρεν φύλο, το πρότυπο της συνήθους διάμεσης πνευμονίας στην αξονική τομογραφία θώρακος, τη ζωτική χωρητικότητα και τη διαχυτική ικανότητα του πνεύμονα κατά τη στιγμή της διάγνωσης, καθώς επίσης και με τον αριθμό των μονοκυττάρων του αίματος. Η τριετής επιβίωση συσχετίστηκε επίσης με την ύπαρξη σακχαρώδους διαβήτη, ή την παρουσία δύο ή περισσότερων συννοσηροτήτων.

Συμπεράσματα:
Τα αποτελέσματα της μελέτης μας έδειξαν ότι εκτός από τη διάγνωση και την ηλικία, υπάρχουν κι άλλοι σημαντικοί παράγοντες που σχετίζονται με αυξημένη θνητότητα σε ασθενείς με ΔΔΠ.

ΕΑ-11

Ο ΠΡΟΓΝΩΣΤΙΚΟΣ ΡΟΛΟΣ ΤΟΥ ΑΠΟΛΥΤΟΥ ΑΡΙΘΜΟΥ ΜΟΝΟΚΥΤΤΑΡΩΝ ΣΤΟΥΣ ΑΣΘΕΝΕΙΣ ΜΕ ΔΙΑΜΕΣΗ ΠΝΕΥΜΟΝΟΠΑΘΕΙΑ ΣΧΕΤΙΖΟΜΕΝΗ ΜΕ ΑΥΤΟΑΝΟΣΑ ΝΟΣΗΜΑΤΑ

Τσίρη Παναγιώτα, Καραμπιτσάκος Θεόδωρος, Σωτηροπούλου Βασιλίνα, Κατσαράς Ματθαίος, Παπαϊωάννου Ουρανία, Τσιρίκος Γεώργιος, Κουλουσούσα Ηλέκτρα, Θεοχάρη Εύα, Χριστόπουλος Ιωάννης, Κομνηνός Δημήτριος, Ζαρκάδη Ειρήνη, Γεωργιοπούλου Βασιλική, Μαλακουνίδου Έλλη, Σαμψώνας Φώτιος, Τζουβελέκης Αργύριος
Πνευμονολογικό Τμήμα, Πανεπιστημιακό Γενικό Νοσοκομείο Πατρών, Πάτρα

Εισαγωγή:
Η διάμεση πνευμονοπάθεια σχετιζόμενη με αυτοάνοσα νοσήματα αποτελεί μια κλινική οντότητα με μεγάλη ετερογένεια και υψηλή θνητότητα. Δεδομένης της προγνωστικής του αξίας σε ασθενείς με Ιδιοπαθή Πνευμονική Ίνωση, ο απόλυτος αριθμός των μονοκυττάρων του περιφερικού αίματος, ενδεχομένως να έχει προγνωστικό ρόλο και στους ασθενείς με διάμεση πνευμονοπάθεια επαγόμενη από αυτοάνοσα νοσήματα.

Σκοπός:
Η ανάδειξη του προγνωστικού ρόλου των μονοκυττάρων του περιφερικού αίματος σε ασθενείς με διάμεση πνευμονοπάθεια σχετιζόμενη με αυτοάνοσα νοσήματα.

Μέθοδος:
Ασθενείς με διάμεση πνευμονοπάθεια σχετιζόμενη με αυτοάνοσα νοσήματα εντάχθηκαν αναδρομικά στη μελέτη από 29/01/2018 ως 27/09/2023 και χωρίστηκαν σε δύο ομάδες με βάση την διάμεση τιμή των μονοκυττάρων.

Αποτελέσματα:
Εκατόν-τριάντα δύο ασθενείς (ν=132) εντάχθηκαν στη μελέτη [άνδρες: 41(31%), διάμεση ηλικία 68.5 έτη (95%CI: 67.26 ως 70.70)]. Σαράντα επτά ασθενείς (ν=47, 36%) εμφάνισαν διάμεση πνευμονοπάθεια σχετιζόμενη με ρευματοειδή αρθρίτιδα, δεκατέσσερις (ν=14, 10%) με σκληρόδερμα, είκοσι οκτώ (ν=28, 21%) με ιδιοπαθείς φλεγμονώδεις μυοπάθειες και σαράντα τρεις (ν=43, 33%) με άλλα αυτοάνοσα νοσήματα. Οι ασθενείς με μονοκύτταρα<560/μL παρουσίαζαν μεγαλύτερη διάμεση τιμή FVC%pred συγκριτικά με τους ασθενείς με μονοκύτταρα ≥560/μL [87 (95%CI: 82.70 ως 94.43) έναντι 76 (95%CI: 66.56 ως 85.43), p=0.0072] την στιγμή της διάγνωσης. Στο follow-up ένα χρόνο μετά , οι ασθενείς με μονοκύτταρα<560/μL παρουσίαζαν επίσης μεγαλύτερη διάμεση τιμή FVC%pred συγκριτικά με τους ασθενείς με μονοκύτταρα ≥560/μL [91 (95%CI: 82 ως 93) έναντι 79 (95%CI: 68.21 ως 85.39), p=0.009].

Συμπέρασμα:
Ο αυξημένος απόλυτος αριθμός των μονοκυττάρων του περιφερικού αίματος φαίνεται να αποτελεί προγνωστικό βιοδείκτη για τους ασθενείς με διάμεση πνευμονοπάθεια σχετιζόμενη με αυτοάνοσα νοσήματα.

ΕΑ-12
ΔΙΑΜΕΣΗ ΠΝΕΥΜΟΝΟΠΑΘΕΙΑ ΕΠΑΓΟΜΕΝΗ ΑΠΟ ΦΑΡΜΑΚΑ: ΔΕΔΟΜΕΝΑ ΑΠΟ ΕΝΑ ΚΕΝΤΡΟ ΑΝΑΦΟΡΑΣ

Σωτηροπούλου Βασιλίνα, Τσίρη Παναγιώτα, Καραμπιτσάκος Θεόδωρος, Κατσαράς Ματθαίος, Παπαϊωάννου Ουρανία, Τσιρίκος Γεώργιος, Κουλουσούσα Ηλέκτρα, Θεοχάρη Εύα, Χριστόπουλος Ιωάννης, Κομνηνός Δημήτριος, Ζαρκάδη Ειρήνη, Γεωργιοπούλου Βασιλική, Μαλακουνίδου Έλλη, Σαμψώνας Φώτιος, Τζουβελέκης Αργύριος
Πνευμονολογικό Τμήμα, Πανεπιστημιακό Γενικό Νοσοκομείο Πατρών, Πάτρα

Εισαγωγή:
Η φαρμακοεπαγόμενη διάμεση πνευμονοπάθεια (drug-induced ILD, DI-ILD) είναι μια σπάνια κλινική οντότητα, της οποίας η έγκαιρη διάγνωση και αντιμετώπιση αποτελούν πρόκληση. Ο αριθμός των φαρμάκων που ενοχοποιούνται αυξάνεται.

Σκοπός:
Η παρουσίαση των κλινικών και ακτινολογικών ευρημάτων, καθώς και της θεραπευτικής προσέγγισης της DI-ILD.

Μέθοδοι:
Ασθενείς με DI-ILD που εξετάστηκαν στα εξωτερικά ιατρεία Διάμεσων Νοσημάτων του τμήματός μας από 01/08/2019 έως 01/08/2022 εντάχθηκαν αναδρομικά στη μελέτη.

Αποτέλεσματα:
Οι ασθενείς με DI-ILD αντιπροσωπεύουν το 7% των διάμεσων πνευμονοπαθειών στο κέντρο αναφοράς μας. Αναλύθηκαν είκοσι πέντε (ν=25) ασθενείς [άνδρες:64%, μέση ηλικία±SD:70,7 ±9, μέση αρχική τιμή FVC±SD:84,4±21,3, μέσος αριθμός μονοκυττάρων±SD:771,5±319,4]. Τα συχνότερα φάρμακα ήταν η αμιωδαρόνη (ν=8, 32%), η νιτροφουραντοΐνη (ν=4, 16%), το pembrolizumab (ν=3, 12%), η μεσαλαζίνη (ν=3, 12%) και η μεθοτρεξάτη (ν=2, 8%). Τα κυρίαρχα ακτινολογικά πρότυπα ήταν: μη ειδική διάμεση πνευμονοπάθεια (NSIP) σε εννέα ασθενείς (36%), οργανοποιός πνευμονία σε πέντε ασθενείς (20%), ινωτική NSIP και interstitial lung abnormalities σε τέσσερις ασθενείς (16%) και ακαθόριστη συνήθης διάμεση πνευμονοπάθεια σε τρεις ασθενείς (12%). Η διακοπή του φαρμάκου ήταν η μόνη θεραπευτική παρέμβαση στο 24% (ν=6), ενώ συστηματικά κορτικοστεροειδή χορηγήθηκαν στο 60% (ν=15). Μικρό ποσοστό ασθενών έλαβε mycophenolate mofetil (ν=2,8%) ή αντιϊνωτική αγωγή (ν=3, 12%).

Συμπέρασμα:
Η DI-ILD έχει ετερογενείς εκδηλώσεις και αποτελεί διάγνωση εξ αποκλεισμού που απαιτεί υψηλή κλινική υποψία. Η έγκαιρη απομάκρυνση του υπαίτιου φαρμάκου μπορεί να επηρεάσει τη λειτουργική κατάσταση και την επιβίωση του ασθενούς. Τα κορτικοστεροειδή αποτελούν βασικό άξονα της θεραπείας.

ΕΑ-13

ΤΡΟΠΟΠΟΙΗΜΕΝΗ ΚΛΙΜΑΚΑ SCOPE MSCOPE ΩΣ ΔΕΙΚΤΗΣ ΘΝΗΤΟΤΗΤΑΣ ΣΕ ΒΑΡΕΩΣ ΠΑΣΧΟΝΤΕΣ ΑΣΘΕΝΕΙΣ ΜΕ COVID-19 ΛΟΙΜΩΞΗ - ΑΝΑΔΡΟΜΙΚΗ ΜΕΛΕΤΗ

[1]Ζανέλη Σταυρούλα, [1]Βοντετσιάνος Άγγελος, [1]Μπακάκος Αγαμέμνων, [1]Σωτηροπούλου Ζωή, [1]Παπαϊωάννου Ανδριάνα, [1]Κουκάκη Ευαγγελία, [1]Ποταμιάνου Ευσταθία, [1]Κυριακούδη Άννα, [1]Κανιάρης Ευάγγελος, [1]Μπακάκος Πέτρος, [2]Γιαμαρέλλος- Μπουρμπούλης Ευάγγελος, [1]Κουτσούκου Αντωνία, [1]Ροβίνα Νικολέττα
[1] Α Πανεπιστημιακή Πνευμονολογική Κλινική, Γ.Ν.Ν.Θ.Α. « Η ΣΩΤΗΡΙΑ», [2] Δ Παθολογική Κλινική, Αττικόν

Εισαγωγή:
Αποτελεσματικά κλινικά σκορ που προβλέπουν την έκβαση της νόσου σε βαρέως πάσχοντες ασθενείς με λοίμωξη από SARS-COV2 παίζουν καίριο ρόλο στη λήψη ιατρικών αποφάσεων.

Σκοπός:
Η χρήση του mSCOPE ως προγνωστικό δείκτη της έκβασης και της θνητότητας των νοσηλευόμενων ασθενών με σοβαρή πνευμονία από SARS-COV2 που εισάγονται σε Μονάδα Εντατικής Θεραπείας.

Υλικό-Μεθοδολογία:
Σε αυτή την αναδρομική μελέτη παρατήρησης συμμετείχαν 268 βαρέως πάσχοντες ασθενείς με λοίμωξη από Covid-19 που νοσηλεύτηκαν στη Μονάδα Εντατικής Θεραπείας της Α' Πανεπιστημιακής Πνευμονολογικής της Ιατρικής Σχολής ΕΚΠΑ. Έγινε λεπτομερής καταγραφή των δημογραφικών χαρακτηριστικών, του ατομικού αναμνηστικού, των εργαστηριακών ευρημάτων, της βαρύτητας της νόσου και της έκβασης από τα ηλεκτρονικά αρχεία της κλινικής. Το mSCOPE σκορ υπολογίστηκε για κάθε ασθενή κατά την αρχική εισαγωγή του στη ΜΕΘ.

Αποτελέσματα:
70 ασθενείς (26,1%) κατέληξαν στη ΜΕΘ. Αυτοί οι ασθενείς είχαν υψηλότερο mSCOPE σκορ συγκριτικά με αυτούς που επιβίωσαν ($p < 0.001$). Το mSCOPE εμφάνισε συσχέτιση με την βαρύτητα της νόσου ($p < 0.001$), τον αριθμό και τη βαρύτητα των συννοσηροτήτων ($p < 0.001$), τις ημέρες μηχανικής υποστήριξης ($p < 0.001$) και τις ημέρες νοσηλείας στη ΜΕΘ ($p = 0.003$). Τέλος, αποδείχθηκε πως το mSCOPE ήταν ανεξάρτητος προγνωστικός δείκτης της θνητότητας (HR:1.219, 95% CI: 1.010–1.471, $p = 0.039$), όταν η τιμή ήταν ≥ 6 με ευαισθησία (95%CI) 88.6%, ειδικότητα 29.7%, PPV 31.5% και NPV 87.7%.

Συμπεράσματα:
Οι βιοδείκτες που χρησιμοποιούνται για τον υπολογισμό το mSCOPE είναι φθηνοί και εύκολα μετρούμενοι με αποτέλεσμα το σκορ να μπορεί να αποδειχθεί χρήσιμο στη διαστρωμάτωση του κινδύνου των ασθενών με σοβαρή πνευμονία από Covid-19 καθοδηγώντας τις κλινικές αποφάσεις του ιατρικού προσωπικού.

ΕΑ-14
ΕΚΤΙΜΗΣΗ ΤΟΥ ΕΡΓΑΣΙΑΚΟΥ ΚΟΣΤΟΥΣ ΤΗΣ SARS-COV-2 ΣΤΟΝ ΙΔΙΩΤΙΚΟ ΤΟΜΕΑ

Λαμπρόπουλος Ιωάννης Χ. [1,4], Μάλλη Φωτεινή [1,2], Ράπτης Δημήτριος [1,2], Παπαγιάννης Δημήτριος [3], Δανιήλ Ζωή [1], Κύργου Παρασκευή [1], Πανταζόπουλος Ιωάννης[1], Αγγελόπουλος Ελευθέριος [4], Γουργουλιάνης Κωνσταντίνος Ι. [1]
[1] Πνευμονολογική Κλινική, Τμήμα Ιατρικής, Σχολή Επιστημών Υγείας, Πανεπιστήμιο Θεσσαλίας, [2] Εργαστήριο Διαταραχών Αναπνευστικού Συστήματος, Τμήμα Νοσηλευτικής, Πανεπιστήμιο Θεσσαλίας, [3] Εργαστήριο Δημόσιας Υγείας, Τμήμα Νοσηλευτικής, Πανεπιστήμιο Θεσσαλίας , [4] Τμήμα Διοίκησης Επιχειρήσεων, Πανεπιστήμιο Πατρών

Εισαγωγή:
Η SARS-CoV-2 μπορεί να σχετίζεται με αυξημένο εργασιακό κόστος και ταυτόχρονα μείωση των παρεχόμενων υπηρεσιών των επιχειρήσεων.

Σκοπός:
Η εκτίμηση του εργασιακού κόστους λόγω της λοίμωξης από SARS-CoV-2 (χαμένες ώρες εργασίας, χρηματικές μονάδες επιβάρυνσης) για τις επιχειρήσεις και το ασφαλιστικό ταμείο ΕΦΚΑ.

Μεθοδολογία:
Συμμετείχαν 1400 εργαζόμενοι λιανικής πώλησης του ιδιωτικού τομέα στην Θεσσαλία για χρονικό διάστημα 22 μηνών (Οκτώβριος 2020–Ιούλιος 2022) και καταγράφηκαν οι ώρες/ημέρες απουσίας τους λόγω λοίμωξης από SARS-CoV-2. Επίσης πραγματοποιήθηκε εκτίμηση του εργασιακού κόστους για τις επιχειρήσεις και το ασφαλιστικό ταμείο ΕΦΚΑ.

Αποτελέσματα:
Από τους 1400 εργαζόμενους που συμμετείχαν, νόσησαν οι 311 (22,21%) εκ των οποίων 73,32% ήταν γυναίκες με μέση ηλικία 45,49 ±8,10 έτη (80,70% έγγαμες) και 26,68% ήταν άνδρες με μέση ηλικία 39,47±9,94 έτη (98,79% άγαμοι). Η εκτιμώμενη ποσοστιαία απόκλιση ανάμεσα στις ώρες απασχόλησης βάσει σύμβασης και τις πραγματικές ώρες απασχόλησης λόγω απουσίας εξαιτίας νόσησης από την SARS-CoV-2 ήταν 5,70% το 2021 και 1,77% το 2022. Οι συνολικές ημέρες απουσίας των 311 εργαζομένων ανήλθαν σε 4243 (ο μέσος όρος ημερών απουσίας για τα έτη 2020-2021 ήταν 17 ενώ για το 2022 ήταν 5,18 ημέρες). Η μείωση του εργατικού δυναμικού ανήλθε σε 2,65 εργαζόμενους ανά μήνα για όλο το διάστημα μελέτης. Οι χρηματικές μονάδες επιβάρυνσης για το διάστημα των 22 μηνών εκτιμήθηκε σε 9948,50€ για την επιχείρηση και σε 90.214,58€ για τον ασφαλιστικό φορέα (ΕΦΚΑ).

Συμπεράσματα:
Παρατηρείται αξιόλογη αύξηση του εργασιακού κόστους εξαιτίας της λοίμωξης από SARS-CoV-2 για τον ασφαλιστικό φορέα και τις επιχειρήσεις για το διάστημα της μελέτης.

Λέξεις κλειδιά: Εργασιακό κόστος, SARS-CoV-2, Covid

ΕΑ-15

ΣΥΓΚΡΙΣΗ ΤΗΣ ΑΠΟΤΕΛΕΣΜΑΤΙΚΟΤΗΤΑΣ ΜΕΤΑΞΥ BARICITINIB ΚΑΙ TOCILIZUMAB ΣΕ ΣΟΒΑΡΗ ΝΟΣΟ COVID-19. ΜΙΑ ΑΝΑΔΡΟΜΙΚΗ ΜΕΛΕΤΗ.

Ιωάννης Τόμος[1], Ιωάννης Γρηγορόπουλος[2], Χρυσαυγή Κωστή[1], Σεραφείμ Χρυσικός[1], Αντωνία Διγαλάκη[1], Κωνσταντίνος Θωμάς[2], Γεώργιος Χειλάς[1], Δημήτριος Μπούμπας[2], Αναστασία Αντωνιάδου[2], Δήμητρα Καββαθά[2], Κατερίνα Δημάκου[1]
[1] 5η Πνευμονολογική Κλινική, ΓΝΝΘΑ «Η ΣΩΤΗΡΙΑ», [2] Δ΄ Πανεπιστημιακή Παθολογική Κλινική, ΠΓΝ ΑΤΤΙΚΟΝ, Εθνικό και Καποδιστριακό Πανεπιστήμιο Αθηνών

Εισαγωγή:
Ανοσοτροποποιητικοί παράγοντες συμπεριλαμβανομένων των baricitinib και tocilizumab έχουν χρησιμοποιηθεί για τη θεραπεία της σοβαρής COVID-19, ωστόσο, δεν υπάρχουν μελέτες που να συγκρίνουν την αποτελεσματικότητά τους.

Σκοπός:
Να συγκρίνουμε την ασφάλεια και την αποτελεσματικότητά τους σε σοβαρή νόσο COVID-19.
Μεθοδολογία: Στη μελέτη συμπεριελήφθησαν αναδρομικά όλοι οι διαδοχικοί ασθενείς με σοβαρή COVID-19 και έλαβαν baricitinib και tocilizumab ως πρόσθετη θεραπεία. Καταγράφηκαν δημογραφικά, κλινικά και εργαστηριακά δεδομένα. Οι κύριες εκβάσεις ήταν η θνητότητα ή διασωλήνωση την 14η ημέρα, οι ημέρες νοσηλείας που απαιτούνταν μέχρι τον απογαλακτισμό από την οξυγονοθεραπεία και η συνολική διάρκεια νοσηλείας. Η ασφάλεια εκτιμήθηκε καταγράφοντας όλες τις ανεπιθύμητες παρενέργειες που σχετίζονταν με την αγωγή.

Αποτελέσματα:
Μεταξύ 321 ασθενών με σοβαρή COVID-19 [μέση ηλικία (SD) 62,4 (14,7) έτη]; 241 (75%) έλαβαν baricitinib και 80 (25%) tocilizumab. Οι ασθενείς που έλαβαν tocilizumab παρουσίασαν σημαντικά υψηλότερο κίνδυνο θνητότητας ή διασωλήνωσης την 14η ημέρα, σε σύγκριση με τους ασθενείς που έλαβαν baricitinib ελέγχοντας για την ηλικία, φύλο, εμβολιασμό, δείκτη συννοσηρότητας Charlson, δείκτη μάζας σώματος (BMI), χορήγηση ρεμδεσιβίρης και την κλίμακα βαρύτητας του Παγκόσμιου Οργανισμού Υγείας κατά την εισαγωγή [OR:2.42, 95%CI:1.18-4.98]. Είχαν επίσης μεγαλύτερη διάρκεια νοσηλείας και παρατεταμένη ανάγκη για οξυγονοθεραπεία σε σύγκριση με την ομάδα που έλαβε baricitinib [b-coef: 7,63, 95%CI:5,01-10,23]. Δεν διαπιστώθηκε σημαντική διαφορά στις δευτερογενείς βακτηριακές λοιμώξεις, ενώ η ηπατική βλάβη ήταν πιο συχνή στο tocilizumab.

Συμπεράσματα:
Τα δεδομένα που παρουσιάστηκαν δείχνουν διαφορά στην αποτελεσματικότητα μεταξύ των δύο παραγόντων υπέρ του baricitinib στη σοβαρή νόσο COVID-19. Απαιτούνται κλινικές τυχαιοποιημένες μελέτες για να επιβεβαιώσουμε τα αποτελέσματά μας.

ΕΑ-16

ΤΑ ΕΠΙΠΕΔΑ ΤΗΣ ΟΣΤΕΟΠΟΝΤΙΝΗΣ ΠΛΑΣΜΑΤΟΣ ΕΙΝΑΙ ΑΥΞΗΜΕΝΑ ΣΕ ΑΣΘΕΝΕΙΣ ΜΕ ΣΟΒΑΡΗ ΔΥΣΠΝΟΙΑ ΣΧΕΤΙΖΟΜΕΝΗ ΜΕ LONG-COVID

Παππάς Απόστολος [1], Ελευθερίου Κωνσταντίνος [1], Βλαχάκος Βασίλειος [1], Μαγκούτα Σοφία [1], Ρίμπα Θεοφανή [1], Δέδε Κωνσταντίνα [1], Σιαμπάνη Ραφαέλα [1], Κομπόγιωργας Στήβεν [3], Πολύδωρα Ευτυχία [1], Παπαλαμπίδου Αθανασία [1], Μαντάς Νικόλαος [4], Ταβερναράκη Αικατερίνη [4],Έξαρχος Δημήτριος [4], Καλομενίδης Ιωάννης [1]

[1] Α΄ Κλινική Εντατικής Θεραπείας & Πνευμονολογίας, ΕΚΠΑ, Νοσοκομείο "Ευαγγελισμός", Αθήνα, Ελλάδα, [3] Πνευμονολογικό Τμήμα, Νοσοκομείο "Ευαγγελισμός", Αθήνα, Ελλάδα, [4] Τμήμα Αξονικής & Μαγνητικής Τομογραφίας, Νοσοκομείο "Ευαγγελισμός", Αθήνα

Εισαγωγή:
Οι αναρρώσαντες από COVID-19 συχνά αναφέρουν επίμονα συμπτώματα.

Σκοπός:
Μελέτη της σχέσης της Οστεοποντίνης (OPN) και των post-acute COVID-19 συμπτωμάτων και των λειτουργικών/ακτινολογικών παθολογικών ευρημάτων των πνευμόνων.

Μέθοδοι:
COVID-19 ασθενείς με προηγούμενη νοσηλεία αξιολογήθηκαν σε μια πρώτη επίσκεψη [ιστορικό, φυσική εξέταση, ακτινογραφία θώρακα, ερωτηματολόγια αξιολόγησης δύσπνοιας και ποιότητας ζωής (m-MRC/HRQoL)] περίπου 30 ημέρες μετά το ιατρικό εξιτήριο και σε μια δεύτερη επίσκεψη [σπιρομέτρηση, πνευμονικοί όγκοι, διάχυση (DLCO)] 60 ημέρες αργότερα. Αξονική τομογραφία θώρακα πραγματοποιήθηκε σε περίπτωση παθολογικών ευρημάτων από τη φυσική εξέταση ή την ακτινογραφία. Περισσότερες επισκέψεις προγραμματίστηκαν αναλόγως. Τα επίπεδα OPN πλάσματος μετρήθηκαν με ELISA.

Αποτελέσματα:
Όταν συμπεριλήφθηκαν δεδομένα από όλες τις επισκέψεις (181 επισκέψεις/122 ασθενείς), οι ασθενείς με συνδυασμό σοβαρών συμπτωμάτων (νεοεμφανιζόμενη δύσπνοια ή/και κόπωση ή/και μυϊκή αδυναμία) κι εκείνοι με δύσπνοια κατηγορίας m-MRC>1 είχαν αυξημένα επίπεδα OPN πλάσματος, συγκριτικά με εκείνους χωρίς αυτά τα χαρακτηριστικά. Όταν αξιολογήθηκαν μόνο οι παρατηρήσεις που έγιναν μετά από 3 μήνες από την οξεία νόσηση, παρατηρήσαμε αυξημένα επίπεδα OPN στους συμπτωματικούς ασθενείς (συγκριτικά με τους ασυμπτωματικούς), στους ασθενείς με συνδυασμό σοβαρών συμπτωμάτων (συγκριτικά με εκείνους χωρίς) και σε ασθενείς με δύσπνοια κατηγορίας m-MRC>1 (συγκριτικά με m-MRC 0-1). Τα επίπεδα OPN δεν συσχετίστηκαν με λειτουργικά/απεικονιστικά παθολογικά ευρήματα, αλλά συσχετίστηκαν αντιστρόφως με την ποιότητα ζωής (HRQoL). Σε αναλύσεις πολλαπλής λογιστικής παλινδρόμησης, τα επίπεδα OPN, το θήλυ φύλο και η προϋπάρχουσα (πριν την οξεία νόσηση) δύσπνοια κλίμακας m-MRC>1 συσχετίστηκαν ανεξάρτητα με την εμφάνιση δύσπνοιας m-MRC>1.

Συμπέρασμα:
Αυξημένα επίπεδα OPN πλάσματος σχετίζονται με σημαντική δύσπνοια κατά την προσπάθεια σε ασθενείς με προηγούμενη νοσηλεία για COVID-19.

ΕΑ-17
ΤΗΛΕ-ΑΣΚΗΣΗ ΕΝΑΝΤΙ ΥΒΡΙΔΙΚΗΣ ΑΣΚΗΣΗΣ ΣΕ LONG-POST-COVID-19 ΑΣΘΕΝΕΙΣ

Τσιριμώνα Γλυκερία, Σταύρου Βασίλειος, Βαβουγυιός Γεώργιος, Αστάρα Κυριακή, Μυσίρης Δημήτριος, Παπαγιάννη Ειρήνη, Μπούτλας Στυλιανός, Μπαργιώτας Παναγιώτης, Δανιήλ Ζωή, Γουργουλιάνης Κωνσταντίνος
Εργαστήριο Εργοσπιρομετρίας και Πνευμονικής Αποκατάστασης, Πνευμονολογική Κλινική, Ιατρική Σχολή, Πανεπιστήμιο Θεσσαλίας

Εισαγωγή:
Αρκετές μελέτες έχουν δείξει την ευεργετική επίδραση της άσκησης σε ασθενείς με long-post-COVID-19 σύνδρομο που περιλαμβάνει ένα ευρύ φάσμα από αναπνευστικά, νευρολογικά, καρδιαγγειακά και άλλα συμπτωμάτων που μπορεί να διαρκέσουν από εβδομάδες έως και χρόνια μετά τη μόλυνση από SARS-CoV-2.

Σκοπός:
Ο σκοπός της μελέτης ήταν να διερευνήσει πιθανές διαφορές μεταξύ ενός προγράμματος τηλε-άσκησης (ΤΑ) έναντι υβριδικής άσκησης (ΥΑ) σε δείκτες λειτουργικότητας σε long-post-COVID-19 ασθενείς.
Υλικό – Μεθοδολογία: Σαράντα εννέα ασθενείς με long-post-COVID-19 σύνδρομο χωρίστηκαν τυχαία σε δύο ομάδες (ΥΑ: n=24, ηλικία 60,0±9,5 ετών, έναντι ΤΑ: n=25, ηλικία 58,7±9,5 έτη). Για κάθε ασθενή συλλέχθηκαν δεδομένα για τη σύσταση του σώματος, το οξειδωτικό στρες (d-ROMs, PAT), την πνευμονική λειτουργία, τη φυσική κατάσταση (6MWT και 30s Sit-to-Stand) και τη γνωστική λειτουργία (MoCA) και τους δόθηκε δωρεάν πρόσβαση σε διαδικτυακή πλατφόρμα (Unique Safe Tele Exercise Project) για παρακολούθηση εξατομικευμένου προγράμματος άσκησης: ΤΑ ομάδα 3/εβδομάδα, ΥΑ ομάδα ΥΑ 1/εμβομάδα και δια ζώσης άσκηση 2/εβδομάδα. Η ίδια διαδικασία επαναλήφθηκε μετά από 12-εβδομάδες.

Αποτελέσματα:
Τα αποτελέσματά μας δεν έδειξαν διαφορές στους δείκτες φυσικής κατάστασης αλλά διαφορετική προσαρμογή στους τομείς της γνωστικής λειτουργίας. Από όλους τους δείκτες του οξειδωτικού στρες και της αναπνευστικής απόδοσης, μόνο η ικανότητα διάχυσης του μονοξειδίου του άνθρακα διέφερε σημαντικά μεταξύ των ομάδων.

Συμπεράσματα:
Το πρόγραμμα άσκησης 12 εβδομάδων βελτίωσε τους δείκτες φυσικής κατάστασης και τη γνωστική ικανότητα και στις δύο ομάδες. Ωστόσο, διέφεραν ως προς τις επιδράσεις των γνωστικών τομέων, με την ΥΑ ομάδα να βελτιώνει τον οπτικοχωρικό τομέα και την ομάδα ΤΑ τη μνήμη.

ΕΑ-18

ΠΡΟΟΠΤΙΚΗ ΑΞΙΟΛΟΓΗΣΗ ΑΝΑΠΝΕΥΣΤΙΚΟΥ ΣΥΣΤΗΜΑΤΟΣ ΣΕ ΑΣΘΕΝΕΙΣ ΠΟΥ ΕΙΧΑΝ ΝΟΣΗΛΕΥΤΕΙ ΛΟΓΩ COVID-19 ΝΟΣΟΥ

Ελευθερίου Κώστας[1], Γεωργιάδης Θεοχάρης[1], Νικολίτσα Ελευθερία, Βλαχάκος Βασίλειος[1], Παπαλαμπίδου Αθανασία[3], Ρίμπα Θεοφάνη[1], Μπαρμπαρέσσου Ζαφειρία[1], Παππάς Απόστολος[1,2], Πολύδωρα Ευτυχία[1], Σιαμπάνη Ραφαέλα[1], Καλομενίδης Ιωάννης [1]

[1] Ιατρείο post-COVID-19, Α Κλινική Εντατικής Θεραπείας, Ιατρική Σχολή, ΕΚΠΑ, ΓΝΑ Ευαγγελισμός , [2] Μονάδα Εντατικής Θεραπείας, ΓΝΑ Γεννηματάς, [3] Γενικό Στρατιωτικό Νοσοκομείο Αθηνών 401

Σκοπός:
Η διαχρονική αξιολόγηση ασθενών με COVID-19 ως προς τα συμπτώματα, την αναπνευστική λειτουργία και την απεικόνιση του αναπνευστικού μετά την νοσηλεία τους.

Μέθοδος:
Προοπτική μελέτη σε ασθενείς που νοσηλεύτηκαν στο νοσοκομείο μας και παρακολουθήθηκαν στο εξωτερικό ιατρείο COVID-19. Μελετήσαμε δεδομένα για συνολικό διάστημα 12 μηνών.

Αποτελέσματα:
Κατά την διάρκεια ενός έτους (01/09/2020-31/08/2021) νοσηλεύτηκαν στην κλινική covid-19 του νοσοκομείου μας 1965 ασθενείς. Από το σύνολο αυτών, παρακολουθήθηκαν στο ιατρείο covid-19 σε διάρκεια ενός έτους 290 ασθενείς (67% άνδρες, 59χρ±2.4, με νόσο 28% non severe, 63% severe, 9% critical, το 85% είχε τουλάχιστον ένα συνοδό νόσημα, συχνότερα (44%) παχυσαρκία.
Περίπου 4 μήνες από την έναρξη των συμπτωμάτων (115±1.6 ημέρες) εκτιμήθηκαν κλινικά και το 45% ανέφερε τουλάχιστον ένα σύμπτωμα, συχνότερα δύσπνοια προσπάθειας (28%), ενώ το 23% ανέφερε τουλάχιστον ένα ψυχολογικό σύμπτωμα. Περίπου 1 χρόνο μετά την έναρξη των συμπτωμάτων (391±11.6 ημέρες) το 35% εξακολουθούσε να αναφέρει τουλάχιστον ένα σύμπτωμα, με συχνότερο την δύσπνοια.
Περίπου 4 μήνες από την έναρξη των συμπτωμάτων (104±1.7 ημέρες) εκτιμήθηκε η HRCT θώρακος και ποσοτικοποιήθηκε από ακτινολόγο με mean total score 5.5±0.6.
Περίπου 3 μήνες από την έναρξη των συμπτωμάτων (85±28.2 ημέρες) εκτιμήθηκε ο λειτουργικός έλεγχος της αναπνοής, και ανέδειξε FVC >80% της προβλεπόμενης τιμής (ΠΤ) στο 50%, DLCO <80% ΠΤ στο 50% και DLCO <60% ΠΤ στο 14%.

Συμπέρασμα:
Παρότι η πλειοψηφία των ασθενών βελτιώνεται με την πάροδο του χρόνου, 4 μήνες μετά το εξιτήριο περίπου 45% των ασθενών με COVID-19 αναφέρουν συμπτώματα με συχνότερη την δύσπνοια, ενώ το 14% παρουσιάζει αξιόλογη λειτουργική επιβάρυνση της αναπνοής.

ΕΑ-19
ΦΛΕΓΜΟΝΩΔΗΣ ΑΝΤΙΔΡΑΣΗ ΜΕΤΑ ΤΟ EBUS TBNA:Ο ΡΟΛΟΣ ΤΗΣ IL-6

Φ. Σαμψώνας[1], Φ. Δημητρακόπουλος[2], Μ. Λαγκαδινού[3], Ν. Αναγνωστόπουλος[4], Ε. Κουκάκη[4], Β. Καραμούζος5, Α. Μαγειροπούλου[2], Γ. Τσιρίκος[1], Π. Τσίρη[1], Μ. Κατσάρας[1], Θ. Καραμπιτσάκος[1], Ο. Παπαϊωάννου[1], Χ. Δανιάς[1], Ν. Φιλιππόπουλου[1], Η. Κουλουσούσα, Μ. Μαραγκός[3], Γ. Στρατάκος[4], Α. Τζουβελέκης[1]

[1] Πνευμονολογικό Τμήμα ΠΠΓΝΠ, [2] Ογκολογικό τμήμα/Τμήμα Πειραματικής Ογκολογίας ΠΠΓΝΠ, [3] Λοιμωξιολογικό Τμήμα ΠΠΓΝΠ, [4] Τμήμα Επεμβατικής Πνευμονολογίας, [1]η Πανεπιστημιακή Πνευμονολογική Κλινική, Νοσοκομείο Σωτηρία, [5] Μονάδα Εντατικής Θεραπείας ΠΠΓΝΠ

Εισαγωγή:
Η βρογχοσκόπηση με χρήση ενδοβρογχικού υπερήχου (EBUS-TBNA), είναι απαραίτητη για τη διάγνωση και σταδιοποίηση των κακοηθειών του πνεύμονα. Μια από τις συχνότερα αναφερόμενες από τους ασθενείς παρενέργειες της EBUS-TBNA βρογχοσκόπησης, είναι η εμφάνιση πυρετού το πρώτο 24ωρο μετά τη βρογχοσκόπηση, ενώ σπανιότερα παρατηρούνται σοβαρότερα επεισόδια λοιμώξεων του κατώτερου αναπνευστικού, μεσοθωρακίτιδας και παρατεταμένου εμπύρετου, με ή χωρίς μικροβιαιμία1.Ένας από τους κύριους βιοδείκτες μικροβιαιμίας είναι η IL-6, που έχει το πλεονέκτημα της ταχείας αύξησης των επιπέδων της εντός 120' από τη στιγμή της έναρξης του επεισοδίου μικροβιαιμίας[2]

Σκοπός & Μέθοδοι:
Σκοπός ήταν να εξακριβώσουμε μεταβολές των επιπέδων της IL-6 πριν και μετά τη βρογχοσκόπηση και πιθανή συσχέτιση αυτών με επιδημιολογικά, κλινικά, ακτινολογικά (CT/PETCT) & βρογχοϋπερηχογραφικά χαρακτηριστικά των ασθενών. Η μέτρηση της IL-6 έγινε σε ολικό αίμα πριν και 2 ώρες μετά το πέρας της βρογχοσκόπησης με τη μέθοδο ELISA.

Αποτελέσματα:
Σε 17 ασθενείς μετρήθηκαν τα επίπεδα IL-6 με τη μέθοδο της ELISA. Η μέση ηλικία των ασθενών του δείγματος ήταν 66,76 έτη και το 76% (13/17) ήταν άρρενες. Η μέση τιμή της IL-6 πριν και μετά τη βρογχοσκόπηση ήταν 5,880 pg/ml και 13,60 pg/ml (p=0.0017), αντιστοίχως, Πίνακας 1 και Εικόνες 1 & 2. Ο αριθμός των βιοψιών άνω του 3 και η νέκρωση στους λεμφαδένες όπως αυτή φαίνεται στον ενδοσκοπικό υπέρηχο σχετίζονται με αύξηση της IL-6, P=0.05 & P=0.083 αντιστοίχως.

Συμπέρασμα:
Τα αποτελέσματα της παρούσας μελέτης δείχνουν πως μετά τη βρογχοσκόπηση με EBUS-TBNA τα επίπεδα της IL-6 αυξήθηκαν στατιστικώς σημαντικά, ειδικά σε ασθενείς με λεμφαδένες με σημαντική νέκρωση και σε αυτούς που χρειάστηκε να ληφθούν άνω των 3 βιοψιών, υποδεικνύοντας πιθανά ισχυρή φλεγμονώδη αντίδραση στα πλαίσια μικροβιαιμίας. Προκειμένου να διεξαχθούν πιο ασφαλή συμπεράσματα, τα αποτελέσματα αυτής της μελέτης πρέπει να επιβεβαιωθούν σε μεγαλύτερο δείγμα ασθενών, και με παράλληλη μέτρηση και άλλων φλεγμονωδών μεσολαβητών

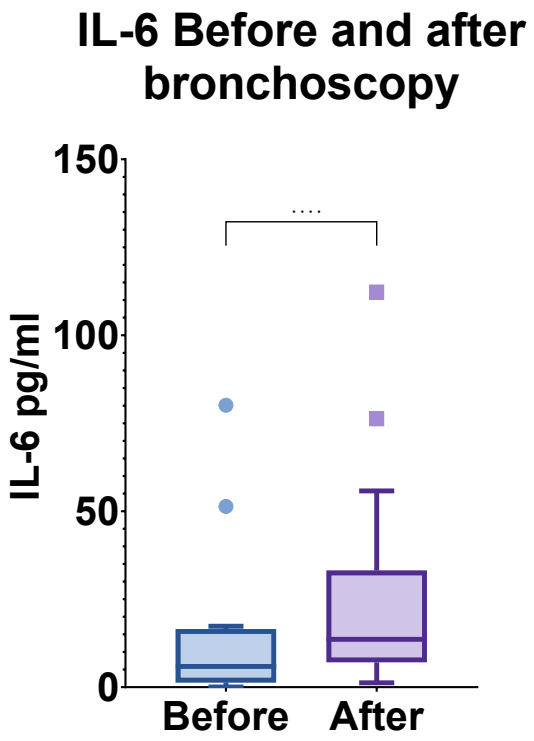

** P=0.0017

Εικόνα 1: Οι τιμές IL-6 πριν και μετά τη βρογχοσκόπηση. Κάθε boxplot δείχνει μέση τιμή

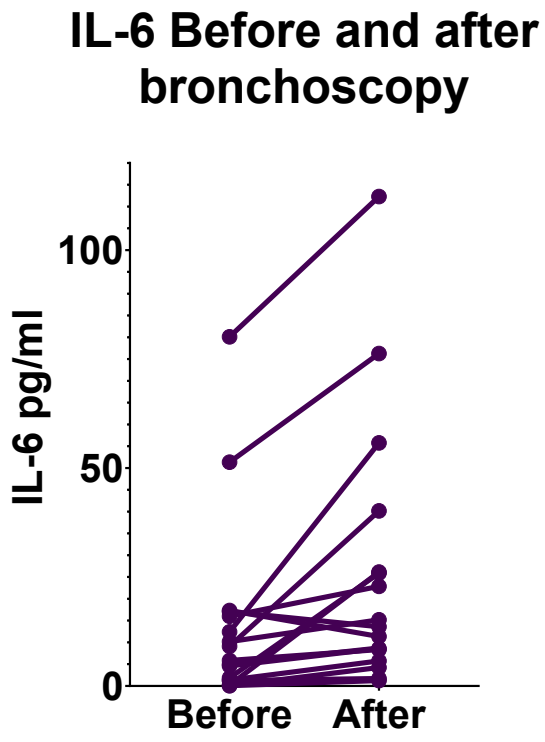

Εικόνα 2: Οι τιμές IL-6 πριν και μετά τη βρογχοσκόπηση σε κάθε ασθενή.

Πίνακας 1:

Age (SD)	66.76 (12.4)		
Gender, M/F	13/4		
Number of patients	17	17	
	Before Bronchoscopy	After Bronchoscopy	P value
Mean IL6, pg/ml (IQR)	5.880 (1.3-16.5)	13.60 (7.1-33.2)	P=0.0017

Βιβλιογραφία

1. Complications associated with endobronchial ultrasound-guided transbronchial needle aspiration: a nationwide survey by the Japan Society for Respiratory Endoscopy. Respir Res 2013 May 10;14(1):50
2. Biomarkers in Pneumonia-Beyond Procalcitonin. Int J Mol Sci. 2019 Apr 24;20(8):2004.

ΕΑ-20
ΔΙΑΘΩΡΑΚΙΚΗ ΒΙΟΨΙΑ ΚΑΘΟΔΗΓΟΥΜΕΝΗ ΑΠΟ ΥΠΕΡΗΧΟΥΣ ΣΤΑ ΧΕΡΙΑ ΠΝΕΥΜΟΝΟΛΟΓΩΝ

Πατσούρας Αλέξανδρος, Παναγούλιας Βασίλειος, Λαμπράκης Χαρίλαος
2η Πνευμονολογική Κλινική ΓΝΝΘΑ «Η Σωτηρία»

Εισαγωγή:
Η υπερηχογραφικά καθοδηγούμενη διαθωρακική βιοψία με βελόνα (US-TTNB) που πραγματοποιείται από πνευμονολόγο είναι μια διαδικασία με πολύ χαμηλό κίνδυνο επιπλοκών και σημαντικά πλεονεκτήματα.

Σκοπός:
Ανάδειξη της αξίας της US-TTNB, ως μια διαγνωστική μέθοδο παρά την κλίνη του ασθενή.

Υλικό - Μεθοδολογία:
Σε 7 ασθενείς της κλινικής με PS>1, και μάζα αδιάγνωστη άνω των 3.5 εκ. σε επαφή με τον υπεζωκότα, διενεργήθηκαν 3 παρακεντήσεις (με 7 περάσματα σε κάθε παρακέντηση και διαρκή αναρρόφηση) σε έκαστο, με λεπτή βελόνα υπό υπέρηχο και στάλθηκαν κυτταρολογικές και ιστός για βιοψία. Χρησιμοποιήθηκε απλή βελόνα αιμοληψίας. Το σημείο παρακέντησης εντοπίσθηκε με υπέρηχο και διενεργήθηκε αποστείρωση του. Μία ώρα μετά την παρακέντηση διενεργήθηκε υπέρηχος θώρακος για πιθανές επιπλοκές.

Αποτελέσματα:
Στους 6 από τους 7 υπήρχε θετική κυτταρολογική και ιστολογική για κακοήθεια. Πέντε ασθενείς διεγνώσθησαν με αδενοκαρκίνωμα πνεύμονα και ένας με μικροκυτταρικό καρκίνο. Οι ασθενείς παρέμειναν για παρακολούθηση και κάνεις δεν εμφάνισε επιπλοκές από τη διαδικασία, συμπεριλαμβανομένου αιμοθώρακα, αιμορραγίας πνεύμονα, λοίμωξης ή πνευμοθώρακα.

Συμπεράσματα:
Η USTTNB χρησιμοποιείται για λήψη ιστού από θωρακικό τοίχωμα, υπεζωκότα, πνεύμονα, διάφραγμα. Προτιμάται κάθε φορά που μια βλάβη οπτικοποιείται με χρήση υπερήχων. Ο ασθενής επανεκτιμάται συνεχώς από τον πνευμονολόγο για επιπλοκές . Η διαδικασία μπορεί να πραγματοποιηθεί γρήγορα χωρίς ο ασθενής να χρειάζεται να μετακινηθεί-αναμένει στο ακτινολογικό τμήμα Πρόκειται για μια φθηνή και ασφαλή μέθοδο διάγνωσης.

Βιβλιογραφια
1. Hallifax RJ, Corcoran JP, Ahmed A, et al. Physicianbased ultrasound-guided biopsy for diagnosing pleural disease. Chest. 2014;146:1001–1006.
2. Laursen CB, Naur TMH, Bodtger U, et al.: Ultrasoundguided lung biopsy in the hands of respiratory physicians: diagnostic yield and complications in 215 consecutive patients in 3 centers. J Bronchol Interv Pulmonol 2016;23:220–228.
3. Christiansen IS, Clementsen PF, Bodtger U, Naur TMH, Pietersen PI, Laursen CB. Transthoracic ultrasound-guided biopsy in the hands of chest physicians - a stepwise approach. Eur Clin Respir J. 2019 Feb 14;6(1):1579632. doi: 10.1080/20018525.2019.1579632. PMID: 30815241; PMCID: PMC6383606.

ΕΑ-21

ΒΙΟΨΙΑ ΘΩΡΑΚΙΚΩΝ ΒΛΑΒΩΝ ΜΕ ΥΠΕΡΗΧΟΓΡΑΦΙΚΗ ΚΑΘΟΔΗΓΗΣΗ, ΕΝΑ ΧΡΗΣΙΜΟ ΕΡΓΑΛΕΙΟ ΣΤΑ ΧΕΡΙΑ ΤΟΥ ΠΝΕΥΜΟΝΟΛΟΓΟΥ. Η ΕΜΠΕΙΡΙΑ ΤΗΣ ΠΝΕΥΜΟΝΟΛΟΓΙΚΗΣ ΚΛΙΝΙΚΗΣ ΤΟΥ ΓΝΑ «Ο ΕΥΑΓΓΕΛΙΣΜΟΣ»

Αθανασίου Νικόλαος[1], Ρούσση Αθανασία[1], Καρτσωνάκης Ευριπίδης-Ανδρέας[1],Βουρλάκου Χριστίνα[2], Γιώτη Ειρήνη[2], Κομπόγιωργας Στήβεν[1], Γιοσδέκου Ναταλία[1], Γιαννίκος Γεώργιος[1], Πούπουζας Γεώργιος[1],Ίσσαρης Βασίλειος[1], Τάσσης Αλέξανδρος[1], Μπούλια Σταυρούλα[1], Λαζάρου Βασιλική[1], Μπαλής Ευάγγελος [1], Κότσιφας Κωνσταντίνος [1]
[1] Πνευμονολογική Κλινική , [2] Τμήμα Παθολογικής Ανατομικής

Εισαγωγή:
Το υπερηχογράφημα θώρακος προσφέρει πολλές κλινικές πληροφορίες αλλά και δυνατότητες διαγνωστικών και θεραπευτικών παρεμβάσεων. Οι πνευμονολογικές κλινικές αποκτούν εμπειρία και εξοικείωση και διευρύνουν τις εφαρμογές του.

Σκοπός:
Η περιγραφή της ασφάλειας και της αποτελεσματικότητας της βιοψίας υπο υπερηχογραφική καθοδήγηση από πνευμονολόγους.

Υλικό και Μεθοδολογία:
Σε διάστημα τεσσάρων ετών, πραγματοποιήσαμε 49 βιοψίες θωρακικών βλαβών (Fine Needle Biopsy, FNB) με υπερηχογραφική καθοδήγηση. Χρησιμοποιήθηκε βελόνα βιοψίας τύπου tru-cut 16G και μήκους κοπής 1-2 cm. Ελήφθησαν 2-4 ιστοτεμάχια ανά περιστατικό.
Η εξέταση γινόταν με τοπική αναισθησία χωρίς καταστολή. Προηγείτο έλεγχος με αξονική τομογραφία θώρακος για την αναζήτηση κατάλληλων προς βιοψία βλαβών.

Αποτελέσματα:
40/49 ασθενείς ήταν άνδρες, μέσης ηλικίας 68 έτη με εύρος από 20 ως 88 ετών.Οι πνευμονικές βλάβες είχαν μέγιστη διάσταση από 2.6 ως 10.8cm.
Η θέση βιοψίας και ο ιστολογικός τύπος παρουσιάζονται στον Πίνακα 1. Στα περιστατικά που επιτεύχθηκε διάγνωση, το υλικό ήταν επαρκές για έλεγχο κατάλληλων μοριακών μεταλλάξεων όπου χρειάσθηκε (Πίνακας 1). Σε εκείνους που δεν τεκμηριώθηκε διάγνωση, τέθηκε με άλλες διαγνωστικές μεθόδους (βιοψία υπό αξονικό ή θωρακοχειρουργική επέμβαση).
Ένας ασθενής εμφάνισε βαγοτονικό επεισόδιο που υποχώρησε χωρίς ειδική φαρμακευτική παρέμβαση και ένας μικρό πνευμοθώρακα που υποχώρησε συντηρητικά. Δεν διαπιστώθηκε αιμορραγία παρότι 22/49 ασθενείς ελάμβαναν αντιπηκτικά.
Σε 9/17 ασθενείς που πραγματοποιήθηκε βρογχοσκόπηση, ήταν μη διαγνωστική ή χωρίς ανεύρεση βλάβης (Πίνακας 1). Σε 32 ασθενείς η βρογχοσκόπηση κρίθηκε επισφαλής λόγω συννοσηρότητας ή δεν θεωρήθηκε σκόπιμο να γίνει.

Συμπέρασμα:
Η βιοψία θωρακικών βλαβών με υπερηχογραφική καθοδήγηση είναι εφικτή και ασφαλής και αποτελεί ένα πρόσθετο εργαλείο στα χέρια των πνευμονολόγων για την επίτευξη ιστολογικής διάγνωσης.

ΑΚΟΛΟΥΘΕΙ ΠΙΝΑΚΑΣ

Πίνακας 1: Βιοψίες με υπερηχογραφική καθοδήγηση και βρογχοσκόπηση		
	Αριθμός επιτυχών διαγνώσεων (N)	**Ιστολογική διάγνωση (N)**
Θέσεις βιοψιών υπο U/S	**45/49**	
Πνευμονικές βλάβες	35/38	-1 μεταστατικό καρκίνωμα μαστού -1 μεταστατικό καρκίνωμα προστάτη -1 Σάρκωμα Ewing -1 Σάρκωμα -1 Λέμφωμα -5 Μικροκυτταρικά καρκινώματα πνεύμονα -25 Μη-μικροκυτταρικά καρκινώματα πνεύμονα
Παχύνσεις υπεζωκότα	4/5	-1 Μεσοθηλίωμα -1 Πλακώδες καρκίνωμα -2 αληθώς αρνητικά
Μεταστάσεις σε πλευρά	3/3	-2 Μη-μικροκυτταρικά καρκινώματα πνεύμονα -1 μεταστατικό καρκίνωμα προστάτη
Μάζα επιδιαφραγματικά	1/1	-Μεταστατικό καρκίνωμα μαστού
Υπερκλείδιος λεμφαδένας	2/2	-2 Φυματίωση
Βρογχοσκόπηση	**8/17**	
Ανεύρεση βλάβης με Radial-EBUS	5/9	-4Μη-μικροκυτταρικά καρκινώματα πνεύμονα -1 Σεμίνωμα
EBUS-TBNA	3/5	-2Μη-μικροκυτταρικά καρκινώματα πνεύμονα -1 αληθώς αρνητικό

ΕΑ-22

ΜΑΚΡΟΧΡΟΝΗ ΠΑΡΑΚΟΛΟΥΘΗΣΗ ΤΡΑΧΕΙΟΟΙΣΟΦΑΓΙΚΟΥ ΣΥΡΙΓΓΙΟΥ: Η ΔΙΠΛΗ ΕΝΔΟΣΚΟΠΗΣΗ ΔΙΑΨΕΥΔΕΙ ΤΗΝ ΑΠΕΙΚΟΝΙΣΗ ΚΑΙ ΚΡΙΝΕΙ ΤΗΝ ΠΟΡΕΙΑ

Εμμανουήλ Φίλιππος[1], Βίτσας Βλάσιος[1], Μαλγαρίνος Γεώργιος[1], Αναγνωστόπουλος Νεκτάριος[2], Στρατάκος Γρηγόριος [2]
[1] Μονάδα Επεμβατικής Πνευμονολογίας, Mediterraneo hospital, Γλυφάδα, Ελλάδα, [2] Μονάδα Επεμβατικής Πνευμονολογίας, Α Πνευμονολογική κλινική ΕΚΠΑ, Νοσοκομείο Σωτηρία

Εισαγωγή
Οι τραχειο-οισοφαγικές επικοινωνίες (συρίγγια-TEF), οφείλονται συνήθως σε Ca οισοφάγου/μεσοθωρακίου/τραχείας,σε ακτινοθεραπεία ή τραυματισμό. Οι ασθενείς παρουσιάζουν έντονο βήχα και εισροφητικές πνευμονίες. Απαιτείται η διενέργεια γαστροστομίας και αντιμετώπιση του συριγγίου χειρουργικά ή ενδοσκοπικά. Λόγω της βαρύτητας του χειρουργείου και της κλινικής κατάστασης των ασθενών, συχνά επιλέγεται ενδοσκοπική αντιμετώπιση (τοποθέτηση οισοφαγικών ή/και τραχειακών ενδοπροθέσεων-Stents).

Σκοπός:
Παρουσίαση της μακρόχρονης παρακολούθησης-αντιμετώπισης ενδεικτικού περιστατικού TEF, με αξιολόγηση των απεικονιστικών και ενδοσκοπικών ευρημάτων.

Μεθοδολογία/Αποτελέσματα:
Γυναίκα 81 ετών υπεβλήθη σε μερική οισοφαγεκτομή-αναστόμωση λόγω Ca-οισοφάγου (2015), έλαβε ακτινοθεραπεία (2017), και παρουσίασε μετακτινικό-τραχειοοισοφαγικό συρίγγιο το 2019. Τότε υπεβλήθη σε τοποθέτηση τραχειακής διχαλωτής ενδοπρόθεσης σιλικόνης τύπου Y. Λόγω συχνών λοιμώξεων αναπνευστικού (2021) υπεβλήθη σε CT θώρακος-γαστροσκόπηση που δεν ανέδειξαν σαφή επικοινωνία ενώ σε βρογχοσκόπηση απομονώθηκε Staph.Aureus και έλαβε αγωγή.Έκτοτε σταθερή σε παρακολούθηση. Νέα CT θώρακος-γαστροσκόπηση τον 9/2023 δεν ανέδειξε επικοινωνία και η ασθενής προγραμματίστηκε για αφαίρεση της ενδοπρόθεσης μετά 4ετές stenting. Αμέσως μετά την αφαίρεση, διαπιστώθηκε εντονότατη εκροή γαστρικού περιεχομένου και τροφής από έλλειμμα στην υμενώδη μοίρα της τραχείας. Ακολούθησε γαστροσκόπηση που δυσχερώς εντόπισε το συρίγγιο. Τοποθετήθηκαν επιτυχώς συρραπτικά clips και νέα τραχειακή ενδοπρόθεση Y. Η ασθενής είναι έκτοτε σταθερή με ικανοποιητική ποιότητα ζωής.

Συμπεράσματα:
Η παρακολούθηση και λήψη θεραπευτικών αποφάσεων για ασθενείς με TEF αποτελεί πρόκληση. Η CT θώρακος και η γαστροσκόπηση συχνά δεν αποκαλύπτουν τις τραχειοισοφαγικές επικοινωνίες. Η βρογχοσκόπηση αν και βέλτιστη εξέταση, σε παρουσία ενδοπρόθεσης δεν μπορεί αξιόπιστα να διαπιστώσει την επιμονή ή όχι του συριγγίου. Κατά τη βρογχοσκοπική αφαίρεση του stent πρέπει να προβλέπεται και η παρουσία γαστρεντερολόγου με ετοιμότητα για θεραπευτική ενδοσκόπηση.

ΕΑ-23
ΒΙΟΨΙΑ ΠΕΡΙΦΕΡΙΚΩΝ ΟΖΩΝ

Παλαμίδας Αναστάσιος, Παλαμίδας Φίλιππος, Συμιακάκης Μιχαηλ
Ιατρικό Κέντρο Αθηνών

Στην Ελλάδα οι πρωτοδιαγνώσεις του καρκίνου του πνεύμονα είναι οι περισσότερες από οποιαδήποτε άλλη κακοήθεια. Σε αυτό πρέπει να συνυπολογιστεί η μεγάλη θνητότητα που παρουσιάζει η νόσος. Λίγες περιπτώσεις διαγιγνώσκονται στα πρώιμα στάδια που οι θεραπευτικές επιλογές είναι αποδοτικότερες. Η μεγάλη εξέλιξη στον προσυμπτωματικό έλεγχο με την αξονική τομογραφία θώρακος χαμηλής δόσης, έχει αυξήσει την αναγνώριση των πρώιμων βλαβών με την μορφή πνευμονικών όζων. Οι όζοι αυτοί στην πλειονότητα χρειάζονται ιστολογική επιβεβαίωση.
Στο νοσοκομείο μας τον τελευταίο χρόνο έχει αρχίσει πιλοτικά πρόγραμμα ΠΕΚΠ σε ομάδες υψηλού κινδύνου με αξονική τομογραφία χαμηλής δόσης. Ως ορίζουν οι διεθνεις οδηγίες συνυπάρχουν ιατρείο διακοπής καπνίσματος και τμημα επεμβατικης πνευμονολογίας. Για βιοψία περιφερικών όζων προσήλθαν σε 8 μήνες, 7 περιστατικά (5 άνδρες 2 γυναίκες) με διάμετρο βλάβης από 8 έως 35 χιλιοστά. Οι βλάβες βρίσκονταν στον δε άνω λοβό (3), δε κάτω λοβό (1), αρ άνω λοβό (3).Όλες οι βλάβες προσεγγίστηκαν στο υβριδικό χ/ο με την υποβοήθηση το νέου αξονικού αγγειογράφου Discovery IGS 740 της GE με τεχνολογία assist που διαθέτει ικανότητα augmented fluoroscopy. Ενδοσκοπικά οι βλάβες εντοπίστηκαν με το ultra thin βρογχοσκόπιο της FUJIFILM και τον καθετηρα υπερηχων mini probe 1.7mm. Οι διαγνώσεις ήταν 2 αδενοκαρκινώματα, 1 πλακώδες, 2 νεκρωτικές βλάβες, 1 πυκνωτική βλάβη (βραδέως λυόμενη) 1 βλάβη NSIP.Όλες οι βλάβες ήταν μεταβολικά ενεργές στο PET/CT και ήταν συμπαγείς η ημισυμπαγείς. Για την βιοψία χρησιμοποιήθηκε κυρίως το σύστημα ultra thin cryoprobe ERBE 1.1mm. Η ιστολογική διάγνωση των περιστατικών υπό συζήτηση έχει επιβεβαιωθεί χειρουργικά (4 περιστατικά) ενώ τα υπόλοιπα 2 περιστατικά βρίσκονται σε follow up το τελευταίο 6 μηνο χωρίς μεταβολή και σε 1 ασθενή εχει αποδράμει η βλάβη. Σκοπός μας είναι η εδραίωση του προγράματος ΠΕΚΠ η αύξηση της εμπειρίας και αρα της ευαισθησίας των βρογχοσκοπικών βιοπτικών μεθόδων με τις λιγότερες επιπλοκές.

ΕΑ-24

ΔΙΕΡΕΥΝΗΣΗ ΤΩΝ ΠΑΡΑΓΟΝΤΩΝ ΠΟΥ ΕΠΗΡΕΑΖΟΥΝ ΤΗΝ ΟΞΥΓΟΝΩΣΗ ΚΑΤΑ ΤΗ ΔΙΕΝΕΡΓΕΙΑ EBUS ΒΡΟΓΧΟΣΚΟΠΗΣΗΣ

Τσιούπρου Ι., Κοσμίδου Ν., Λαγούδη Κ., Δαμδούμης Σ., Ιακωβίδου Κ., Κιόκιου Κ., Καζαντζή Ρ., Πορπόδης Κ.[1]
Πνευμονολογική κλινική, Αριστοτέλειο Πανεπιστήμιο Θεσσαλονίκης, Γ.Ν.Θ. «Γ. Παπανικολάου»

Εισαγωγή
Η EBUS βρογχοσκόπηση διενεργείται σε ασθενείς στους οποίους χορηγείται μέτρια καταστολή, βαθιά καταστολή ή γενική αναισθησία. Η χορήγηση οξυγονοθεραπείας με συστήματα χαμηλής ή υψηλής ροής είναι ζωτικής σημασίας για την αποφυγή επιπλοκών.

Σκοπός
Σκοπός της μελέτης είναι η διερεύνηση των παραγόντων που επηρεάζουν την οξυγόνωση των ασθενών κατά τη διάρκεια EBUS βρογχοσκόπησης.

Υλικό – Μέθοδος
Πραγματοποιήθηκε αναδρομική μελέτη παρατήρησης για την καταγραφή των παραγόντων που σχετίζονται με την οξυγόνωση των ασθενών κατά τη διάρκεια EBUS βρογχοσκόπησης. Στη μελέτη συμπεριλήφθηκαν 328 ασθενείς, στους οποίους διενεργήθηκε EBUS από τον Μάιο 2022 έως και τον Σεπτέμβριο 2023 στο Βρογχοσκοπικό εργαστήριο της Πνευμονολογικής κλινικής ΑΠΘ του Γ.Ν.Θ. «Γ. Παπανικολάου».

Αποτελέσματα
Οι συμμετέχοντες ήταν κατά 66,7% άνδρες με διάμεση ηλικία τα 67 έτη (IQR 60 – 74). Ενεργοί καπνιστές αποτελούσαν το 40,4% (με 50 packyears διάμεση τιμή καπνίσματος), ενώ το 43,1% του συνόλου είχε διαγνωσθεί με νόσο του αναπνευστικού συστήματος. 32,5% των ασθενών ανέφερε ότι η δύσπνοια ήταν το κύριο σύμπτωμα που τον οδήγησε στο νοσοκομείο. Κατά τη διάρκεια της εξέτασης, χορηγήθηκε οξυγονοθεραπεία με ρινική κάνουλα στο 89% των ασθενών, ενώ HFNC εφαρμόστηκε στο 2,1%. Υποξυγοναιμία (πτώση Sat < 90% παρά τη χορήγηση οξυγονοθεραπείας) παρατηρήθηκε στο 3,6% των ασθενών. Βρέθηκαν στατιστικά σημαντικές διαφορές μεταξύ των ασθενών στους οποίους παρατηρήθηκε υποξυγοναιμία σε σύγκριση με τους υπόλοιπους τόσο αναφορικά με την περίμετρο λαιμού ($p<0,05$), τον κορεσμό αιμοσφαιρίνης πριν το EBUS ($p<0,001$), τη διάρκεια της εξέτασης ($p<0,01$), το ιστορικό καπνίσματος ($p<0,01$), της χορήγησης μιδαζολάμης ($p<0,01$) και προποφόλης ($p<0,01$).

Συμπεράσματα
Στους κυριότερους παράγοντες που επηρεάζουν την οξυγόνωση κατά τη διάρκεια EBUS είναι το ιστορικό καπνίσματος, Sat πριν την εξέταση, η διάρκεια της εξέτασης και η χορήγηση αναισθησίας.

Βιβλιογραφία

1. Pelaia, C., Bruni, A., Garofalo, E. et al. Oxygenation strategies during flexible bronchoscopy: a review of the literature. Respir Res 22, 253 (2021). https://doi.org/10.1186/s12931-021-01846-1.
2. Tariq A, Hill NS, Price LL, Ismail K. Incidence and Nature of Respiratory Events in Patients Undergoing Bronchoscopy Under Conscious Sedation. J Bronchology Interv Pulmonol. 2022;29(4):283-289. doi:10.1097/LBR.0000000000000837.
3. Osamu Takakuwa, Tetsuya Oguri, Takamitsu Asano, et al.Prevention of hypoxemia during endobronchial ultrasound-guided transbronchial needle aspiration: Usefulness of high-flow nasal cannula, Respiratory Investigation, Volume 56, Issue 5, 2018, Pages 418-423, ISSN 2212-5345, https://doi.org/10.1016/j.resinv.2018.06.004.
4. Irmak I, Tekin F, Çöplü L, et al. Factors related to oxygen desaturation during flexible bronchoscopy and endobronchial ultrasound. Tuberk Toraks. 2021 Jun;69(2):144-152. English. doi: 10.5578/tt.20219803. PMID: 34256504.

ΕΑ-25

ΕΞ ΑΠΟΣΤΑΣΕΩΣ ΑΣΚΗΣΗ ΣΕ ΑΣΘΕΝΕΙΣ ΜΕ ΣΥΝΔΡΟΜΟ ΑΠΟΦΡΑΚΤΙΚΗΣ ΑΠΝΟΙΑΣ ΣΤΟΝ ΥΠΝΟ: ΠΡΟΚΑΤΑΡΚΤΙΚΑ ΑΠΟΤΕΛΕΣΜΑΤΑ

Σταύρου Βασίλειος, Παπαγιάννη Ειρήνη, Βαβουγυιός Γεώργιος, Τσιριμώνα Γλυκερία, Αστάρα Κυριακή, Παστάκα Χάιδω, Δανιήλ Ζωή, Γουργουλιάνης Κωνσταντίνος
Εργαστήριο Εργοσπιρομετρίας και Πνευμονικής Αποκατάστασης, Πνευμονολογική Κλινική, Ιατρική Σχολή, Πανεπιστήμιο Θεσσαλίας

Εισαγωγή:
Το Σύνδρομο Αποφρακτικής Άπνοιας στον Ύπνο (ΣΑΑΥ) είναι νόσος που επηρεάζεται μεταξύ άλλων και από την αυξημένη μάζα σώματος και την χαμηλή φυσική δραστηριότητα τα οποία σε συνδυασμό με την παθοφυσιολογία της νόσου οδηγούν τους ασθενείς σε συννοσηρότητες.

Σκοπός:
Σκοπός της παρούσας μελέτης ήταν να διερευνήσει την επίδραση 12-εβδομάδων εξ αποστάσεως άσκησης με χρήση διαδικτυακής πλατφόρμας σε ασθενείς με ΣΑΑΥ σε σχέση με την γνωστική λειτουργία, ικανότητα για άσκηση και μεταβολικό τους προφίλ.

Υλικό - Μεθοδολογία:
Είκοσι νεοδιαγνωσμένοι άνδρες ασθενείς με ΣΑΑΥ χωρίς συννοσηρότητες εντάχθηκαν στη μελέτη μας (AHI: 40.3±26.0 /h, Ηλικία: 48.5±10.7 έτη, ΔΜΣ: 31.5±6.5 kg/m2) και χωρίς χρήση θεραπείας CPAP. Καταγράφθηκε η ποιότητα ύπνου (PSQI), ημερήσια υπνηλία (ESS) και γνωστική λειτουργία (MoCA), αξιολογήθηκε η σύσταση σώματος, η ικανότητα για άσκηση (6MWT), έγινε αιμοληψία (λιποπρωτεΐνη α, Lp(a); Οξειδωτικό στρες: d-ROMs, PAT) και τους δόθηκε δωρεάν πρόσβαση στην διαδικτυακή πλατφόρμα (Unique Safe Tele Exercise Project) για παρακολούθηση εξατομικευμένου προγράμματος άσκησης. Η ίδια διαδικασία επαναλήφθηκε μετά από 12-εβδομάδες.

Αποτελέσματα:
Μετά την περίοδο παρέμβασης παρατηρήθηκαν μεταβολές στις μεταβλητές Lp(a) (πριν: 25.3±26.4 μετά: 22.4±24.7 mg/dL, p=0.044), d-ROMs (πριν: 378.8±84.4 μετά: 307.0±78.6 Ucarr, p=0.003), PAT (πριν: 2120.3±438.8 μετά: 2683.3±496.1 Ucor, p<0.001), 6MWT (πριν: 450.8±64.4 μετά: 500.9±70.1 m, p<0.001). Η βαθμολόγηση των ερωτηματολογίων PSQI (πριν: 8.1±5.4 μετά: 6.4±4.0 score, p=0.018), ESS (πριν: 7.9±4.6 μετά: 6.1±3.4 score, p=0.012) και MoCA (πριν: 26.4±3.6 μετά: 27.1±3.6 score, p<0.001) βελτιώθηκαν μετά την περίοδο παρέμβασης. Το ποσοστό λίπους (πριν: 34.7±11.3 μετά: 33.0±11.3 %, p=0.001), η μυϊκή μάζα (πριν: 29.9±6.2 μετά: 30.7±6.3 %, p=0.009) και το σπλαχνικό λίπος (πριν: 13.3±4.9 μετά: 12.0±4.9 score, p<0.001) βελτιώθηκαν.

Συμπεράσματα:
Οι ασθενείς με ΣΑΑΥ μπορούν να ωφεληθούν της άσκησης καθώς βελτιώνει το καρδιοπνευμονικό, γνωστικό και μεταβολικό προφίλ, ανεξάρτητα από τη θεραπεία με CPAP και τη διαχείριση του ΔΜΣ. Συχνά η θεραπεία με CPAP μπορεί να είναι ανεπαρκής ή/και μη ανεκτή από τους ασθενείς.

ΕΑ-26

Ο ΡΟΛΟΣ ΤΩΝ ΙΝΤΕΡΛΕΥΚΙΝΩΝ, ΤΟΥ MPV ΚΑΙ ΤΟΥ RDW ΣΤΟ ΣΥΝΔΡΟΜΟ ΑΠΝΟΙΩΝ ΣΤΟΝ ΥΠΝΟ ΚΑΙ ΤΙΣ ΚΑΡΔΙΑΓΓΕΙΑΚΕΣ ΠΑΘΗΣΕΙΣ

Χολίδου Κυριακή, Αναγνωστόπουλος Νεκτάριος, Βαφειάδης Κωνσταντίνος, Παπαβασιλείου Κωνσταντίνος, Γώγου Βασιλική, Καψή Αλεξάνδρα, Βοντετσιάνος Άγγελος, Ζανέλη Σταυρούλα, Σωτηροπούλου Ζωή, Μπακάκος Αγαμέμνων, Παπασαράντου Άννα, Κουκάκη Ευαγγελία, Αναγνωστοπούλου Χριστίνα, Παπαϊωάννου Ανδριάνα, Μπακάκος Πέτρος
Α΄ Πανεπιστημιακή Πνευμονολογική Κλινική ΓΝΝΘΑ Σωτηρία

Εισαγωγή:
Το σύνδρομο αποφρακτικής άπνοιας ύπνου (ΣΑΥ) είναι ένας ανεξάρτητος παράγοντας κινδύνου για την ανάπτυξη καρδιαγγειακών συμβαμάτων και υπέρτασης. Ο μέσος όγκος αιμοπεταλίων (MPV) και το εύρος κατανομής των ερυθρών αιμοσφαιρίων (RDW) σχετίζονται στενά με τις καρδιαγγειακές παθήσεις. Οι ιντερλευκίνες (IL) επίσης έχουν αναφερθεί ότι σχετίζονται με το ΣΑΥ και προάγουν τη φλεγμονή και κατά συνέπεια την αθηροσκλήρυνση.

Σκοπός:
Σκοπός της μελέτης είναι να δείξει αν υπάρχει συσχέτιση των δεικτών MPV και RDW με τη βαρύτητα του ΣΑΥ και αν οι τιμές των ιντερλευκινών σχετίζονται με το ΣΑΥ.

Υλικό - Μεθοδολογία:
Ασθενείς που προσέρχονταν στο Εργαστήριο Ύπνου της κλινικής μας και δεν παρουσίαζαν καρδιαγγειακά και αναπνευστικά νοσήματα, καρκίνο, σακχαρώδη διαβήτη και θυρεοειδοπάθειες. Πριν τη διενέργεια μελέτης ύπνου γινόταν αιμοληψία για τη γενική αίματος και συλλέγονταν ορός για τη μέτρηση των ιντερλευκινών. Η στατιστική ανάλυση έγινε με το πρόγραμμα SPSS 2.0.

Αποτελέσματα:
Συνολικά 64 ασθενείς που πληρούσαν τα παραπάνω κριτήρια έλαβαν μέρος στη μελέτη. Οι 47 ήταν άνδρες και είχαν μέση ηλικία 59 έτη, BMI: 32 και οι 11 είχαν φυσιολογική μελέτη ύπνου. Οι 27 είχαν βαρύ ΣΑΥ, οι 17 μέσης βαρύτητας και οι 9 ήπιο ΣΑΥ. Παρόλο που οι τιμές των MPV και RDW ήταν υψηλότερες στους ασθενείς με βαρύ ΣΑΥ, δεν παρατηρείται στατιστικά σημαντική διαφορά τόσο μεταξύ των ασθενών όσο και μεταξύ των φυσιολογικών με τους ασθενείς. Οι ιντερλευκίνες IL-6,IL-8 και IL-5 ήταν αυξημένες και είχαν σημαντική συσχέτιση με τη βαρύτητα της νόσου.

Συμπεράσματα:
Παρόλο που δεν παρατηρείται συσχέτιση των MPV,RDW με τη βαρύτητα του ΣΑΥ η μελέτη των ιντερλευκινών και η παρακολούθηση αυτών μετά τη θεραπεία με CPAP αποτελεί σημαντικό εργαλείο στην εκτίμηση του καρδιαγγειακού κινδύνου.

ΕΑ-27

ΚΑΤΑΝΟΜΗ ΑΣΘΕΝΩΝ ΜΕ ΧΡΗΣΗ ΑΝΑΠΝΕΥΣΤΙΚΩΝ ΣΥΣΚΕΥΩΝ ΣΤΟ ΣΠΙΤΙ. ΣΤΟΙΧΕΙΑ ΑΠΟ ΤΟ ΕΛΛΗΝΙΚΟ ΜΗΤΡΩΟ ΚΑΤΑΓΡΑΦΗΣ (HELLENIC REGISTRY HMV)

Αλεξοπούλου Χριστίνα [1,2], Αμφιλοχίου Αναστασία[1], Κονδύλη Ευμορφία[2], Τζανάκης Νίκος [3], Σιώπη Δήμητρα [4], Χασαπίδου Γεωργία [4], Κωνσταντινίδης Αθανάσιος[5], Τρακαδά Γεωργία[6], Στειρόπουλος Πασχάλης[7], Πατάκα Αθανασία[8], Αντωνιάδου Μαρία[9], Χατζηαγόρου Ελπίδα[10], Νατσιάβας Παντελής[11], Τσάρα Βενετία[11]

[1] Γ.Ν. Αττικής «Σισμανόγλειο», Αθήνα,[2] Κλινική Εντατικής Θεραπείας, Πανεπιστημιακό Νοσοκομείο Ηρακλείου, Ιατρική Σχολή, Πανεπιστήμιο Κρήτης, Ηράκλειο, [3] Πανεπιστημιακή Πνευμονολογική κλινική, Πανεπιστημιακό Νοσοκομείο Ηρακλείου, Ιατρική Σχολή, Πανεπιστήμιο Κρήτης, Ηράκλειο, [4] Πνευμονολογική κλινική ΕΣΥ, Γ.Ν.Παπανικολάου, Θεσσαλονίκη, [5] Πανεπιστημιακό Νοσοκομείο Ιωαννίνων, Ιατρική Σχολή, Πανεπιστήμιο Ιωαννίνων, [6] Γ.Ν."Αλεξάνδρα", Ιατρική Σχολή ΕΚΠΑ, Αθήνα, [7] Πνευμονολογική κλινική, Πανεπιστημιακό Νοσοκομείο Αλεξανδρούπολης, Τμήμα Μεταπτυχιακών σπουδών « Ιατρική του Ύπνου», Ιατρική Σχολή ΔΠΘ, Αλεξανδρούπολη, [8] ΚΑΑ Γ.Ν.Παπανικολάου, Ιατρική Σχολή ΑΠΘ, Θεσσαλονίκη, [9] Γ.Ν.Γιαννιτσών, [10] Παιδιατρική κλινική Γ.Ν.Ιπποκράτειο, Ιατρική Σχολή ΑΠΘ, Θεσσαλονίκη, [11] Ινστιτούτο Εφαρμοσμένων Βιοεπιστημών, Εθνικό Κέντρο Έρευνας και Τεχνολογικής Ανάπτυξης ΙΝΕΒ-ΕΚΕΤΑ, Θέρμη Θεσσαλονίκη, [12] Κλινική Εντατικής Θεραπείας, Πανεπιστημιακό Νοσοκομείο Ηρακλείου

Εισαγωγή
Στο ηλεκτρονικό μητρώο ασθενών με χρήση αναπνευστικών συσκευών στο σπίτι, καταγράφονται ενήλικες και παιδιά ασθενείς με χρόνιες παθήσεις, που χρειάζονται μακροχρόνια υποστήριξη της αναπνοής. Συμμετέχουν 13 κέντρα (κλινικές και νοσοκομειακά τμήματα) από όλη τη χώρα, και υποστηρίζεται από το Ινστιτούτο Εφαρμοσμένων Βιοεπιστημών - Εθνικό Κέντρο Έρευνας και Τεχνολογικής Ανάπτυξης (ΙΝΕΒ-ΕΚΕΤΑ). Η αποτύπωση αυτών των ασθενών στην Ελλάδα θα συντελέσει στην βελτίωση της διαχείρισης τους και στη χάραξη πολιτικών υγείας.

Σκοπός
Ο σκοπός της παρούσας μελέτης είναι η επιμέρους ανάλυση των χαρακτηριστικών των ασθενών που περιλαμβάνονται στο μητρώο και ως προ το φύλο.

Μέθοδος
Αναλύθηκαν ανθρωπομετρικά χαρακτηριστικά, η πάθηση και η νοσηρότητα των ενηλίκων ασθενών με συνεχή ή διακεκομμένη μηχανική υποστήριξη της αναπνοής στο σπίτι.

Αποτελέσματα
Τα καταγραμμένα στοιχεία αφορούν σε 5014 ασθενείς, 3793 (74,9%) άνδρες και 1270 (25,08%) γυναίκες, ηλικίας 59±13,2 ετών, καπνιστές 30%, κατανάλωση αλκοόλ 27,3% , με Δείκτη Μάζας Σώματος >25kg/m2 σε 72,4%. Οι συχνότερες συνοσηρότητες είναι: Αρτηριακή Υπέρταση (48,2%), άνδρες 73,6% γυναίκες 26,2%, Σακχαρώδης Διαβήτης (15,2%), άνδρες 73,7%, γυναίκες 26,2% και Αγγειακό Εγκεφαλικό Επεισόδιο (3,6%), άνδρες 74,8%, γυναίκες 25,3%. Η βασική πάθηση για τη χρήση συσκευής αναπνευστικής υποστήριξης ήταν ΣΑΥΥ (97% των ασθενών) άνδρες 75,7%, γυναίκες 25,6% και σε μικρότερη αναλογία άλλες παθήσεις (ΧΑΠ, Παχυσαρκία Υποαερισμός, Νευρομυϊκά νοσήματα)

Συμπεράσματα
Οι ασθενείς με μηχανική υποστήριξη της αναπνοής στο σπίτι είναι υπέρβαροι, καπνιστές, με σημαντική συνοσηρότητα, χαρακτηριστικά συχνότερα στους άνδρες συγκριτικά με τις γυναίκες. Η συχνότερη πάθηση για την εφαρμογή μακροχρόνιας χρήσης συσκευών αναπνευστικής υποστήριξης είναι το ΣΑΥΥ.

ΕΑ-28
Η ΠΟΙΟΤΗΤΑ ΤΟΥ ΥΠΝΟΥ ΕΝΑ ΜΗΝΑ ΜΕΤΑ ΑΠΟ ΛΟΙΜΩΞΗ COVID-19

Θελούρα Βασιλική, Πάνου Αικατερίνη, Κεχρής Κίμωνας, Σχοινή Πηνελόπη, Αλευράκης Εμμανουήλ, Πούπος Σωτήριος, Μιχαλοπούλου Πηνελόπη, Μπάου Κατερίνα
4η Πνευμονολογική Κλινική, ΓΝΝΘΑ «Η Σωτηρία»

Εισαγωγή:
Ο ύπνος αποτελεί μια βασική ανάγκη, ζωτικής σημασίας. Η πανδημία του COVID-19 είχε ως αποτέλεσμα να αλλάξει την καθημερινότητα των ανθρώπων, καθώς επίσης και την ποιότητα του ύπνου τους. Αρκετές μελέτες έχουν δείξει ότι η επίπτωση των διαταραχών ύπνου και νευρο-ψυχιατρικών συμπτωμάτων είναι ιδιαίτερα υψηλή σε ασθενείς με COVID-19.

Σκοπός:
Η διερεύνηση της ποιότητας του ύπνου ένα μήνα μετά από νοσηλεία σε ασθενείς με COVID-19.

Υλικό-Μεθοδολογία:
Στη μελέτη αυτή συμμετείχαν 87 ασθενείς με μέτρια ή σοβαρή λοίμωξη από COVID-19, που έχρηζαν νοσηλείας, και εξετάσθηκαν ένα μήνα μετά την έξοδό τους από το νοσοκομείο, συμπληρώνοντας ερωτηματολόγια για την κατάθλιψη, το άγχος, την κατάσταση της υγείας τους και την ποιότητα του ύπνου τους.

Αποτελέσματα:
Η ποιότητα ύπνου συσχετιζόταν με τον χρόνο επέλευσης του ύπνου (r=0,629, p=0.0001), με την κλίμακα υγείας (r=-0,448, p=0,0001), την σωματική υποκατηγορία (r=-0,373, p=0,0001), και με την πνευματική υποκατηγορία (r=-0,456, p=0,0001), καθώς επίσης και με την κλίμακα δύσπνοιας mMRC (r=0.217, p<0.05). Η ποιότητα ύπνου συσχετίστηκε ακόμη με το επίπεδο άγχους (r=0,344, p=0,001), και με την κλίμακα κατάθλιψης (r=0,266, p=0,013). Από τους αιματολογικούς δείκτες, συσχετίστηκε με τον αιματοκρίτη (r=-0,314, p=0,030) και την αιμοσφαιρίνη (r=-0,373, p=0,009), τα αιμοπετάλια (r=0,341, p=0,034) και με τα επίπεδα της CRP (r=-0,685, p=0,042). Στο πολυπαραγοντικό μοντέλο, παρέμεινε στατιστικά σημαντική η σχέση της ποιότητας ύπνου με την κλίμακα υγείας.

Συμπεράσματα:
Η ποιότητα του ύπνου ένα μήνα μετά από νόσηση από συσχετίζεται με την κατάσταση της υγείας των ασθενών που χρειάστηκε να νοσηλευθούν με λοίμωξη από Covid-19.

ΕΑ-29
ΣΧΕΣΗ ΤΩΝ ΠΑΡΟΞΥΝΣΕΩΝ ΜΕ ΔΙΑΤΑΡΑΧΕΣ ΥΠΝΟΥ ΣΕ ΕΝΗΛΙΚΕΣ ΑΣΘΕΝΕΙΣ ΜΕ ΚΥΣΤΙΚΗ ΙΝΩΣΗ

Ελένη Παπαδάκη[1], Αθανασία Πατάκα[2], Σεραφείμ – Χρυσοβαλάντης Κωτούλας[1], Γιώργος Καλαμαράς[2], Ιωάννα Τσιούπρου[1], Γεωργία Πίτσιου[2], Ιωάννης Κιουμής[1], Κατερίνα Μανίκα[1]
[1] Κέντρο Κυστικής Ίνωσης Ενηλίκων, Πνευμονολογική Κλινική ΑΠΘ, ΓΝΘ «Γ. Παπανικολάου» , [2] Κλινική Αναπνευστικής Ανεπάρκειας ΑΠΘ, ΓΝΘ «Γ. Παπανικολάου»

Εισαγωγή:
Οι διαταραχές στον ύπνο αποτελούν μία σημαντική συννοσηρότητα της Κυστικής Ίνωσης (ΚΙ) που συχνά υποδιαγιγνώσκεται.

Σκοπός:
Αν η παρόξυνση επηρεάζει την ποιότητα του ύπνου σε ασθενείς με ΚΙ.

Ασθενείς και μέθοδοι:
Στη μελέτη συμπεριλήφθηκαν ενήλικες ασθενείς με ΚΙ που παρακολουθούνται συστηματικά στο Κέντρο Κυστικής Ίνωσης Ενηλίκων του ΓΝΘ «Γ. Παπανικολάου» και υποβλήθηκαν σε πολυσωματοκαταγραφική μελέτη ύπνου σε σταθερή κατάσταση και στην αρχή της παρόξυνσης.

Αποτελέσματα:
Μελετήθηκαν 18 ασθενείς (13 άντρες και 5 γυναίκες) με μέση ηλικία τα 30,9 έτη και μέση τιμή FEV1 τα 1,75L (50,6%) σε σταθερή κατάσταση. Από αυτούς, οι 8 ασθενείς (5 άντρες και 3 γυναίκες) με μέση ηλικία τα 32,3 έτη και μέση τιμή FEV1 τα 1,51L (46,2%) μελετήθηκαν και στην αρχή της παρόξυνσης. Οι ασθενείς εμφάνισαν AHI 2,8/h σε σταθερή κατάσταση, ενώ στην παρόξυνση ο AHI αυξήθηκε σε 7,94/h (p=0,022). Η μέση τιμή SpO2 κατά τη διάρκεια του ύπνου ήταν 92,5% σε σταθερή κατάσταση και 89,2% στην παρόξυνση (p=0,12). Η μέση τιμή του χαμηλότερου SpO2 κατά τον ύπνο σε σταθερή κατάσταση ήταν 88,2% και 79,5% (p=0,015) σε σταθερή κατάσταση και στην αρχή της παρόξυνσης αντίστοιχα. Τέλος, η μέση τιμή του χρόνου που ο SpO2 ήταν χαμηλότερος από 90% ήταν 38,4 min σε σταθερή κατάσταση και 151min στην αρχή της παρόξυνσης (p=0,10).

Συμπεράσματα:
Οι παροξύνσεις επιδεινώνουν τη νυχτερινή υποξυγοναιμία και τις υπνικές άπνοιες/υπόπνοιες.

ΕΑ-30
ΚΛΙΝΙΚΑ ΧΑΡΑΚΤΗΡΙΣΤΙΚΑ ΑΣΘΕΝΩΝ ΜΕ ΣΥΝΥΠΑΡΞΗ ΧΑΠ ΚΑΙ ΣΥΝΔΡΟΜΟΥ ΑΠΝΟΙΩΝ ΥΠΝΟΥ

Χ. Καραχρήστος, Δ. Σιώπη, Ε. Ελευθεριάδου, Χ. Πρώιμος, Μ. Κωνσταντινίδου, Γ. Τρακαδά, Β. Τσάρα, Π. Στειρόπουλος, Δ. Χλωρός
Πνευμονολογική κλινική ΕΣΥ Γ.Ν.Παπανικολάου, Θεσσαλονίκη
Γ.Ν."Αλεξάνδρα", Ιατρική Σχολή ΕΚΠΑ, Αθήνα
ΙΝΕΒ-ΕΚΕΤΑ , Θέρμη, Θεσσαλονίκη

Εισαγωγή:
Οι ασθενείς με συνύπαρξη ΧΑΠ και ΣΑΥΥ (overlap-OVS) έχουν φτωχή έκβαση. Η αλληλεπίδραση των παθογενετικών μηχανισμών των απνοιών στον ύπνο και της πνευμονικής δυσλειτουργίας, αποτελεί αντικείμενο έρευνας για την κατανόηση της πάθησης και την αποτελεσματικότερη διαχείριση των ασθενών.

Σκοπός:
Η σύγκριση των χαρακτηριστικών ασθενών με OVS και ασθενών με ΧΑΠ.

Υλικό-Μεθοδολογία:
Μελετήθηκαν 93 καταγραφές ασθενών με ΧΑΠ και OVS από 3 κέντρα που συμμετέχουν στο «Μητρώο Καταγραφής Ασθενών με αναπνευστικές συσκευές στο σπίτι» (Hellenic Registry HMV-HR HMV), που υποστηρίζεται από το ΙΝΕΒ-ΕΚΕΤΑ. Αναλύθηκαν τα ανθρωπομετρικά χαρακτηριστικά, παράμετροι της αναπνευστικής λειτουργίας, συμπτώματα και συνοσηρότητα πριν και μετά την εφαρμογή μηΕΜΑ (6-12 μήνες).

Αποτελέσματα:
Οι ασθενείς με OVS (54 ασθενείς, 85,2% άνδρες) και οι ασθενείς με ΧΑΠ (39 ασθενείς, 84,6% άνδρες), δεν είχαν σημαντική διαφορά ως προς την ηλικία, την αναπνευστική λειτουργία και BMI. Οι ασθενείς με OVS ήταν συχνότερα καπνιστές (37%vs20,5%), παρουσίαζαν σημαντική ημερήσια υπνηλία (62,6%vs30,8%) και μικρότερη κόπωση συγκριτικά με τους ασθενείς με ΧΑΠ (13%vs30,8%,p=0,03). Οι ασθενείς με OVS είχαν μικρότερη συχνότητα καρδιακής ανεπάρκειας σε σχέση με τους ασθενείς με ΧΑΠ (9,3%vs30,8%, p=0,008) και σε μεγαλύτερο ποσοστό ΑΕΕ (7,4%vs 0%). Ο μηΕΜΑ μείωσε την PaCO2 τόσο στους ασθενείς με OVS (p=0,019) όσο και στους ασθενείς με ΧΑΠ (p=0,046), χωρίς μεταβολή στη σπιρομέτρηση.

Συμπεράσματα:
Οι ασθενείς με OVS είναι συχνότερα άνδρες, καπνιστές, έχουν υπνηλία και πάσχουν από ΑΕΕ. Περισσότερη έρευνα χρειάζεται για την αναγνώρισή παραγόντων καρδιαγγειακού κινδύνου και για την παρουσία ΣΑΥΥ στους ασθενείς με ΧΑΠ.

ΕΑ-31

ΦΛΕΒΟ-ΦΛΕΒΙΚΗ ΕΞΩΣΩΜΑΤΙΚΗ ΟΞΥΓΟΝΩΣΗ ΜΕΣΩ ΜΕΜΒΡΑΝΗΣ VENOVENOUS ECMO-VV ECMO ΣΕ ΑΣΘΕΝΕΙΣ ΜΕ ΣΟΒΑΡΟ ARDS ΛΟΓΩ ΛΟΙΜΩΞΗΣ ΑΠΟ SARS-COV$_2$: Η ΕΜΠΕΙΡΙΑ ΤΗΣ ΜΕΘ ΤΟΥ ΓΝΑ «Ο ΕΥΑΓΓΕΛΙΣΜΟΣ»

Σωτηρίου Α.[1],**Τεμπερικίδης Π.**[1],**Πιτσόλης Θ.**[1],**Μίζη Ε.**[1], **Νίχλος Χ.**[1], **Καλλέργη Μ.**[1], **Αναγνώστου Ε.**[2],**Γίσσης Η.**[2],**Μάγειρα Ε.**[1]
[1]Α΄ Πανεπιστημιακή Κλινική Εντατικής Θεραπείας ΕΚΠΑ, ΓΝΑ «ο Ευαγγελισμός», [2]Κλινική Θώρακος-Καρδιάς-Αγγείων, ΓΝΑ «ο Ευαγγελισμός»

Εισαγωγή:
Η φλεβο-φλεβική εξωσωματική οξυγόνωση μέσω μεμβράνης (VV ECMO) έχει καθιερωθεί ως μέρος της αντιμετώπισης των ασθενών με σοβαρό ARDS και χρησιμοποιήθηκε εκτενώς κατά τη διάρκεια της πανδημίας από SARS-COV$_2$. Τα ποσοστά επιβίωσης αυτών των ασθενών παρουσιάζουν διαφορές τόσο κατά τη διάρκεια της πανδημίας όσο και ανάμεσα στα διάφορα κέντρα.

Σκοπός της μελέτης:
Η καταγραφή των χαρακτηριστικών και της έκβασης των ασθενών με σοβαρό ARDS λόγω λοίμωξης από από SARS-COV$_2$ που υποστηρίχθηκαν με VV ECMO στη ΜΕΘ του ΓΝΑ «ο Ευαγγελισμός»
Υλικό και μέθοδοι: Αναδρομική μελέτη παρατήρησης ασθενών που τέθηκαν σε VV ECMO κατά την περίοδο 1/8/2021 έως 30/4/2022.

Αποτελέσματα:
10 ασθενείς υποστηρίχθηκαν με VV ECMO στη διάρκεια αυτής της περιόδου. Σε όλους τους ασθενείς εφαρμόσθηκε προστατευτικός μηχανικός αερισμός και πρηνής θέση για τρεις συνεχόμενες συνεδρίες τουλάχιστον 16 ωρών ανά συνεδρία. Η απόφαση για υποστήριξη με VV-ECMO πραγματοποιήθηκε με βάση τα κριτήρια ένταξης των ασθενών στη μελέτη EOLIA. Πριν την εφαρμογή ECMO, οι ασθενείς παρουσίαζαν PaO_2/FiO_2 ratio < 80 και Crs 23.5±3.4 ml/cmH_2O (Πίνακας 1). Επτά ασθενείς (70%) απογαλακτίστηκαν επιτυχώς από το ECMO και εξήλθαν από τη ΜΕΘ και από το νοσοκομείο. Η συνολική διάρκεια του ECMO ήταν 25±10 ημέρες (Πίνακας 2). Τέσσερις ασθενείς παρουσίασαν αιμορραγικές επιπλοκές. Όλοι οι ασθενείς που εξήλθαν από από το νοσοκομείο ανέφεραν καλή ποιότητα ζωής (Rankin score 0-2) στην επανεκτίμηση μετά από 6 και12 μήνες.
Συμπεράσματα: Σε αυτή την πρώτη καταγεγραμμένη σειρά ασθενών με σοβαρό ARDS λόγω λοίμωξης από SARS-COV$_2$ που αντιμετωπίστηκαν με VV ECMO στην ΜΕΘ του ΓΝΑ «ο Ευαγγελισμός», η επιβίωση ήταν 70% με πολύ καλή ποιότητα ζωής.

Πίνακας 1. Παρουσίαση ασθενών σε VV ECMO (N=10)

Χαρακτηριστικά ασθενών	
Ηλικία, έτη (mean ±SD)	50 ±10 (38-69)
Φύλο (άρρεν)	8(80%)
Παχυσαρκία (BMI >35kg/m^2)	4 (40%)
Αντιϊκή θεραπεία (remdesivir)	10 (100%)
Κορτικοστεροειδή (dexamethasone)	10(100%)
Ανοσοκατασταλτική θεραπεία (anti-IL6, anti-IL1, anti-JAK)	5 (50%)

APACHE II score	8 (7-14)
SOFA score	7 (6-8)
Μηχανική αναπνευστικού και δείκτες οξυγόνωσης	
Lung Injury Score	3.5 (3.5-3.8)
PaO_2/FiO_2 ratio	63.5±10 (mean±SD)
$PaCO_2$ (mmHg)	62.5±6 (mean±SD)
Driving Pressure (Pplateau-PEEPtotal) (cmH_2O)	18±1.6 (mean±SD)
Compliance (Crs) (ml/ cmH_2O)	23.5±3.4 (mean±SD)
Μηχανικός αερισμός πριν έναρξη ECMO, ημέρες (mean±SD)	9±3.4 (3-12)
Αντωμετώπιση ARDS πριν την εφαρμογή ECMO	
Πρηνής θέση (3 συνεδρίες, >16ώρες/συνεδρία)	10 (100%)
Χρήση νευρομυικών αποκλειστών	10 (100%)

Πίνακας 2. Κλινική έκβαση ασθενών με VV ECMO (N=10)

Απογαλακτισμός από ECMO	7 (70%)
Επιβίωση στη ΜΕΘ και στο νοσοκομείο	7 (70%)
Διάρκεια ECMO, ημέρες (mean±SD)	25±10 (9-86)
Διάρκεια νοσηλείας στη ΜΕΘ, ημέρες (mean±SD)	67±21
Διάρκεια νοσηλείας στο νοσοκομείο, ημέρες (mean±SD)	75±15
Σοβαρές αιμορραγικές επιπλοκές*	2 (20%)
Rankin score μετά 6-12 μήνες	0-2

*ανάγκη χειρουργικής παρέμβασης

Βιβλιογραφία

1. Grasselli G, Calfee CS, Camporota L et al. ESICM guidelines on acute respiratory distress syndrome: definition, phenotyping and respiratory support strategies. Intensive Care Med 2023;49(7):727-759
2. Assouline B, Combes A, Schmidt M. Extracorporeal membrane oxygenation in COVID-19 associated acute respiratory distress syndrome: A narrative review. J Intensive Med 2022;3(1):4-10
3. Supady A, Combes A, Barbaro RP et al. Respiratory indications for ECMO: focus on COVID-19. Intensive Care Med. 2022; 48(10): 1326–1337
4. 4.Tran A, Fernando MS, Rochgwerg B et al. Prognostic factors associated with mortality among patients receiving venovenous extracorporeal membrane oxygenation for COVID-19: a systematic review and meta-analysis. Lancet Respir Med. 2023; 11(3): 235–244
5. Combes A, Hajage D, Capellier G et al. Extracorporeal Membrane Oxygenation for Severe Acute Respiratory Distress Syndrome. N Engl J Med 2018; 378:1965-1975

ΕΑ-32

Η ΔΥΣΦΑΓΙΑ ΣΕ ΑΣΘΕΝΕΙΣ ΤΗΣ ΜΟΝΑΔΑΣ ΕΝΤΑΤΙΚΗΣ ΘΕΡΑΠΕΙΑΣ ΚΑΙ Η ΣΥΣΧΕΤΙΣΗ ΤΗΣ ΜΕ ΤΗΝ ΜΥΙΚΗ ΑΔΥΝΑΜΙΑ ΤΗΣ ΜΟΝΑΔΑΣ (ICUAW)

Κωστάκου Β., Σιδηράς Γ., Μαρκάκη Β., Νανάς Σ., Ρούτση Χ., Κυριακούδη Α., Ποταμιάνου Ε., Κουτσούκου Α., Ροβίνα Ν.
Γ.Ν.Ν.Θ.Α. «Η Σωτηρία», Μονάδες εντατικής θεραπείας ΚΑΑ, ΠΠ

Εισαγωγή:
Οι ασθενείς που νοσηλεύονται στη μονάδα εντατικής θεραπείας (ΜΕΘ) μπορούν συχνά να αναπτύξουν διαταραχές κατάποσης, με αποτέλεσμα την αδυναμία αποτελεσματικής μεταφοράς υγρού και τροφής. Είναι μια σημαντική διαταραχή η οποία απαντάται σε βαρέως πάσχοντες ασθενείς και σε συνδυασμό με την μυϊκή αδυναμία της ΜΕΘ (ICU-acquired weakness) επηρεάζει την θεραπεία και την πρόγνωση της νόσου.

Σκοπός:
Σκοπός ήταν η καταγραφή της δυσφαγίας σε νοσηλευόμενους ασθενείς στην ΜΕΘ, καθώς και η συσχέτισή της με την εμφάνιση της μυϊκής αδυναμίας στους ασθενείς αυτούς.

Μεθοδολογία:
Η μελέτη ήταν προοπτική παρακολούθησης και πραγματοποιήθηκε σε δυο ΜΕΘ του νοσοκομείου Γ.Ν.Ν.Θ <<Η ΣΩΤΗΡΙΑ>> σε διάρκεια τριών (3) μηνών.
Υλικό: Στη μελέτη χρησιμοποιήθηκε το ερωτηματολόγιο Ohkuma για τη διερεύνηση της προϋπάρχουσας δυσφαγίας. Η αξιολόγηση της δυσφαγίας έγινε με πρωτόκολλο κλινικής παρατήρησης. Η Κλίμακα Functional Oral Intake Scale (FOIS) χρησιμοποιήθηκε για την ταξινόμηση των ασθενών ανάλογα με το επίπεδο δυσκολίας τους στην κατάποση. Η βαθμολογία του Συμβουλίου Ιατρικής Έρευνας (MRC) και η δυναμομέτρηση χειρός χρησιμοποιήθηκαν για τη διάγνωση της μυικής αδυναμίας (ICUAW).

Αποτελέσματα:
Οι ασθενείς που αξιολογήθηκαν εμφάνισαν δυσφαγία με μέση τιμή 3 της κλίμακας στοματικής πρόσληψης (χρήση καθετήρα συμπληρωματικά με χορήγηση εκπαιδευτικών γευμάτων υγρού ή φαγητού με λογοθεραπευτή). Υπήρξε συσχετισμός της εμφάνισης της δυσφαγίας με την εμφάνιση της μυϊκής αδυναμίας της μονάδας(p+0,018). Ακόμη εμφανίστηκε αδυναμία στο γλωσσοφαρυγγικό, πνευμονογαστρικό, υπογλώσσιο και τρίδυμο νεύρο.

Συμπεράσματα:
Συμπερασματικά η δυσφαγία εμφανίζεται σε ασθενείς που νοσηλεύονται στην μονάδα εντατικής θεραπείας και συσχετίζεται με την εμφάνιση της μυϊκής αδυναμίας στη μονάδα.
Λέξεις κλειδιά: δυσφαγία, ΜΕΘ, ICUaW, τραχειοστομία, μηχανικό αερισμό

ΕΑ-33

Η ΦΥΣΙΚΟΧΗΜΙΚΗ ΠΡΟΣΕΓΓΙΣΗ ΤΗΣ ΟΞΕΟΒΑΣΙΚΗΣ ΙΣΟΡΡΟΠΙΑΣ ΣΕ ΑΣΘΕΝΕΙΣ ΜΕ ΣΟΒΑΡΗ COVID 19 ΠΟΥ ΝΟΣΗΛΕΥΤΗΚΑΝ ΣΕ ΜΕΘ

Σωτηροπούλου Ζωη[1], Αντωνογιαννάκη Ελβίρα-Μαρκέλα[2], Κουκάκη Ευαγγελία[1], Ζανέλη Σταυρούλα[1], Μπακάκος Αγαμέμνων[1], Βοντετσιάνος Άγγελος[1], Αναγνωστόπουλος Νεκτάριος[1], Ροβίνα Νικολέττα[1], Λοβέρδος Κωνσταντίνος[1], Τριπολιτσιώτη Παρασκευή[1], Κυριακοπούλου Μαγδαληνή[1], Ποντίκης Κωνσταντίνος[1], Μπακακος Πετρος [1], Γεωργοπουλος Δημητριος [3], Παπαιωαννου Ανδριανα [1]
[1] Α Πανεπιστημιακη Πνευμονολογικη Κλινικη - Εθνικο Και Καποδιστριακο Πανεπιστημιο Αθηνων, [2] 4η Πνευμονολογικη Κλινικη - Γ.Ν.Ν.Θ.Α Η Σωτηρια, [3] Μοναδα Εντατικης Θεραπειας - Πανεπιστημιακο Νοσοκομειο Ηρακλειου

Η μέθοδος Stewart έχει περιγραφεί πως έχει διαγνωστική ακρίβεια για την αναγνώριση των διαταραχών της οξεοβασικής ισορροπίας σε σύγκριση με τις παραδοσιακές μεθόδους που βασίζονται είτε στη συγκέντρωση διττανθρακικών στο πλάσμα ([HCO3 -]) και στο χάσμα ανιόντων (AG), είτε στην περίσσεια/έλλειμμα βάσης (BE). Αυτή η μελέτη είχε στόχο την εφαρμογή της μεθόδου Stewart και των παραδοσιακών προσεγγίσεων σε βαρέως πάσχοντες ασθενείς με COVID-19 που εισάγονται σε ΜΕΘ, με σκοπό την αναγνώριση κρυφών μεταβολικών διαταραχών της οξεοβασικής ισορροπίας, καθώς και την αξιολόγηση της προγνωστικής αξίας τους στην έκβαση του ασθενούς.

Υλικό - Μέθοδος:
Πρόκειται για μια αναδρομική μελέτη, στην οποία συλλέξαμε
δεδομένα από ασθενείς με σοβαρό COVID-19 που νοσηλεύονται στη ΜΕΘ, χρησιμοποιώντας την ηλεκτρονική πλατφόρμα του Νοσοκομείου μας για την την καταγραφή των αερίων αρτηριακού αίματος, ηλεκτρολυτών και πρωτεϊνών, με σκοπό τον υπολογισμό των [HCO3-], BE, χάσματος ανιόντων (AG), του AG προσαρμοσμένου για αλβουμίνη (AGadj), της διαφοράς των ισχυρών ιόντων (SID) και των μη μετρούμενων ανιόντων (SIG). Σε κάθε ασθενή, η οξεοβασική ισοροπία αξιολογήθηκε υπολογίζοντας το BE, [HCO3-] και κατόπιν εφαρμόζοντας το φυσικοχημικό μοντέλο.

Αποτελέσματα:
Συμμετείχαν 185 ασθενείς. Η φυσικοχημική προσέγγιση ανέδειξε
περισσότερα άτομα με μεταβολικές διαταραχές της οξεοβασικής ισορροπίας σε σύγκριση με τις παραδοσιακές μεθόδους ($p<0,001$), ενώ τουλάχιστον μία οξεοβασική διαταραχή διαπιστώθηκε στους περισσότερους ασθενείς.
Σύμφωνα με τη φυσικοχημική μέθοδο, 170/185 ασθενείς (91,4%) είχαν τουλάχιστον μία διαταραχή, σε αντίθεση με το BE 90/186 (48%) και HCO3 62/186 (33%) μεθόδους. Επιπλέον, οι μη επιζώντες είχαν μεγαλύτερο AG adj , ($p=0,013$) και SIG corr ($p=0,035$) σε σύγκριση με τους επιζώντες.

Συμπέρασμα:
Η εφαρμογή της Φυσικοχημικής προσέγγισης κατά την αξιολόγηση της Οξεοβασικής ισορροπίας φαίνεται πως αναδεικνύει την παρουσία κρυφών μεταβολικών διαταραχών, η ανάδειξη των οποίων προσφέρει λεπτομερέστερη κατανόηση της παθοφυσιολογίας του βαρέως πάσχοντα ασθενούς. Η συσχέτιση αυτών των διαταραχών με την θνητότητα, προσφέρει την δυνατότητα αναγνώρισης των υψηλού κινδύνου ασθενών, με σκοπό την κατάλληλη και άμεση αντιμετώπισή τους.

Βιβλιογραφικές παραπομπές:

1. [1] Stewart PA. Independent and dependent variables of acid-base control. Respir Physiol.
2. 1978;33(1):9-26. https://doi.org/10.1016/0034-5687(78)90079-8.
3. [2] Stewart PA. Modern quantitative acid-base chemistry. Can J Physiol Pharmacol.
4. 1983;61(12):1444-61. https://doi.org/10.1139/y83-207.
5. [3] Antonogiannaki EM, Mitrouska I, Amargianitakis V, Georgopoulos D. Evaluation of acid-base
6. status in patients admitted to ED-physicochemical vs traditional approaches. Am J Emerg Med.
7. 2015;33(3):378-82. https://doi.org/10.1016/j.ajem.2014.12.010.
8. [4] Figge J, Mydosh T, Fencl V. Serum proteins and acid-base equilibria: a follow-up. J Lab Clin
9. Med. 1992;120(5):713-9.

ΕΑ-34

Η ΕΦΑΡΜΟΓΗ ΤΗΣ ΟΞΥΓΟΝΟΘΕΡΑΠΕΙΑΣ ΥΨΗΛΗΣ ΡΟΗΣ ΜΕ ΤΗΝ ΑΣΥΜΜΕΤΡΗ ΡΙΝΙΚΗ ΚΑΝΟΥΛΑ ΣΕ ΑΣΘΕΝΕΙΣ ΜΕ ΥΠΕΡΚΑΠΝΙΚΗ ΟΞΕΙΑ ΑΝΑΠΝΕΥΣΤΙΚΗ ΑΝΕΠΑΡΚΕΙΑ: ΠΑΡΟΥΣΙΑΣΗ ΣΕΙΡΑΣ ΠΕΡΙΣΤΑΤΙΚΩΝ

Καμπόλης Χρήστος[1], Αβραμίδης Κωνσταντίνος [2], Καπάρου Πηνελόπη [2], Κρανιδιώτη Χαρίκλεια [2], Κουλλιάς Εμμανουήλ [2], Καρανικόλα Αικατερίνη- Ελευθερία [3], Παπαθεοδώρου Ελένη [3], Καχριμανίδης Ιωάννης [3], Πουλάκη Αικατερίνη [2], Χατζής Σταμάτιος [2], Πανταζόπουλος Ιωάννης [4], Βασιλόπουλος Δημήτριος [2]

[1] Τμήμα Επειγόντων Περιστατικών, Γενικό Νοσοκομείο Αθηνών «Ιπποκράτειο», [2] Β' Πανεπιστημιακή Παθολογική Κλινική, Γενικό Νοσοκομείο Αθηνών «Ιπποκράτειο», [3] Α' Πανεπιστημιακή Καρδιολογική Κλινική ΕΚΠΑ, Γενικό Νοσοκομείο Αθηνών «Ιπποκράτειο», [4] Πανεπιστημιακή Πνευμονολογική Κλινική, Πανεπιστημιακό Γενικό Νοσοκομείο Λάρισας

Εισαγωγή:
Ο μη επεμβατικός μηχανικός αερισμός (ΜΕΜΑ) έχει καθιερωθεί ως η θεραπεία εκλογής σε ασθενείς με υπερκαπνική οξεία αναπνευστική ανεπάρκεια (ΟΑΑ) σε έδαφος παρόξυνσης ΧΑΠ. Από την άλλη, δεν υπάρχουν αρκετά κλινικά δεδομένα για τη χρήση της οξυγονοθεραπείας υψηλής ροής μέσω ρινικής κάνουλας (High Flow Nasal Cannula: HFNC) στην οξεία υπερκαπνία, συγκριτικά με τον ΜΕΜΑ. Η εφαρμογή της HFNC με την καινοτόμο ασύμμετρη ρινική κάνουλα (Duet) (HFNC/Duet) φαίνεται σε πειραματικά μοντέλα να υπερτερεί της συμβατικής συμμετρικής κάνουλας στην έκπλυση του CO2 από τον ανατομικό νεκρό χώρο.

Σκοπός:
Να παρουσιαστεί, μέσω μιας σειράς περιστατικών, η εμπειρία ενός τριτοβαθμίου γενικού νοσοκομείου σε σχέση με τις διαφορετικές εφαρμογές της HFNC/Duet σε ασθενείς με υπερκαπνική ΟΑΑ.

Υλικό και Μεθοδολογία
Καταγράφηκαν αναδρομικά τα δημογραφικά, κλινικά και εργαστηριακά δεδομένα και η έκβαση ασθενών με υπερκαπνική ΟΑΑ και ήπια ως μέτρια αναπνευστική οξέωση (pH: 7.25-7.35) που νοσηλεύτηκαν στο ΓΝΑ "Ιπποκράτειο" από 01/01/2023 έως 30/09/2023 και τέθηκαν σε HFNC/Duet είτε ως μοναδική μη επεμβατική μέθοδο υποστήριξης της αναπνοής είτε συμπληρωματικά με τον ΜΕΜΑ.

Αποτελέσματα:
Η HFNC/Duet χρησιμοποιήθηκε σε 4 συνολικά ασθενείς (ηλικία: 60-85 έτη), ως μονοθεραπεία (n=3) ή εναλλάξ με ΜΕΜΑ (n=1). Το εύρος των αρχικών τιμών pH ήταν 7.27-7.35 και pCO2 58-101 mmHg ενώ μετά από 24 ώρες 7,40-7,50 και 47-61 αντίστοιχα. Σε κανέναν ασθενή δεν χρειάστηκε κλιμάκωση της αναπνευστικής υποστήριξης (διασωλήνωση, έναρξη ή αύξηση διάρκειας χρήσης ΜΕΜΑ) και όλοι έλαβαν εξιτήριο από το νοσοκομείο.

Συμπεράσματα:
Η HFNC/Duet αποτελεί μια αποδοτική και καλά ανεκτή θεραπεία για την μη επεμβατική υποστήριξη της αναπνοής σε ασθενείς με υπερκαπνική ΟΑΑ.

ΕΑ-35

ΣΥΓΚΡΙΣΗ CPAP - HFNO ΣΤΗΝ ΑΝΤΙΜΕΤΩΠΙΣΗ ΤΗΣ ΣΟΒΑΡΗΣ ΥΠΟΞΑΙΜΙΚΗΣ ΑΝΑΠΝΕΥΣΤΙΚΗΣ ΑΝΕΠΑΡΚΕΙΑΣ ΠΟΥ ΟΦΕΙΛΕΤΑΙ ΣΕ ΠΝΕΥΜΟΝΙΑ ΤΗΣ ΚΟΙΝΟΤΗΤΑΣ ΣΤΟΝ ΚΟΙΝΟ ΘΑΛΑΜΟ ΝΟΣΗΛΕΙΑΣ

Ιωάννα Σιγάλα[1], Ιωάννης Πανταζόπουλος[2], Ελευθερία Μίζη[1], Αθανάσιος Παγώνης[2], Ζαχαρίας Διακονικολάου[1], Ραφαέλα Σιαμπάνη[1], Κωνσταντίνα Δέδε[1], Κωνσταντίνος Γουργουλιάνης[2], Ιωάννης Καλομενίδης[1]
[1]Α Κλινική Εντατικής Θεραπείας-πνευμονολογίας, ΕΚΠΑ, ΓΝΑ Ευαγγελισμός, Αθήνα, Ελλάδα ,
[2]Πνευμονολογική Κλινική Πανεπιστημίου Θεσσαλίας, Λάρισα

Η συνεχής θετική πίεση αεραγωγών (CPAP) και η οξυγονοθεραπεία υψηλής ροής (HFNO) είναι δυο διαδεδομένες μέθοδοι μη επεμβατικής αναπνευστικής υποστήριξης (NIRS). Δεν υπάρχουν σαφή δεδομένα από την άμεση σύγκριση των δύο μεθόδων NIRS μέχρι στιγμής.

Σκοπός:
να συγκρίνουμε δυο μη επεμβατικές μεθόδους αναπνευστικής υποστήριξης (CPAP και HFNO) στη σοβαρή αναπνευστική ανεπάρκεια τύπου I (AAI) οφειλόμενη σε πνευμονία της κοινότητας σε ασθενείς που νοσηλεύονται σε κοινό θάλαμο νοσηλείας

Μέθοδος:
Ασθενείς με πνευμονία της κοινότητας και σοβαρή AAI που νοσηλεύθηκαν σε κοινό θάλαμο νοσηλείας σε 2 πνευμονολογικές κλινικές της Ελλάδας, τυχαιοποιήθηκαν να λάβουν υποστήριξη με CPAP ή HFNO. Ως σοβαρή AAI ορίστηκε η ανάγκη για FiO2>50% ώστε SpO2>93% ή SpO2>95 % με συνυπάρχουσα αναπνευστική δυσχέρεια (αναπνευστική συχνότητα >35/λεπτό). Ως πρωτογενές καταληκτικό σημείο ορίστηκε οι ημέρες ελεύθερες αναπνευστικής υποστήριξης στις 28 ημέρες από την έναρξη της υποστήριξης.

Αποτελέσματα:
Σαράντα τέσσερις ασθενείς (31 άνδρες) με πνευμονία κοινότητας και σοβαρή AAI [SpO2/FiO2 211 (173-392)] με μέση ηλικία 71±2έτη συμμετείχαν στη μελέτη. Δέκα ήταν ανοσοκατεσταλμένοι, ενώ 12 είχαν COVID-19 πνευμονία. Είκοσι έλαβαν υποστήριξη με CPAP και 24 με HFNO. Οι ημέρες μεταξύ εισόδου στο νοσοκομείο και έναρξη NIRS ήταν 2(1-3). Δεν υπήρχε διαφορά στις ημέρες ελεύθερες αναπνευστικής υποστήριξης στις 28 ημέρες μεταξύ των ασθενών που έλαβαν υποστήριξη με CPAP ή HFNO [23 (14-25) έναντι 19,5 (0-24), p=0.6]. Καμία διαφορά δεν παρατηρήθηκε στην θνητότητα μεταξύ CPAP και HFNO 5/20 έναντι 7/24 , p=0.5

Συμπέρασμα:
CPAP και HFNO δεν διέφεραν σημαντικά ως προς τις ημέρες ελεύθερες μηχανικής υποστήριξης σε ασθενείς με πνευμονία της κοινότητας και σοβαρή AAI.

ΕΑ-36

ΠΑΡΑΓΟΝΤΕΣ ΚΙΝΔΥΝΟΥ ΓΙΑ ΔΥΣΑΝΕΞΙΑ ΕΝΤΕΡΙΚΗΣ ΣΙΤΙΣΗΣ ΣΕ ΒΑΡΕΩΣ ΠΑΣΧΟΝΤΕΣ ΑΣΘΕΝΕΙΣ ΜΕ SARS-COV2

Ε. Γεροβασιλείου[2], Λ. Γιαννακού[1], Σ. Γιαννόπουλος[1], Β. Τσολάκη[1], Ν. Καραβίδας[1], Δ. Μακρής[1].
[1]Κλινική Μονάδα Εντατικής Θεραπείας, Πανεπιστημιακό Γενικό Νοσοκομείο Λάρισας, Τμήμα Ιατρικής, Πανεπιστήμιο Θεσσαλίας, Λάρισα
[2]Πνευμονολογική Κλινική, ΠανεπιστημιακόΓενικόΝοσοκομείο Λάρισας, Τμήμα Ιατρικής, Πανεπιστήμιο Θεσσαλίας, Λάρισα

Εισαγωγή
Η ανεπαρκής σίτιση των βαρέως πασχόντων ασθενών έχει συσχετιστεί με δυσμενή αποτελέσματα. Παράγοντες κινδύνου που να σχετίζονται με την δυσανεξία σίτισης των βαρέως πασχόντων έχουν περιγραφεί ελάχιστα, ιδιαίτερα σε βαρέως πάσχοντες με ARDS από SARS-CoV2.

Σκοπός
Ο προσδιορισμός των παραγόντων κινδύνου που σχετίζονται με τη δυσανεξίαεντερικής σίτισης (ΔΕΣ) σε ασθενείς με ARDS από SARS-CoV2.

Μέθοδοι
Συλλέχθηκαν προοπτικά στοιχεία από ασθενείς με SARS-CoV2 ARDS που νοσηλεύτηκαν στη ΜΕΘ του Πανεπιστημιακού Γενικού Νοσοκομείου Λάρισας κατά την περίοδο της πανδημίας (2020-2021). Η ΔΕΣορίστηκε ως επεισόδιο που περιλάμβανετουλάχιστον ένα από τα παρακάτω:
Αυξημένος γαστρικός υπολειπόμενος όγκος (όπως έχει καθοριστεί και σε άλλες μελέτες , >500ml) 1, όπως καταγράφεται στο διάγραμμα των βαρέως πασχόντων, ή/και εμετικό επεισόδιο.

Αποτελέσματα
Συνολικάσυμπεριελήφθησαν75 ασθενείς με σοβαρό SARS-Cov2 ARDS. Η μέση τιμή (IQR) του λόγουPaO2/FIO2 ήταν 211,8 (201,5;231,2), του APACHE II 17,31 (15,9; 18,7) και του SOFAscore ήταν 8,38 (7,7). Πενήντα έξι από αυτούς (74,67%) πέθαναν μέσα σε 28 ημέρες. Η μέση(IQR) διάρκεια παραμονής στη ΜΕΘ ήταν 14,79 (12,61; 16,96). Η ΔΕΣ τεκμηριώθηκε τουλάχιστον μία φορά κατά τη διάρκεια της νοσηλείας σε 50 ασθενείς. Οι ασθενείς με ΔΕΣ είχαν περισσότερες ημέρες σε μηχανικόαερισμό, έλαβαν υψηλότερη δόση προποφόλης, μιδαζολάμης (mg/Kg/h) και κορτικοστεροειδών (mcg ισοδύναμου υδροκορτιζόνης/kg/ημέρα) κατά τη διάρκεια της νοσηλείας τους σε σύγκριση με ασθενείς χωρίς ΔΕΣ: 13,6, 11,7; 15,5 έναντι 7,5, 5,2; 9,8, p<0,0001), (0,09, 0,07;0,11 έναντι 0,05, 0,03; 0,06, p=0,0009), (0,18, 0,2,00; p<0,0001) και (1,5, 1,2; 1,8 και 1,3, 0, 2,7 αντίστοιχα, p=0,001). Η μιδαζολάμη συσχετίστηκε ανεξάρτητα με τη ΔΕΣ(p=0,01).

Συμπέρασμα:
Η χρήση ηρεμιστικών παραγόντων και πιο συγκεκριμένα η αυξημένη χορήγηση μιδαζολάμης αποτελούν παράγοντα κινδύνου για δυσανεξία στην εντερική σίτιση στους βαρέως πάσχοντες με SARS-CoV2 ARDS.

Βιβλιογραφία
1. Montejo JC, Minambres E, Bordejé L, Mesejo A, Acosta J, Heras A, et al. Gastric residual volume during enteral nutrition in ICU patients: the REGANE study. Intensive Care Med. 2010 Aug;36(8):1386–93.

ΕΑ-37

Ο ΡΟΛΟΣ ΤΩΝ RNA-BINDING PROTEINS ΣΤΗΝ ΗΩΣΙΝΟΦΙΛΙΚΗ ΧΑΠ

Ηλέκτρα Βουλγαρέλη[1], Μαρία Σεμιτέκολου[2], Ιωάννης Μοριανός[2], Μυρτώ Μπλίζου[1], Σπυρίδων Παπίρης[1], Γεώργιος Χειλάς[3], Πέτρος Μπακάκος[4], Στυλιανός Λουκίδης[1]
[1] Β' Πανεπιστημιακή Πνευμονολογική Κλινική, ΠΓΝ "ΑΤΤΙΚΟΝ", [2] Ιατρική Σχολή, Πανεπιστήμιο Κρήτης & Ινστιτούτο Μοριακής Βιολογίας και Βιοτεχνολογίας, [3]5η Πνευμονολογική Κλινική, ΓΝΝΘΑ "Η ΣΩΤΗΡΙΑ", [4]Α' Πανεπιστημιακή Πνευμονολογική Κλινική, ΓΝΝΘΑ "Η ΣΩΤΗΡΙΑ"

Εισαγωγή-Σκοπός:
Η Χρόνια Αποφρακτική Πνευμονοπάθεια (ΧΑΠ) είναι μία συνήθης νόσος που εμπλέκει τόσο τους αεραγωγούς όσο και το πνευμονικό παρέγχυμα. Στη διεθνή βιβλιογραφία αναφέρεται ότι οι RNA-bindingproteins, όπως οι HuR (HumanantigenR), TTP (tristetraprolin)και AUF-1 (AU-richelement-bindingfactor 1) εκφράζονται διαφορετικά στους ασθενείς με ΧΑΠ, ανάλογα με το επίπεδο της υποκείμενης φλεγμονής. Σκοπός μας ήταν να διερευνήσουμε τη σχέση μεταξύ της ηωσινοφιλικής φλεγμονής και των επιπέδων έκφρασης mRNA για τα γονίδια ELAVL1, ZAP36 και HNRNPD, τα οποία κωδικοποιούν τα πρωτεΐνες HuR, TTP και AUF-1 αντίστοιχα.

Υλικό-Μεθοδολογία:
Μελετήθηκαν 50 ασθενείς με διάγνωση ΧΑΠ σε σταθερή φάση. Από αυτούς, 21 ασθενείς χαρακτηρίσθηκαν με ηωσινοφιλική φλεγμονή (σε τρεις συνεχόμενες μετρήσεις το ποσοστό των ηωσινοφίλων στο αίμα ήταν >4% και >300/μL σε απόλυτο αριθμό) και 29 ασθενείς χαρακτηρίσθηκαν με μη ηωσινοφιλική φλεγμονή. Το mRNA των γονιδίων ELAVL1, ZAP36 και HNRNPD μετρήθηκε σε δείγματα περιφερικών μονοπύρηνων κυττάρων.

Αποτελέσματα:
Οι συμμετέχοντες (66% άνδρες) με μέση ηλικία τα 68 έτη, 64% ενεργοί καπνιστές. Η μέση έκφραση mRNA για το γονίδιο ELAVL1 ήταν 0,45 φορές υψηλότερη σε σχέση με τη β2-μικροσφαιρίνη σε ασθενείς με μη ηωσινοφιλική φλεγμονή και 3,93 φορές υψηλότερη σε ασθενείς με ηωσινοφιλική φλεγμονή (p=0,11). Η μέση έκφραση mRNA για το γονίδιο ZAP36 ήταν 6,19 φορές υψηλότερη σε σχέση με τη β2-μικροσφαιρίνη στην ομάδα που δεν χαρακτηρίστηκε με ηωσινοφιλική φλεγμονή και 119,4 φορές υψηλότερη στην ομάδα με ηωσινοφιλική φλεγμονή (p=0,07). Τέλος, η μέση έκφραση mRNA για το γονίδιο HNRNPD ήταν 0,23 φορές υψηλότερη σε σχέση με τη β2-μικροσφαιρίνη σε ασθενείς με μη ηωσινοφιλική φλεγμονή και 0,72 φορές υψηλότερη σε ασθενείς με ηωσινοφιλική φλεγμονή (p=0,06).

Συμπεράσματα:
Από τα δεδομένα αυτά αν και δεν ικανοποιούνται τα όρια της στατιστικής σημαντικότητας, προκύπτει ότιυπάρχει η τάση, η έκφραση mRNA για τα γονίδια ZAP36 και HNRNPD ναείναι υψηλότερη μεταξύ των ασθενών με ΧΑΠ που έχουν ηωσινοφιλική φλεγμονή.

EA-38

A REAL-WORLD, MULTICENTER, 52-WEEK PROSPECTIVE COHORT STUDY TO CAPTURE THE REASONS FOR SWITCH TO TRIPLE COMBINATION THERAPY AND TO ASSESS THE CLINICAL AND PATIENT-REPORTED OUTCOMES IN ADULTS WITH MODERATE TO SEVERE COPD TREATED WITH TRIXEO AEROSPERE™ IN ROUTINE CARE SETTINGS IN GREECE, THE "TRIAENA" STUDY

Galanakis Petros[1], Iliopoulou Anna[1], Kostikas Konstantinos[2]
[1]AstraZeneca Medical Department, Respiratory and Immunology, Athens, Greece , [2]Respiratory Medicine Department, School of Medicine, University of Ioannina, Greece

Chronic obstructive pulmonary disease (COPD) is a progressive respiratory condition,with overall 5-year survival for COPD patients from 56-92%, depending on disease severity[1].
'TRIAENA' study aims to generate real-world evidence on the clinical and patient-reported outcomes of BGF MDI[2,3] (Budesonide/Glycopyrronium bromide/Formoterol fumarate Metered-Dose Inhaler) treatment over a 52-week treatment period in routine care settings in Greece. Furthermore, aims to shed light on the reasons for switching from dual to triple therapy with BGF MDI,to further characterize the multifactorial aspects of COPD management that lead physicians to step-up treatment.
This observational, non–interventional study will be carried out by approximately 15-25 sites comprising private practices and hospital clinics,with balanced representation of public, academic and private sector throughout Greece and plans to enroll 200 adult patients with moderate to severe COPD.Data will be obtained at enrollment and prospectively during the study visits as performed per standard clinical practice and through patient self-report and PRO questionnaires.The study primarily aims to assess the change in COPD health status measured by the COPD Assessment Test (CAT) and estimate the proportion of CAT-responders among COPD patients initiated on BGF MDI after 12 weeks of treatment. Furthermore,this is the first RWE study in COPD patients to capture the reasons for switching from dual to triple therapy with BGF MDI and record the clinical and patient-reported outcomes of treatment with BGF MDI in routine care settings in Greece.
The findings will help to bridge the knowledge gap between clinical research in controlled randomized settings and daily clinical practice in Greece.

EA-39

EXTRAFINE SINGLE INHALER TRIPLE THERAPY (efSITT) IN COPD PATIENTS PREVIOUSLY TREATED WITH LABA/LAMA: POST-HOC ANALYSIS OF TRIBUNE STUDY

Konstantinos Bartziokas[1], Korkontzelou Aliki[2], Katerelos Panos[3], Efstathopoulos Petros[2], Konstantinos Porpodis[4]
[1]Private Sector, 42131 Trikala, Greece, [2]Medical department, Chiesi Hellas S.A, Alimos, Greece, [3]Biostatistics PC, Athens, Greece, [4]Respiratory Medicine Department Aristotle University of Thessaloniki Faculty of Health Sciences, General Hospital of Thessaloniki G Papanikolaou, Thessaloniki, Greece

Introduction:
TRIBUNE was the first real-world study that evaluated the effectiveness of beclomethasone dipropionate, formoterol fumarate and glycopyrronium (BDP/FF/G) via pMDI, in COPD patients previously treated with dual combinations in Greece1.

Aim:
This post-hoc analysis aims to include patients previously treated with LABA/LAMA which is the cornerstone of COPD pharmacologic management2.

Methods:
TRIBUNE was a 24-week prospective, observational study that recorded data of 1,195 patients treated with BDP/FF/G 87/5/9μg two puffs, twice daily, at three study visits: V1(baseline), V2(12 weeks) and V3(24 weeks). Participants were 35-75 years-old, current/former smokers (>20 pack-years), with moderate/severe COPD and history of ≥1 exacerbation despite treatment with ICS/LABA or LABA/LAMA1. Primary and secondary variables were analyzed in the subpopulation previously treated with LABA/LAMA.

Results:
580 patients satisfying the criteria were included. Baseline demographics and disease characteristics were similar to the overall population (Table1). Mean CAT score decreased from 20.4 to 15 at V2 and 13 at V3, with results being numerically similar to the overall population (Fig.1A). Reduction of the patients' percentage using rescue medication and improvements of FEV1 can be seen in Fig.1B and Fig.1C respectively. Overall impression regarding the change of health status using a 10 points visual analogue scale (VAS), showed significant improvement on V3 compared to V2 (Fig.1C). Mean Test of Adherence to Inhalers (TAI) score showed no change on V3 compared to V2 (Fig.1C).

Conclusions:
Escalation from LABA/LAMA to efSITT improves health status, lung function, rescue medication use and overall impression of health in a real-world setting in Greece.

Table 1	Overall population N=1195	LABA/LAMA subpopulation N=580
Gender N (%) Male Female	 842 (70.5) 353 (29.5)	 422 (72.8) 158 (27.2)
Mean age (years)	65.9±7.8	66.8±7.1
BMI classification N (%) Underweight Normal Overweight Obese	 19 (1.6) 328 (27.4) 472 (39.5) 376 (31.5)	 9 (1.6) 164 (28.3) 240 (41.4) 167 (28.8)
Smoking status N (%) Smokers Ex-smokers	 576 (48.2) 619 (51.8)	 272 (46.9) 308 (53.1)
Comorbidities N(%) At least one Hypertension	 404 (33.8) 240 (20.1)	 207 (35.7) 123 (21.2)
Disease duration (years±SD)	6.5±5.2	6.5±5.0
Mean COPD exacerbations in previous year (n±SD)	1.7±0.8	1.8±0.8
FEV1 L±SD (% pred. ±SD)	1.5±0.6 (52.2 ± 12.1)*	1.5±0.6 (52.6 ± 12)**
CAT (score±SD)	20.9±7.5	20.4±7.3

Table 1: Baseline demographics and disease characteristics of the overall population and LABA/LAMA subpopulation. LABA: Long-acting b2 agonist, LAMA: Long-acting muscarinic antagonist, BMI: Body Mass Index, COPD: Chronic Obstructive Pulmonary Disease, FEV1: Forced Expiratory Volume at 1st second, CAT: COPD Assessment Test. *N=957 patients. **N=467 patients.

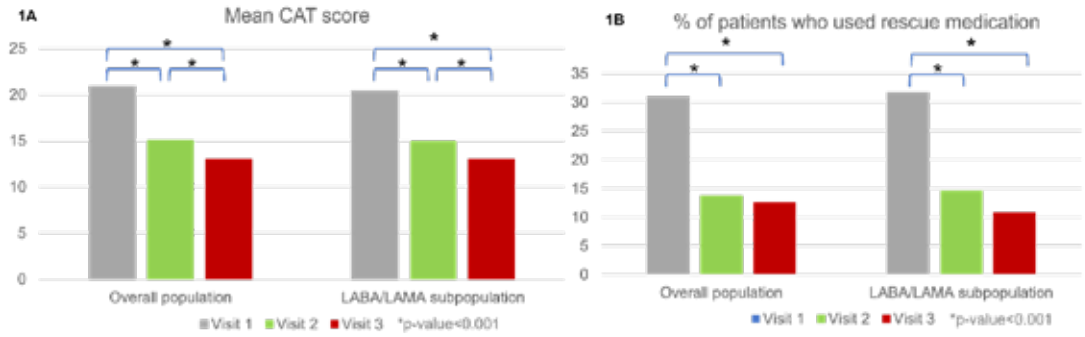

1C		Overall population	LABA/LAMA subpopulation
Test of Adherence to Inhalers (TAI) ± SD	Visit 2	47.5 ± 4.6	47.5±4.4
	Visit 3	47.5 ± 5.9	47.4±5.9
	Difference between V2-3 (p-value)	0.216	0.643
Visual Analogue Scale (VAS) ± SD	Visit 2	7.0±1.6	6.9±1.7
	Visit 3	7.4±1.9	7.3±2.0
	Difference between V2-3 (p-value)	<0.001	<0.001
FEV1 %pred.± SD (L±SD)	Visit 1	51±11.4# (1.4±0.5)	51.6±11.1## (1.4±0.5)
	Visit 3	56.7±12.3# (1.6±0.5)	55.7±12.3## (1.5±0.5)
	Difference between V1-3 (p-value)	<0.001#	<0.001##

Figure 1A:Mean CAT score at three study visits in overall population and LABA/LAMA subpopulation. 1B: Percentage of patients reporting use of rescue medication in the last month at three study visits in overall population and LABA/LAMA subpopulation. 1C: Results on adherence (TAI score), overall impression of health status (VAS) and FEV1 (%pred. and L) in overall population and LABA/LAMA subpopulation. LABA: Long acting b2 agonist, LAMA: Long-acting muscarinic antagonist, V1-3: visits 2 and 3, V2-3: visits 2 and 3, CAT: COPD Assessment Test, FEV1: Forced Expiratory Volume at 1st second. L: liters. #N=275 patients that performed spirometry in V1 and V3. ##N=147 patients that performed spirometry in V1 and V3.

References:

1. Porpodis, K., Bartziokas, K., Chatziapostolou, P., Korkontzelou, A., Katerelos, P., Efstathopoulos, P., & Bakakos, P. (2023). «Extrafine single inhaler triple therapy effect on health status, lung function and adherence in COPD patients: A Panhellenic prospective non-interventional study - The TRIBUNE study». Respiratory medicine, 212, 107219.
2. GOLD report 2023 available from https://goldcopd.org/2023-gold-report-2/

3. Funding: This study was funded by Chiesi Hellas S.A.
4. Conflicts of interest: K. Bartziokas reports honoraria and consultancy fees from: Astrazeneca, Chiesi, ELPEN, GSK, Menarini and Novartis. A.Korkontzelou and P.Efstathopoulos are employees of Chiesi Hellas S.A. P.Katerelos reports financial support as statistical analyst of the present study. K.Porpodis reports honoraria and consultancy fees from: Astrazeneca, Boehringer Ingelheim, Chiesi, CSL Behring, ELPEN, Innovis, GSK, Menarini, Novartis, Pharmathen, Sanofi, Specialty Therapeutics and UCB.
5. Acknowledgments: We thank all investigators that contributed to this study in terms of recruiting patients, monitoring and collecting data.

ΕΑ-40

ΣΥΧΝΟΤΗΤΑ ΚΑΙ ΑΙΤΙΕΣ ΠΡΑΓΜΑΤΟΠΟΙΗΣΗΣ ΜΕΤΡΗΣΗΣ Α1 ΑΝΤΙΘΡΥΨΙΝΗΣ (Α1ΑΤ) ΣΕ ΔΥΟ ΠΝΕΥΜΟΝΟΛΟΓΙΚΕΣ ΚΛΙΝΙΚΕΣ ΤΟΥ ΝΟΣΟΚΟΜΕΙΟΥ ΝΟΣΗΜΑΤΩΝ ΘΩΡΑΚΟΣ ΑΘΗΝΩΝ

Βαφειάδης Κωνσταντίνος [1], Αναγνωστοπούλου Χριστίνα [1], Ντονά Δέσποινα [1], Μήτσουρα Έλλη [1], Ζανέλη Σταυρίνα [1], Βοντετσιάνος Άγγελος [1], Θελούρα Βασιλική [2], Σχοινή Πηνελόπη [2], Τσουκαλάς Γεώργιος [2], Αντωνογιαννάκη Ελβίρα-Μαρκέλα [2], Σταγάκη Ελένη [2], Μπακάκος Πέτρος [1], Παπαϊωάννου Ανδριάνα Ι. [1]
[1] Α΄ Πανεπιστημιακή Πνευμονολογική Κλινική Νοσοκομείου Νοσημάτων Θώρακος Αθηνών «Η Σωτηρία»,
[2] 4η Πνευμονολογική Κλινική Νοσοκομείου Νοσημάτων Θώρακος Αθηνών «Η Σωτηρία»

Εισαγωγή:
Η έλλειψη Α1ΑΤ είναι από τις συχνότερες αλλά και πιο υποδιαγνωσκόμενες κληρονομούμενες διαταραχές. Πέραν του εμφυσήματος εκδηλώνεται και με άλλες παθολογικές καταστάσεις όπως βρογχεκτασίες, σοβαρό άσθμα, ANCA αγγειίτιδες, νεκρωτική πυοδερματίτιδα και ηπατοπάθειες.

Σκοπός:
Η καταγραφή των αιτιών που οδήγησαν πνευμονολόγους ενός ειδικού νοσοκομείου στη μέτρηση επίπεδων Α1ΑΤ, προκειμένου να διαπιστωθεί αν οι ιατροί υποψιάζονται την εν λόγω πάθηση σε καταστάσεις πέραν του πνευμονικού εμφυσήματος.

Μέθοδος:
Μελετήθηκαν τα αρχεία ασθενών δυο πνευμονολογικών κλινικών στους οποίους οι ιατροί εξέτασαν τα επίπεδα Α1ΑΤ το διάστημα 2013-2023. Καταγράφηκαν τα δημογραφικά στοιχεία, τα επίπεδα της Α1ΑΤ και η αιτία της μέτρησης τους.

Αποτελέσματα:
Σε διάρκεια 10 ετών στις δύο κλινικές επίπεδα Α1ΑΤ μετρήθηκαν σε 194 ασθενείς. 42% ελέγχθηκε λόγω εμφυσήματος, 33% λόγω βρογχεκτασιών, 7% λόγω μη ελεγχόμενου άσθματος και 18% για άλλο λόγο. Οι ασθενείς που ελέγχθηκαν εξαιτίας εμφυσήματος δεν διέφεραν ηλικιακά έναντι εκείνων που ελέγχθηκαν λόγω βρογχεκτασιών και εκείνων και με τις δύο παραπάνω διαταραχές [59(52,67) vs 62(49,70) vs 64(55, 72) p=0.317. Τα επίπεδα της Α1ΑΤ δεν διέφεραν ανάλογα με το λόγο της μέτρησης ενώ δεν υπήρχε και καμία διαφορά στο φύλο των ασθενών που ελέγχθηκαν για κάθε ένδειξη. Οι ασθενείς που ελέγχθηκαν για εμφύσημα ήταν συχνότερα καπνιστές συγκριτικά με εκείνους που ελέγχθηκαν για άλλο λόγο p=0.005. Χαμηλά επίπεδα Α1ΑΤ διαπιστώθηκαν σε 14(7.2%) ασθενείς.

Συμπέρασμα:
Μέτρηση επιπέδων Α1ΑΤ σε μια δεκαετία πραγματοποιήθηκε σε πολύ μικρό αριθμό ασθενών. Κύρια αιτία μέτρησης ήταν το εμφύσημα και σπάνια το σοβαρό άσθμα. Απαιτείται ενημέρωση και ευαισθητοποίηση των πνευμονολόγων για την πραγματοποίηση ευρύτερου screening των αναπνευστικών ασθενών.

ΕΑ-41

ΑΝΟΣΟΦΑΙΝΟΤΥΠΙΚΟΣ ΧΑΡΑΚΤΗΡΙΣΜΟΣ ΤΩΝ ΚΥΚΛΟΦΟΡΟΥΝΤΩΝ ΟΥΔΕΤΕΡΟΦΙΛΩΝ ΣΕ ΑΣΘΕΝΕΙΣ ΜΕ ΒΡΟΓΧΕΚΤΑΣΙΕΣ

Ευαγγελία Κουκάκη[1], Ευθυμία Θεοφάνη[2], Νικόλαος Πασχαλίδης[3], Γεωργία Ξάνθου[2], Πέτρος Μπακάκος[1], Νικολέττα Ροβίνα[1].
[1]Α' Πανεπιστημιακή Πνευμονολογική Κλινική ΕΚΠΑ - ΓΝΝΘΑ «Η Σωτηρία», [2]Εργαστήριο Κυτταρικής Ανοσολογίας, ΙΙΒΕΑΑ, [3]Εργαστήριο CyTOF, ΙΙΒΕΑΑ

Εισαγωγή:
Οι βρογχεκτασίες(ΒΕ) είναι μία χρόνια νόσος που χαρακτηρίζεται από παραγωγικό βήχα και υποτροπιάζουσες λοιμώξεις. Λαμβάνοντας υπόψιν ότι η ανοσιακή δυσλειτουργία αποτελεί ένα βασικό παθογενετικό μηχανισμό τόσο σε ασθενείς με ΒΕ όσο και σε ασθενείς με Χρόνια Αποφρακτική Πνευμονοπάθεια(ΧΑΠ), η αναγνώριση των ακριβών ανοσολογικών χαρακτηριστικών κάθε ασθένειας πιθανώς να επιτρέψει την καλύτερη διαστρωμάτωση των ασθενών και να διευκολύνει την ανάπτυξη εξατομικευμένων θεραπειών. Επίσης, τα ουδετερόφιλα διαδραματίζουν κρίσιμο ρόλο στην άμυνα. Ο επαναπρογραμματισμός των προ-φλεγμονωδών λειτουργιών τους προς την αποτελεσματικότερη προστατευτική ανοσία έναντι των μικροβίων αντιπροσωπεύει μια ελκυστική θεραπευτική προσέγγιση για τη διαχείριση των ΒΕ και της ΧΑΠ. Our aim was to comprehensively characterize the immunophenotype of circulatingneutrophils in patients with BE and COPD and explore correlations with clinical and immunological diseaseparameters.

Σκοπός:
Ο ολοκληρωμένος χαρακτηρισμός του ανοσοφαινότυπου των κυκλοφορούντων ουδετερόφιλων σε ασθενείς με ΒΕ και ΧΑΠ και η συσχέτισή του με κλινικές και ανοσολογικές παραμέτρους της νόσου.

Υλικό-Μεθοδολογία:
Λάβαμε περιφερικό αίμα από ασθενείς με ΒΕ, ΧΑΠ και υγιείς μάρτυρες (HC) (n=10±3). Ο χαρακτηρισμός του ανοσοφαινοτύπου των κυκλοφορούντων ουδετερόφιλων διερευνήθηκε με single-cell cytometry bytime-of-flight (CyTOF). Τα κυκλοφορούντα ουδετερόφιλα αναλύθηκαν ως προς τα χαρακτηριστικά τους σχετικά με την ικανότητα φαγοκυττάρωσης και NETosis με κυτταρομετρία ροής.

Αποτελέσματα:
Η ανάλυση CyTOF αποκάλυψε διακριτούς πληθυσμούς μεταξύ HC, ΧΑΠ και ΒΕ. Επίσης, η ικανότητα για φαγοκυττάρωση βρέθηκε μειωμένη στα κυκλοφορούντα ουδετερόφιλα ασθενών με ΒΕ σε σύγκριση με άτομα με ΧΑΠ και HC.

Συμπεράσματα:
Η μελέτη μας αναδεικνύει μία δυσλειτουργική απόκριση των ουδετεροφίλων σε ασθενείς με βρογχεκτασίες συγκριτικά με υγιείς και ασθενείς με ΧΑΠ.

EA-42

ISOLATION AND CHARACTERIZATION OF EXTRACELLULAR VESICLES FROM SPUTUM OF COPD PATIENTS AND HEALTHY INDIVIDUALS

Ourania S. Kotsiou[1], Irene Tsilioni[2], Katerina Katsanaki[3], Sophia Papathanasiou[4], Erasmia Rouka5, Irini Gerogianni[4], Konstantinos I. Gourgoulianis[4]

[1] Laboratory of Human Pathophysiology, Faculty of Nursing, University of Thessaly, Larissa, Greece, [2] Department of Immunology, Tufts University School of Medicine, Boston, MA 02111, USA, [3] Department of Biochemistry and Biotechnology, University of Thessaly, Larissa, Greece, [4] Department of Respiratory Medicine, University of Thessaly, Larissa, Greece, [5]Faculty of Nursing, University of Thessaly, Larissa, Greece

---

Introduction:
Chronic obstructive pulmonary disease (COPD), characterized by chronic inflammation and not fully reversible airflow obstruction, is one of the leading causes of morbidity and mortality worldwide. Extracellular vesicles (EVs) secreted by nearly all cell types in several biofluids carry molecules that could influence the function of target cells. EVs have been recently implicated in several diseases, but their presence or function in COPD has been scarcely studied.

Aims:
To isolate and characterize EVs from the sputum of COPD and healthy individuals.

Methods:
Two spontaneous sputum samples from COPD male patients and one induced sputum sample from a female healthy control were used. COPD patients thoroughly gargled their mouth with distilled water, followed by forceful coughing. Sputum was expectorated in a sterile plastic pot. The sputum supernatant samples were resuspended in PBS and precleared by centrifugation at 400g for 5 min, then 2,000g for 20 min at 4°C, followed by centrifugation at 20,000 g for 120 min at 4°C. Supernatants were then passed through a 0.22-μm filter (Millipore). Total EVs were isolated by a standard membrane affinity spin column method using the exoEasy maxi kit (Qiagen). EVs were characterized by determining the CD9 and CD81 membrane-associated markers with Western blot analysis, while their morphology and size were assessed by transmission electron microscopy (TEM).

Results:
TEM analysis showed that isolated EVs were spherical structures ranging from 50-200 nm (scale bar 200 nm) in COPD and healthy individuals and were surrounded by a membrane. EV-specific markers CD9 and CD81 were also detected in healthy and COPD individuals. No differences between EVs isolated from COPD and healthy controls were observed in the CD9 and/or CD81 protein density bands.

Conclusion:
These findings prove that EVs are detectable in the sputum of COPD and healthy individuals, highlighting their value as a new source of biomarkers.

This work is supported by a Grant from the Hellenic Thoracic Society. The funders had no role in study design, data collection, and analysis, decision to publish, or preparation of the manuscript.

ΕΑ-43

ΔΙΕΡΕΥΝΗΣΗ ΤΟΥ ΡΟΛΟΥ ΤΟΥ ΟΞΕΙΔΩΤΙΚΟΥ ΣΤΡΕΣ ΣΤΗ ΜΟΡΙΑΚΗ ΠΑΘΟΓΕΝΕΙΑ ΤΗΣ ΧΡΟΝΙΑΣ ΑΠΟΦΡΑΚΤΙΚΗΣ ΠΝΕΥΜΟΝΟΠΑΘΕΙΑΣ ΧΑΠ: ΣΥΣΤΗΜΑΤΙΚΗ ΑΝΑΣΚΟΠΗΣΗ ΚΑΙ ΒΙΟΠΛΗΡΟΦΟΡΙΚΗ ΑΝΑΛΥΣΗ

Αγλαΐα Τριανταφύλλου[1], Στεφανία Μανιάτση[1,2], Κωνσταντίνα Ψαθά[1,2,5], Μιχάλης Αϊβαλιώτης[1,2,3,4]
[1]Εργαστήριο Βιολογικής Χημείας, Τομέας Βασικών Επιστημών και Προληπτικής Ιατρικής, Τμήμα Ιατρικής, Αριστοτέλειο Πανεπιστήμιο Θεσσαλονίκης ΑΠΘ, Θεσσαλονίκη, [2]Λειτουργική Πρωτεϊνωματική Ανάλυση και Βιολογία Συστημάτων FunPATh - Κέντρο Διεπιστημονικής Έρευνας και Καινοτομίας ΚΕΔΕΚ-ΑΠΘ, Θεσσαλονίκη, [3]Ειδική Μονάδα Βιοϊατρικής Έρευνας & Εκπαίδευσης, Τμήμα Ιατρικής, Α.Π.Θ., Θεσσαλονίκη , [4]Εργαστήριο Ιατρικής Βιολογίας-Γενετικής, Τμήμα Ιατρικής ΑΠΘ, Θεσσαλονίκη

Εισαγωγή:
Πληθώρα μελετών έχουν στρέψει το ενδιαφέρον τους στο ρόλο του οξειδωτικού στρες στη μοριακή παθογένεια της ΧΑΠ. Κυριότερος εξωγενής παράγοντας οξειδωτικού στρες στον πνεύμονα αποτελεί το κάπνισμα. Παράλληλα, η ελάττωση της αντιοξειδωτικής άμυνας προκαλεί απορρύθμιση της κυτταρικής οξειδοαναγωγικής ομοιόστασης, επάγοντας παθολογικούς μηχανισμούς που μπορούν να οδηγήσουν στη ΧΑΠ.

Σκοπός:
Η παρούσα μελέτη στοχεύει στη συλλογή, ενοποίηση και αξιολόγηση των πρόσφατων δεδομένων σχετικά με τους μοριακούς μηχανισμούς δράσης του οξειδωτικού στρες στην παθογένεια της ΧΑΠ. Απώτερος σκοπός είναι η εύρεση πιθανών βιοδεικτών (διάγνωσης, πρόγνωσης) και θεραπευτικών στόχων.

Υλικό-Μεθοδολογία:
Πραγματοποιήθηκε συστηματική αναζήτηση βιβλιογραφίας σε 3 βάσεις δεδομένων (PubMed, PMC, ScienceDirect) χρησιμοποιώντας τις λέξεις-κλειδιά: oxidative-stress, ROS, COPD, Redox, senescence, autophagy, biomarkers, antioxidants. Συνολικά, συμπεριλήφθηκαν 41 άρθρα των τελευταίων 10 ετών. Στα μόρια που συλλέχθησαν από την αναζήτηση, πραγματοποιήθηκε λειτουργική βιοπληροφορική ανάλυση.

Αποτελέσματα:
Οι βασικές επιπτώσεις του οξειδωτικού στρες που αναφέρονται κυρίαρχα στην βιβλιογραφία αφορούν μόρια (πρωτεΐνες, μεταβολίτες) που σχετίζονται με: επίταση της φλεγμονής(λόγω αύξησης γονιδιακής μεταγραφής και παραγωγής φλεγμονωδών κυτταροκινών), απόπτωση, υπεροξείδωση λιπιδίων της μεμβράνης, οξειδωτική βλάβη πρωτεϊνών και υδατανθράκων, υπερέκκριση βλέννας, αντίσταση στα κορτικοστεροειδή, ανισορροπία πρωτεασών-αντιπρωτεασών, αυξημένη κυτταρική γήρανση, ελαττωματική αυτοφαγία (π.χ. μιτοφαγία). Τα αντιοξειδωτικά με βάση την θειόλη έχουν μελετηθεί περισσότερο και φαίνεται να επιδρούν στις παροξύνσεις της ΧΑΠ.

Συμπεράσματα:
Οι μοριακοί μηχανισμοί του οξειδωτικού στρες μπορούν να αποτελέσουν εξατομικευμένους φαρμακευτικούς στόχους. Οι περισσότερες μελέτες για την δράση των αντιοξειδωτικών αφορούν κυρίως πειραματικά μοντέλα. Υπάρχει ανάγκη για την εύρεση ενός ισχυρού αποτελεσματικού αντιοξειδωτικού με καλή βιοδιαθεσιμότητα και στόχευση αξιοποιώντας τις νέες νανοτεχνολογικές εφαρμογές (π.χ. λιποσώματα, νανοσωματίδια).

ΕΑ-44

ΑΞΙΟΛΟΓΗΣΗ ΤΗΣ ΑΝΑΠΝΕΥΣΤΙΚΗΣ ΛΕΙΤΟΥΡΓΙΑΣ ΚΑΙ ΤΗΣ ΙΚΑΝΟΤΗΤΑΣ ΓΙΑ ΑΣΚΗΣΗ ΑΣΘΕΝΩΝ ΜΕ ΥΠΕΖΩΚΟΤΙΚΗ ΣΥΛΛΟΓΗ ΠΡΙΝ ΚΑΙ ΜΕΤΑ ΤΗ ΔΙΕΝΕΡΕΙΑ ΕΚΚΕΝΩΤΙΚΗΣ ΠΑΡΑΚΕΝΤΗΣΗΣ

Τσιούπρου Ι. [1], **Φιλίππου Ι.** [1], **Καρέτση Ε.** [2], **Πορπόδης Κ.** [1], **Σπυράτος Δ.** [1]
[1]Πνευμονολογική Κλινική, Αριστοτέλειο Πανεπιστήμιο Θεσσαλονίκης, Γ.Ν.Θ. Παπανικολάου, Θεσσαλονίκη,
[2]Πνευμονολογική κλινική, Πανεπιστήμιο Θεσσαλίας, Π.Γ.Ν. Λάρισας, Λάρισα

Εισαγωγή:
Η υπεζωκοτική συλλογή αποτελεί σημαντική αιτία νοσηρότητας και θνητότητας σε παγκόσμια κλίμακα. Τα κυριότερα αίτια ανάπτυξής της είναι η συμφορητική καρδιακή ανεπάρκεια, η λοίμωξη και η κακοήθεια, ενώ οι παθοφυσιολογικοί μηχανισμοί που εμπλέκονται στην εμφάνιση συμπτωμάτων παραμένουν αδιευκρίνιστοι.

Σκοπός:
Διερεύνηση των μεταβολών της αναπνευστικής λειτουργίας και της ικανότητας για άσκηση των ασθενών που αναπτύσσουν υπεζωκοτική συλλογή και αξιολόγηση της επίδρασης της παροχέτευσης του υγρού στις αναπνευστικές παραμέτρους τους και στην τροποποίηση της ικανότητάς τους για άσκηση.

Υλικό – Μέθοδος
Συγχρονική μελέτη παρατήρησης με επαναλαμβανόμενες μετρήσεις σε 60 ασθενείς με υπεζωκοτική συλλογή που πληρούσαν τις ενδείξεις για εκκενωτική παρακέντηση από την 15η Ιουνίου 2020 μέχρι και την 31η Μαρτίου 2021.

Αποτελέσματα:
Παρατηρήθηκαν στατιστικά σημαντικές διαφορές στις παραμέτρους της αναπνευστικής λειτουργίας (FVC, FEV1, PEF), στο αίσθημα δύσπνοιας και στην ικανότητα για άσκηση προ παρακέντησης και 6h αργότερα, πριν και 12h αργότερα, πριν και 24h αργότερα, μεταξύ 6h και 12h και μεταξύ 6h και 24h, ενώ οι διαφορές μεταξύ 12 και 24 ωρών δεν ήταν στατιστικά σημαντικές. Επιπρόσθετα βρέθηκε στατιστικά σημαντική συνεχής βελτίωση της λειτουργικότητας των αναπνευστικών μυών (Πίνακας 1).

Συμπεράσματα:
Η εκκενωτική παρακέντηση μιας υπεζωκοτικής συλλογής οδηγεί σε σταδιακή βελτίωση των συμπτωμάτων που σχετίζονται με την ανάπτυξη της συλλογής (ιδιαίτερα της δύσπνοιας), του κορεσμού αιμοσφαιρίνης, της αναπνευστικής και καρδιακής συχνότητας, της αναπνευστικής λειτουργίας, της ισχύος των αναπνευστικών μυών καθώς και της ικανότητας για άσκηση, ενώ το αναπνευστικό και το μυϊκό σύστημα συμπεριφέρονται με διαφορετική κινητική.

Βιβλιογραφία
1. Spiro SG, Silvestri GA, Agustí A. Clinical Respiratory Medicine: Fourth Edition. Clinical Respiratory Medicine: Fourth Edition. 2012. 1–977 p.
2. Jany B, Welte T. Pleural effusion in adults - Etiology, diagnosis, and treatment. Dtsch Arztebl Int. 2019;116(21):377–86.
3. Puchalski J, Rahman NM. Pleural diseases. Semin Respir Crit Care Med. 2019;(40):295–6.
4. Light RW, Lee YCG. Textbook of Pleural Diseases. Third. CRC Press; 2016.
5. Thomas R, Jenkins S, Eastwood PR, Gary Lee YC, Singh B. Physiology of breathlessness associated with pleural effusions. Curr Opin Pulm Med. 2015;21(4):338–45.
6. DeBiasi EM, Feller-Kopman D. Physiologic Basis of Symptoms in Pleural Disease. Semin Respir Crit Care Med. 2019;40(3):305–13.

Παράμετρος	Πριν την Παρακέντηση	6h μετά την Παρακέντηση	12h μετά την Παρακέντηση	24h μετά την παρακέντηση	p-value
FVC	2,1±0,89 L	2,48±0,9 L	2,54±0,91 L	2,56±0,9 L	p<0,05/ p>0,05**
FVC %pred.	62±14,37 %	68±14,47 %	70±14,97 %	70±14,57 %	p<0,05
FEV1	1,59±0,62 L	1,64±0,62 L	1,72±0,61 L	1,72±0,63 L	p<0,05/ p>0,05**
FEV1 %pred.	51,1±12,4 %	53±12,7 %	55,7±11,9 %	56±13,47 %	p<0,05/ p>0,05**
Borg	4 ± 1,36	3 ± 1,41	2 ± 1,39	2 ± 1,37	p < 0,05*/
p > 0,05**					
mMRC	3 ± 0,76	2 ± 0,91	2 ± 1	2 ± 1	p < 0,05*/
p > 0,05**					
6MWD	332±132 m	398±134 m	408±129 m	413±130 m	p<0,05/ p>0,05**
MIP	- 58,5±19,17cmH2O	- 63±21,34 cmH2O	- 66,7±22,2 cmH2O	- 68,9±21,8 cmH2O	p< 0,05
MEP	68,4±20,6 cmH2O	78,5±23,47 cmH2O	79,6±23 cmH2O	82,2±22,8 cmH2O	p< 0,05

Πίνακας 1. Αποτελέσματα (*αφορά τις συγκρίσεις των τιμών πριν και 6h μετά την παρακέντηση, πριν και 12h μετά, πριν και 24h μετά, 6h και 12h μετά και 6h και 24h μετά/ **αφορά τη σύγκριση μεταξύ 12h και 24h μετά την παρακέντηση)

ΕΑ-45

ΔΙΑΧΕΙΡΙΣΗ ΑΣΘΕΝΩΝ ΜΕ ΥΠΕΖΩΚΟΤΙΚΗ ΛΟΙΜΩΞΗ ΣΤΗΝ ΕΛΛΑΔΑ – ΜΕΛΕΤΗ PRACTICE (PleuRAl InfeCTIon in GreeCE)

Ρίμπα Θ, Χατζηβασίλογλου Φ, Κουλουσούσα Η, Κωνσταντινίδου Μ, Δουλγεράκης Ε, Παπαδοπούλου Κ, Φιλίππου Ι, Λαμπαδάκης Σ, Παπασαράντου Α, Μουρατίδου Ν, Βρουβάκη Η, Αντωνάκης Μ, Σιώπη Δ, Περλεπέ Φ, Ραπτάκης Θ, Βλαχαντώνη Ι, Ηλιοπούλου Μ, Σαμψώνας Φ, Σπυράτος Δ, Μπακάκος Π, Λουκίδης Σ, Καλομενίδης Ι, Σκούρας Β.

[1] ΓΝΑ "Ο Ευαγγελισμός", [2] Πανεπιστημιακό Γενικό Νοσοκομείο "Αττικό", [3] 401 Γενικό Στρατιωτικό Νοσοκομείο Αθηνών, [4] Πανεπιστημιακό Γενικό Νοσοκομείο Πατρών, [5] Πανεπιστημιακό Γενικό Νοσοκομείο Λάρισας, [6] Γενικό Νοσοκομείο Νοσημάτων Θώρακος «Η Σωτηρία», [7] Γενικό Νοσοκομείο Κερκύρας, [8] Γενικό Νοσοκομείο Θεσσαλονίκης "Γ. Παπανικολάου"

Εισαγωγή

Η υπεζωκοτική λοίμωξη προκαλεί σημαντική επιβάρυνση στα συστήματα υγείας λόγω αυξανόμενης επίπτωσης της νόσου και παρατεταμένης νοσηλείας (μέση διάρκεια: 10-12 ημέρες) ασθενών [1,2]. Ταυτόχρονα, η πρόγνωσή της παραμένει αμετάβλητη τις τελευταίες δεκαετίες (θνητότητα 30-ημερών: 10%) λόγω ύπαρξης ποικίλων πρακτικών αντιμετώπισης και έλλειψης μεγάλων μελετών για αυτό τον σκοπό [2,3].

Σκοπός

Καταγραφή χαρακτηριστικών, διαγνωστικής προσέγγισης, θεραπευτικής αντιμετώπισης και έκβασης ασθενών με υπεζωκοτική λοίμωξη της κοινότητας.

Υλικό-Μέθοδος

Πολυκεντρική μελέτη ασθενών με υπεζωκοτική λοίμωξη της κοινότητας που νοσηλεύτηκαν από Μάιο 2022 έως Ιούλιο 2023.

Αποτελέσματα

Καταγράφηκαν 62 ασθενείς (άνδρες: 81%, μέση ηλικία: 62 έτη, κακή στοματική υγιεινή: 40%, αιθυλικοί: 13%, σακχαρώδης διαβήτης: 18%, καρδιακή ανεπάρκεια: 18%). Τα συχνότερα συμπτώματα ήταν θωρακαλγία (69%), πυρετός (66%) βήχας (47%) και δύσπνοια (40%). Η ακτινογραφία θώρακος αναδείκνυε συνήθως υπεζωκοτική συλλογή που δεν υπερέβαινε το ήμισυ του ημιθωρακίου (63%), υπεζωκοτικές εγκυστώσεις (70%) και παχύνσεις (41%). Το πλευριτικό υγρό ήταν πυώδες στο ¼ των ασθενών ενώ εμφάνιζε pH<7.20, γλυκόζη <60 mg/dl ή θετική καλλιέργεια στο 68%, 60% και 34% των περιπτώσεων, αντίστοιχα. Στο 84% των ασθενών τέθηκε θωρακικός σωλήνας παροχέτευσης ενώ 42% αυτών έλαβε ενδοϋπεζωκοτικά ινωδολυτικά. Η αρχική αντιβιοτική αγωγή περιελάμβανε πενικιλλίνη/αναστολέα β-λακταμάσης (63%), λινεζολίδη (47%), κινολόνη (32%) ή/και καρβαπανέμη (18%). Ο μέσος χρόνος νοσηλείας ήταν 15,8 (εύρος: 6-49) ημέρες και η θνητότητα 30-ημερών: 3%.

Συμπεράσματα

Η πλειοψηφία των ασθενών εμφάνιζε μέτρια υπεζωκοτική συλλογή με εγκυστώσεις. Περίπου 20% των ασθενών έλαβε εμπειρική αγωγή με καρβαπενέμη ενώ 15% αυτών αντιμετωπίστηκαν χωρίς θωρακικό σωλήνα παροχέτευσης. Ο μέσος χρόνος νοσηλείας ήταν μεγαλύτερος από αυτόν της διεθνούς βιβλιογραφίας ενώ η θνητότητα μικρότερη.

Βιβλιογραφία

1. Bedawi EO, Ricciardi S, Hassan M, et al. ERS/ESTS statement on the management of pleural infection in adults. Eur Respir J 2023; 61: 2201062
2. Bedawi EO, Guinde J, Rahman NM, Astoul P (2021) Advances in pleural infection and malignancy. Eur Respir Rev 30 (159)
3. Farjah F, Symons RG, Krishnadasan B, Wood DE, Flum DR (2007) Management of pleural space infections: a population-based analysis. J Thorac Cardiovasc Surg 133 (2):346-351

ΕΑ-46

ΧΗΜΙΚΗ ΠΛΕΥΡΟΔΕΣΗ ΜΕ ΧΡΗΣΗ TALC ΣΕ ΚΑΚΟΗΘΕΙΣ ΥΠΟΤΡΟΠΙΑΖΟΥΖΕΣ ΠΛΕΥΡΙΤΙΚΕΣ ΣΥΛΛΟΓΕΣ. ΤΟ '' LESS IS MORE '' ΣΤΗΝ ΚΛΙΝΙΚΗ ΠΡΑΚΤΙΚΗ

Λιούμπας Δημήτριος[1], Φεργάδης Ευάγγελος [2], Στεφανίδης Κωνσταντίνος [2], Προβατάς Ιωάννης 5, Μιχελής Στυλιανός 6, Μήλου Έμα-Αρετή [4], Κικνάτζε Θεώνη [3], Μπουμπούλη Αριστέα [1], Πάτσος Σίμος [3], Αντωνιάδης Αντώνης [1], Τζαγκαράκης Φραγκίσκος [3], Φαχουρίδης Θοδωρής [3], Κυροχρήστου Ηλέκτρα [3], Μπενάκης Γιώργος[1], Ψαλλα Κωνσταντίνα [3], Μεταξάς Ευστάθιος [1]

[1] Γ.Ν. Νίκαιας "Άγιος Παντελεημων", Τμήμα Χειρουργικής Θώρακος, [2]Ογκολογικό Αντικαρκινικό Νοσοκομείο Πειραιά, Ογκολογικό Τμήμα, [3]Γ.Ν. Νίκαιας "Άγιος Παντελεημων", Τμήμα Γενικής Χειρουργικής, [4] Γ.Ν. Νίκαιας "Άγιος Παντελεημων", Τμήμα Αναισθησιολογίας, [5] Γ.Ν. Νίκαιας "Άγιος Παντελεημων", Τμήμα Παθολογοανατομικής, [6] Νοσοκομείο Mediterraneo, Τμήμα Αναισθησιολογίας

Εισαγωγή:
Οι υποτροπιάζουσες κακοήθεις υπεζωκοτικές συλλογές αντιπροσωπεύουν μια κλινική οντότητα με σημαντική επιβάρυνση της υγειονομικής περίθαλψης και σημαντικό ποσοστό φόρτου εργασίας των υγειονομικών που ασχολούνται με την θεραπεία των παθήσεων του θώρακα. Η παρούσα μελέτη στοχεύει να αξιολογήσει την αποτελεσματικότητα της πλευρόδεσης με χρήση καθετήρων μικρής διαμέτρου (12F) σε κακοήθεις υπεζωκοτικές συλλογές, ως προς τις ημέρες παραμονής στο νοσοκομείο (LOS), την αποτελεσματικότητα της πλευρόδεσης στις 30 ημέρες και την βαθμολογία του πόνου.

Υλικά - Μέθοδοι:
Ολοκληρώσαμε μια προοπτική μελέτη 68 ασθενών, που υποβλήθηκαν σε πλευρόδεση με talc για υποτροπιάζουσες κακοήθεις υπεζωκοτικές συλλογές όλων των αιτιών, μεταξύ Μαΐου 2018 - Ιουλίου 2022. Η πλειοψηφία ήταν άνδρες άνω των 57 ετών (16±30y.o). Οι ασθενείς τυχαιοποιήθηκαν σε δύο ομάδες, βάσει της διαμέτρου του καθετήρα που χρησιμοποιήθηκε (12F vs. 24F). Ο μέσος χρόνος παρακολούθησης ήταν 52 ημέρες. Ασθενείς που είχαν υποβληθεί στο παρελθόν σε οποιοδήποτε τύπο υπεζωκοτικής παρέμβασης αποκλείστηκαν από την μελέτη.

Αποτελέσματα:
Το συνολικό ποσοστό επιτυχίας της πλευρόδεσης στις 30 ημέρες δε παρουσίασε στατιστικά σημαντική διαφορά (p=0,62) μεταξύ των ομάδων (overall success rate 78,5% 12F vs. 82% 24F). Αξιοσημείωτο είναι, ότι οι συνολικές ημέρες νοσηλείας στην ομάδα των 12F ήταν λιγότερες (6± 2 ημέρες), καθώς ο χρόνος για την αφαίρεση του καθετήρα ήταν μικρότερος, ενώ η βαθμολογία της κλίμακας οπτικής αναλογίας πόνου ήταν σημαντικά χαμηλότερη στην ομάδα ασθενών των 12F (p<0,001). Οι επιπλοκές μετά την πλευρόδεση περιλάμβαναν την απόφραξη καθετήρων μικρής διαμέτρου σε δύο ασθενείς (4,5%).

Συμπεράσματα:
Η παρούσα ανάλυσή απέτυχε να καταδείξει όφελος στην επιτυχία της πλευρόδεσης με talc στις 30 ημέρες, βάσει της διαμέτρου του χρησιμοποιημένου καθετήρα. Οι καθετήρες μικρής διαμέτρου μπορούν να θεωρούνται ως αξιόπιστη και αποτελεσματική θεραπεία πρώτης γραμμής σε ασθενείς που υποβάλλονται σε πλευρόδεση ως παρηγορητική φροντίδα, καθώς φαίνεται να περιορίζουν τις ημέρες παραμονής τους στο νοσοκομείο και τον πόνο.

ΕΑ-47

Η ΚΛΙΝΙΚΗ ΣΗΜΑΣΙΑ ΤΗΣ ΑΝΤΙΜΕΤΩΠΙΣΗΣ ΚΑΚΟΗΘΟΥΣ ΥΠΕΖΩΚΟΤΙΚΗΣ ΣΥΛΛΟΓΗΣ ΣΕ ΑΣΘΕΝΕΙΣ ΜΕ ΚΑΡΚΙΝΟ ΠΝΕΥΜΟΝΑ. Η ΕΜΠΕΙΡΙΑ ΕΝΟΣ ΚΕΝΤΡΟΥ

Τσάτσης Μιχαήλ Κων/νος[1], Πόταρης Κωνσταντίνος[1], Στρατάκος Γρηγόριος[2], Γκιόζος Ιωάννης[3], Στουρνάρα Λαμπρινή[3], Μάνη Μαρία[3], Μπακάκος Πέτρος[3], Χαρπίδου Ανδριανή[3].
[1]Θωρακοχειρουργική Κλινική Γ.Ν.Ν.Θ.Α. «Σωτηρία», [2]Α΄ Πανεπιστημιακή Πνευμονολογική Κλινική Γ.Ν.Ν.Θ.Α. «Σωτηρία», [3]Γ΄ Πανεπιστημιακή Παθολογική Κλινική και Ομώνυμο Εργαστήριο ΕΚΠΑ, Γ.Ν.Ν.Θ.Α. «Σωτηρία»

Εισαγωγή:
Κακοήθη υπεζωκοτική συλλογή(ΚΥΣ) ονομάζουμε την εξιδρωματική υπεζωκοτική συλλογή(ΥΣ) με κακοήθη κύτταρα και εμφανίζεται σε ≈15% των ασθενών με καρκίνο πνεύμονα. Επιβαρύνει την ποιότητα ζωής και σχετίζεται με δυσμενή πρόγνωση.

Σκοπός
Σκοπός της μελέτης είναι η αξιολόγηση των διαφόρων μεθόδων αντιμετώπισης της ΚΥΣ σε ασθενείς με καρκίνο πνεύμονα, αναφορικά με τη διαγνωστική προσέγγιση και τη συμπτωματική αντιμετώπιση.

Υλικό και Μέθοδοι
Πρόκειται για μία μονοκεντρική, αναδρομική μελέτη. Έγινε ανασκόπηση ιατρικών φακέλων 528 ασθενών, με νοσηλεία στο ΓΝΝΘΑ «Σωτηρία» (01/2019–12/2022) για διερεύνηση ΥΣ. Συμπεριελήφθησαν 217 ασθενείς με καρκίνο πνεύμονα και πιθανή ΚΥΣ ενώ αποκλείστηκαν 311 ασθενείς (δεν είχαν ΚΥΣ ή καρκίνο πνεύμονα).

Αποτελέσματα
217 ασθενείς υποβλήθηκαν σε διαγνωστική παρακέντηση. Θετική κυτταρολογική είχαν οι 69(32%), από αυτούς οι 64(93%) υποβλήθηκαν σε βιοψία υπεζωκότα(ΒΥ) για την επιλογή θεραπείας. Από τους 148(68%) με αρνητική κυτταρολογική, οι 111(75%) υποβλήθηκαν σε ΒΥ για διάγνωση [41% Medical Thoracoscopy(MT), 59% χειρουργική λήψη βιοψίας]. Οι υπόλοιποι 37(25%) με αρνητική κυτταρολογική αντιμετωπίστηκαν συντηρητικά. Σε 217 τέθηκε σωλήνας θωρακικής παροχέτευσης(ΣΘΠ) λόγω δύσπνοιας και οι 191(88%) παρουσίασαν κλινική βελτίωση. Στους 76 από τους 191 που παρουσίασαν βελτίωση ακολούθησε πλευροδεσία. Σε 11 με Talc poudrage μετά τη MT και σε 65 με talc slurry μέσω ΣΘΠ. Επιτυχής πλευροδεσία σε 52(68%), ενώ οι υπόλοιποι 24(32%) αντιμετωπίστηκαν με βαλβίδα Heimlich ή Indwelling Pleural Catheter(IPC).

Συμπεράσματα
Η κυτταρολογική εξέταση έχει χαμηλή διαγνωστική ευαισθησία. Στη πλειοψηφία χρειάστηκε ΒΥ για να τεθεί διάγνωση ή θεραπεία. Η παροχέτευση της ΥΣ οδήγησε σε κλινική βελτίωση. Χαμηλά ποσοστά υποτροπής μετά από πλευροδεσία. Η υποτροπή αντιμετωπίστηκε με βαλβίδα Heimllich ή IPC.

ΕΑ-48

ΑΝΑΔΡΟΜΙΚΗ ΜΕΛΕΤΗ ΣΕΙΡΑΣ ΑΣΘΕΝΩΝ ΠΟΥ ΥΠΟΒΛΗΘΗΚΑΝ ΣΕ ΘΩΡΑΚΟΣΚΟΠΗΣΗ ΥΠΟ ΤΟΠΙΚΗ ΑΝΑΙΣΘΗΣΙΑ

Νίκη Κοσμίδου, Ελένη Παπαδάκη, Θεόδωρος Κοντακιώτης, Διονύσης Σπυράτος
Πνευμονολογική ΑΠΘ, ΓΝΘ «Γ. Παπανικολάου»

Εισαγωγή:
Η θωρακοσκόπηση υπό τοπική αναισθησία αποτελεί μία βασική διαγνωστική μέθοδο στη διερεύνηση της ετερόπλευρης υποτροπιάζουσας εξιδρωματικής πλευριτικής συλλογής.

Σκοπός:
Αναδρομική ανασκόπηση των θωρακοσκοπήσεων που πραγματοποιήθηκαν στην Πνευμονολογική ΑΠΘ (2011–2023).

Ασθενείς και μέθοδος:
Ασθενείς που υποβλήθηκαν σε θωρακοσκόπηση και παρουσίαζαν αδιάγνωστη ετερόπλευρη υποτροπιάζουσα μετά από εκκενωτική παρακέντηση εξιδρωματική υπεζωκοτική συλλογή.

Αποτελέσματα:
Συνολικά 274 ασθενείς υποβλήθηκαν σε θωρακοσκόπηση υπό τοπική αναισθησία. Από αυτούς οι 213 (77,7%) ήταν άντρες και οι 61 (22,6%) γυναίκες με μέση ηλικία τα 68,6 έτη. Από το παθολογοανατομικό πόρισμα των βιοψιών προέκυψε πως 137 ασθενείς (50%) είχαν κακοήθη πλευρίτιδα, 12 ασθενείς (4,3%) φυματιώδη πλευρίτιδα, 4 ασθενείς (1,4%) εμπύημα υπεζωκότα, ενώ 110 ασθενείς (40,1%) είχαν μη ειδική πλευρίτιδα και σε 8 ασθενείς (2,9%) δεν κατέστη δυνατή η είσοδος στην υπεζωκοτική κοιλότητα. Από τις 137 περιπτώσεις κακοήθους πλευρίτιδας, οι 60 (43,7%) αφορούσαν σε μεσοθηλίωμα, οι 47 (34,3%) σε αδενοκαρκίνωμα πνεύμονα και οι 9 (6,5%) σε άλλες κακοήθειες πνεύμονα. Υπήρχαν επίσης 8 ασθενείς (5,8%) με καρκίνο μαστού, 3 (2,1%) με κακοήθεια γαστρεντερικού, 5 (3,6%) με κακοήθεια ουρογεννητικού συστήματος, 2 (1,4%) με αδενοκαρκίνωμα παγκρέατος, 2 (1,4%) με λέμφωμα και 1 (0,7%) με μελάνωμα. Από τους 137 ασθενείς οι οποίοι τελικά διαγνώστηκαν με κακοήθη συλλογή, οι 94 (68,6%) είχαν υποβληθεί σε πλευρόδεση κατά τη διάρκεια της θωρακοσκόπησης. Κανένας θάνατος δεν σημειώθηκε κατά τη διάρκεια ή μετά τη θωρακοσκόπηση. Ένας ασθενής εμφάνισε αιμοθώρακα ως επιπλοκή της θωρακοσκόπησης και χρειάστηκε να υποβληθεί σε ανοιχτή θωρακοτομή, ενώ τρεις ασθενείς εμφάνισαν εμπύημα.

Συμπέρασμα:
Οι μισοί ασθενείς από αυτούς που υποβάλλονται σε θωρακοσκόπηση διαγιγνώσκονται με κακοήθη υπεζωκοτική συλλογή ενώ εξαιρετικά υψηλά είναι το ποσοστό μεσοθηλιώματος.

ΕΑ- 49

ΑΔΙΑΓΝΩΣΤΗ ΥΠΕΖΩΚΟΤΙΚΗ ΣΥΛΛΟΓΗ ΜΕ ΧΑΜΗΛΗ ΚΛΙΝΙΚΗ ΠΙΘΑΝΟΤΗΤΑ ΚΑΚΟΗΘΕΙΑΣ: ΕΙΝΑΙ ΑΠΑΡΑΙΤΗΤΗ Η ΒΙΟΨΙΑ ΥΠΕΖΩΚΟΤΑ

Βρουβάκη Αργυρώ, Μουρατίδου Νεφέλη, Πράνταλου Λυδία, Παπαδόπουλος Δημήτριος, Κάτσενος Σταμάτιος, Ψαθάκης Κωνσταντίνος, Σκούρας Βασίλειος
Πνευμονολογική Κλινική, 401 Γενικό Στρατιωτικό Νοσοκομείο Αθηνών

Εισαγωγή:
Η διαγνωστική προσέγγιση υπεζωκοτικών συλλογών που παραμένουν αδιάγνωστες μετά την αρχική εξέταση του πλευριτικού υγρού, προβλέπει θωρακοσκοπική λήψη βιοψίας υπεζωκότα για αποκλεισμό κακοήθους πλευρίτιδας. Πρόσφατες οδηγίες προτείνουν άμεση λήψη βιοψίας υπεζωκότα, χωρίς προηγούμενη διαγνωστική παρακέντηση, σε ασθενείς με υψηλή κλινική πιθανότητα κακοήθειας. Εντούτοις, η διαχείριση ασθενών με χαμηλή κλινική πιθανότητα κακοήθειας, παραμένει ασαφής.

Σκοπός:
Παρουσίαση ασθενών με αδιάγνωστη υπεζωκοτική συλλογή που δεν υποβλήθηκαν σε θωρακοσκοπική βιοψία και αντιμετωπίστηκαν με κορτικοειδή.

Περιστατικά:
1. Άνδρας (91 ετών) με ιστορικό πολυορογονίτιδας προ 9μήνου, προσήλθε λόγω εμπυρέτου από εβδομάδος. Η CTPA αποκάλυψε δεξιά υπεζωκοτική συλλογή χωρίς περικαρδιακή συλλογή ή πνευμονική εμβολή. Η παρακέντηση της συλλογής ανέδειξε λεμφοκυτταρικό (λεμφοκύτταρα: 60%) εξίδρωμα, ADA: 22 IU/L και αρνητικές καλλιέργειες και κυτταρολογικές εξετάσεις. Ακολούθησε τυφλή βιοψία υπεζωκότα με βελόνη που αποκάλυψε μη-ειδική λεμφοκυτταρική φλεγμονή.
2. Άνδρας (27 ετών) με ελεύθερο αναμνηστικό προσήλθε λόγω πλευριτικού άλγους ύστερα από λοίμωξη ανωτέρου αναπνευστικού. Η CTPA αποκάλυψε αμφοτερόπλευρες υπεζωκοτικές συλλογές χωρίς εικόνα πνευμονικής εμβολής. Η παρακέντηση του υγρού αποκάλυψε ηωσινοφιλικό (ηωσινόφιλα >60%) εξίδρωμα με ADA:12 IU/L, αρνητικές καλλιέργειες και κυτταρολογικές εξετάσεις. Ο λοιπός έλεγχος, συμπεριλαμβανομένου του ανοσολογικού ελέγχου, αποκάλυψε μόνο περιφερική ηωσινοφιλία (ηωσινόφιλα:1050/μL).

Λόγω χαμηλής κλινικής υποψίας για κακοήθη και φυματιώδη πλευρίτιδα, αποφασίσθηκε έναρξη κορτικοειδών (40mg πρεδνιζολόνης για 3 εβδομάδες και σταδιακή μείωση) και στους δύο ασθενείς. Οι συλλογές υποχώρησαν εντός λίγων ημερών.

Συμπέρασμα:
Σε υπεζωκοτικές συλλογές με χαμηλή κλινική υποψία κακοήθους και φυματιώδους πλευρίτιδας, πιθανώς να μην απαιτείται βιοψία υπεζωκότα. Σε επιλεγμένα περιστατικά, τα κορτικοειδή μπορεί να ωφελήσουν.

Βιβλιογραφία
1. Hooper C, Lee YCG, Maskell N, on behalf of the BTS Pleural Guideline Group. Investigation of a unilateral pleural effusion in adults: British Thoracic Society pleural disease guideline 2010. Thorax 2010;65(Suppl 2):ii4eii17. doi:10.1136/thx.2010.136978
2. Roberts ME, Rahman NM, Maskell NA, et al (BTS Pleural Guideline Development Group). British Thoracic Society Guideline for pleural disease. Thorax 2023;0:1–34. doi:10.1136/thorax-2022-219784

ΕΑ-50

ΚΛΙΝΙΚΕΣ ΣΥΣΧΕΤΙΣΕΙΣ ΚΑΙ ΘΝΗΤΟΤΗΤΑ ΤΩΝ ΑΣΘΕΝΩΝ ΠΟΥ ΝΟΣΗΣΑΝ ΑΠΟ RSV ΚΑΙ ΓΡΙΠΗ ΣΤΗ ΔΙΑΡΚΕΙΑ ΤΗΣ ΠΑΝΔΗΜΙΑΣ COVID-19 ΚΑΙ ΧΡΕΙΑΣΘΗΚΕ ΝΑ ΝΟΣΗΛΕΥΤΟΥΝ ΣΕ ΤΕΤΑΡΤΟΒΑΘΜΙΟ ΝΟΣΟΚΟΜΕΙΟ

Αθανασίου Νικόλαος[2], Γεωργιάδης Θεοχάρης[1], Πούπουζας Γεώργιος[2], Ρανέλλου Κυριακή[3], Αθανασοπούλου Γεωργία[1], Σιγάλα Ιωάννα[1], Κότσιφας Κωνσταντίνος[2], Ασημάκος Ανδρέας[1], Ιωάννου Μάριος[1], Αργυροπούλου Αθηνά[3], Παπασταμόπουλος Βασίλειος[4], Μπαλής Ευάγγελος[2], Δημοπούλου Ιωάννα[1] , Κατσαούνου Παρασκευή[1]

[1] Μονάδα Πνευμονολογίας και Αναπνευστικής Ανεπάρκειας, Α΄ Κλινική Εντατικής Θεραπείας, ΓΝΑ «Ο Ευαγγελισμός», [2] Πνευμονολογική Κλινική, ΓΝΑ «Ο Ευαγγελισμός», [3] Μικροβιολογικό Τμήμα, ΓΝΑ «Ο Ευαγγελισμός», [4] Ε Παθολογική Κλινική, ΓΝΑ «Ο Ευαγγελισμός»

Εισαγωγή:
Οι εποχικές λοιμώξεις του αναπνευστικού από τη γρίπη και τον ανθρώπινο συγκυτιακό ιό αποτελούν σημαντικό αίτιο θνητότητας και θνησιμότητας. Μέχρι πρότινος η πλειοψηφία των μελετών της επιδημιολογίας και της έκβασης των ασθενών από τον ιό RSV, αφορούσε νεότερες ηλικίες. Η πανδημία της νόσου του κορωνοϊού 2019 άλλαξε δραματικά την επιδημιολογία των ιών αυτών.

Σκοπός:
Η διερεύνηση των κλινικών και επιδημιολογικών στοιχείων των ασθενών με λοίμωξη αναπνευστικού από γρίπη και RSV που νοσηλεύθηκαν στη διάρκεια της πανδημίας, και η συσχέτιση των επιμέρους χαρακτηριστικών τους με την έκβαση της νοσηλείας.

Υλικό και Μεθοδολογία:
Συμπεριλήφθηκαν 128 ασθενείς με θετικό δείγμα PCR για RSV και 106 με θετικό PCR για γρίπη, οι οποίοι νοσηλεύτηκαν στο ΓΝΑ «Ο Ευαγγελισμός» την περίοδο 2022-2023. Στο Γράφημα 1, φαίνονται τα στοιχεία τα οποία καταγράφηκαν από τον ηλεκτρονικό φάκελο των ασθενών και ο τρόπος οργάνωσης της μελέτης(Γράφημα 1).

Αποτελέσματα:
- Η ανάγκη για νοσηλεία ήταν μεγαλύτερη σε αυτούς που νόσησαν από RSV (53%) σε σχέση με αυτούς από γρίπη (39,1%) (p value 0,03).
- Οι γυναίκες ασθενείς με θετικό RSV test είχαν 1,5 φορές μεγαλύτερο κίνδυνο να νοσηλευτούν σε σχέση με τους άνδρες.
- Το 2022 όλοι οι ασθενείς που νόσησαν από γρίπη ήταν από ιό τύπου Α, ενώ το 2023 συνέχισε να παρατηρείται σχεδόν διπλάσια επίπτωση υπέρ του ιού τύπου Α σε σύγκριση με τον τύπου Β.
- Δε διαπιστώθηκε στατιστικά σημαντική διαφορά μεταξύ των δυο ομάδων, ως προς την διάρκεια νοσηλείας, την ανάγκη οξυγονοθεραπείας, τον μηχανικό αερισμό, όσο και ως προς την τελική έκβαση. (Πίνακας 1)

Συμπέρασμα:
Μεταξύ παρόμοιων πληθυσμιακών ομάδων το φύλο παίζει σημαντικό ρόλο στην ανάγκη νοσηλείας για τον ιό RSV, ενώ η ανάγκη οξυγονοθεραπείας και η θνητότητα είναι παρόμοια ανάμεσα στις δυο ομάδες ασθενών που νόσησαν από RSV και γρίπη.

Γράφημα 1. Οργάνωση της μελέτης και αναδρομική καταγραφή δεδομένων

Οργάνωση μελέτης- Κριτήρια Εισαγωγής/ Αποκλεισμού

- Ημερομηνία λήψης διαγνωστικού test
- Μέθοδος διάγνωσης
- Αποτέλεσμα εξέταση (π.χ. παρουσία >1 αναπνευστικών ιών)
- Ανάγκη για νοσηλεία (αποκλεισμός ασθενών ΤΕΠ)
- Αποκλεισμός ασθενών (Νοσηλεία στην Αιματολογική Κλινική και ασυμπτωματικοί ασθενείς με θετικό PCRtest>4 ημέρες από την εισαγωγή τους)
- Δημογραφικά Χαρακτηριστικά
- Ατομικό Αναμνηστικό
- Συμπτωματολογία και ζωτικά σημεία στο ΤΕΠ

Στοιχεία Νοσηλείας

- Εργαστηριακός έλεγχος
- Ανάγκη Οξυγονοθεραπείας
- Απεικονιστικός έλεγχος
- Λήψη αντιβιοτικής αγωγής
- Επιπλοκές-επιλοιμώξεις κατά την νοσηλεία
- Διάρκεια Νοσηλείας
- Εισαγωγή σε ΜΕΘ
- Θνητότητα

Πίνακας 1.Σύγκριση των δυο ιών. Περιγραφικά Χαρακτηριστικά, Στοιχεία Νοσηλείας και Θνητότητα.

Μεταβλητή	**RSV**	**Γρίπη**
Σύνολο ασθενών που προσήλθαν στο νοσοκομείο και ήταν θετικοί στον ιό (N)	217	234
Φύλο/άνδρες, του συνόλου των ασθενών που προσήλθαν στο νοσοκομείο, %	37,8	52,6
Σύνολο ασθενών θετικοί στον ιό που νοσηλεύθηκαν και ήταν συμπτωματικοί (N)	128	105
Ηλικία σε έτη, Median	75	73
Φύλο/ άνδρες, %[1]	36,7	52,4
Συννοσηρότητες, %[2]	97,5	90,2
ΧΑΠ, %	29	35,2
Άσθμα, %	13,1	9,5
Σακχαρώδης Διαβήτης, %	31,5	25,5
Καρδιαγγειακή Νόσος, %	35,5	31,1
Ανοσοκαταστολή, %	28,3	16,2
Κάπνισμα, %	60,2	69
Διάρκεια συμπτωμάτων (Ημέρες) πριν προσέλθουν στο ΤΕΠ, Median	3	3,87
Κυριότερα συμπτώματα		
Πυρετός, %	41,8	59,4
Δύσπνοια, %	62,3	55
Βήχας, %	58,2	58,4
Έλαβαν οσελταμιβίρη , %	88,5	-
Συνλοίμωξη με ιό SARS-CoV-2 , %	6,3	5,7
Συνλοίμωξη με ιό της Γρίπης, %		3,1
Συνλοίμωξη με άλλους ιούς, %	0,8	5,7
Ανάγκη οξυγονοθεραπείας, %	76	78,4
Μη επεμβατικός μηχανικός αερισμός, %	13,3	8,7
Διασωλήνωση, %	8,4	13,3
Διάρκεια νοσηλείας σε ημέρες, Median	8	9
Θάνατοι που καταγράφηκαν, %	16,4	13,3

[1]Όλα τα ποσοστά είναι επί των ασθενών που τελικά νοσηλεύθηκαν, [2]Αναφερόμαστε στο σύνολο των συννοσηροτήτων των ασθενών (Κάπνισμα, Άσθμα, Χρόνια Αποφρακτική Πνευμονοπάθεια, Δυσλιπιδαιμία, Σακχαρώδης Διαβήτης, Αρτηριακή Υπέρταση και Χρόνια Καρδιαγγειακή Νόσος, Χρόνια Νεφρική Νόσος, Χρόνια Ηπατική Νόσος, Αγγειακό Εγκεφαλικό Επεισόδιο, Άνοια, Νόσος Συνδετικού Ιστού, Αιματολογική νόσος, Κακοήθεια), ενώ στην συνέχεια αναφέρονται οι κυριότερες (ΧΑΠ, Άσθμα, ΣΔ, Καρδιαγγειακή Νόσος, Ανοσοκαταστολή, Κάπνισμα)

ΕΑ-51

ΑΝΘΡΩΠΙΝΟΣ ΣΥΓΚΥΤΙΑΚΟΣ ΙΟΣ RSV: ΑΝΑΔΡΟΜΙΚΗ ΑΝΑΛΥΣΗ 128 ΑΣΘΕΝΩΝ ΠΟΥ ΧΡΕΙΑΣΤΗΚΑΝ ΝΟΣΗΛΕΙΑ. Η ΕΜΠΕΙΡΙΑ ΑΠΟ ΤΟ Γ.Ν.Α Ο ΕΥΑΓΓΕΛΙΣΜΟΣ

Πούπουζας Γεώργιος[2], Αθανασίου Νικόλαος[2], Γεωργιάδης Θεοχάρης[1], Ρανέλλου Κυριακή[3], Αθανασοπούλου Γεωργία[1],Μάριος Ιωάννου[1], Αρχοντούλα Αντώνογλου[1], Γιαννιού Νίκη[1], Ασημάκος Αντρέας[1], Αργυροπούλου Αθηνά[3], Κότσιφας Κωνσταντίνος[2], Παπασταμόπουλος Βασίλειος[4], Μπαλής Ευάγγελος[2],Δημοπούλου Ιωάννα[1], Κατσαούνου Παρασκευή[1]
[1]Μονάδα Πνευμονολογίας και Αναπνευστικής Ανεπάρκειας, Α΄ Κλινική Εντατικής Θεραπείας, ΓΝΑ «Ο Ευαγγελισμός», [2]Πνευμονολογική Κλινική, ΓΝΑ «Ο Ευαγγελισμός», [3]Μικροβιολογικό Τμήμα, ΓΝΑ «Ο Ευαγγελισμός», [4]Ε Παθολογική Κλινική, ΓΝΑ «Ο Ευαγγελισμός»

Εισαγωγή:
Ο ανθρώπινος συγκυτιακός ιός (RSV) αποτελεί το σημαντικότερο αίτιο νοσηλείας λόγω λοίμωξης αναπνευστικού σε βρέφη και παιδιά ηλικίας <2 ετών. Τα τελευταία χρόνια, ιδίως μετά την πανδημία SARS-COV2,η αυξανόμενη επίπτωση του ιού και η νόσηση των ενηλίκων, απαιτεί νέα μέτρα πρόληψης και θεραπείας των ομάδων υψηλού κινδύνου.

Σκοπός:
Η παρουσίαση επιδημιολογικών στοιχείων και των επιμέρους κλινικών χαρακτηριστικών των ασθενώνπου νοσηλεύτηκαν λόγω λοίμωξης αναπνευστικού από τον ιό RSV,καθώς και η συσχέτιση με την έκβαση της νοσηλείας.

Υλικό και Μεθοδολογία:
Συμπεριλήφθηκαν 128 ασθενείς με θετικό δείγμα PCR, οι οποίοι νοσηλεύτηκαν στο ΓΝΑ «Ο Ευαγγελισμός» την περίοδο 2022-2023.Έγινε ανασκόπηση και καταγραφή πληροφοριών από τον ηλεκτρονικό ατομικό φάκελο των ασθενών. Τα στοιχεία τα οποία καταγράφηκαν και ο τρόπος οργάνωσης της μελέτης, φαίνονται στο Γράφημα 1.

Αποτελέσματα:
- 128 ασθενείς (36,7% άνδρες) με μέση ηλικία τα 72,9 έτη νοσηλεύτηκαν λόγω νόσησης από τον ιό RSV. Το 53% των ασθενών που εξετάστηκαν στο ΤΕΠ χρειάστηκε να νοσηλευτεί.
- Οι γυναίκες ασθενείς είχαν 1,5 φορές μεγαλύτερο κίνδυνο να νοσηλευτούν σε σχέση με τους άνδρες.
- Στοιχεία από το ατομικό αναμνηστικό, η συμπτωματολογία καθώς και στοιχεία της νοσηλείας) φαίνονται στον Πίνακα 1.
- Σημαντική ομάδα υψηλού κινδύνου αποτελούν οι ασθενείς με χρόνια αποφρακτική πνευμονοπάθεια. Συγκεκριμένα 1 στους 4 ασθενείς χρειάστηκαν μη επεμβατικό μηχανικό αερισμό, ενώ 1 στους 3 χρειάστηκε μηχανικό αερισμό(Πίνακας 2).
- Σημαντικό ποσοστό των ασθενών που κατέληξαν είχαν καρδιαγγειακή συν νοσηρότητα.

Συμπέρασμα:
Ο ανθρώπινος συγκυτιακός ιός αποτελεί ένα σημαντικό αίτιο νοσηλείας και θνητότητας ιδιαίτερα σε ασθενείς με χρόνιες αναπνευστικές παθήσεις. Για τον λόγο αυτό ζωτικής σημασίας κρίνεται η πρόληψη και η ανίχνευση των ομάδων υψηλού κινδύνου, ώστε να λάβουν έγκαιρη φροντίδα.

Γράφημα 1.Οργάνωση της μελέτης και αναδρομική καταγραφή δεδομένων

Οργάνωση μελέτης- Κριτήρια Εισαγωγής/ Αποκλεισμού

- Ημερομηνία λήψης διαγνωστικού test
- Μέθοδος διάγνωσης
- Αποτέλεσμα εξέταση (π.χ. παρουσία >1 αναπνευστικών ιών)
- Ανάγκη για νοσηλεία (αποκλεισμός ασθενών ΤΕΠ)
- Αποκλεισμός ασθενών (Νοσηλεία στην Αιματολογική Κλινική και ασυμπτωματικοί ασθενείς με θετικό PCRtest>4 ημέρες από την εισαγωγή τους)
- Δημογραφικά Χαρακτηριστικά
- Ατομικό Αναμνηστικό
- Συμπτωματολογία και ζωτικά σημεία στο ΤΕΠ

Στοιχεία Νοσηλείας

- Εργαστηριακός έλεγχος
- Ανάγκη Οξυγονοθεραπείας
- Απεικονιστικός έλεγχος
- Λήψη αντιβιοτικής αγωγής
- Επιπλοκές-επιλοιμώξεις κατά την νοσηλεία
- Διάρκεια Νοσηλείας
- Εισαγωγή σε ΜΕΘ
- Θνητότητα

Πίνακας 1. Ασθενείς με ΧΑΠ

Μεταβλητές	RSV
Ασθενείς με ΧΑΠ, N (% του συνόλου)	37 (29%)
Ηλικίασε έτη, (Standard Error)	74,26 έτη (s.e. 1,7)
Φύλο (Γυναίκες)	64,1%
Διάρκεια Νοσηλείας σε ημέρες, (StandardError)	12 (s.e. 1,9)
Μηχανικός αερισμός	37,8% (p value 0,000)
Μη επεμβατικός μηχανικό αερισμός, %	27%
Θνητότητα, (p value, odds ratio)	17,9% (p value: 0,124/OR 42%)

Πίνακας 2. Περιγραφικά Χαρακτηριστικά, Στοιχεία Νοσηλείας, Θνητότητα.

Μεταβλητή	RSV(N=128)
Σύνολο ασθενών που προσήλθαν στο νοσοκομείο και ήταν θετικοί στον ιό (N)	217
Ηλικία, Μέση τιμή	72,91
Φύλο(άνδρες), %	36,7%
Συννοσηρότητες, %	95,9%
ΧΑΠ	29%
Άσθμα	13,1%
Καρδιαγγειακή νόσος	35,5%
Ανοσοκαταστολή	28,3 %
Κάπνισμα	60,2%
Διάρκεια συμπτωματολογίας σε ημέρες, Μέση τιμή	3,55
Πυρετός	41,8%
Βήχας	62,3 %
Δύσπνοια	58,2 %

ΣυνλοίμωξηSARS-COV2	6,3%
ΣυνλοίμωξημεΓρίπη	3,1%
Ανάγκη οξυγονοθεραπείας	76%
Ανάγκη Μη Επεμβατικού Μηχανικού Αερισμού	13,3%
Διασωλήνωση	8,4%
Διάρκεια νοσηλείας σε ημέρες, Μέση τιμή	11,74
Θάνατοι κατά την διάρκεια νοσηλείας	16,4 %

1. Falsey AR, Walsh EE(2000) Respiratory syncytial virus infection in adults. Clin Microbiol Rev. 2000 Jul;13(3):371-84. doi: 10.1128/CMR.13.3.371.
2. Huang YC, Lin KP, Wang LA, Yeh TK, Liu PY.(2023) The Impact of the COVID-19 Pandemic on Respiratory Syncytial Virus Infection: A Narrative Review. Infect Drug Resist;16:661-675. doi: 10.2147/IDR.S396434
3. Nam HH, Ison MG.(2019) Respiratory syncytial virus infection in adults. BMJ;366:l5021. doi: 10.1136/bmj.l5021
4. Borchers AT, Chang C, Gershwin ME, Gershwin LJ.(2013) Respiratory syncytial virus--a comprehensive review. Clin Rev Allergy Immunol. (3):331-79. doi: 10.1007/s12016-013-8368-9.

ΕΑ-52

ΔΙΕΡΕΥΝΗΣΗ ΤΗΣ ΑΝΟΣΟΛΟΓΙΚΗΣ ΔΥΣΡΥΘΜΙΣΗΣ ΣΤΙΣ ΒΡΟΓΧΕΚΤΑΣΙΕΣ: Ο ΡΟΛΟΣ ΤΩΝ ΜΥΕΛΙΚΩΝ ΚΑΤΑΣΤΑΛΤΙΚΩΝ ΚΥΤΤΑΡΩΝ ΚΑΙ ΤΩΝ Τ-ΡΥΘΜΙΣΤΙΚΩΝ ΚΥΤΤΑΡΩΝ

Ανδρέας Μ. Ματθαίου[1], Νικολέτα Μπιζύμη[1], Γεώργιος Πιτσιδιανάκης[2], Νικόλαος Τζανάκης[2], Κατερίνα Μ. Αντωνίου[1]
[1]Εργαστήριο Μοριακής και Κυτταρικής Πνευμονολογίας, Ιατρική Σχολή, Πανεπιστήμιο Κρήτης και Πνευμονολογική Κλινική, Πανεπιστημιακό Γενικό Νοσοκομείο Ηρακλείου, Ηράκλειο, Κρήτη

Εισαγωγή:
Ο φαύλος στρόβιλος του Cole και η ανοσολογική δυσρύθμιση κατέχουν κεντρικό ρόλο στην παθογένεια των βρογχεκτασιών. Τα μυελικά κατασταλτικά κύτταρα (MDSC), που διακρίνονται σε HLA-DRlowCD11b+CD33+CD15+ πολυμορφοπυρηνικούς (PMN-MDSC) και HLA-DRlowCD11b+CD33+CD14+ μονοκυτταρικούς (M-MDSC) υποπληθυσμούς, και τα Τ-ρυθμιστικά κύτταρα (T-regs), που χαρακτηρίζονται ως CD4+CD25highFOXP3+, παρουσιάζουν ανοσορρυθμιστικές ιδιότητες, ενώ ο ρόλος τους δεν έχει ακόμη διερευνηθεί στις βρογχεκτασίες.

Σκοπός:
Σκοπός της μελέτης ήταν η διερεύνηση της συμμετοχής των MDSC και των T-regs του περιφερικού αίματος στην ανοσολογική δυσρύθμιση που χαρακτηρίζει την παθογένεια των βρογχεκτασιών.

Υλικό – Μεθοδολογία:
Μελετήθηκαν 40 ασθενείς με βρογχεκτασίες και 30 υγιείς μάρτυρες. Οι πληθυσμοί των MDSC και των T-regs μετρήθηκαν με κυτταρομετρία ροής στο κλάσμα των μονοπύρηνων κυττάρων του περιφερικού αίματος (PBMC) με τους συνδυασμούς των αντισωμάτων HLA-DRECD/CD11bFITC/CD33PC7/CD14PE/CD15PC5 και CD4PC5/CD25PE/FOXP3FITC.

Αποτελέσματα: Τα PMN-MDSC και τα M-MDSC του περιφερικού αίματος στους ασθενείς (2.20%±3.63 και 6.14%±7.04 των PBMC, αντίστοιχα) συγκριτικά με τους μάρτυρες (0.58%±0.76 και 3.15%±3.27 των PBMC, αντίστοιχα) ήταν στατιστικά σημαντικά αυξημένα (Mann-Whitney, p-value: <0.0001 και 0.0460, αντίστοιχα). Αντίθετα, τα T-regs του περιφερικού αίματος στους ασθενείς (0.0017%±0.0026 των PBMC) συγκριτικά με τους μάρτυρες (0.0058%±0.0051 των PBMC) ήταν στατιστικά σημαντικά μειωμένα (Mann-Whitney, p-value: <0.0001).

Συμπεράσματα:
Οι ασθενείς με βρογχεκτασίες παρουσιάζουν αυξημένα ποσοστά PMN-MDSC και M-MDSC και μειωμένα ποσοστά T-regs στο περιφερικό αίμα. Τα ευρήματα αναδεικνύουν για πρώτη φορά τον πιθανό ρόλο αυτών των κυττάρων στην ανοσολογική δυσρύθμιση που συνοδεύει τις βρογχεκτασίες.

ΕΑ-53

ΔΙΕΡΕΥΝΗΣΗ ΝΕΩΝ ΔΕΙΚΤΩΝ ΔΙΑΤΑΡΑΧΗΣ ΤΗΣ ΑΝΑΠΝΕΥΣΤΙΚΗΣ ΛΕΙΤΟΥΡΓΙΑΣ ΣΤΙΣ ΒΡΟΓΧΕΚΤΑΣΙΕΣ: ΙΝΩΔΟΓΟΝΟ ΚΑΙ ΚΛΑΣΜΑΤΙΚΟ ΕΚΠΝΕΟΜΕΝΟ ΜΟΝΟΞΕΙΔΙΟ ΤΟΥ ΑΖΩΤΟΥ

Νικολέτα Μπιζύμη[1], Ανδρέας Μ. Ματθαίου[1], Γεώργιος Πιτσιδιανάκης[1], Ειρήνη Φωτεινάκη[1], Νικόλαος Τζανάκης[1], Κατερίνα Μ. Αντωνίου[1]
[1]. Εργαστήριο Μοριακής και Κυτταρικής Πνευμονολογίας, Ιατρική Σχολή, Πανεπιστήμιο Κρήτης και Πνευμονολογική Κλινική, Πανεπιστημιακό Γενικό Νοσοκομείο Ηρακλείου, Ηράκλειο, Κρήτη

Εισαγωγή:
Το ινωδογόνο και το κλασματικό εκπνεόμενο μονοξείδιο του αζώτου (FeNO) αποτελούν χρήσιμους βιολογικούς δείκτες σε διάφορες καταστάσεις. Σε περιορισμένο αριθμό μελετών, το ινωδογόνο έχει περιγραφεί ως δυνητικός δείκτης της σοβαρότητας της νόσου στις βρογχεκτασίες. Παράλληλα, δεν είναι ξεκάθαρο κατά πόσο το FeNO είναι υψηλότερο στις βρογχεκτασίες σε σχέση με τον υγιή πληθυσμό, καθώς φαίνεται να είναι χαμηλότερο σε σύγκριση με άλλες πνευμονοπάθειες και να αυξάνεται μόνο στην αρχή των παροξύνσεων.

Σκοπός:
Σκοπός της μελέτης ήταν η διερεύνηση των μεταβολών του ινωδογόνου και του FeNO σε ασθενείς με βρογχεκτασίες μη οφειλόμενες σε κυστική ίνωση και η δυνητική συσχέτισή τους με άλλους καθιερωμένους δείκτες της σοβαρότητας της νόσου.

Υλικό – Μεθοδολογία:
Συνολικά 40 ασθενείς με βρογχεκτασίες, χωρίς παρόξυνση κατά το τελευταίο τρίμηνο, υποβλήθηκαν σε σπιρομέτρηση, μέτρηση FeNO και ποσοτικοποίηση του ινωδογόνου στο περιφερικό αίμα. Επίσης, σε όλες τις περιπτώσεις, υπολογίστηκαν τα σκορ BSI, FACED και QOL-B.

Αποτελέσματα:
Το ινωδογόνο (mean±SD: 406.6±124.1 mg/dL) ήταν στατιστικά σημαντικά αντιστρόφως ανάλογο με τον FEV1 percentage of predicted (Spearman, r: - 0.5145, p-value: 0.0013) και τον λόγο FEV1/FVC (Spearman, r: -0.5060, p-value: 0.0016), ενώ το FeNO (mean±SD: 21.2±13.3 ppb) ήταν στατιστικά σημαντικά ανάλογο με τον FEV1 percentage of predicted (Spearman, r: -0.5021, p-value: 0.0021).

Συμπεράσματα:
Τα πρώιμα αποτελέσματα της μελέτης αναδεικνύουν τα υψηλά επίπεδα ινωδογόνου και τα χαμηλά επίπεδα FeNO ως δυνητικούς δείκτες της διαταραχής της αναπνευστικής λειτουργίας στις βρογχεκτασίες. Ωστόσο, απαιτείται περαιτέρω διερεύνησή τους σε επιπρόσθετους ασθενείς και υγιείς μάρτυρες για την εξαγωγή ισχυρών συμπερασμάτων.

ΕΑ-54

ΕΠΙΔΡΑΣΗ ΤΟΥ ΤΡΙΠΛΟΥ ΣΥΝΔΥΑΣΜΟΥ Elexacaftor/Tezacaftor/Ivacaftor ΕΤΙ ΣΤΗΝ ΚΛΙΝΙΚΗ ΕΚΒΑΣΗ ΕΝΗΛΙΚΩΝ ΑΣΘΕΝΩΝ ΜΕ ΚΥΣΤΙΚΗ ΙΝΩΣΗ ΚΑΙ ΤΟΥΛΑΧΙΣΤΟΝ ΜΙΑ deLF508 ΜΕΤΑΛΛΑΞΗ : ΔΕΔΟΜΕΝΑ 2ΕΤΙΑΣ ΑΠΟ ΤΟ ΕΛΛΗΝΙΚΟ ΜΗΤΡΩΟ ΚΥΣΤΙΚΗΣ ΙΝΩΣΗΣ

Διαμαντέα Φιλία [1], Κακολύρης Αλέξανδρος [1], Αντωνογιαννάκη Ελβίρα - Μαρκέλλα [2], Ζαχαράκης Δημήτριος [1], Κομητόπουλος Ορέστης [1], Καστανάκης Εμμανουήλ [1]
[1] Β΄ Πνευμονολογική Κλινική & Μονάδα Κυστικής Ίνωσης Ενηλίκων, Σισμανόγλειο ΓΝΑ, [2] 4η Πνευμονολογική Κλινική ΝΝΘΑ

Εισαγωγή:
Ο τριπλός συνδυασμός Elexacaftor/Tezacaftor/Ivacaftor (ETI) έχει σημαντικό όφελος στην αναπνευστική λειτουργία, την θρεπτική κατάσταση και τις αναπνευστικές παροξύνσεις των ασθενών με κυστική ίνωση (ΚΙ). Το μακροπρόθεσμο όφελος του φαρμάκου είναι υπό παρακολούθηση.

Σκοπός:
Σκοπός της παρούσας μελέτης είναι η καταγραφή της επίδρασης του ETI στην αναπνευστική λειτουργία, τον δείκτη μάζας σώματος (BMI) και τις μέρες IV αντιμικροβιακής αγωγής που απαιτήθηκαν λόγω αναπνευστικής παρόξυνσης, σε ενήλικες ασθενείς με ΚΙ που λαμβάνουν από 2ετίας τον τριπλό συνδυασμό.

Μέθοδος:
Χρησιμοποιήθηκαν δεδομένα από το Ελληνικό Μητρώο Κυστικής Ίνωσης που αφορούν τους ασθενείς της Μονάδας ΚΙ Ενηλίκων του Σισμανογλείου ΓΝΑ. Καταγράφηκε η αναπνευστική λειτουργία (η βέλτιστη ετήσια τιμή FEV1% και FVC%), το BMI και οι μέρες IV αντιβιοτικής θεραπείας, 1 έτος προ έναρξης της αγωγής, 1& 2 έτη μετά).

Αποτελέσματα:
Συμπεριλήφθηκαν 86 ασθενείς, (διάμεση ηλικία 28[25-36] έτη. Προ έναρξης αγωγής, median FEV1 52,5% [35,5-70,5], median FVC 64.5% [51-78.5], 1ο έτος, median FEV1 61% [40-79.5], median FVC 74.5% [60-89], 2ο έτος, median FEV1 62.5% [44-84], median FVC 75.5% [61.5-88.5], (ΔFEV1 p<0.001, ΔFVC p<0,001). BMI προ έναρξης αγωγής 21.4 kgr/m2 [19.6-22.85], 1ο έτος, 21.8 [20.1-23.55], 2ο έτος, 22.5 [20.65-24.3], (ΔBMI p 0.016). Μέρες IV αντιβίωσης (median) προ έναρξης ETI 13 [0,0-28], 1ο έτος 0,0 [0.0-14], 2ο έτος 0.0 [0,0-0,0], p<0.001.

Συμπεράσματα:
Ο τριπλός συνδυασμός ETI βελτίωσε σημαντικά την αναπνευστική λειτουργία και την θρεπτική κατάσταση των ασθενών και οδήγησε σε σημαντική μείωση των σοβαρών παροξύνσεων που απαιτούσαν IV αντιβιοτική αγωγή. Η αποτελεσματικότητα του φαρμάκου παρέμεινε σταθερή στην 2ετία.

ΕΑ-55

ΕΠΙΔΡΑΣΗ ΤΗΣ ΘΕΡΑΠΕΙΑΣ ΜΕ ΤΟΝ ΤΡΙΠΛΟ ΣΥΝΔΥΑΣΜΟ Elexacaftor/Tezacaftor/ Ivacaftor ΣΤΗ ΣΥΧΝΟΤΗΤΑ ΑΠΟΜΟΝΩΣΗΣ PSEUDOMONAS AERUGINOSA ΣΕ ΕΝΗΛΙΚΕΣ ΑΣΘΕΝΕΙΣ ΜΕ ΚΥΣΤΙΚΗ ΙΝΩΣΗ

Διαμαντέα Φιλία [1], Κακολύρης Αλέξανδρος [1], Σταμούλος Κωνσταντίνος [2], Κομητόπουλος Ορέστης [1], Ζαχαράκης Δημήτριος [1], Καστανάκης Εμμανουήλ [1]
[1] Β΄ Πνευμονολογική Κλινική & Μονάδα Κυστικής Ίνωσης Ενηλίκων, Σισμανόγλειο ΓΝΑ, [2] Εργαστήριο Κλινικής Μικροβιολογίας, Σισμανόγλιο ΓΝΑ

Εισαγωγή:
Η Pseudomonas Aeruginosa(PA) είναι το κύριο παθογόνο που αποικίζει τους πνεύμονες των ενηλίκων ασθενών με κυστική ίνωση (ΚΙ). Η επίδραση του τριπλού συνδυασμού Elexacaftor/Tezacaftor/ Ivacaftor (ETI) στη συχνότητα απομόνωσης των διαφόρων παθογόνων και κυρίως της PA είναι υπό έρευνα σε τρέχουσες μελέτες.

Σκοπός:
Είναι η ανίχνευση της συχνότητας απομόνωσης PA σε καλλιέργειες πτυέλων ή φαρυγγικού επιχρίσματος, κατά την έναρξη της θεραπείας με ETI, 1 και 2 έτη μετά.

Μέθοδος:
Συμπεριλήφθηκαν 86 ενήλικες ασθενείς με ΚΙ (43 άνδρες/43 γυναίκες), μέση ηλικία 30.3 έτη που έχουν ολοκληρώσει 2 έτη θεραπείας με ETI. Μετά την έναρξη της θεραπείας, 35 ασθενείς (40.7%) δεν είχαν απόχρεμψη και οι καλλιέργειες πραγματοποιήθηκαν σε φαρυγγικά επιχρίσματα. Στους υπόλοιπους ασθενείς πραγματοποιήθηκαν ποσοτικές καλλιέργειες πτυέλων. Για την αξιολόγηση του PA status των ασθενών χρησιμοποιήθηκαν τα κριτήρια του Leeds, όπου για τον χρόνιο αποικισμό απαιτείται≥ 50% των καλλιεργειών του έτους να είναι θετικές για PA.

Αποτελέσματα:
Πριν την έναρξη της θεραπείας, 75/86 ασθενείς (87.2%) ήταν χρονίως αποικισμένοι με PA. Μετά 1 έτος 67/86 (77.9%) και 2 έτη 61/86 (70.9%) εμφάνιζαν χρόνιο αποικισμό. Το PA status άλλαξε από χρόνιο σε μη αποικισμό από PA, σε 11/86 ασθενείς (12.8%).

Συμπεράσματα:
Η έναρξη της θεραπείας με ETI οδήγησε σε σημαντική συμπτωματική βελτίωση τους ασθενείς και μείωσε το ποσοστό των θετικών καλλιεργειών από PA. Η επίδραση της μεταβολής του PA status στις χρόνιες εισπνεόμενες θεραπείες, την αναπνευστική λειτουργία και τις παροξύνσεις των ασθενών, θα καθορισθεί από μακροπρόθεσμες μελέτες.

ΕΑ-56

ΕΠΙΔΡΑΣΗ ΜΑΣΚΑΣ N95 ΣΤΗΝ ΟΞΥΓΟΝΩΣΗ ΑΤΟΜΩΝ ΜΕΤΑ ΑΠΟ 6MWD

Άννα Κορομπέλη, Παύλος Μυριανθεύς
Κλινική Εντατικής Νοσηλείας και Πνευμονικών Νόσων, Τμήμα Νοσηλευτικής ΕΚΠΑ, ΓΟΝΚ Άγιοι Ανάργυροι, 14564, Νέα Κηφισιά, Αττική

Σκοπός:
Η διερεύνηση της μεταβολής του κορεσμού της αιμοσφαιρίνης (SpO2), των αναπνευστικών και αιμοδυναμικών παραμέτρων σε εθελοντές μετά χρήση μάσκας N95 και φυσική άσκηση (6MWD - 6 minutes walking distance) τον Ιούνιο του 2023.

Υλικό και Μέθοδος:
Στη μελέτη παρατήρησης, συμπεριλήφθηκαν 20 εθελοντές στους οποίους μετρήθηκαν ο SpO2, η μέση αρτηριακή πίεση (ΜΑΠ), η αναπνευστική συχνότητα (Α.Σ.) και η καρδιακή συχνότητα (Κ.Σ.) σε ηρεμία, μετά από κόπωση 6MWD, μετά από χρήση εμπορικά διαθέσιμης μάσκας N95 (5 στρωμάτων) και κόπωση 6MWD και μετά από ανάπαυση 10 λεπτών. Οι συμμετέχοντες εκπαιδεύτηκαν στην ορθή χρήση της μάσκας. Οι μετρήσεις έγιναν από έμπειρο υγειονομικό προσωπικό χρησιμοποιώντας πιστοποιημένο εξοπλισμό (οξίμετρο και πιεσόμετρο). Οι τιμές αναφέρονται ως μέση τιμή ± σταθερή απόκλιση και ο έλεγχος σημαντικότητας έγινε με one way analysis of variance διορθωμένο με το Tukey's-test για πολλαπλές συγκρίσεις.

Αποτελέσματα:
Συμπεριλήφθηκαν 20 άτομα (9 άνδρες), 5 καπνιστές (4 άνδρες), 1 (γυναίκα) με ιστορικό υποθυρεοειδισμού, ηλικίας 28,1 ± 2,3 ετών, με BMI 24,5 ± 0,7 kg/m2 που υποβλήθηκαν σε μετρήσεις SpO2, ΜΑΠ και ΚΣ σε 4 διαφορετικά στιγμιότυπα. Μετά την άσκηση σε 7 άτομα μειώθηκε ο SpO2 κατά 1 μονάδα. Σε 8 άτομα παρατηρήθηκε μείωση του SpO2 κατά μια μονάδα (1%) μετά την τοποθέτησης μάσκας και κόπωση 6MWD.

Πίνακας 1. Αποτελέσματα μετρήσεων

	Ηρεμίας (εύρος)	6MWD	6MWD Μάσκα N95	Ανάπαυση	P
ΜΑΠ (mmHg)	82,2±2,5 (58-99)	86,2±1,9 (70-103)	87,8±2,9(59-110)	85,6±2,7(62-110)	0,2266
Κ. Σ (/min)	81,2±2,5(63-103)*	90,1±2,4 (65-107)*^	91,4±3,1 (68-118)*^	79,2±2,1(62-97)^	0,0001
Α. Σ. (/min)	17,1 ± 0,8 (11-23)*	20,4± 0,8 (15-28)*	21,6±1,4 (13-34)*^	18,3± 0,9 (13-26)^	0,0001
SpO2 (%)	97,5±0,2 (96-99)	97,1±0,2 (95-98)	97,2±0,2(95-99)	97,4±0,2(96-98)	0,3457

Τιμές σε x ± SD, 6MWD = 6 minutes walking distance, * Στατιστικά σημαντική διαφορά σε σχέση με τιμές ηρεμίας. ^ Στατιστικά σημαντική διαφορά σε σχέση με τιμές ανάπαυσης.

Συμπεράσματα:
Ο SpO2 μετά από κόπωση 6MWD με ή χωρίς χρήση μάσκας N95 δεν μεταβάλλεται σε στατιστικά σημαντικό βαθμό. Δεν μπορεί να υποστηριχτεί ότι η χρήση της μάσκας N95 δεν είναι ασφαλής σε ήπια κόπωση. Ωστόσο παρατηρούνται στατιστικά σημαντικές μεταβολές στη ΚΣ (καρδιακή παροχή) και την ΑΣ (αερισμός) που ενδέχεται να συμβάλλουν σε αυτή την σταθερότητα.

ΕΑ-57

Η ΕΠΙΔΡΑΣΗ ΤΗΣ ΔΙΑΡΚΕΙΑΣ ΤΟΥ ΔΙΑΛΕΙΜΜΑΤΟΣ ΣΤΟΥΣ ΔΕΙΚΤΕΣ ΤΗΣ ΚΑΡΔΙΟΑΝΑΠΝΕΥΣΤΙΚΗΣ ΙΚΑΝΟΤΗΤΑΣ ΚΑΤΑ ΤΗ ΔΙΑΛΕΙΜΜΑΤΙΚΗ ΑΣΚΗΣΗ ΥΨΗΛΗΣ ΕΝΤΑΣΗΣ

Κάβουρας Π., Σικοβάρης Σ.
Δημοκρίτειο Πανεπιστήμιο Θράκης, Τ.Ε.Φ.Α.Α., Κομοτηνή.

Η μεταβολή στον χρόνο αποκατάστασης κατά την εκτέλεση διαλειμματικής αερόβιας άσκησης, μπορεί να προκαλέσει αλλαγές στην πρόσληψη οξυγόνου (VO2), στο αναπνευστικό ισοδύναμο οξυγόνου (VE/VO2), στην συχνότητα αναπνοών (RF) και στον πνευμονικό αερισμό (VE). Σκοπός της έρευνας ήταν να μελετήσει την επίδραση της διάρκειας του διαλείμματος κατά την εκτέλεση διαλειμματικής άσκησης υψηλής έντασης στους δείκτες της καρδιοαναπνευστικής ικανότητας. Εννέα δρομείς αναψυχής (ηλικίας 21,56 ± 2,13 ετών, VO2max 53,79 ± 4,42 ml▪kg-1▪min-1) εκτέλεσαν διαλειμματική άσκηση σε δαπεδοεργόμετρο, που αποτελούταν από 4 επαναλήψεις των 4 λεπτών με ταχύτητα στο 90% της μέγιστη αερόβιας ταχύτητας (ΜΑΤ), με ενεργητική αποκατάσταση 2, 3 και 4 λεπτών στο 35% της ΜΑΤ. Κατά τη διάρκεια της άσκησης μετρήθηκαν οι δείκτες VO2, VE/VO2, RF και VE. Επιπλέον, μετρήθηκαν η συγκέντρωση του γαλακτικού στο αίμα και η υποκειμενική αντίληψη της κόπωσης. Η συγκέντρωση του γαλακτικού στο αίμα ήταν παρόμοια ($p>0,05$) στα τρία προγράμματα ενώ η υποκειμενική αντίληψη της κόπωσης ($p<0,05$) ήταν υψηλότερη με το διάλειμμα των 2 min. Όσον αφορά την διάρκεια του διαλείμματος δεν παρατηρήθηκαν στατιστικά σημαντικές διαφορές σε κανέναν από τους δείκτες της καρδιοαναπνευστικής ικανότητας ($p>0,05$). Ωστόσο, παρατηρήθηκε μια σταδιακή αύξηση στους παραπάνω δείκτες από την 1ης έως την 4η επανάληψη ($p<0,05$). Συμπερασματικά, η διάρκεια των συγκεκριμένων διαλειμμάτων δεν επηρεάζει σημαντικά την μεταβολή των δεικτών της καρδιοαναπνευστικής ικανότητας πιθανά λόγω της συνεισφοράς των αναερόβιων μηχανισμών παραγωγής ενέργειας κατά την εκτέλεση διαλλειματικής άσκησης. Η σταδιακή αύξηση των δεικτών από την 1η έως και την 4η επανάληψη δηλώνει την προσαρμογή του καρδιοαναπνευστικού συστήματος στις απαιτήσεις της άσκησης.

ΕΑ-58

ΑΝΑΠΝΕΥΣΤΙΚΗ ΦΥΣΙΚΟΘΕΡΑΠΕΙΑ & ΑΠΟΚΑΤΑΣΤΑΣΗ ΜΕΤΑ ΑΠΟ ΧΕΙΡΟΥΡΓΕΙΟ ΘΩΡΑΚΟΣ

Ευστρατία Γιαννίκου, Φυσικοθεραπεύτρια Γ.Ν.Ν.Θ.Α. «Η Σωτηρία», MSc, PhDc
Τμήμα Καρδιοαγγειακής & Αναπνευστικής Φυσικοθεραπείας – Αποκατάστασης

Εισαγωγή:
Η προεγχειρητική και μετεγχειρητική φροντίδα των θωρακοχειρουργημένων ασθενών είναι ένα πολύ σημαντικό μέρος της αποκατάστασής τους και μπορεί να αποτελέσει πρόκληση1. Οι μετεγχειρητικές πνευμονικές επιπλοκές (Postoperative pulmonary complications; PPCs) εμφανίζονται πολύ συχνά μετά από χειρουργεία θώρακος (19-59%)2.

Σκοπός:
Σκοπός της παρούσας εργασίας είναι να αναδείξει τους στόχους της φυσικοθεραπείας πριν και μετά την επέμβαση, τους φυσικοθεραπευτικούς χειρισμούς για την αποκατάσταση των ασθενών, καθώς και να παρουσιαστεί ένα ενδεικτικό πρόγράμμα άσκησης.
Ανασκοπήσεις πεδίου και συστηματικές ανασκοπήσεις από βάσεις δεδομένων, Pubmed και Google Scholar, υποστηρίζουν τη χρήση φυσικοθεραπείας για αποφυγή των μετεγχειρητικών επιπλοκών 3-5.
Αποτελέσματα- Συμπεράσματα: Η φυσικοθεραπεία κατέχει σημαντικό ρόλο στην αποκατάσταση των θωρακοχειρουργημένων ασθενών, καθώς προλαμβάνει τις επιπλοκές στο 30% των ασθενών2,4. Αναδεικνύεται σημαντικό μέρος του πρωτοκόλλου ERAS® στα πλαίσια μιας διεπιστημονικής συνεργασίας,5.

Αναφορές:
1. Iyer, A., & Yadav, S. (2013). Postoperative Care and Complications After Thoracic Surgery. Principles and Practice of Cardiothoracic Surgery. doi:10.5772/55351
2. Kaufmann, K., Heinrich, S. (2021) Minimizing postoperative pulmonary complications in thoracic surgery patients. Curr Opin Anaesthesiol. 34(1), pp.13-19.
3. Wang, J., Deng, N., Qi, F., Li, Q., Jin, X., Hu, H. (2023) The effectiveness of postoperative rehabilitation interventions that include breathing exercises to prevent pulmonary atelectasis in lung cancer resection patients: a systematic review and meta-analysis. BMC Pulm Med, 23(1), pp.276.
4. Dezube, A.R., Cooper, L., Jaklitsch, M.T. (2020) Prehabilitation of the Thoracic Surgery Patient. Thorac Surg Clin, 30(3), pp.249-258.
5. Batchelor, T.J.P., Rasburn, N.J., Abdelnour-Berchtold, E., et al (2019) Guidelines for enhanced recovery after lung surgery: recommendations of the Enhanced Recovery After Surgery (ERAS®) Society and the European Society of Thoracic Surgeons (ESTS). Eur J Cardiothorac Surg, 55(1), pp.91-115.

ΕΑ-59

ΜΙΑ ΕΝΑΛΛΑΚΤΙΚΗ ΜΕΘΟΔΟΣ ΜΕΤΡΗΣΗΣ ΤΗΣ ΟΛΙΚΗΣ ΑΝΑΠΝΕΥΣΤΙΚΗΣ ΑΝΤΙΣΤΑΣΗΣ ΚΑΤΑ ΤΗΝ ΗΡΕΜΗ ΑΝΑΠΝΟΗ. ΜΕΛΕΤΗ ΣΥΓΚΡΙΣΗΣ ΚΑΙ ΕΠΙΚΥΡΩΣΗΣ ΜΕ ΤΟΥΣ ΔΕΙΚΤΕΣ ΤΑΛΑΝΤΩΣΙΜΕΤΡΙΑΣ ΣΕ ΦΥΣΙΟΛΟΓΙΚΟΥΣ, ΑΠΟΦΡΑΚΤΙΚΟΥΣ ΚΑΙ ΠΕΡΙΟΡΙΣΤΙΚΟΥΣ ΑΣΘΕΝΕΙΣ.

Αναγνωστόπουλος Νεκτάριος [1], Χολίδου Κυριακή [1], Βοντετσιάνος Άγγελος [1], Καψή Αλεξάνδρα [1], Ζανέλη Σταυρίνα [1], Κουκάκη Ευαγγελία [1], Σωτηροπούλου Ζωή[1], Γώγου Βασιλική [1], Παπαβασιλείου Κωνσταντίνος [1], Παπασαράντου Αννα [1], Αναγνωστοπούλου Χριστίνα [1], Μπακάκος Αγαμέμνων [1], Παπαϊωάννου Ανδριάννα [1], Στρατάκος Γρηγόριος [1], Μπακάκος Πέτρος [1], Μπεχράκης Παναγιώτης [2]
[1] *1η Πανεπιστημιακή Πνευμονολογική κλινική, Νοσοκομείο ΓΝΝΘΑ 'Σωτηρία'*
[2] George D. Behrakis Research Lab, Hellenic Cancer Society, Athens, Greece

Εισαγωγή:
Ο προσδιορισμός των μηχανικών ιδιοτήτων του αναπνευστικού συστήματος με ελάχιστη προσπάθεια από τον ασθενή, είναι ένα σημαντικό πεδίο έρευνας για ασθενείς που δεν μπορούν να πραγματοποιήσουν έλεγχο πνευμονικής λειτουργίας. Πολλαπλές μέθοδοι όπως η ταλαντωσιμετρία (IOS), η πληθυσμογραφία και η μέτρηση αντίστασης με ολικό αποκλεισμό (Roclusion) έχουν μελετηθεί στο παρελθόν για την διαφοροδιάγνωση των αναπνευστικών νοσημάτων.

Σκοπός:
Η παρούσα μελέτη έχει ως στόχο να παρουσιάσει μια εναλλακτική μέθοδο για τη μέτρηση της ολικής αναπνευστικής αντίστασης (Rtot) κατά την παλιρροϊκή αναπνοή, σύγκριση με την αντίσταση των αεραγωγών (Raw) που μετρήθηκε με πληθυσμογραφία σώματος και τους δείκτες της ταλαντωσιμετρίας και να επικυρώσει τη διαδικασία σε τρεις ομάδες ατόμων με φυσιολογικό, αποφρακτικό και περιοριστικό πρότυπο στη σπιρομέτρηση.

Υλικό - Μεθοδολογία:
Αναπτύξαμε μια εναλλακτική μέθοδο αξιολόγησης της συνολικής αναπνευστικής αντίστασης κατά την ήρεμη αναπνοή. Μετά την κατασκευή της κατάλληλης συσκευής (πρόσθετου εξαρτήματος στον πνευμοταχογράφο), εφαρμόσαμε στιγμιαία σταθερή γνωστή εξωτερική αντίσταση (ΔR) για 100-200 msec κατά την ήρεμη αναπνοή στη φάση εισπνοής και εκπνοής. Ένα θεωρητικό μαθηματικό μοντέλο επέτρεψε τη μέτρηση της συνολικής αναπνευστικής αντίστασης (Rtot) κατά την εισπνοή (Rin) και την εκπνοή (Rex) από τα δεδομένα ροής και πίεσης του πνευμοταχογράφου κατά την απότομη -μη αντιλιπτή από τον εξεταζόμενο- στιγμιάια προσθήκη της ΔR. Για την επικύρωση της μεθόδου, εξετάσθηκαν 54 άτομα και χωρίστηκαν στις φυσιολογικές, αποφρακτικές και περιοριστικές ομάδες, αντίστοιχα, με βάση το πρότυπο της σπιρομέτρησής τους. Όλες οι ομάδες συμμετείχαν σε τρια σετ μετρήσεων, την πληθυσμογραφική, την ταλαντωσημετρία και τη νέα μέθοδο. Τέλος, οι μετρήσεις της αναπνευστικής αντίστασης συγκρίθηκαν μεταξύ ομάδων και μεθόδων μέτρησης.

Αποτελέσματα:
Η μέθοδος αναπτύχθηκε με επιτυχία και οι μετρήσεις Rtot καταγράφηκαν σε 23 αποφρακτικούς, 26 περιοριστικούς και 5 φυσιολογικούς εξεταζόμενους.
Ο Rex ήταν σημαντικά μεγαλύτερος από τον Rin μόνο στην αποφρακτική ομάδα. Το Rin ήταν σημαντικά μεγαλύτερο στην περιοριστική ομάδα σε σύγκριση με την αποφρακτική και την ομάδα ελέγχου. Ο Rex ήταν σημαντικά μεγαλύτερος στην αποφρακτική ομάδα σε σύγκριση με την ομάδα με αντίσταση. Το δR ήταν σημαντικά μεγαλύ-

τερο τόσο στην αποφρακτική όσο και στην περιοριστική ομάδα σε σύγκριση με την ομάδα ελέγχου. Τα Rex και Rin συσχετίστηκαν θετικά με συγκεκριμένους δείκτες του IOS και επέτρεψαν την διφορική διάγνωση μεταξύ αποφρακτικών και περιοριστικών.

Συζήτηση:
Αναπτύξαμε μία νέα μέθοδο μέτρησης της ολικής αντίστασης του αναπνευστικού, με ελάχιστη προσπάθεια από τον εξεταζόμενο, και συσχετίσαμε τα αποτελέσματα με τα αποτελέσματα της πληθυσμογραφίας και της ταλαντωσιμετρίας. Με βάση τα πρώτα αποτελέσματα η μέθοδος είναι εφαρμόσιμη, επαναλήψημη και δύναται να διαφοροδιαγνώσει φυσιολογικούς εξεταζόμενους από εξεταζόμενους με αποφρακτική και περιοριστική συνδρομή στην σπιρομέτρηση.

ΕΑ-60

Η ΑΠΟΚΑΤΑΣΤΑΣΗ ΒΕΛΤΙΩΝΕΙ ΤΗ ΦΥΣΙΚΗ ΚΑΤΑΣΤΑΣΗ, ΤΑ ΣΥΜΠΤΩΜΑΤΑ ΚΑΙ ΤΗΝ ΠΟΙΟΤΗΤΑ ΖΩΗΣ ΤΩΝ POST-COVID ΑΣΘΕΝΩΝ ΑΝΕΞΑΡΤΗΤΑ ΤΟΥ ΧΡΟΝΟΥ ΑΠΟ ΤΗ ΝΟΣΗΣΗ, ΤΩΝ ΕΠΙΔΗΜΙΟΛΟΓΙΚΩΝ ΧΑΡΑΚΤΗΡΙΣΤΙΚΩΝ ΚΑΙ ΤΗΣ ΝΟΣΗΛΕΙΑΣ

Σπετσιώτη Σταυρούλα*[1], Ασημάκος Ανδρέας*[1], Αντώνογλου Αρχοντούλα[1], Σπαγουλάκης Δημήτρης[1], Ζακυνθινός Σπυριδων[1], Κοτανίδου Αναστασία[1], Δημοπούλου Ιωάννα[1], Κατσαούνου Παρασκευή[1]
[1]Μονάδα Πνευμονολογίας και Αναπνευστικής ανεπάρκειας, Α΄Κλινική Εντατικής Θεραπείας Γ.Ν.Α. "Ο Ευαγγελισμός", Εθνικό και Καποδιστριακό Πανεπιστήμιο Αθηνών, Αθήνα Ελλάδα

Εισαγωγή:
Η αποτελεσματικότητα της αναπνευστικής αποκατάστασης στους ασθενείς με μετά COVID συμπτωματολογία έχει δειχθεί σε πολλές μελέτες. Ωστόσο δεν έχει διερευνηθεί σε ποιους ασθενείς και πότε πρέπει να εφαρμοστεί ώστε να μεγιστοποιηθούν τα οφέλη.

Σκοπός:
Ο στόχος της παρούσας εργασίας ήταν να διερευνηθεί η αποτελεσματικότητα ενός προγράμματος αποκατάστασης ασθενών που υποφέρουν από εμμένοντα συμπτώματα μετά από COVID-19, σε σχέση με την ηλικία, το φύλο, τη νοσηλεία, την εισαγωγή στη ΜΕΘ και το χρονικό σημείο εφαρμογής του μετά από την έναρξη της νόσησης.

Μεθοδολογία:
Μελετήθηκαν 119 ασθενείς μετά από λοίμωξη COVID-19 από τους οποίους οι 47 συμμετείχαν σε πρόγραμμα αναπνευστικής αποκατάστασης διάρκειας 8 εβδομάδων και οι 72 αποτέλεσαν την ομάδα ελέγχου. Πριν και μετά το πέρας των 8 εβδομάδων έγινε αξιολόγηση της αναπνευστικής λειτουργίας, της φυσικής κατάστασης, της ικανότητας για άσκηση και της ψυχικής υγείας των ασθενών.

Αποτελέσματα:
Αναλυτικά τα αποτελέσματα στον πίνακα.

Συμπεράσματα:
Το πρόγραμμα αποκατάστασης είναι αποτελεσματικό όσον αφορά την ελάττωση των συμπτωμάτων, τη βελτίωση της ποιότητας ζωής και της ικανότητας για άσκηση σε ασθενείς με μετά COVID συμπτωματολογία ανεξάρτητα από την ηλικία, το φύλο, τη νοσηλεία, την εισαγωγή στη ΜΕΘ και το χρονικό σημείο εφαρμογής του μετά από την έναρξη της νόσησης.

ΔΟΚΙΜΑΣΙΕΣ	ΟΜΑΔΑ (ΑΠΟΚΑΤΑΣΤΑΣΗ/ ΕΛΕΓΧΟΥ)	ΦΥΛΟ (ΑΝΔΡΑΣ/ΓΥΝΑΙΚΑ)	ΗΛΙΚΙΑ (έτη)	ΕΙΣΑΓΩΓΗ ΣΤΗ ΜΕΘ (ΝΑΙ/ΟΧΙ)	ΝΟΣΗΛΕΙΑ (ΝΑΙ/ΟΧΙ)	ΗΜΕΡΕΣ ΑΠΟ ΕΝΑΡΞΗ ΝΟΣΗΣΗΣ ΕΩΣ ΑΞΙΟΛΟΓΗΣΗ
	ODDS RATIO Exp(B) (95% C.I.)					
CAT	**7.403**** **(2.923 - 18.752)**	0.559 (0.208 – 1497)	1.000 (0.961 - 1.041)	1.300 (0.422 - 4.008)	2.201 (0.651 - 7.439)	1.001 (0.998 - 1.005)
PCFS	**3.461*** **(1.506 - 7.954)**	0.752 (0.313 - 1.807)	1.002 (0.968 - 1.038)	0.589 (0.208 - 1.663)	**3.419*** **(1.162 - 10.056)**	1.000 (0.997 - 1.003)
mMRC	**4.431**** **(1.829 - 10.737)**	1.192 (0.457 - 3.106)	0.983 (0.946 - 1.022)	1.140 (0.378 - 3.438)	**3.499*** **(1.063 - 11.512)**	1.003 (1.000 - 1.006)
FSS sum	**4.065*** **(1.505 - 10.980)**	0.627 (0.223 - 1.761)	1.014 (0.972 - 1.057)	1.034 (0.316 - 3.383)	0.827 (0.216 - 3.170)	0.998 (0.993 - 1.002)
CFQ bim	**3.334*** **(1.448 - 7.674)**	1.221 (0.495 - 3.014)	1.016 (0.980 - 1.053)	1.042 (0.356 - 3.050)	0.998 (0.334 - 2.980)	1.001 (0.998 - 1.004)
IPAQ	**3.627*** **(1.532 - 8.586)**	1.651 (0.657 - 4.151)	1.003 (0.967 - 1.040)	0.533 (0.174 - 1.637)	1.293 (0.429 - 3.902)	0.998 (0.995 - 1.002)
MOCA	**6.249**** **(2.164 - 18.041)**	0.407 (0.132 - 1.253)	0.998 (0.957 - 1.041)	1.778 (0.451 - 7.004)	0.599 (0.143 - 2.515)	1.000 (0.996 - 1.004)
EQ-vas	**3.119*** **(1.374 - 7.080)**	1.940 (0.815 - 4.616)	1.011 (0.978 - 1.044)	1.092 (0.384 - 3.106)	1.251 (0.438 - 3.577)	1.001 (0.998 - 1.004)
6mWT	**4.560**** **(1.950 - 10.664)**	0.829 (0.340 - 2.023)	0.996 (0.961 - 1.033)	0.975 (0.333 - 2.855)	1.410 (0.463 - 4.297)	**0.996*** **(0.993 - 1.000)**
SPPB	**7.925**** **(2.821 - 22.264)**	0.749 (0.265 - 2.117)	1.035 (0.990 - 1.081)	0.838 (0.262 - 2.673)	1.115 (0.298 - 4.171)	0.997 (0.992 - 1.001)
60sec STS	**4.638**** **(1.875 -11.476)**	0.558 (0.229 - 1.358)	0.987 (0.953 - 1.022)	0.788 (0.261 - 2.378)	1.081 (0.365 - 3.205)	1.000 (0.997 - 1.003)

ODDS RATIO: (αναλογία πιθανοτήτων) όσον αφορά την πιθανότητα να βελτιώσει ο ασθενής το σκορ που πέτυχε στην δοκιμασία αν μετείχε σε πρόγραμμα αποκατάστασης (ομάδα), αν είναι άνδρας (φύλο), σε σχέση με την ηλικία (ηλικία), αν έγινε εισαγωγή στη ΜΕΘ (εισαγωγή ΜΕΘ), αν νοσηλεύθηκε (νοσηλεία) και σε σχέση με τις ημέρες από έναρξη συμπτωμάτων έως αξιολόγηση. *: στατιστικά σημαντική συσχέτιση ($p < 0.05$), **: στατιστικά σημαντική συσχέτιση ($p < 0.001$), CAT: COPD Assessment test, PCFS: Post-COVID-19 Functional Status Scale (Κλίμακα λειτουργικής κατάστασης μετά τον COVID-19) ,mMRC: modified Medical Research Council Dyspnea Scale, FSS sum: Fatigue Severity Scale, CFQ bim: Κλίμακα κόπωσης Chalder διτροπική βαθμολογία, IPAQ:International Physical Activity Questionnaire , MOCA: Γνωστική Αξιολόγηση του Μόντρεαλ., EQ-vas: Visual Analog Scale, 6mWT: Εξάλεπτη δοκιμασία βάδισης, SPPB: Short Physical Performance Battery, 60sec STS: 60sec Sit To Stand.

ΕΑ-61

Η ΧΡΗΣΗ ΤΟΥ ΣΠΙΝΘΗΡΟΓΡΑΦΗΜΑΤΟΣ ΑΙΜΑΤΩΣΗΣ ΣΤΗΝ ΠΑΡΑΚΟΛΟΥΘΗΣΗ ΤΩΝ ΑΣΘΕΝΩΝ ΜΕ ΠΝΕΥΜΟΝΙΚΗ ΕΜΒΟΛΗ

Ράπτης Δημήτριος Γ. [1,2,4], **Πούλιου Λαμπρινή Ε.** [1,4], **Ντουνιάς Γεράσιμος** [2], **Παπαθανασίου Σοφία** [1,2], **Ρούκα Ερασμία** [2], **Λύρα Βασιλική** [3], **Γεωργούλιας Παναγιώτης** [3], **Δανιήλ Ζωή** [1], **Γουργουλιάνης Κωνσταντίνος Ι.** [1], **Μάλλη Φωτεινή** [1,2]

[1]Πνευμονολογική Κλινική, Τμήμα Ιατρικής, Σχολή Επιστημών Υγείας, Πανεπιστήμιο Θεσσαλίας, [2] Εργαστήριο Διαταραχών Αναπνευστικού Συστήματος, Τμήμα Νοσηλευτικής, Πανεπιστήμιο Θεσσαλίας, [3] Εργαστήριο Πυρηνικής Ιατρικής, Τμήμα Ιατρικής, Πανεπιστήμιο Θεσσαλίας, [4] Καρδιολογική Κλινική, Γενικό Νοσοκομείο Καρδίτσας

Εισαγωγή:
Η πνευμονική εμβολή (ΠΕ) μπορεί να εμφανίσει χρόνιες επιπλοκές, όπως η χρόνια θρομβοεμβολική νόσος. Στη βιβλιογραφία δεν διευκρινίζεται το ποσοστό των ασθενών που εμφανίζουν υπολειπόμενη απόφραξη και αν η παρουσία της σχετίζεται με την κλινική πορεία των ασθενών.

Στόχος:
Η αξιολόγηση της συχνότητας παθολογικών σπινθηρογραφημάτων αιμάτωσης 9-12 μήνες μετά την ΠΕ και η συσχέτιση των ευρημάτων του σπινθηρογραφήματος με δημογραφικά και κλινικά χαρακτηριστικά.

Μέθοδος:
Στη μελέτη συμμετείχαν ασθενείς με διάγνωση ΠΕ 9-12 μήνες πριν την εισαγωγή στη μελέτη. Η διάγνωση της ΠΕ τέθηκε με αξονική αγγειογραφία. Για τον κάθε ασθενή καταγράφηκαν στοιχεία από το ιστορικό του, την παρακολούθησή του μετά το θρομβοεμβολικό επεισόδιο και ευρήματα από το υπερηχοκαρδιογράφημα καρδιάς. Όλοι οι ασθενείς υποβλήθηκαν σε σπινθηρογράφημα αιμάτωσης 9-12 μήνες μετά το επεισόδιο ΠΕ.
Αποτελέσματα: Στη μελέτη συμμετείχαν 35 ασθενείς (61,20±15,10έτη, 65,7% γυναίκες). Η πλειοψηφία των ασθενών (80%) λάμβαναν αντιπηκτικά κατά το χρόνο πραγματοποίησης του σπινθηρογραφήματος. Ιστορικό υποτροπής εμφάνιζε 11,5% των συμμετεχόντων. Παρουσία τουλάχιστον ενός παράγοντα κινδύνου (ενδιάμεσου/ υψηλού κινδύνου) παρουσίαζε 22,9% των ασθενών και εν τω βάθει φλεβοθρόμβωση μόνο το 20%. Παθολογικό σπινθηρογράφημα αιμάτωσης εμφάνιζε 57,1% των συμμετεχόντων. Οι ασθενείς που δεν είχαν υπολειπόμενη απόφραξη έναντι των ασθενών που είχαν παθολογικό σπινθηρογράφημα αιμάτωσης δε διέφεραν ως προς τα δημογραφικά (ηλικία, φύλο) και τα κλινικά τους χαρακτηριστικά (ιστορικό υποτροπών, παρουσία παραγόντων κινδύνου, λήψη φαρμάκων, αντιπηκτική αγωγή).

Συμπεράσματα:
Η πλειοψηφία των ασθενών εμφάνιζε υπολειπόμενη φλεβική απόφραξη. Απαιτούνται περισσότερες μελέτες με μεγαλύτερο αριθμό συμμετεχόντων προκειμένου να διευκρινιστεί ο ρόλος του σπινθηρογραφήματος στην παρακολούθηση των ασθενών με ΠΕ.

Λέξεις κλειδιά:
Πνευμονική εμβολή, σπινθηρογράφημα αιμάτωσης, χρόνια θρομβοεμβολική νόσος

ΕΑ-62

ΕΜΠΕΙΡΙΑ ΑΠΟ ΤΗ ΛΗΨΗ ΕΙΣΠΝΕΟΜΕΝΗΣ ΑΜΙΚΑΣΙΝΗΣ – ALIS ΓΙΑ ΤΗΝ ΑΝΤΙΜΕΤΩΠΙΣΗ ΠΝΕΥΜΟΝΙΚΗΣ ΛΟΙΜΩΞΗΣ ΑΠΟ NTM

Ελένη Παπαδάκη, Μαρία Σιωνίδου, Marija Hatzi-Mitrova, Παναγιώτα Κυρέλτση, Μαρία Αλεβιζάκη, Κατερίνα Μανίκα
Ιατρείο Αναπνευστικών Λοιμώξεων - Φυματίωσης, Μονάδα Αναπνευστικών Λοιμώξεων, Πνευμονολογική Κλινική ΑΠΘ, ΓΝΘ «Γ. Παπανικολάου»

Εισαγωγή:
Η εισπνεόμενη λιποσωμιακή αμικασίνη (Amikacin Liposome Inhalation Suspension-ALIS) έχει πάρει έγκριση από τον EMA για τη θεραπεία της πνευμονικής λοίμωξης από MAC σε ασθενείς με περιορισμένες θεραπευτικές επιλογές.

Σκοπός:
Η καταγραφή των κλινικών και μικροβιολογικών χαρακτηριστικών των ασθενών που έλαβαν ALIS για λοίμωξη από NTM.

Ασθενείς και μέθοδος:
Αναδρομική μελέτη των ασθενών με λοίμωξη από NTM που παρακολουθούνται συστηματικά στα Εξωτερικά Ιατρεία Λοιμώξεων της Πνευμονολογικής ΑΠΘ και έλαβαν ALIS κατά τη διάρκεια της θεραπείας τους.

Αποτελέσματα:
Συνολικά 7 ασθενείς (4 γυναίκες και 3 άντρες) με μέση ηλικία τα 47,8 έτη έχουν λάβει ALIS στο θεραπευτικό τους σχήμα. Από αυτούς, οι 4 είχαν λοίμωξη από MAC, 2 από M.abscessus και ένας από M.fortuitum. Από τους ασθενείς με MAC ο ένας έλαβε ALIS λόγω μη ανταπόκρισης στην αρχική αγωγή, δύο λόγω λοίμωξης από στέλεχος με αντοχή στις μακρολίδες και ο τέταρτος λόγω υποτροπής της λοίμωξης από M.avium. Οι 2 ασθενείς με λοίμωξη από M.abscessus (1 με subsp massiliense και 1 με subsp abscessus) έλαβαν ALIS κατά τη φάση συνέχισης της αγωγής. Ο ασθενής με M.fortuitum έλαβε ALIS λόγω εκτεταμένης νόσου και περιορισμένων θεραπευτικών επιλογών. Από τους 7 ασθενείς 2 έχουν ολοκληρώσει τη θεραπεία με επιτυχή έκβαση, ενώ στους υπόλοιπους 5 η θεραπεία βρίσκεται σε εξέλιξη, με καλή κλινική και ακτινολογική ανταπόκριση. Κανένας ασθενής δεν χρειάστηκε να διακόψει το φάρμακο λόγω κάποιας μείζονος ανεπιθύμητης ενέργειας.

Συμπεράσματα:
Η ALIS αποτελεί μία αποτελεσματική θεραπευτική επιλογή για την αντιμετώπιση της λοίμωξης από NTM, με καλή ανοχή από τους ασθενείς.

ΕΑ-63

ΕΛΕΓΧΟΣ ΕΠΑΓΓΕΛΜΑΤΙΩΝ ΥΓΕΙΑΣ ΜΕΤΑ ΑΠΟ ΕΚΘΕΣΗ ΣΕ ΑΣΘΕΝΕΙΣ ΜΕ ΦΥΜΑΤΙΩΣΗ

Κατερίνα Μανίκα, Μαρία Σιωνίδου, Μαρία Αλεβιζάκη, Παναγιώτα Κυρέλτση, Ηριννα Γιαννοπούλου, Ελένη Παπαδάκη, Marija Hadji-Mitrova, Άννα Τσάκωνα, Δέσποινα Παπακώστα
Εξωτερικό Ιατρείο Φυματίωσης, Πνευμονολογική Κλινική ΑΠΘ, ΓΝΘ «Γ. Παπανικολάου»

Εισαγωγή:
Η μετάδοση του Mycobacterium tuberculosis στους χώρους παροχής υπηρεσιών υγείας εξακολουθεί να αποτελεί πραγματικότητα και να επιβάλλει τη διενέργεια ελέγχου στους επαγγελματίες υγείας.

Σκοπός
Η διαπίστωση μόλυνσης από M. tuberculosis σε επαγγελματίες υγείας που εκτέθηκαν σε δύο διασωληνωμένους ασθενείς,στους οποίους διαγνώστηκε πνευμονική φυματίωση ως τυχαίο εύρημα κατά τη νοσηλεία.
Ασθενείς – Μέθοδος:Ελέγχθηκαν 102 επαγγελματίες υγείας που ήρθαν σε επαφή με τους ασθενείς πριν τεθεί η διάγνωση της πνευμονικής φυματίωσης,8 εβδομάδες μετά τη διάγνωση. Ο έλεγχος περιλάμβανε κλινική εξέταση,ακτινογραφία θώρακα,Mantoux και ερωτηματολόγιο, σχετικά με ατομικό ιατρικό ιστορικό – ανοσοκαταστολή, είδος και χρόνος έκθεσης,μέτρα ατομικής προστασίας,συμπτώματα ενεργού νόσου,προηγούμενη αγωγή για φυματίωση και εμβολιασμό με BCG.Επί Mantoux ≥5mm,έγινε έλεγχος με IGRA (Quantiferon).

Αποτελέσματα:
48 εξεταζόμενοι είχαν θετική Mantoux και 54 αρνητική. IGRA διενεργήθηκε σε αυτούς με θετική Mantoux και 4 με αρνητική,λόγω ιστορικού προηγούμενης επαφής με ασθενείς με φυματίωση ή ανοσοκαταστολής.Σε 7 εξεταζόμενους (13,4%) διαπιστώθηκε θετική IGRA.Σε αυτούς έγινε σύσταση τρίμηνης αγωγής για λανθάνουσα φυματίωση με ισονιαζίδη – ριφαμπικίνη.Σύσταση αγωγής έγινε επίσης σε άλλους 9, με ισχυρά θετική Mantoux δεκαετίες μετά το BCG,παρατεταμένο χρόνο έκθεσης ή ανοσοκαταστολή. 9 άτομα έλαβαν αγωγή,σε έναν αναβλήθηκε λόγω υπερτρανσαμινασαιμίας και οι υπόλοιποι την ανέβαλλαν για προσωπικούς λόγους.Επίσης, σε 3 εργαζόμενους με αρνητική IGRA συστήθηκε επανάληψη της IGRA σε δύο μήνες,καθώς παρουσίασαν ισχυρά θετική Mantoux.

Συμπεράσματα:
Η μετάδοση του M. tuberculosis αποτελεί κίνδυνο σε περιβάλλοντα υγειονομικής περίθαλψης. Η απόφαση για έναρξη χημειοπροφύλαξης είναι εξατομικευμένη.

ΕΑ-64

ΔΙΑΓΝΩΣΤΙΚΟΣ ΑΛΓΟΡΙΘΜΟΣ ΕΚΤΙΜΗΣΗΣ TB-ΠΛΕΥΡΙΤΙΔΑΣ

Π. Ζαχαράτος[1] , Π. Ιωαννίδης[2], Δ. Παπαβέντσης[2], Μ. Ελκούρης[1], Χ. Κάντζα[1], Σ. Καράμπελα[2], Χ. Μόσχος[3]
[1]Βιοχημικό Εργ, [2]Μικροβιολογικό Εργ & Εθνικό Κέντρο Αναφοράς Μυκοβακτηριδίων, [3]Μον. Ανθεκτικής Φυματίωσης ΓΝΝΘΑ «Η Σωτηρία»

Εισαγωγή:
Η TB-πλευρίτιδα είναι η 2η συχνότερη μορφή-εξωπνευμονικής-φυματίωσης και η μη θεραπεία της οδηγεί σε πνευμονική νόσο(1,2). Η καλλιέργεια-πλευριτικού-υγρού είναι η χρονοβόρα πρότυπη-διαγνωστική μέθοδος. Στην κλινική πρακτική χρησιμοποιούνται δύο ταχείες διαγνωστικές μέθοδοι: η μέτρηση ADA/ADA2, με μεγάλη ευαισθησία αλλά μικρή ειδικότητα και η μοριακή-μέθοδος(NAAT), με εξαιρετική ειδικότητα αλλά μικρή ευαισθησία(3-5).

Σκοπός:
Στην παρούσα αναδρομική-μελέτη-παρατήρησης εξετάστηκε η συγκριτική-διαγνωστική-ικανότητα των προαναφερομένων δοκιμασιών προκειμένου να προταθεί ένας αλγόριθμος για τη διάγνωση της TB-πλευρίτιδας.

Υλικά - Μέθοδοι:
Συμπεριλήφθησαν 78 πλευριτικές συλλογές διαγνωσμένες στο ΓΝΝΘΑ¨Σωτηρία¨(01_2019-06_2020) με διαθέσιμα αποτελέσματα καλλιέργειας-β-Koch, NAAT και μέτρησης ισοενζύμων-ADA(Πίνακας-1).
Η καλλιέργεια Lowenstein-Jensen(L-J) έγινε βάσει καθιερωμένων εργαστηριακών πρωτοκόλλων, η NAAT στηρίχθηκε στη μέθοδο GeneXpert MTB/RIF(Cepheid,USA) και η μέτρηση ADA/ADA2 έγινε με αντιδραστήρια Medicon-Hellas σε βιοχημικούς-αναλυτές Siemens-ADVIA_2400, Abbott Architect_c16000. Για τη στατιστική επεξεργασία χρησιμοποιήθηκαν τα MedCalc και MSExcel365.

Αποτελέσματα: (Πίνακας-2)
Για τη διάγνωση TB πλευρίτιδας:
Η καλλιέργεια L-J πλευριτικού υγρού παρουσίασε ειδικότητα 100%, ευαισθησία 61.9% και NPV 87.7%.
Η NAAT(Xpert MTB/RIF) είχε ειδικότητα 100%, ευαισθησία 38.1% και NPV 81.4%. .
Εφαρμόζοντας το κριτήριο ADA>40U/L-και-ADA2/ADA>0.5 διαπιστώθηκε ευαισθησία 61.9%, ειδικότητα 93.0% και NPV 86.9%.

Συμπεράσματα
Τα αποτελέσματα μας για τη διαγνωστική αξία της NAAT συμφωνούν με πρόσφατη μελέτη ανασκόπησης-μετανάλυσης(5).
Το υψηλό ποσοστό διάγνωσης φυματιώδους πλευρίτιδας στη βάση των ασθενών της μελέτης οφείλετε στο ότι το Νοσοκομείο μας είναι Νοσοκομείο αναφοράς(7)
Το κριτήριο ADA>40U/L-ADA2/ADA>0.5 είναι ένα χρήσιμο, γρήγορο-φθηνό-και-πρακτικό, διαγνωστικό εργαλείο TB-πλευρίτιδας(6). Στη συγκεκριμένη βάση δεδομένων διαπιστώθηκε με ευαισθησία-NPV παρόμοια της καλλιέργειας και ειδικότητα >90%
Με βάση τα δεδομένα μας και σχετική βιβλιογραφία/συστάσεις για τη διαγνωστική προσέγγιση της TB-πλευρίτιδας προτείνεται ο κάτωθι αλγόριθμος προς περαιτέρω κλινική αξιολόγηση προοπτικά(Εικόνα-1).

Βιβλιογραφικές αναφορές

1. Peto HM, et al. Clin Infect Dis 2009;49:1350e7.
2. Kruijshaar ME, Abubakar I. Thorax 2009;64:1090e5
3. Light RW. Respirology 2010;10.1111/j.1440-1843.2010.01723.x
4. Shaw JA, et al. Respirology 2019; 10.1111/resp.13673
5. Qiu Y-R et al. J Clin Lab Anal. 2022; 10.1002/jcla.24185
6. Zacharatos P et al, 29ο Πανελλήνιο Πνευμονολογικό Συνέδριο, Αθήνα 2020).
7. Ruan SY et al. Thorax. 2012; 10.1136/thoraxjnl-2011-201363

Πίνακας 1: Δημογραφικά στοιχεία των ασθενών και διάγνωση εργασίας

	Διάγνωση πλευριτικής συλλογής			
	TBC	I	LC	Αλλη
Σύνολο πλευριτικών συλλογών	21	41	9	7
Αρρεν (% συνόλου)	86%	71%	56%	57%
Διάμεση ηλικία (έτη)	50	63	71	64

TBC: φυματιώδης πλευριτιδα, LC: καρκινωματώδης συλλογή, I: παραπνευμονική συλλογή

Πίνακας 2: Συγκεντρωτικά αποτελέσματα και συσχετίσεις των διαφόρων διαγνωστικών μεθόδων για εκτίμηση ΤΒ πλευρίτιδας

		Κ/Α		NAAT		ΔΙΑΓΝΩΣΗ			
		ΘΕΤ	ΑΡΝ	ΘΕΤ	ΑΡΝ	TBC	LC	I	Αλλη
ADA_ADA2	ΘΕΤ	9	8	7	10	13	0	3	1
	ΑΡΝ	4	57	1	60	8	9	38	6
Κ/Α	ΘΕΤ			8	5	13	0	0	0
	ΑΡΝ			0	65	8	9	41	7
NAAT	ΘΕΤ					8	0	0	0
	ΑΡΝ					13	9	41	7

TBC: φυματιώδης πλευριτιδα, LC: καρκινωματώδης συλλογή, I: παραπνευμονική συλλογή
ADA_ADA2: ADA> 40U/L και ADA2/ADA>0.5

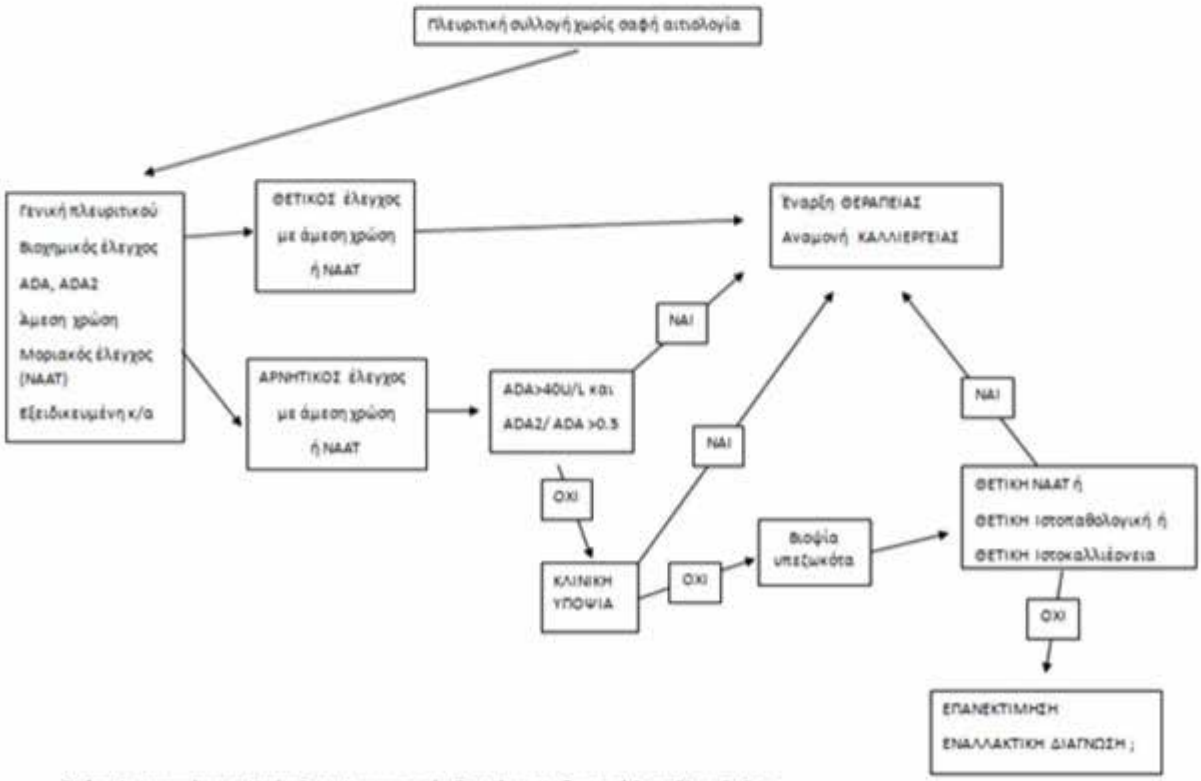

Εικόνα 1: Προτεινόμενος Αλγόριθμος Διαγνωστικής Προσέγγισης Φυματιώδους Πλευρίτιδας

ΕΑ-65

ΧΟΡΗΓΗΣΗ ΙΜΙΠΕΝΕΜΗΣ/ΣΙΛΑΣΤΑΤΙΝΗΣ/ΡΕΛΕΜΠΑΚΤΑΜΗΣ ΣΕ ΣΥΝΔΥΑΣΜΟ ΜΕ ΑΜΟΞΥΚΙΛΛΙΝΗ ΣΕ ΑΣΘΕΝΕΙΣ ΜΕ ΠΝΕΥΜΟΝΙΚΗ ΛΟΙΜΩΞΗ ΑΠΟ M. ABSCESSUS ΚΑΙ ΜΕΤΡΙΑ ΕΥΑΙΣΘΗΣΙΑ ΣΤΗΝ ΙΜΙΠΕΝΕΜΗ

Βογιατζόγλου Αναστάσιος, Hatzi-Mitrova Maria, Παπαδάκη Ελένη, Σιωνίδου Μαρία, Κυρέλτση Παναγιώτα, Τσάκωνα Άννα, Μανίκα Κατερίνα, Παπακώστα Δέσποινα
Μονάδα Αναπνευστικών Λοιμώξεων, Πνευμονολογική Κλινική Α.Π.Θ.

Εισαγωγή:
Το Mycobacterium abscessus αποτελεί σύμπλεγμα πολύ-ανθεκτικών, μη φυματικών μυκοβακτηριδίων, υπεύθυνων για ευρύ φάσμα λοιμώξεων. Έχει διαπιστωθεί πειραματικά ότι η relebactam αυξάνει την δραστικότητα της ιμιπενέμης και της αμοξυκιλλίνης έναντι του M. abscessus, αλλά τα δεδομένα σε ασθενείς είναι ελάχιστα.

Παρουσίαση περιστατικών:
Παρουσιάζονται δύο περιπτώσεις πνευμονικής λοίμωξης από M. abscessus, στις οποίες χρησιμοποιήθηκε ιμιπενέμη/ σιλαστατίνη/ ρελεμπακτάμη σε συνδυασμό με αμοξυκιλλίνη, με συστηματική παρακολούθηση της νεφρικής λειτουργίας.
Η πρώτη περίπτωση αφορά άνδρα 52 ετών, με ιστορικό φυματίωσης προ 25 ετών, που στα πλαίσια διερεύνησης συμβατής συμπτωματολογίας έλαβε τετραπλή αντιφυματική αγωγή εννεάμηνη, χωρίς βελτίωση. Από δείγμα πτυέλων απομονώθηκε M. abscessus subsp massiliense, χωρίς ανθεκτικότητα στις μακρολίδες και αμινογλυκοσίδες, αλλά μέτρια ευαισθησία στην ιμιπενέμη. Λόγω του τελευταίου, ο ασθενής έλαβε αρχικά τρίμηνο συνδυασμό iv ιμιπενέμης/σιλαστατίνης/ρελεμπακτάμης, αμικασίνης, τιγεκυκλίνης μαζί με po αμοξυκιλλίνη, λινεζολίδη και αζιθρομυκίνη. Στη δεύτερη φάση πέρασε σε po αζιθρομυκίνη, κλοφαζιμίνη, λινεζολίδη, κοτριμοξαζόλη, im αμικασίνη και inh αμικασίνη, τα οποία συνεχίζει με σημαντική κλινική και απεικονιστική βελτίωση.
Η δεύτερη περίπτωση αφορά γυναίκα 55 ετών με επεισόδια αιμόπτυσης και μη παραγωγικό βήχα. Σε δείγμα βρογχικού εκπλύματος απομονώθηκε M. abscessus subsp abscessus, με αντοχή στις μακρολίδες. Λόγω μέτριας ευαισθησίας στην ιμιπενέμη, η ασθενής λαμβάνει τρίμηνο συνδυασμό iv ιμιπενέμης/σιλαστατίνης/ρελεμπακτάμης, αμικασίνης, τιγεκυκλίνης μαζί με po αμοξυκιλλίνη, λινεζολίδη και κλοφαζιμίνη, με σημαντική κλινική βελτίωση.

Συμπεράσματα:
Η χορήγηση ιμιπενέμης/ σιλαστατίνης/ ρελεμπακτάμης σε συνδυασμό με αμοξυκιλλίνη σε ασθενείς με πνευμονική λοίμωξη από M. abscessus ήταν καλά ανεκτή και φάνηκε αποτελεσματική.

ΕΑ-66

ΥΠΟΚΛΙΝΙΚΗ ΝΟΣΟΣ ΣΤΗ ΦΥΜΑΤΙΩΣΗ

Παπαθανασίου Ευγενία [1], Λουκέρη Αγγελική Λουκέρη [1], Μόσχος Χαράλαμπος [1], Μπερώτας Δημήτριος [1], Καββαδά Αικατερίνη [1], Καμπόλης Χρήστος [2], Παπαβασιλείου Απόστολος [1]
[1]Αντιφυματικό Τμήμα , ΓΝΝΘΑ Σωτηρία, [2] Ιπποκράτειο Γενικό Νοσοκομείο Αθηνών

Εισαγωγή:
Η υποκλινική φυματίωση είναι μια μορφή της νόσου όπου υπάρχει ενεργός μεταβολική δραστηριότητα του μυκοβακτηριδίου της φυματίωσης η οποία τεκμηριώνεται μέσω συμβατών ακτινολογικών ή και μικροβιολογικών ευρημάτων χωρίς ωστόσο να υπάρχουν συμβατά συμπτώματα με ενεργό νόσο. Πρόκειται για μια οντότητα που αναγνωρίσθηκε σχετικά πρόσφατα καθώς πλέον θεωρείται πως υπάρχει ένα συνεχές φάσμα μεταβολικής δραστηριότητας του M.tuberculosis από τη λανθάνουσα λοίμωξη έως και την έκδηλη ενεργό νόσο.

Παρουσίαση περιστατικών:
12 άτομα με διάμεση ηλικία τα 50 έτη έλαβαν αντιφυματική αγωγή βάσει συμβατών ακτινολογικών ή/ και μικροβιολογικών ευρημάτων αλλά με πλήρη απουσία συμβατής με ενεργό νόσο συμπτωματολογίας τα τελευταία 2 έτη. Το 91.6% υπεβλήθη στο σχετικό κλινικό, απεικονιστικό και εργαστηριακό έλεγχο στα πλαίσια διερεύνησης επαφών ασθενών με ενεργό φυματίωση. Το 58.3% είχε ελεύθερο ατομικό αναμνηστικό ενώ ένα άτομο ελάμβανε ανοσοκατασταλτική αγωγή. Όλοι είχαν εντόνως θετική φυματινοαντίδραση Mantoux με μέσο μέγεθος τα 20mm. Το σύνολο των ασθενών είχε οζίδια και διηθήματα θαμβής υάλου και 2 ασθενείς συνοδό λεμφαδενοπάθεια μεσοθωρακίου στη αξονική θώρακος. Το 33% (4) ασθενείς είχαν επίσης και θετικό μικροβιολογικό έλεγχο με απομόνωση του M.tuberculosis είτε μοριακά είτε σε καλλιέργεια σε δείγματα κατώτερου αναπνευστικού. Οι ασθενείς ετέθησαν όλοι εξαρχής σε πλήρη αντιφυματική αγωγή ενώ η ανταπόκριση στην αγωγή ελέγχθηκε απεικονιστικά σε διάστημα 3- 6 μηνών από την έναρξη αυτής. Το σύνολο των ασθενών παρουσίασε βελτίωση. Για όσους έχουν ήδη ολοκληρώσει την αγωγή, η διάρκεια αυτής κυμάνθηκε από 6-18 μήνες.

Συμπέρασμα:
Η έγκαιρη αναγνώριση ασθενών με υποκλινική φυματίωση συνεπάγεται ταχύτερης αντιμετώπισης των ασθενών ωστόσο απαιτούνται περισσότερα δεδομένα για την καθιέρωση του τρόπου διάγνωσης της.

ΕΑ-67

ΜΙΚΡΟΒΙΟΛΟΓΙΚΑ ΔΕΔΟΜΕΝΑ, ΚΛΙΝΙΚΟΑΠΕΙΚΟΝΙΣΤΙΚΑ ΧΑΡΑΚΤΗΡΙΣΤΙΚΑ ΚΑΙ ΘΕΡΑΠΕΥΤΙΚΗ ΑΝΤΙΜΕΤΩΠΙΣΗ ΑΣΘΕΝΩΝ ΜΕ ΠΝΕΥΜΟΝΙΚΗ ΛΟΙΜΩΞΗ ΑΠΟ ΝΤΜ: ΕΠΤΑΕΤΗΣ ΑΝΑΔΡΟΜΙΚΗ ΜΕΛΕΤΗ

Λουκέρη Αγγελική[1], Γιαννακάκη Μαρία [2], Παπαθανασίου Ευγενία [1], Ιωαννίδης Παναγιώτης [2], Παπαβέντζης Δημήτριος [2], Ροδοπούλου Παναγιώτα [2], Μόσχος Χαράλαμπος [1], Καράμπελα Σιμόνα [2], Παπαβασιλείου Απόστολος [1]
[1] *Αντιφυματικό Τμήμα-Μονάδα Ανθεκτικής Φυματίωσης, ΝΝΘΑ"Η Σωτηρία",*
[2] Μικροβιολογικό Τμήμα, ΝΝΘΑ "Η Σωτηρία"

Εισαγωγή:
Ως προς την επιδημολογία των πνευμονικών λοιμώξεων από μη φυματικά μυκοβακτηρίδια (ΝΤΜ) ένα σταθερό εύρημα είναι η αύξηση της συχνότητας τους παγκοσμίως.Η αύξηση αυτή αποδίδεται σε διάφορους παράγοντες όπως η υψηλότερη κλινική υποψία, η βελτίωση των εργαστηριακών και απεικονιστικών μεθόδων διάγνωσης, η διάδοση των βρογχοσκοπικών τεχνικών, η γήρανση του πληθυσμού και τέλος η πτώση της επίπτωσης της φυματίωσης που ενδεχομένως προσφέρει πιθανή διασταυρούμενη προστασία έναντι των λοιμώξεων από άλλα μυκοβακτηρίδια.

Μέθοδοι-Αποτελέσματα:
Μελετήθηκαν αναδρομικά τα δείγματα που καλλιεργήθηκαν για ΝΤΜ από το Εργαστήριο του Κέντρου Αναφοράς Μυκοβακτηριδίων του ΓΝΝΘΑ ¨Η Σωτηρία¨ από τον 1ο/2015 έως τον 12ο/2022, και ακολούθως αναλύθηκαν τα χαρακτηριστικά των ασθενών με θετική καλλιέργεια που πληρούσαν τα κλινικοαπεικονιστικά και μικροβιολογικά κριτήρια που έχουν θεσπιστεί από τον ATS και παραπέμφθηκαν στο Αντιφυματικό Τμήμα του ΝΝΘΑ¨Η Σωτηρία¨.Επιπλέον, συλλέχθηκαν δεδομένα σχετικά με την αντιμικροβιακή θεραπεία που χορηγήθηκε και την έκβαση της νόσου ή την εμφάνιση επιπλοκών. Παραλήφθησαν συνολικά 101.248 δείγματα με το 0,8% εξ΄αυτών να εμφανίζουν θετική καλλιέργεια για ΝΤΜ.Τα συχνότερα απομονωμένα είδη ήταν το M.avium complex (52.6%) ακολουθούμενο από το M.fortuitum (10.6%) και το M.chelonae (7.5%).Στην πλειοψηφία των δειγμάτων (87,7%) τα δείγματα προέρχονταν από το αναπνευστικό. Στο Αντιφυματικό Τμήμα παραπέμφθηκαν οι 149 από τους 476 ασθενείς με θετική καλλιέργεια, οι οποίοι πληρούσαν και τα λοιπά κριτήρια πέρα των μικροβιολογικών του ATS και θεωρήθηκε ότι έχουν λοίμωξη από ΝΤΜ και όχι αποικισμό. Στην πλειοψηφία τους στον απεικονιστικό έλεγχο εμφάνιζαν εκτεταμένη νόσο, με συχνότερο εύρημα τις βρογχεκτασίες και τα οζίδια και λιγότερο συχνά την κοιλότητα.Συχνότερα απομονωμένο ΝΤΜ ήταν το σύμπλεγμα MAC ενώ ακολουθούσαν το M.abscessus και το M.fortuitum.

Συζήτηση:
Στην Ελλάδα τα δεδομένα σχετικά με την επιδημιολογία των ΝΤΜ είναι εξαιρετικά περιορισμένα. Η θεραπεία των ασθενών με πνευμονική λοίμωξη από ΝΤΜ είναι μακρόχρονη,και απαιτεί εξατομίκευση ανάλογα με το είδος του μυκοβακτηριδίου,τον έλεγχο ευαισθησίας και την γενική κατάσταση του ασθενή.

ΕΑ-68

ΣΥΣΤΗΜΑΤΙΚΟΣ ΕΡΥΘΗΜΑΤΩΔΗΣ ΛΥΚΟΣ ΚΑΙ ΠΝΕΥΜΟΝΙΚΕΣ ΕΚΔΗΛΩΣΕΙΣ. ΣΤΗΝ ΚΑΡΔΙΑ ΤΟΥ ΠΡΟΒΛΗΜΑΤΟΣ

Παλαμίδας Αναστάσιος, Μπούρος Δημοσθένης
Ιατρικό Κέντρο Αθηνών

Ο Συστηματικός Ερυθηματώδης Λύκος ειναι μια αυτοάνοση πάθηση με πολυοργανικές εκδηλώσεις συμπεριλαμβανομένων των επιπλοκών από το αναπνευστικό σύστημα σε ποσοστό 20-90%. Οι εκδηλώσεις του λύκου στον πνεύμονα ποικίλουν αλλά κυρίως εμφανίζεται με πλευρίτιδα-συλλογή, οξεία πνευμονίτιδα, διάμεση πνευμονοπάθεια,διάχυτη κυψελιδική αιμορραγία, πνευμονική υπέρταση, πνευμονική εμβολή.
Ασθενής 45 ετών με ατομικό αναμνηστικό ρευματοειδούς αρθρίτιδας από 15 ετίας, αρτηριακής υπέρτασης και παροξυσμικής κολπικής μαρμαρυγής με νοσηλεία προ εξαμήνου λόγω πνευμονικού οιδήματος προσήλθε με δύσπνοια αιμόφυρτα πτύελα. Κατα την εισαγωγή της η ασθενής ήταν βαρέως πάσχουσα καθώς παρουσίαζε υποξυγοναιμική αναπνευστική ανεπάρκεια, αναιμία, πτώση αρτηριακής πίεσης - φλεβοκομβικη ταχυκαρδία. Πραγματοποιήθηκε CTPA χωρίς ανάδειξη εμβολής αλλά με πολλαπλά GGOs άμφω κυρίως στους άνω λοβούς και περιπυλαία, με υπέρπυκνα στοιχεία κυρίως στον αριστερό άνω λοβό και την γλωσσίδα. Τέθηκε η υποψία DAH η οποία και επιβεβαιώθηκε με BAL που ήταν αιματηρό . Στην ασθενή έγινε και triplex καρδιάς που κατέδειξε σημαντική ανεπάρκεια της αορτικής και μιτροειδικής βαλβίδας με εκβλαστήσεις (εικόνα μαραντικής ενδοκαρδίτιδος). Εστάλη πλήρης ρευματολογικός έλεγχος ενώ ελήφθησαν μικροβιολογικά δείγματα από πολλαπλά υλικά που απέβησαν αρνητικές. Ετέθη σε pulse μεθυλπρεδνιζολόνης καθώς επιδεινωνόταν ενώ ταυτόχρονα ο ρευματολογικός έλεγχος κατέδειξε ασθενώς θετικό το αντιπηκτικό του λύκου. Τέλος έγινε διοισοφάγιο υπερηχογράφημα που επιβεβαίωσε την εικόνα του διαθωρακικού. Τελικά τέθηκε η υποψία ενδοκαρδίτιδος Libman - Sacks. Η ασθενής ετέθη σε πρωτόκολλο με κυκλοφωσφαμίδη και έλαβε 3 κύκλους με αποτέλεσμα την βελτίωση της αναπνευστικής της ανεπάρκειας. Οδηγήθηκε μετά από ένα μήνα νοσηλείας στο χ/ο για αντικατάσταση βαλβίδων, που επιβεβαίωσε την υποψία ενδοκαρδίτιδος, μετά το οποίο απεβίωσε λόγω ισχαιμικών επιπλοκών.
Η ενδοκαρδίτιδα αυξάνει την θνητότητα, σίγουρα χρήζει συστηματικής θεραπείας και χειρουργικής παρέμβασης στην σοβαρή ανεπάρκεια η στένωση των βαλβίδων. Η πρώιμη αναγνώριση της, η θεραπεία με αντιπηκτικά και η συστηματική θεραπεία βελτιώνει την θνητότητα αλλά δεν υπάρχει consesus στην επίδραση των στεροειδών η της κυτταροτοξικής θεραπείας στις βαλβίδες.

ΕΑ-69

ΜΕΛΕΤΗ ΤΗΣ ΝΕΚΡΟΠΤΩΣΗΣ ΣΕ ΕΠΙΘΗΛΙΑΚΟ IN VITRO ΜΟΝΤΕΛΟ ΠΟΥ ΕΚΦΡΑΖΕΙ ΤΗΝ ΠΡΩΤΕΪΝΗ Α1 ΤΟΥ ΕΠΙΦΑΝΕΙΟΔΡΑΣΤΙΚΟΥ ΠΑΡΑΓΟΝΤΑ

Ιωάννης Τόμος[1], Camille Fletcher[2], Tifenn Diezanau[2], Angela Arenas Garcia[2], Aphroditi Daskalopoulou[2], Camille Louvrier[2], Serge Amselem[2], Sonia Karabina[2], Nadia Nathan[2]
[1] 5η Πνευμονολογική Κλινική, ΓΝΝΘΑ «Η ΣΩΤΗΡΙΑ», [2] Sorbonne Université, Inserm, Hôpital Armand-Trousseau, Παρίσι, Γαλλία

Εισαγωγή:
Μεταλλάξεις που αφορούν στο γονίδιο για την πρωτεΐνη Α1 του επιφανειοδραστικού παράγοντα (SFTPA1) έχουν συσχετιστεί με την πνευμονική ίνωση. Πρόσφατα, ο ρόλος της νεκρόπτωσης, ενός φλεγμονώδους τύπου κυτταρικού θανάτου αναδεικνύεται.

Σκοπός:
Να διερευνήσουμε τον ενδεχόμενο ρόλο της νεκρόπτωσης σε ένα μοντέλο επιθηλιακών κυττάρων A549 που εκφράζουν την SPA1.

Μεθοδολογία:
Η επιθηλιακή κυτταρική σειρά A549 διαμολύνθηκε με 500ng πλασμιδίου που εκφράζει την RIPK-3 και 500ng πλασμίδιου που εκφράζει είτε pSPA1-WT ή pSPA1-Y208H ή empty vector πλασμίδιο με μάρτυρα. Η νεκρόπτωση προκλήθηκε με 200ng/ml TNFα+2μg/ml του αναστολέα κασπάσης Z-VAD+20μM δοξορουβικίνης, παρουσία ή απουσία 1μg/ml νεκροστατίνης 10μM, ενός ειδικού αναστολέα νεκρόπτωσης. Η έκφραση της πρωτεΐνης RIPK3, της φωσφορυλιωμένης pRIPK3 και της φωσφορυλιωμένης pMLKL αναλύθηκαν με western blot. Παράλληλα, η έκφραση της pMLKL εξετάστηκε με ανοσοϊστοχημεία σε βιοψίες ασθενών με πνευμονική ίνωση. Αποτελέσματα: Η διαμόλυνση με RIPK3 ήταν απαραίτητη για την πρόκληση νεκρόπτωσης στην κυτταρική αυτή σειρά. Σε κύτταρα που εκφράζουν παροδικά την WT ή τη μεταλλαγμένη πρωτεΐνη SPA, η θεραπεία με TNFα+zVAD+δοξορουβικίνη προκάλεσε νεκρόπτωση. Η νεκροστατίνη μείωσε την έκφραση των pRIPK3 και pMLKL και στις δύο ομάδες χωρίς να επηρεάσει την έκφραση της RIPK3. Είναι ενδιαφέρον ότι η pMLKL ήταν παρούσα σε κυψελιδικά επιθηλιακά κύτταρα τύπου 2 και κυψελιδικά μακροφάγα στις βιοψίες ασθενών με πνευμονική ίνωση.

Συμπεράσματα:
Η νεκρόπτωση στα επιθηλιακά κύτταρα του πνεύμονα θα μπορούσε να αντιπροσωπεύει έναν ενδεχόμενο μηχανισμό στην παθογένεια της πνευμονικής ίνωσης που σχετίζεται με μεταλλάξεις στο γονίδιο για την πρωτεΐνη Α1 του επιφανειοδραστικού παράγοντα. Απαιτούνται περαιτέρω μελέτες για να επιβεβαιωθούν τα αποτελέσματά μας.

ΕΑ-70

«Ι-ΑΣΚΟΥΜΑΙ»: ΒΕΛΤΙΩΣΗ ΤΗΣ ΛΕΙΤΟΥΡΓΙΚΗΣ ΙΚΑΝΟΤΗΤΑΣ, ΤΗΣ ΦΥΣΙΚΗΣ ΔΡΑΣΤΗΡΙΟΤΗΤΑΣ ΚΑΙ ΤΗΣ ΠΟΙΟΤΗΤΑΣ ΖΩΗΣ, ΑΣΘΕΝΩΝ ΜΕ ΔΙΑΜΕΣΕΣ ΠΝΕΥΜΟΝΟΠΑΘΕΙΕΣ, ΜΕΤΑ ΑΠΟ ΣΥΜΜΕΤΟΧΗ ΣΕ ΜΑΚΡΟΧΡΟΝΙΟ ΠΡΟΓΡΑΜΜΑ ΑΣΚΗΣΗΣ/ΑΠΟΚΑΤΑΣΤΑΣΗΣ

Δίπλα Κ.[1,4] Ζαφειρίδης Α.[1] Κρητικού Σ.[1] Μπούτου Α.[2] Κούντη Γ.[3] Ραμπιάδου Χ.[3] Γκαλγκουράνας Ι.[1] Μπίσμπος Μ.[1] Ζαχαρίας Α.[4] Πεγκλίδου Β.[3] Χλωρός Α.[3] Στανόπουλος Ι.[4] Πίτσιου Γ.[4] Μαρκοπούλου Α.[3]
[1]Εργαστήριο Εργοφυσιολογίας και Βιοχημείας της Άσκησης, ΤΕΦΑΑ Σερρών, Αριστοτέλειο Πανεπιστήμιο Θεσσαλονίκης, [2]Πνευμονολογική Κλινική ΕΣΥ, ΓΝ Ιπποκράτειο, Θεσσαλονίκη , [3]Εξωτερικό Ιατρείο Διάμεσων Πνευμονοπαθειών και Σαρκοείδωσης, Πνευμονολογική Γ.Ν. Παπανικολάου Κλινική ΕΣΥ, ΓΝ Παπανικολάου, Θεσσαλονίκη, [4]Κλινική Αναπνευστικής Ανεπάρκειας, ΓΝ Παπανικολάου, Ιατρική, Αριστοτέλειο Πανεπιστήμιο Θεσσαλονίκη

Εισαγωγή.
Οι ασθενείς που πάσχουν από διάμεσες πνευμονοπάθειες (ΔΠ), συχνά μειώνουν τη φυσική τους δραστηριότητα μετά τη διάγνωση, με αποτέλεσμα την περαιτέρω μείωση της λειτουργικής ικανότητας και της ποιότητας ζωής τους. Μελέτες έδειξαν βελτίωση στη λειτουργική ικανότητα των ασθενών, μετά από πρόγραμμα άσκησης/αποκατάστασης 6-12 εβδομάδων. Δεν είναι γνωστό εάν, λόγω της εξέλιξης της νόσου, τα οφέλη της άσκησης μπορούν να διατηρηθούν μακροχρόνια.

Σκοπός:
Να διερευνηθεί εάν ένα μακροχρόνιο πρόγραμμα άσκησης/αποκατάστασης (>12 μηνών) σε ασθενείς με ΔΠ, μπορεί να επιφέρει βελτίωση ή διατήρηση στη: i)λειτουργική ικανότητα, ii)φυσική δραστηριότητα και iii)ποιότητα ζωής.

Υλικό–Μέθοδοι:
Είκοσι-επτά ασθενείς σε αντιινωτική αγωγή, συμμετείχαν συστηματικά σε πρόγραμμα άσκησης/αποκατάστασης για 1-5 έτη. Οι συμμετέχοντες υπεβλήθησαν σε εργοσπιρομέτρηση και δοκιμασίες 6-λεπτης βάδισης και Sit-To-Stand-30s, πριν την έναρξη, στο 1ο έτος και στα 3-5 έτη του προγράμματος.

Αποτελέσματα:
Οι συμμετέχοντες (63,8±10,6ετών, n=27) είχαν χαμηλή διαχυτική ικανότητα (DLCO 49,0±15,5%) και σημαντικό αποκορεσμό άσκησης. Στο 1ο έτος, οι ασθενείς παρουσίασαν: i)βελτίωση ($p<0,05$) στην καρδιοαναπνευστική ικανότητα (VO2peak: 18,0±3,2 έναντι 19,5±3,0ml/kg/min) και στο παραγόμενο έργο (84,4±35,6 έναντι 98,2±29,1W), ii) μικρότερο αποκορεσμό στην 6-λεπτη βάδιση και περισσότερες επαναλήψεις στο Sit-To-Stand-30s. Στο 3ο-4ο έτος συμμετοχής, οι ασθενείς (n=10) διατήρησαν τη βελτίωση στη VO2peak και στο παραγόμενο έργο (21,3±2,8ml/kg/min και 105,3±15,9W). Τα αποτελέσματα στην καρδιοαναπνευστική/λειτουργική ικανότητα διατηρήθηκαν στο 5ο έτος συμμετοχής, με τους ασθενείς να παρουσιάζουν και σημαντική βελτίωση ($p<0,05$) στη φυσική δραστηριότητα (ερωτηματολόγιο-IPAQ) και στην ποιότητα ζωής (KBILD) τους.

Συμπεράσματα:
Ασθενείς με ΔΠ, που συμμετείχαν σε 5ετές πρόγραμμα άσκησης/αποκατάστασης βελτίωσαν και διατήρησαν την καρδιοαναπνευστική/λειτουργική τους ικανότητα, παρουσιάζοντας σημαντική βελτίωση στην καθημερινή φυσική δραστηριότητα και στην ποιότητα ζωής τους.

ΕΑ-71

Ο ΡΟΛΟΣ ΤΟΥ ΜΥΚΟΦΑΙΝΟΛΙΚΟΥ ΟΞΕΟΣ ΣΤΑ ΔΙΑΧΥΤΑ ΔΙΑΜΕΣΑ ΠΑΡΕΓΧΥΜΑΤΙΚΑ ΝΟΣΗΜΑΤΑ: Η ΕΜΠΕΙΡΙΑ ΤΟΥ ΚΕΝΤΡΟΥ ΜΑΣ

Χριστίνα Αναγνωστοπούλου[1], Άννα Παπασαράντου[1], Αγαμέμνων Μπακάκος[1], Άγγελος Βοντετσιάνος[1], Ζωή Σωτηροπούλου[1], Πέτρος Μπακάκος[1], Φωτεινή Καρακοντάκη[1*], Ελένη Σταγάκη[1*]
[1]Α΄ Πανεπιστημιακή Πνευμονολογική Κλινική, Ιατρική Σχολή ΕΚΠΑ, Γ.Ν.Ν.Θ.Α «Η ΣΩΤΗΡΙΑ», Αθήνα, Ελλάδα

Εισαγωγή:
Το μυκοφαινολικό οξύ (MMF) χρησιμοποιείται για την πρόληψη οξείας απόρριψης μοσχεύματος σε ενήλικες ασθενείς. Ωστόσο, τα τελευταία χρόνια η χρήση του στη θεραπεία των διάχυτων διάμεσων πνευμονοπαθειών παρουσιάζει ενθαρρυντικά αποτελέσματα.

Σκοπός:
Η καταγραφή της εμπειρίας του ιατρείου διαμέσων πνευμονοπαθειών της κλινικής μας σχετικά με τις ενδείξεις, την αποτελεσματικότητα και το προφίλ ασφαλείας του MMF.

Μέθοδοι:
89 ασθενείς εξετάστηκαν στο ιατρείο μας από τον Ιούλιο του 2022 έως τον Ιούλιο του 2023. Από αυτούς έλαβαν θεραπεία με MMF 14 ασθενείς [M/F: 6/8 , 69±10 ετών (mean±SD)]. Πραγματοποιήθηκε απεικονιστικός, εργαστηριακός έλεγχος και πλήρης λειτουργικός έλεγχος της αναπνοής στο σύνολο των ασθενών κατά την έναρξη του φαρμάκου και τρεις μήνες μετά.

Αποτελέσματα:
Από αυτούς που έλαβαν θεραπεία με MMF, 8 ασθενείς (57%) διαγνώστηκαν με διάμεση πνευμονοπάθεια με αυτοάνοσα χαρακτηριστικά (IPAF), 3 ασθενείς (21%) με πνευμονίτιδα υπερευαισθησίας (HP), 1 ασθενής (7%) με ιδιοπαθή μη ειδική διάμεση πνευμονοπάθεια (INSIP), 1 ασθενής (7%) με οξεία οργανούμενη πνευμονία (AFOP) και 1 ασθενής (7%) με ρευματικό νόσημα (Sjogren). Η ένδειξη χορήγησης MMF ήταν η μείωση της δόσης των κορτικοειδών (CS sparing) σε 8 ασθενείς (57%), η υποτροπή νόσου σε 4 ασθενείς (29%), η μη ανοχή των κορτικοειδών σε 1 ασθενή (7%) και η πρόοδος νόσου σε 1 ασθενή (7%). Γαστρεντερικά ενοχλήματα παρουσίασαν 3 ασθενείς (21%), ενώ κανένας ασθενής δεν παρουσίασε παθολογική γενική αίματος. Τα αποτελέσματα του λειτουργικού ελέγχου της αναπνοής παρουσιάζονται στον πίνακα 1.

Συμπέρασμα:
Το MMF αποκτά όλο και σημαντικότερο ρόλο στη θεραπεία των διάμεσων πνευμονοπαθειών, καθώς οδηγεί σε αναπνευστική σταθεροποίηση των ασθενών, παρέχει τη δυνατότητα μείωσης της δόσης των κορτικοειδών και αποτελεί μια θεραπεία καλά ανεκτή χωρίς σημαντική τοξικότητα.

Πίνακας 1.

	PRE MMF	3 MONTHS POST MMF
FEV1 (% pred)	80±22	79±22
FVC (% pred)	74±19	74±18
FEV1/FVC	85±5	88±14
DLCO (% pred)	43±13	46±12
TLC (% pred)	63±14	63±16

FEV1: βίαια εκπνεόμενος όγκος το 1ο δευτερόλεπτο, FVC: βίαιη ζωτική χωρητικότητα, DLCo: διαχυτική ικανότητα για το μονοξείδιο του άνθρακα, TLC: ολική πνευμονική χωρητικότητα

Βιβλιογραφικές Αναφορές:

1. Brown K., Rajan S. et al.The emerging role of mycophenolate mofetil in interstitial lung diseases. Expert Rev Respir Med. 2021 Dec;15(12):1539-1549.DOI: 10.1080/17476348.2021.2001331
2. McCoy S, Mukadam Z et al. Mycophenolate therapy in interstitial pneumonia with autoimmune features: a cohort study. Ther Clin Risk Manag. 2018; 14: 2171–2181. DOI:10.2147%2FTCRM.S173154
3. Morisset J., Johannson K. et al. Use of Mycophenolate Mofetil or Azathioprine for the Management of Chronic Hypersensitivity Pneumonitis. Chest. 2017 Mar; 151(3): 619–625. DOI: 10.1016%2Fj.chest.2016.10.029
4. Fischer A., Brown K. et al. Mycophenolate Mofetil Improves Lung Function in Connective Tissue Disease-associated Interstitial Lung Disease. J Rheumatol. 2013 May; 40(5): 640–646.DOI: 10.3899%2Fjrheum.121043

ΕΑ-72

ΤΗΛΕ-ΑΣΚΗΣΗ-ΑΠΟΚΑΤΑΣΤΑΣΗ 4 ΕΒΔΟΜΑΔΩΝ ΣΕ ΑΣΘΕΝΕΙΣ ΜΕ ΙΔΙΟΠΑΘΗ ΠΝΕΥΜΟΝΙΚΗ ΙΝΩΣΗ: ΠΡΟΚΑΤΑΡΚΤΙΚΑ ΑΠΟΤΕΛΕΣΜΑΤΑ

Σταύρου Θ. Βασίλειος, Κόρακας Κωνσταντίνος, Τσιριμώνα Γλυκερία, Καρέτση Ελένη, Γουργουλιάνης Ι. Κωνσταντίνος, Δανιήλ Ζωή
Εργαστήριο Εργοσπιρομετρίας & Πνευμονικής Αποκατάστασης, Πνευμονολογική Κλινική, Ιατρική Σχολή, Πανεπιστήμιο Θεσσαλίας, Λάρισα

Εισαγωγή:
Η Ιδιοπαθής Πνευμονική Ίνωση (ΙΠΙ) είναι μία χρόνια, μη αναστρέψιμη νόσος με διάμεση επιβίωση στα 3-5 έτη μετά τη διάγνωση και κύρια συμπτώματα το μη παραγωγικό βήχα, απώλεια βάρους, κόπωση, αρθραλγίες και μυαλγίες.

Σκοπός:
Σκοπός της παρούσας μελέτης ήταν να διερευνήσει την επίδραση 4-εβδομάδων τηλε-άσκησης-αποκατάστασης με χρήση διαδικτυακής πλατφόρμας σε ασθενείς με ΙΠΙ σε σχέση με την ικανότητα για άσκηση και την ποιότητα ζωής τους.

Υλικό - Μεθοδολογία:
Δεκατρείς ασθενείς (Άνδρες n=8) με ΙΠΙ εντάχθηκαν στη μελέτη μας (Ηλικία: 69.8±5.2 έτη, ΔΜΣ: 28.3±4.5 kg/m2). Καταγράφθηκε η ποιότητα ζωής (SF-36), αξιολογήθηκε η σύσταση σώματος, ο λειτουργικός έλεγχος του αναπνευστικού, η ικανότητα για άσκηση (6MWT), ενώ πριν και μετά την 6MWT καταγράφθηκαν εργοσπιρομετρικοί παράμετροι και τους δόθηκε δωρεάν πρόσβαση στην διαδικτυακή πλατφόρμα (Unique Safe Tele Exercise Project) για παρακολούθηση εξατομικευμένου προγράμματος άσκησης. Η ίδια διαδικασία επαναλήφθηκε μετά από 4-εβδομάδες.

Αποτελέσματα:
Ανευρέθηκαν στατιστικά σημαντικές διαφορές μεταξύ των ομάδων πριν και μετά την παρέμβαση στην καλυφθείσα απόσταση (6MWT: 511.2±96.0 έναντι 560.0±92.0 m, $p<0.05$) και στα υποπεδία το ερωτηματολογίου SF-36 (Ενέργεια/κόπωση: 50.8±4.0 έναντι 52.7±4.4 %, $p=0.05$, συναισθηματική ευεξία: 60.9±3.3 έναντι 62.2±3.1 %, $p=0.05$, πόνος: 66.2±8.6 έναντι 71.3±13.6 %, $p=0.05$). Στα σωματομετρικά-μορφολογικά χαρακτηριστικά, στον λειτουργικό έλεγχο του αναπνευστικού και στις εργοσπιρομετρικές παραμέτρους δεν υπήρξαν στατιστικά σημαντικές διαφορές.

Συμπεράσματα:
Οι ασθενείς με ΙΠΙ μπορούν να ωφεληθούν της τηλε-άσκησης-αποκατάστασης ώστε να βελτιώσουν την ικανότητα για άσκηση και την ποιότητα ζωής τους.

A-73

CHILDHOOD INTERSTITIAL LUNG DISEASES (CHILD) SURVIVORS IN ADULTHOOD: A MULTICENTER EUROPEAN COLLABORATIVE STUDY

Manali Effrosyni [1], Griese Matthias [2], Nathan Nadia [3], Uzunhan Yurdagül [4], Borie Raphael [5], Michel Katarzyna Michel [2], Fijolek Justyna [6], Radzikowska Elżbieta[6], Chua Felix [7], Pabary Rishi [8], Mogulkoc Nesrin [9], McCarthy Cormac [10], Kallieri Maria [1], Papaioannou Andriana I [11], Kiper Nural [12], Vasakova Martina Koziar [13], Lacina Ladislav [13], Molina-Molina Maria [14], Torrent-Vernetta Alba [15], Tsiligiannis Theofanis [16], Karadag Bulent [17], Kokosi Maria [18], Renzoni Elisabetta A [7], van Moorsel Coline HM [19], Campo Ilaria [20], Bendstrup Elisabeth [21], Prior Thomas Skovhus [21], Prasse Antje [22], Bonella Francesco Bonella [23], Cottin Vincent [24], Diesler Rémi [24], Froidure Antoine [25], Kolilekas Lykourgos [26], Fotis Lampros [27], Douros Costas [27], Kaditis Athanasios G. [28], Jeny Florence [4], Chauveau Simon [4], Nunes Hilario [4], Dahbia Azrine [5], Mariani Francesca [20], van der Vis Joanne J [19], Groen Karlijn [19], Erdem Eralp Ela [17], Gokdemir Yasemin [17], Kocakaya Derya [29], Olgun Sehnaz [29], Yalçin Ebru [12], Nagehan Emiralioğlu [12], O'Brien Helen [10], Karcioglu Oguz [30], Safrankova Martina [13], Kourtesi Katerina [27], Kannengiesser Caroline [31], Fabre Aurelie [32], Crestani Bruno [3], Pohunek Petr [33], Bush Andrew [8], Papiris Spyros [1]

[1] 2nd Pulmonary Medicine Department, General University Hospital "Attikon", Medical School,k National and Kapodistrian University of Athens, Greece , [2] Department of Pediatric Pneumology, Dr von Hauner Children's Hospital, Ludwig-Maximilians-University, German Center for Lung Research, [3] Sorbonne Université, INSERM UMR_S933, France, Assistance Publique Hôpitaux de Paris, Service de Pneumologie Pédiatrique, Hôpital Armand Trousseau, Centre National de Référence des Maladies Respiratoires Rares RespiRare, Paris 75012, France, [4] Centre de Référence Constitutif des Maladies Pulmonaires Rares, Service de Pneumologie, Hôpital Avicenne, APHP, Bobigny, France [5]Université de Paris, INSERM UMR 1152, Paris, France, APHP, Hôpital Bichat, Service de Pneumologie A, FHU APOLLO, Centre de référence des maladies pulmonaires rares, Paris, France , [6] 3rd Department of Lung Diseases and Oncology, National Tuberculosis and Lung Diseases Research Institute, Warsaw, Poland [7] Royal Brompton and Harefield Clinical Group, Guy's and St Thomas' NHS Foundation Trust, London, UK, Margaret Turner Warwick Centre for Fibrosing Lung Disease, National Heart and Lung Institute, Imperial College London, London, UK, [8] Pediatrics and Pediatrics Respirology, Imperial College, UK, Imperial Centre for Pediatrics and Child Health, UK, Royal Brompton Harefield NHS Foundation Trust, UK, [9] Department of Pulmonology, Ege University Hospital, Bornova, Izmir, Turkey , [10] University College Dublin School of Medicine Education and Research Centre, St. Vincent's University Hospital, Elm Park, Dublin 4, Ireland, [11] 1st University Department of Respiratory Medicine, National and Kapodistrian University of Athens, Athens, 11527, Greece, [12] Pediatric Pulmonology Hacettepe University, Faculty of Medicine, Ankara, Turkey, [13] Department of Respiratory Medicine, First Faculty of Medicine, Charles University and Thomayer University Hospital, Thomayer University Hospital, Videnska 800, 140 59 Prague 4, Czech Republic, [14] Multidisciplinary Unit Hospital Universitari de Bellvitge-IDIBELL, L'Hospitalet del Llobreg at, Barcelona, Spain, [15] Paediatric Allergy and Pulmonology Section, Department of Paediatrics, Vall d'Hebron Hospital Universitari, Vall d'Hebron Barcelona Hospital Campus, Universitat Autònoma de Barcelona, Spain, Vall d'Hebron Institut de Recerca VHIR, Hospital Universitari Vall d'Hebron, Barcelona, Spain, Department of Paediatrics, Obstetrics, Gynecology, Preventative Medicine and Public Health, Universitat Autònoma de Barcelona, Bellaterra, Barcelona, Spain, Center for Biomedical Research on Rare Diseases CIBERER, Institut, [16] Pediatric Pulmonology, Mitera Pediatric Hospital, Athens Greece, [17] Division of Pediatric Pulmonology, Marmara University School of Medicine, Istanbul, Turkey, [18] Interstitial Lung Disease Unit, Royal Brompton Hospital & Harefield NHS Foundation Trust, Interstitial Lung Disease Unit, Guy's and St Thomas' Hospital NHS Foundation Trust, London, UK, [19] Interstitial

Lung Disease Center of Excellence, Department of Pulmonology, St. Antonius Hospital, Nieuwegein, The Netherlands, Division of Heart and Lungs, University Medical Center Utrecht, Utrecht, The Netherlands, [20] Laboratorio di Biochimica e Genetica, U.O.C. Pneumologia, Fondazione IRCCS Policlinico San Matteo viale Golgi 19 27100-Pavia, Italy, [21] Department of Respiratory Diseases and Allergy, Aarhus University Hospital, Denmark, [22] ILD Clinic & Research, Hannover Medical School, 30625 Hannover, Germany, [23] Center for Interstitial and Rare Lung Diseases, Pneumology Department, Ruhrlandklinik, University Hospital, University of Essen, Essen, Germany, European Reference Network ERN-LUNG, ILD Core Net, [24] Service de pneumologie, Centre national coordinateur de référence des maladies pulmonaires rares, Hôpital Louis Pradel, Hospices Civils de Lyon, Université de Lyon, Université Claude Bernard Lyon 1, UMR754 INRA, IVPC, Lyon, France, [25] Pulmonology Department, Cliniques Universitaires Saint-Luc, Université Catholique de Louvain, Brussels, Institut de Recherche Expérimentale et Clinique IREC, Université Catholique de Louvain, Belgium, [26] 7th Pulmonary Department, Athens Chest Hospital "Sotiria", Athens Greece, [27] Third Department of Paediatrics, General University Hospital "Attikon", Medical School, National and Kapodistrian University of Athens, Greece, [28] First Department of Paediatrics, Agia Sophia Children's Hospital, Medical School, National and Kapodistrian University of Athens, Athens, Greece, [29] Division of Adult Pulmonology, Marmara University School of Medicine, Istanbul, Turkey,[30] Hacettepe University, Faculty of Medicine, Ankara, Turkey,[31] Département de Génétique, APHP Hôpital Bichat, Université de Paris, 75018 Paris, France , INSERM UMR 1152, Université de Paris, 75018 Paris, France. [32] University College Dublin School of Medicine, St Vincent's University Hospital, Elm Park, Dublin 4, [33] Department of Pediatrics, 2nd Faculty of Medicine, Charles University and University Hospital Motol, Prague, Czech Republic

Background:
Many children with chILD have a bad prognosis, but many survive into adulthood. The evolution from childhood to adulthood as well as the real burden of follow-up in expert adult ILD centers is unknown. Aim: To identify and characterize chILD survivors in adulthood Methods: A European study including 30 adult ILD and chILD pediatric expert centers reported incident and prevalent cases of chILD-diagnosed patients > 18 years old from January to July 2023. Anonymized questionnaires were used for collection of epidemiological, clinical and genetic data. Results: We analyzed 251 patients in multiple diagnostic groups based on chILD-EU register classification, many of which not represented in the adult ILD classification (Table 1). Median age (IQR 25-75) (years) at diagnosis 12.22 (6-16), at transition 18 (18-20), at inclusion in the study 25 (22-34); 51% male, 85% non-smokers, 32% under long-term oxygen therapy (LTOT), followed-up for 64 (20-120) months. Median values (IQR 25-75) values of FEV1%, FVC%, FEV1/FVC, TLC% and DLCO% were 64% (40-82), 71% (47-89), 84 (70-91), 76% (56-97), 49% (32-74) respectively. 59% were being prescribed corticosteroid. 63% were stable, 16% were remitted, and 16% were deteriorating. There were statistically significant between-group differences in age at diagnosis, functional severity, LTOT, and progression with category A2 presenting the youngest age at diagnosis, Bx the worst functional status and progression and B4 the highest need for LTOT. Conclusion: This first study on the burden of chILD-transition in adulthood, showed an extensive spectrum of clinical conditions were being followed-up. ChILD survivors in young adulthood had substantial physiologic impairment and many needed ongoing treatment. Discrepancies in taxonomy between chILD and adults ILDs were identified highlighting the need for harmonization of current definitions.

Table 1. Category of chILD survivors into adulthood based on chILD-EU classification*	(%)
A2 (related to chromosomal disorders) **	1.6
A3 (chronic tachypnea of infancy, neuroendocrine cell hyperplasia of infancy, pulmonary interstitial glycogenosis) **	1.6

Table 1. Category of chILD survivors into adulthood based on chILD-EU classification*	(%)
A4 (related to alveolar surfactant region: ABCA3, SFTPC, NKX2,1 mutation, NSIP, ** pulmonary alveolar proteinosis)	17.5
B1 (sarcoidosis, pulmonary hemosiderosis, collagen vascular diseases, granulomatosis with polyangiitis)	33.1
B2 (bronchiolitis obliterans, hypersensitivity pneumonitis)	13.9
B3 (NSIP, related to transplantation or rejection)	2.4
B4 (pulmonary hemorrhage, pulmonary hypertension) **	2.4
Bx (undefined ILD, non-neonate)	17.5
C1 (localized congenital gross structural abnormalities of the lungs) **	4.4
D (airway disorders) **	2

*Griese M, Seidl E, Hengst M, et al. International management platform for children's interstitial lung disease (chILD-EU) Thorax. 2018 Mar;73(3):231-239; **not included as such at the most recent classification of adult-ILD; Wijsenbeek M, Suzuki A, Maher TM. Interstitial lung diseases. Lancet. 2022 Sep 3;400(10354):769-786; Abbreviations: ABCA3: ATP Binding Cassette Subfamily A Member 3; SFTPC: Surfactant Protein C; NKX2,1: NK2 homeobox NSIP: non-specific interstitial pneumonia, ILD: interstitial lung disease; Acknowledgements for the contributions of Dr. Demet Can, Department of Pediatric Allergy and Clinical Immunology, Dr. Behcet Uz Children's Hospital, Izmir, Dr. Gokcen Kartal Ozturk, Division of Pulmonology, Department of Pediatrics, Ege University Hospital, Bornova, Izmir, Dr. Nesrin Ocal, Department of Pulmonology, Gulhane Faculty of Medicine, Ankara, Dr. Hasan Yuksel, Dr. Sedef Narin Tongal, Department of Pulmonology, Celal Bayar University Hospital, Manisa;

ΕΑ-74

SOLACE - ΕΥΡΩΠΑΪΚΟ ΠΡΟΓΡΑΜΜΑ ΠΡΟΛΗΠΤΙΚΟΥ ΕΛΕΓΧΟΥ ΓΙΑ ΚΑΡΚΙΝΟ ΤΟΥ ΠΝΕΥΜΟΝΑ: ΣΥΜΜΕΤΟΧΗ ΤΗΣ ΕΛΛΑΔΑΣ ΜΕ ΠΛΗΘΥΣΜΟ-ΣΤΟΧΟ ΓΥΝΑΙΚΕΣ ΚΑΙ ΚΟΙΝΩΝΙΚΑ ΕΥΠΑΘΕΙΣ ΟΜΑΔΕΣ ΣΕ ΑΘΗΝΑ ΚΑΙ ΗΡΑΚΛΕΙΟ ΚΡΗΤΗΣ

Βλαχαντώνη Ίρις [1], Καραγιάννης Κωνσταντίνος [3], Ταβερναράκη Κυριακή [2], Λαμπίρη Ειρήνη [3], Σπανάκης Κωνσταντίνος [4], Τζανάκης Νικόλαος [3], Γκάγκα Μίνα [5]
[1] 7η Πνευμονολογική Κλινική, ΝΝΘΑ "Σωτηρία", [2] Τμήμα Ιατρικής Απεικόνισης και Επεμβατικής Ακτινολογίας, ΝΝΘΑ "Σωτηρία", [3] Πνευμονολογική Κλινική, Πανεπιστημιακό Γενικό Νοσοκομείο Ηρακλείου ΠΑΓΝΗ, [4] Τμήμα Απεικόνισης, Πανεπιστημιακό Γενικό Νοσοκομείο Ηρακλείου ΠΑΓΝΗ, [5] Πνευμονολογική Κλινική, ΝΝΘΑ "Σωτηρία"

Εισαγωγή:
Ο καρκίνος του πνεύμονα αποτελεί την 1η αιτία θανάτου από κακοήθεια στην Ελλάδα (1) και οι καπνιστές διατρέχουν τον μεγαλύτερο κίνδυνο. Η χώρα μας είναι 2η στην Ευρώπη σε ποσοστό καπνιστών >15 ετών (34%) (2), ενώ σημαντικές μελέτες (NSLT, NELSON) έχουν δείξει ότι προληπτικός έλεγχος με χαμηλής δόσης αξονική τομογραφία (LDCT) μειώνει την θνητότητα κατά τουλάχιστον 25%.

Σκοπός της μελέτης:
Παρουσίαση του προγράμματος SOLACE (3), στο οποίο συμμετέχουν 17 χώρες, συμπεριλαμβανομένης της Ελλάδας, επιχορηγούμενο από την Ευρωπαϊκή Ένωση, και που αφορά τον προληπτικό έλεγχο για καρκίνο πνεύμονα σε γυναίκες και κοινωνικά ευπαθείς πληθυσμούς.

Μεθοδολογία:
Ο υπό μελέτη πληθυσμός περιλαμβάνει άτομα υψηλού κινδύνου (ηλικίας >50 ετών, ενεργείς ή πρώην καπνιστές με ιστορικό καπνίσματος >20py). Ως κοινωνικά ευπαθείς ομάδες θεωρούνται άτομα διαμένοντα εκτός αστικών κέντρων, μακριά από κέντρα διενέργειας προληπτικού ελέγχου και κοινωνικά ευάλωτα (άνεργοι, άστεγοι). Το πρόγραμμα είναι τριετές και προβλέπεται η συμμετοχή 500 ατόμων.

Υλοποίηση/Αποτελέσματα:
Την μελέτη υλοποιούν πνευμονολόγοι και ακτινολόγοι των Νοσοκομείων «Σωτηρία» και ΠΑΓΝΗ. Αρχικά καταγράφεται η τρέχουσα κατάσταση με βάση τις αξονικές τομογραφίες ατόμων πληρούντων τα κριτήρια ένταξης και με βάση τα ίδια κριτήρια, αναζητούνται άτομα τα οποία θα ενημερωθούν και θα ενταχθούν στην μελέτη, εφόσον το επιθυμούν. Η διαδικασία περιλαμβάνει απεικόνιση αναφοράς, συμπλήρωση ερωτηματολογίων όπως Cancer Worry Scale, συμβουλευτική διακοπής καπνίσματος και πνευμονολογική εκτίμηση. Επί ανίχνευσης παθολογικού ευρήματος, με την συγκατάθεση του ασθενούς, θα υλοποιηθεί η απαραίτητη διερεύνηση.

Συμπέρασμα:
Το πρόγραμμα SOLACE αποτελεί ένα πανευρωπαϊκό πρόγραμμα screening ατόμων υψηλού κινδύνου για καρκίνο του πνεύμονα, σε εφαρμογή για πρώτη φορά στην χώρα μας σε επίπεδο γενικού πληθυσμού.

Βιβλιογραφία
1. Greece-Global Cancer Conservatory. 300-greece-fact-sheets.pdf (iarc.fr) (accessed 22 Sept 2023)
2. WHO Global Report on Trends in prevalence of tobacco smoking 2000-2025. 9789241514170-eng.pdf (who.int) (accessed 22 Sept 2023)
3. Field, J.K. et al. Lung cancer mortality reduction by LDCT screening: UKLS randomised trial results and international meta-analysis. Lancet Reg. Health-Eur. 2021, 10, 100179

ΕΑ-75

ΕΠΙΚΟΥΡΙΚΗ ΜΕΤΕΓΧΕΙΡΗΤΙΚΗ ΑΚΤΙΝΟΘΕΡΑΠΕΙΑ (PORT) ΜΕΣΟΘΩΡΑΚΙΟΥ ΑΣΘΕΝΩΝ ΜΕ ΜΗ ΜΙΚΡΟΚΥΤΑΡΡΙΚΟ ΚΑΡΚΙΝΟ ΠΝΕΥΜΟΝΑ. ΑΝΑΔΡΟΜΙΚΗ ΜΕΛΕΤΗ ΕΠΙΔΡΑΣΗΣ ΤΗΣ PORT ΣΤΟΝ ΤΟΠΙΚΟ ΕΛΕΓΧΟ, ΣΤΟ ΔΙΑΣΤΗΜΑ ΕΛΕΥΘΕΡΟ ΝΟΣΟΥ ΚΑΙ ΣΤΗΝ ΤΟΞΙΚΟΤΗΤΑ ΤΗΣ ΑΚΤΙΝΟΘΕΡΑΠΕΙΑΣ

Μαραγκουδάκης Εμμανουήλ [1], Κουλουλίας Βασίλειος [3], Γρενζελιά Μαρία [1], Κούβελα Μαρούσα [2], Συρίγος Νίκος [2], Στουρνάρα Λαμπρινή [2], Μάνη Μαρία [2], Τσαγκούλη Σωτηρία [2], Γκιόζος Ιωάννης [2], Χαρπίδου Ανδριαννή [2]
[1] Κέντρο Ακτινοθεραπευτικής Ογκολογίας, ΙΑΣΩ Γενική Κλινική, [2] Γ΄ Παθολογική Κλινική και Ομώνυμο Εργαστήριο Ιατρικής Σχολής ΕΚΠΑ, ΓΝΝΘΑ Η Σωτηρία, [3] Β΄ Εργαστήριο Ακτινολογίας, Μονάδα Ακτινοθεραπείας, ΠΓΝ "Αττικόν"

Εισαγωγή:
Ο ρόλος της μετεγχειρητικής ακτινοθεραπείας (post-operative radiotherapy - PORT) σε ασθενείς με μη μικροκυτταρικό καρκίνο πνεύμονα σταδίου IIIA-pN2 μετά από πλήρη εκτομή και επικουρική χημειοθεραπεία δεν είναι σαφώς προσδιορισμένος.

Σκοπός:
Σκοπός της αναδρομικής μελέτης είναι η επίδραση της PORT στον τοπικό έλεγχο και στο διάστημα ελεύθερο νόσου καθώς και η συνοδός τοξικότητα.

Υλικό-Μεθολογία:
Μεταξύ των ετών 2013-2022, 40 ασθενείς σταδίου IIIA-pN2 μετά από πλήρη εκτομή που παραπέμφθηκαν από την Γ΄ Παθολογική Κλινική του ΓΝΝΘΑ «Η Σωτηρία» προς μετεγχειρητική ακτινοθεραπεία, μελετήθηκαν αναδρομικά. Η επίδραση της PORT στον τοπικό έλεγχο, στο διάστημα ελεύθερο νόσου και στην ολική επιβίωση μελετήθηκαν με Kaplan-Meier μεθόδους. Επιπλέον, καταγράφηκε η οξεία και χρόνια τοξικότητα σχετιζόμενη με την ακτινοθεραπεία καθώς και οι δόσεις-τεχνικές ακτινοθεραπείας.

Αποτελέσματα:
Από τους 40 ασθενείς, στους 36 ήταν δυνατή η αξιολόγηση των επιβιώσεων και του τοπικού ελέγχου με διάμεσο χρόνο παρακολούθησης τους 32 μήνες. Ένας ασθενής εμφάνισε τοπική υποτροπή στην περιοχή της χειρουργικής τομής, ενώ το ποσοστό των ασθενών που ήταν ελεύθεροι νόσου στα 2 έτη ήταν 78.1%. Το ποσοστό της συνολικής επιβίωσης στα 2 έτη ήταν 86.1%. Ένας ασθενής εμφάνισε πνευμονίτιδα 3ου βαθμού, ενώ δεν καταγράφηκε τοξικότητα 4ου - 5ου βαθμού.

Συμπεράσματα:
Η μετεγχειρητική ακτινοθεραπεία με σύγχρονες τεχνικές φαίνεται ασφαλής ως προς την τοξικότητα. Παρόλα αυτά το όφελος της στους δείκτες της επιβίωσης δεν είναι σαφές και η απώτερη τοξικότητα ενδέχεται να συνεισφέρει αρνητικά στη συνολική επιβίωση.

ΕΑ-76

Η ΚΛΙΝΙΚΗ ΣΗΜΑΣΙΑ ΤΗΣ ΣΤΕΡΕΟΤΑΚΤΙΚΗΣ ΑΚΤΙΝΟΧΕΙΡΟΥΡΓΙΚΗΣ ΣΕ ΠΕΡΙΟΡΙΣΜΕΝΕΣ ΕΓΚΕΦΑΛΙΚΕΣ ΜΕΤΑΣΤΑΣΕΙΣ ΑΠΟ ΑΝΕΓΧΕΙΡΗΤΟ ΜΗ ΜΙΚΡΟΚΥΤΤΑΡΙΚΟ ΚΑΡΚΙΝΟ ΤΟΥ ΠΝΕΥΜΟΝΑ. Η ΕΜΠΕΙΡΙΑ ΕΝΟΣ ΚΕΝΤΡΟΥ

Γρενζελιά Μαρία [1], Ζυγογιάννη Άννα [2], Μαραγκουδάκης Εμμανουήλ [1], Γεωργακόπουλος Ιωάννης [2], Λιακούλη Ζωή [2], Λέκας Λεωνίδας [2], Κούβελα Μαρούσα [3], Συρίγος Νικόλαος [3], Στουρνάρα Λαμπρινή [3], Μάνη Μαρία [3], Τσαγκούλη Σοφία [3], Γκιόζος Ιωάννης [3], Χαρπίδου Ανδριανή [3]
[1] Κέντρο Ακτινοθεραπευτικής Ογκολογίας, Ιασώ Γενική Κλινική, [2] Μονάδα Ακτινοθεραπευτικής Ογκολογίας, Α΄ Εργαστήριο Ακτινολογίας, Αρεταίειο Νοσοκομείο, Εθνικό και Καποδιστριακό Πανεπιστήμιο Αθηνών, [3] Γ΄ Παθολογική Κλινική και Ομώνυμο Εργαστήριο Ιατρικής Σχολής ΕΚΠΑ, ΓΝΝΘΑ Η Σωτηρία

Εισαγωγή:
Οι εγκεφαλικές μεταστάσεις είναι συχνές σε ασθενείς με μη μικροκυτταρικό καρκίνο του πνεύμονα (ΜΜΚΠ). Η ολοκρανιακή ακτινοθεραπεία ιστορικά ήταν η θεραπεία εκλογής για την πλειοψηφία αυτών των ασθενών, παρά την αρνητική της επίδραση στις νευρογνωσιακές λειτουργίες και την ποιότητα ζωής. Παρόλα αυτά, πλέον η στερεοτακτική ακτινοχειρουργική - ακτινοθεραπεία (SRS/SRT) έχει αναδειχθεί σε μια αποτελεσματική θεραπεία για ασθενείς με 1 ως 4 ανεγχείρητες μεταστάσεις.

Σκοπός:
Σκοπός της μελέτης είναι η αξιολόγηση του τοπικού και απομακρυσμένου ελέγχου της εγκεφαλικής νόσου και η τοξικότητα της ακτινοθεραπείας.

Υλικό - Μεθοδολογία:
Αναλύσαμε 35 ασθενείς που υποβλήθησαν σε SRS/SRT με CyberKnife στο Τμήμα Ακτινοθεραπείας του Αρεταίειου Νοσοκομείου μεταξύ Ιανουαρίου 2021 και Αυγούστου 2022 για ένα σύνολο 58 εγκεφαλικών μεταστάσεων. Αξιολογήθηκε ο τοπικός και απομακρυσμένος έλεγχος της νόσου.

Αποτελέσματα:
Στους 3 μήνες, το ποσοστό τοπικού ελέγχου ήταν 98,1%, με βάση τη μαγνητική εγκεφάλου. Το ποσοστό απομακρυσμένου ελέγχου της ενδοεγκεφαλικής νόσου ήταν 93,9%. Στους 3 μήνες η επιβίωση ήταν 94,3%. Επτά ασθενείς είχαν νέες εγκεφαλικές βλάβες έξω από την ακτινοβοληθείσα περιοχή, ενώ ένας είχε στοιχεία αποτυχίας της θεραπείας. Και οι οκτώ υποβλήθηκαν σε θεραπείες διάσωσης μετά το 6μηνο. Μόλις έξι ασθενείς εμφάνισαν ακτινική νέκρωση στον τελευταίο επανέλεγχο, με μόνο έναν να είναι ήπια συμπτωματικός.

Συμπέρασμα:
Η SRS/SRT με CyberKnife παρέχει εξαιρετικά κλινικά αποτελέσματα, με υψηλό ποσοστό τοπικού ελέγχου και χαμηλά ποσοστά κλινικά σημαντικής ακτινικής νέκρωσης. Όπως αντανακλάται στις διεθνείς κατευθυντήριες οδηγίες, πρόκειται για μια έγκυρη και ασφαλή θεραπευτική επιλογή για ασθενείς με ΜΜΚΠ και περιορισμένες εγκεφαλικές μεταστάσεις.

ΕΑ-77

ΑΝΑΤΟΜΙΚΗ ΤΜΗΜΑΤΕΚΤΟΜΗ ΣΕ ΑΣΘΕΝΕΙΣ ΜΕ NSCLC ΚΑΙ ΣΥΝΝΟΣΗΡΟΤΗΤΕΣ ΣΤΑΔΙΟΥ ≤T1b

Παναγιώτογλου Δέσποινα, Καραγκιούζης Γρηγόριος, Αποστόλου Δημήτριος, Βάχλας Κωνσταντίνος, Βακουφτσή Αλίνα, Μανιός Κωνσταντίνος, Πηλιχός Γεώργιος [1], Πόταρης Κωνσταντίνος
ΓΝΝΘΑ "Η Σωτηρία" - Τμήμα Χειρουργικής Θώρακος Καρκίνος Πνεύμονα

Εισαγωγή:
Η τμηματεκτομή πνεύμονα είναι η εκτομή ενός ή περισσοτέρων βρογχοπνευμονικών τμημάτων ενός πνευμονικού λοβού, σε ασθενείς με κακοήθεις όζους ≤ 2cm εντοπισμένους σε κάποιο από αυτά, που δεν έχουν τις καρδιο-αναπνευστικές εφεδρείες που απαιτούνται για να υποβληθούν σε λοβεκτομή πνεύμονα.

Σκοπός:
Σε αυτήν τη μελέτη παρουσιάζουμε την εμπειρία της κλινικής μας που αφορά ασθενείς στους οποίους διενεργήσαμε τμηματεκτομή, γιατί λόγω συννοσηροτήτων δεν μπορούσαν να υποβληθούν σε λοβεκτομή.

Υλικό-Μεθοδολογία:
Από τον Ιανουάριο του 2019 έως τον Ιούνιο του 2022 διενεργήθηκαν 124 τμηματεκτομές (102 απλές και 22 σύμπλοκες) σε 92 άνδρες και 32 γυναίκες διάμεσης ηλικίας τα 67.5 έτη (εύρος 53-82 ετών) με NSCLC, με περιφερικούς ή κεντρικούς όζους ≤ 2cm, που δεν μπορούσαν να υποβληθούν σε λοβεκτομή λόγω συννοσηροτήτων. Με μικρή θωρακοτομή πραγματοποιήσαμε 77 απλές και 27 σύμπλοκες (S1, S2, S3, S9/10 δεξιά και S1+2, S9/10 αριστερά) ενώ με VATS 20 απλές (16.1%) S6 και S2 μία δεξιά και S6 και S3 μία αριστερά τμηματεκτομές.

Αποτελέσματα:
Το ποσοστό των επιπλοκών που παρατηρήθηκαν σε 35 ασθενείς (28.2%) αφορούσε: παρατεταμένη διαφυγή αέρα (16), κολπική μαρμαρυγή (10), ατελεκτασία (3), πνευμονία (1), οξεία νεφρική ανεπάρκεια (1), υπονατριαιμία (2), πνευμονικό οίδημα (1), πνευμονική εμβολή (1) και (0%) θνητότητα σε χρονικό διάστημα (30) ημερών μετεγχειρητικής παρακολούθησης.

Συμπεράσματα:
Η τμηματεκτομή πνεύμονα σε ασθενείς με NSCLC, με όζους ≤2cm, που δεν μπορούν να ανεχθούν λοβεκτομή λόγω συννοσηροτήτων, είναι μια ογκολογικά επαρκής, ισάξια της λοβεκτομής, με μικρή νοσηρότητα και με μηδενική θνητότητα, χειρουργική επέμβαση.

ΕΑ-78

ΕΝΔΟΒΡΟΓΧΙΚΗ ΒΡΑΧΥΘΕΡΑΠΕΙΑ EBBT: ΕΝΑ ΙΣΧΥΡΟ ΑΝΑΚΟΥΦΙΣΤΙΚΟ ΕΡΓΑΛΕΙΟ ΓΙΑ ΤΟΝ ΟΓΚΟΛΟΓΙΚΟ ΑΣΘΕΝΗ ΕΠΙ ΕΝΔΕΙΞΕΩΝ

Γκιοξάρη Ευθαλεία [1], Παπαλλά Κωνσταντίνα [2], Ζέτος Αθανάσιος [1], Μιχαηλίδου Ήρα [1], Πέττα Βασιλική [1], Χαρδαβέλλα Γεωργία [3], Σαλωμίδου Μαρία [3], Πολίτης Γεώργιος [1], Μπισιρτζόγλου Δανάη [1]
[1] Πνευμονολογική Κλινική, ΓΑΟΝΑ "Ο Άγιος Σάββας", [2] Ακτινοθεραπευτικό Τμήμα, ΓΑΟΝΑ "Ο Άγιος Σάββας", [3] 9η Πνευμονολογική Κλινική, ΝΝΘΑ «Η Σωτηρία»

Εισαγωγή:
Η βραχυθεραπεία στην Ελλάδα είναι ιδιαίτερα διαδεδομένη στους γυναικολογικούς καρκίνους και στον καρκίνο του προστάτη. Η χρήση της στον πνεύμονα είναι περιορισμένη και επιτελείται μόνο στο ΓΑΟΝΑ «Ο Άγιος Σάββας».

Σκοπός:
Με την παρούσα μελέτη στοχεύουμε να αναδείξουμε την επίδραση της EBBT στους ογκολογικούς ασθενείς που πάσχουν από ενδοβρογχική απόφραξη είτε λόγω α'παθούς νεοπλάσματος πνεύμονα είτε λόγω μεταστατικής νόσου από άλλο όργανο.

Υλικό-Μεθοδολογία:
Καταγράφηκαν 110 ασθενείς κατά τις χρονικές περιόδους 2011-2014 και 2017 έως σήμερα. Οι ασθενείς που δεν ολοκλήρωσαν την θεραπεία για τον οποιοδήποτε λόγο εξαιρέθηκαν. Μελετήθηκαν 91 ασθενείς (74 άνδρες και 17 γυναίκες) με μέση ηλικία 65,60 (±10,28). Η κατανομή των νεοπλασμάτων ήταν: πνεύμονας 82,4%,παχύ έντερο 5,5%,μελάνωμα 3,3%,θυρεοειδής 2,2%, μαστός 2,2%, άλλο 4,4%. Η ενδοβρογχική απόφραξη διαχωρίστηκε σε 3 κατηγορίες βάση ποσοστού απόφραξης (>50%,30%-49%,<29%)και συγκρίθηκε πριν και μετά τη θεραπεία. Ακολουθήθηκε το εξής πλάνο: δύο διαδοχικές συνεδρίες EBBT των 8Gy με διαφορά μίας εβδομάδας και έλεγχος του αποτελέσματος κλινικά και βρογχοσκοπικά ένα μήνα μετά.

Αποτελέσματα:
Το ποσοστό ανταπόκρισης διέφερε στατιστικά σημαντικά μεταξύ των ασθενών με και χωρίς βελτίωση του mMRC. Το μέσο ποσοστό ανταπόκρισης των ασθενών με βελτίωση του mMRC ήταν 58,97 (±24,91)% ενώ το μέσο ποσοστό ανταπόκρισης των ασθενών χωρίς βελτίωση του mMRC ήταν 21,07 (±21,96)% (p<0,001).Κατά την μονομεταβλητή λογιστική παλινδρόμηση βρέθηκε ότι οι ασθενείς με > 50% ανταπόκριση είχαν 19,3 φορές μεγαλύτερη πιθανότητα να βελτιωθεί το mMRC σε σχέση με τους ασθενείς < 50% ανταπόκριση (OR=19,3, 95% CI: 5,2 – 71,7, p<0,001). Το μέσο ποσοστό ανταπόκρισης των ασθενών με πρωτοπαθές όργανο τον πνεύμονα ήταν 46,20 (±27,52), ενώ των ασθενών με άλλο πρωτοπαθές όργανο ήταν 52,50 (±38,94) (p=0,378).Το ποσοστό ανταπόκρισης δε διέφερε στατιστικά σημαντικά ανάλογα με τον τύπο του καρκίνου του πνεύμονα (NSCLC, SCLC)(p=0,267), ούτε ανάλογα με τον ιστολογικό τύπο του καρκίνου του πνεύμονα (αδενοCa,πλακώδες) (p=0,385).

Συμπεράσματα:
Η EBBT είναι μία θεραπεία που σε υψηλό ποσοστό δρα ανακουφιστικά στους ασθενείς που έχουν ένδειξη να την λάβουν, βελτιώνοντας τη δύσπνοια και συνεισφέροντας καίρια στην ποιότητα ζωής. Την προτείνουμε ως μία επιλογή που θα μπορούσε να εφαρμοσθεί διανοσοκομειακά προς όφελος των ογκολογικών ασθενών.

ΕΑ-79

Η ΚΛΙΜΑΚΑ ΒΑΘΜΟΝΟΜΗΣΗΣ ARISCAT (Assess Respiratory Risk in Surgical Patients in Catalonia) ΥΠΕΡΕΚΤΙΜΑ ΤΟΝ ΚΙΝΔΥΝΟ ΜΕΤΕΓΧΕΙΡΗΤΙΚΩΝ ΕΠΙΠΛΟΚΩΝ ΣΤΗ ΧΕΙΡΟΥΡΓΙΚΗ ΘΩΡΑΚΑ

Γ. Χαρδαβέλλα[1], Ι. Καραμπίνης[2], Μ. Σαλομίδου[1], Τ. Ζαχαρίου[1], Ι. Μπράτσκα[1], Θ. Δάσκαλος[1], Ε. Κεραμιδά[1], Φ. Κυριακου[1], Κ. Παπαθεοδοσίου[1], Ε. Μπέλλου[1], Ε. Φερδιανάκη[1], Δ. Ζορπίδου[1], Ν. Αναστασίου[3]
[1]9η Πνευμονολογική Κλινική ΓΝΝΘΑ Η Σωτηρία, [2]Θωρακοχειρουργική Κλινική ΓΝΝΘΑ Η Σωτηρία, [3]Θωρακοχειρουργική Κλινική, ΓΟΝΚ Οι Αγ.Ανάργυροι

Εισαγωγή:
Η κλίμακα βαθμονόμησης ARISCAT χρησιμοποιείται ευρέως στη γενική χειρουργική ωστόσο η χρήση της στην θωρακοχειρουργική δεν έχει μελετηθεί επαρκώς.

Σκοπός:
Η διερεύνηση της κλινικής αποτελεσματικότητας της κλίμακας βαθμονόμησης ARISCAT στην πρόβλεψη των μετεγχειρητικών πνευμονολογικών επιπλοκών συμπεριλαμβανομένης της αναπνευστικής ανεπάρκειας ασθενών που υποβάλλονται σε χειρουργείο θώρακα.

Υλικά και Μέθοδοι:
Προοπτική αξιολόγηση κινδύνου σε προεγχειρητικές πνευμονολογικές εκτιμήσεις ασθενών προς χειρουργείο θώρακα με τη χρήση της κλίμακας βαθμονόμησης ARISCAT και συσχέτιση με μετεγχειρητικές κλινικές εκβάσεις.

Αποτελέσματα:
Κατά την περίοδο 2020-2022, 135 ασθενείς παραπέμφθηκαν για πνευμονολογική προεγχειρητική εκτίμηση πριν την υποβολή τους σε θεραπευτικό χειρουργείο θώρακα. Τα συνοσήματά τους περιελάμβαναν υπέρταση 32%, στεφανιαία νόσο 11%, νεφρική νόσο 15%. Μέση ηλικία 66.7 έτη (ηλικιακό εύρος 39-95 έτη), 75 άνδρες. Μέση διάρκεια χειρουργείου 2.5 ώρες. Η βαθμονόμηση ARISCAT αξιολογήθηκε ως υψηλή σε ποσοστό 62.9% (85/135) οπότε και συσχετίστηκε με κίνδυνο 42.1% ανάπτυξης ενδονοσοκομειακών μετεγχειρητικών επιπλοκών οι οποίες θα μπορούσαν να αποτρέψουν το χειρουργείο. Μετά από μετεγχειρητική παρακολούθηση των ασθενών μόλις 4.7% (4/85) ανέπτυξαν λοίμωξη αναπνευστικού με απότοκη αναπνευστική ανεπάρκεια η οποία υποχώρησε με αντιμικροβιακή αγωγή και παράτεινε τη διάρκεια νοσηλείας κατά 4 ημέρες. Οι υπόλοιποι ασθενείς ήταν ενδιαμέσου κινδύνου (13.3%) για μετεγχειρητικές πνευμονολογικές επιπλοκές παρόλα αυτά κανένας δεν τις ανέπτυξε.

Συμπεράσματα:
Η κλίμακα βαθμονόμησης ARISCAT υπερεκτιμά τις πνευμονολογικές μετεγχειρητικές επιπλοκές γεγονός το οποίο οφείλεται κυρίως στη διάρκεια των θωρακοχειρουργικών επεμβάσεων και την ηλικία των ασθενών. Το αποτέλεσμα της βαθμονόμησης δεν θα πρεέπι από μόνο του να είναι αποτρεπτικό για χειρουργείο θώρακα ιδιαίτερα σε τριτοβάθμια κέντρα όπου υπάρχει μεγάλος όγκος περιστατικών και επικεντρωμένη εμπειρία η οποία μειώνει σημαντικά ενδεχόμενους κινδύνους.

e-Poster
01-231

EP-01

ΔΙΑΤΑΡΑΧΗ ΠΗΞΗΣ ΑΠΟ ΕΛΛΕΙΨΗ ΒΙΤΑΜΙΝΗΣ Κ ΣΕ ΑΣΘΕΝΗ ΜΕ ΠΝΕΥΜΟΝΙΑ ΑΠΟ ΕΙΣΡΟΦΗΣΗ

Ανδρέας Μ. Ματθαίου, Ιωάννης Τόμος, Κατερίνα Σακελλαροπούλου, Σοφία Κουκίδου, Αγγελική Πασπαλλή, Γεώργιος Χειλάς, Κατερίνα Δημάκου
5η Πνευμονολογική Κλινική, Γενικό Νοσοκομείο Νοσημάτων Θώρακος Αθηνών «Η Σωτηρία»

Εισαγωγή:
Η βιταμίνη Κ είναι μία λιποδιαλυτή βιταμίνη που διατηρείται εντός φυσιολογικών ορίων μέσω της διαιτητικής πρόσληψης και της βακτηριακής παραγωγής στην εντερική μικροχλωρίδα. Κατέχει κεντρικό ρόλο στον καταρράκτη της πήξης και, ως εκ τούτου, η έλλειψή της οδηγεί σε υποπηκτικότητα και αιμορραγική διάθεση.

Σκοπός:
Σκοπός της μελέτης ήταν η παρουσίαση κλινικού περιστατικού διαταραχής πήξης από έλλειψη βιταμίνης Κ σε ασθενή με πνευμονία από εισρόφηση και η περιγραφική ανασκόπηση της σχετικής βιβλιογραφίας.

Υλικό – Μεθοδολογία:
Πραγματοποιήθηκε περιγραφική ανασκόπηση της σχετικής βιβλιογραφίας με τη χρήση της βάσης δεδομένων PubMed και τα αποτελέσματα συσχετίστηκαν με τα δεδομένα του κλινικού περιστατικού. Αποτελέσματα: Ένας 45χρονος άνδρας, με ιστορικό επιληψίας και σχιζοφρένειας, με κατατονία και απίσχναση, νοσηλεύτηκε για τη διερεύνηση και την αντιμετώπιση πνευμονίας από εισρόφηση. Ο ασθενής παρουσίασε προοδευτικά επιδεινούμενη παράταση του διεθνούς κανονικοποιημένου λόγου (INR), η οποία αναστράφηκε με τη χορήγηση βιταμίνης Κ και αποδόθηκε τόσο στην αντιβιοτική θεραπεία ευρέως φάσματος όσο και στο συμπλήρωμα βιταμίνης Ε. Η αντιβιοτική θεραπεία ευρέως φάσματος δυνητικά οδηγεί σε δυσβίωση της εντερικής μικροχλωρίδας και περιορισμό των βακτηριακών πληθυσμών που παράγουν βιταμίνη Κ, ενώ τα συμπληρώματα βιταμίνης Ε παρεμβαίνουν τόσο στη βιοδιαθεσιμότητα όσο και στη λειτουργία της βιταμίνης Κ, ωστόσο με ατελώς κατανοητούς μηχανισμούς.

Συμπεράσματα:
Με βάση τη διαθέσιμη επιστημονική τεκμηρίωση, τονίζουμε την ανάγκη για στενή παρακολούθηση των παραμέτρων πήξης σε ασθενείς που λαμβάνουν αντιβιοτική θεραπεία ευρέως φάσματος, ειδικά σε αυτούς με υποκείμενες καταστάσεις υποσιτισμού ή δυσαπορρόφησης, και συστήνουμε περαιτέρω την αποφυγή συμπληρωμάτων βιταμίνης Ε, εκτός αν είναι απόλυτα αναγκαία, σε αυτούς τους ασθενείς.

EP-02

Η ΕΠΙΔΡΑΣΗ ΤΗΣ ΦΥΣΙΚΟΘΕΡΑΠΕΙΑΣ ΣΤΗ ΜΥΙΚΗ ΔΥΝΑΜΗ, ΤΗ ΛΕΙΤΟΥΡΓΙΚΟΤΗΤΑ ΚΑΙ ΤΗΝ ΠΟΙΟΤΗΤΑ ΖΩΗΣ ΣΕ ΑΣΘΕΝΕΙΣ ΜΕ ΣΥΝΔΡΟΜΟ LONG COVID

Μιχαλάς Μιχαήλ[1], Κατσάρας Στέφανος[1], Σπετσιώτη Σταυρούλα[2], Σπαγγουλάκης Δημήτρης[3], Αντώνογλου Αρχοντούλα[2], Ασημάκος Ανδρεάς[2], Κατσαούνου Παρασκευή[2], Χριστάκου Άννα[1]
[1]Τμήμα Φυσικοθεραπείας Πανεπιστήμιο Πελοποννήσου, [2]Α΄ Κλινική Εντατικής Θεραπείας και Μονάδα Πνευμονολογίας και Αναπνευστικής Ανεπάρκειας, ΕΚΠΑ ΓΝΑ "Ο Ευαγγελισμός", [3]Τμήμα Φυσικοθεραπείας Πανεπιστήμιο Δυτικής Αττικής

Εισαγωγή:
Ασθενείς που νόσησαν από COVID-19 πιθανά εμφανίζουν σύνδρομο Long COVID, επηρεάζοντας την καθημερινότητά τους.

Σκοπός:
Η εξέταση της επίδρασης της φυσικοθεραπείας στη λειτουργικότητα, ποιότητα ζωής και μυϊκή δύναμη ασθενών με σύνδρομο Long COVID.

Υλικό-Μεθοδολογία:
Είκοσι ασθενείς χωρίστηκαν ισομερώς σε ομάδα παρέμβασης και ελέγχου χωρίς τυχαιοποίηση. Οι ασθενείς της πειραματικής ομάδας ακολούθησαν για 8 εβδομάδες, 2 φορές/εβδομάδα εφάρμοσαν πρόγραμμα φυσικοθεραπείας αερόβιας άσκησης, διάρκειας 30 λεπτών και ασκήσεις ενδυνάμωσης. Η ομάδα ελέγχου δεν έκανε άσκηση. Αξιολογήθηκε έγκυρα η μυϊκή δύναμη, η λειτουργικότητα, ο πόνος, η δύσπνοια, η κόπωση και η ποιότητα ζωής στην έναρξη και λήξη της φυσικοθεραπείας τόσο μεταξύ των δύο ομάδων όσο και στην κάθε ομάδα ξεχωριστά.

Αποτελέσματα:
Δεν διαπιστώθηκαν σημαντικές διαφορές μεταξύ των δύο ομάδων. Παρόλα αυτά η ομάδα παρέμβασης αύξησε σημαντικά τη μέση τιμή σε σχέση με την αρχική τιμή σε αρκετές δοκιμασίες που αφορούν δύναμη τετρακεφάλου, λειτουργικότητα, πόνο, δύσπνοια, κόπωση. Συγκεκριμένα αυξήθηκαν κατά 3,7εγέρσεις της δοκιμασίας 1 λεπτού από την καθιστή στην όρθια (p=0,01), κατά 64,6 μέτρα της 6λεπτης δοκιμασίας βάδισης (p=0,002), κατά 0.6 μονάδες της βαθμολογίας 5 εγέρσεων από καρέκλα (p=0,03), κατά 2,5 μονάδες της βαθμολογίας ποιότητας ζωής (p=0,01) κλπ. Η ομάδα ελέγχου αύξησε σημαντικά μόνο τη μέση τιμή αριθμού εγέρσεων δοκιμασίας 1 λεπτού από την καθιστή στην όρθια κατά 3,7 εγέρσεις σε σχέση με την αρχική τιμή (p=0,01).

Συμπεράσματα:
Παρόμοιες έρευνες έδειξαν βελτίωση στις μεταβλητές της έρευνας πριν και μετά την εφαρμογή του προγράμματος αποκατάστασης στην ομάδα παρέμβασης. Όμως απαιτείται περαιτέρω έρευνα για επιβεβαίωση των αυτών των αποτελεσμάτων εξαιτίας του μικρού αριθμού δείγματος.

EP-03

ΠΕΡΙΠΤΩΣΗ ΣΥΝΔΡΟΜΟΥ DANDY-WALKER ΜΕ ΣΥΝΥΠΑΡΧΟΥΣΑ ΠΝΕΥΜΟΝΙΚΗ ΥΠΕΡΤΑΣΗ ΚΑΙ ΛΟΙΜΩΞΗ ΚΑΤΩΤΕΡΟΥ ΑΝΑΠΝΕΥΣΤΙΚΟΥ

Στριγγάρης Αναστάσιος, Πασπαράκη Ειρήνη, Βασιλάκη Αγγελική, Πλεξουσάκη Μυρτώ, Κουμιωτάκη Σεβαστή, Καραγιάννης Κωνσταντίνος, Χριστοδούλου Μαρίνα, Ευαγγέλου Απόστολος, Φερδούτσης Εμμανουήλ, Μελέτης Γεώργιος.
Πνευμονολογικό Τμήμα, Βενιζέλειο Γενικό Νοσοκομείο Ηρακλείου

Το σύνδρομο Dandy- Walker αποτελεί σπάνια συγγενή διαταραχή , ουσιαστικά μια δυσμορφία του εγκέφαλου και χαρακτηρίζεται από ατελή διαμόρφωση της παρεγκεφαλίδας, διαστολή της τέταρτης κοιλίας και μεγέθυνση του οπίσθιου βοθρίου. Η αιτιολογία δεν είναι απόλυτα γνωστή αν και υπάρχουν λίγες γνώστες περιπτώσεις που απορρέουν από αυτοχρωματοσωματικά υπολειπόμενα γονίδια. Χαρακτηρίζεται από εξόγκωμα και ερυθρότητα στο πίσω μέρος του κεφαλιού, υπερμεγέθη περιφέρεια κεφαλής, αργή κινητική ανάπτυξη και βλέμμα που συνήθως κοιτάζει προς τα κάτω. Η συνύπαρξη κυρίως καρδιολογικών προβλημάτων με μεσοκολπική ή μεσοκοιλιακή επικοινωνία είναι συχνή (30%), καθώς επίσης προβλήματα όρασης και ακοής (25%) ή συνύπαρξη με κακοήθειες (νεφροβλάστωμα 10%) ενώ σπάνια αναφέρονται προβλήματα από το αναπνευστικό και κυρίως πνευμονική υπέρταση, πνευμονική ίνωση από την βρεφική ηλικία και συχνές λοιμώξεις (< 5%). Περιγράφεται η περίπτωση ασθενούς άνδρα 16 ετών με γνωστό σύνδρομο Dandy- Walker με ψυχοκινητική υστέρηση, μεσοκολπική επικοινωνία και βλαισοποδία, ο όποιος προσήλθε στο ΤΕΠ λόγω δύσπνοιας σταδίου IV Mrc , wheezing και λόγω ξηρού βήχα από 2ημερου. Δεν αναφέρει συχνά συμπτώματα από το αναπνευστικό. Ο ασθενής προσήλθε με ΑΑΙ , Abg's (FiO2-21%): Ph 7,36, PCO2 43, PO2 50. Κλινική εξέταση: μείωση αναπνευστικού ψιθυρίσματος άμφω, μουσικοί άμφω, παράταση εκπνοής. Ο ασθενής μετά από οξυγονοθεραπεία, φυσιοθεραπεία και λήψη μεροπενέμης / λινεζολίδης βελτιώθηκε σταδιακά. Το υπέρηχο καρδίας ανέδειξε PASP : 60 mm H2O εύρημα συμβατό με πνευμονική υπέρταση για το οποίο συνεστήθη καθετηριασμός δεξιών κοιλοτήτων. Το σύνδρομο παρουσιάζει ποικιλομορφία εκδηλώσεων έτσι ώστε η παρακολούθηση από ομάδα παιδιάτρων, νευρολόγων, φυσιοθεραπευτών είναι απαραίτητη, ενώ και τακτική παρακολούθηση από παιδοπνευμονολόγο-πνευμονολόγο για την πιθανότητα ανάπτυξης πνευμονικής υπέρτασης και πρόληψης λοιμώξεων αναπνευστικού κρίνεται αναγκαία.

EP-04

ΑΠΕΙΚΟΝΙΣΤΙΚΑ ΕΥΡΗΜΑΤΑ ΑΣΘΕΝΩΝ ΤΟΥ POST-COVID-19 ΙΑΤΡΕΙΟΥ ΤΟΥ ΒΕΝΙΖΕΛΕΙΟΥ ΓΕΝΙΚΟΥ ΝΟΣΟΚΟΜΕΙΟΥ ΗΡΑΚΛΕΙΟΥ (ΒΓΝΗ)

Στριγγάρης Αναστάσιος[1], Φερδούτσης Εμμανουήλ[1], Βασιλάκη Αγγελική[1], Χριστοδούλου Μαρίνα[1], Καραγιάννης Κωνσταντίνος[1], Κουκιάς Στέργος[2], Ευαγγέλου Απόστολος[1], Μοσχόπουλος Θεόδωρος[3], Μελέτης Γεώργιος[1], Πασπαράκη Ειρήνη[1]
[1]Πνευμονολογικό Τμήμα, Βενιζέλειο Γενικό Νοσοκομείο, Ηράκλειο, Κρήτη. [2]Α΄ παθολογική Κλινική, Βενιζέλειο Γενικό Νοσοκομείο, Ηράκλειο, Κρήτη. [3]Γενικός Ιατρός, Περιφερικό Ιατρείων Αρχανών, Ηράκλειο, Κρήτη

Εισαγωγή:
Η βαρύτητα της COVID19 λοίμωξης ποικίλει ενώ ένα σημαντικό ποσοστό των ασθενών που αναρρώνει παρουσιάζει μακροπρόθεσμες αναπνευστικά προβλήματα. Συχνά αναφερόμενα post-COVID συμπτώματα αποτελούν η δύσπνοια, ο βήχας και το θωρακικό άλγος, ενώ στήν βιβλιογραφία αναφέρεται συσχέτιση της βαρύτητας της νόσου με έκπτωση των αναπνευστικών λειτουργιών.

Σκοπός:
Σκοπός της παρούσας μελέτης είναι να εκτιμήσει τα απεικονιστικά ευρήματα που προκύπτουν από τις αξονικές τομογραφίες ασθενών μετά από νόσο COVID-19, που είτε νοσηλεύτηκαν είτε ανάρρωσαν κατ΄ οίκον.

Υλικό και Μέθοδοι:
Σε αυτήν την αναδρομική μελέτη συμπεριλήφθηκαν ασθενείς με εργαστηριακά επιβεβαιωμένη νόσο COVID-19 που εκτιμήθηκαν σε διάστημα 1 έως 12 μήνες μετά τη λοίμωξη (Ιανουάριος 2022 - Ιούλιος 2023) στο post-COVID Ιατρείο ΒΓΝΗ. Συλλέχθηκαν δημογραφικά στοιχεία, στοιχεία από το ατομικό αναμνηστικό, τον εμβολιασμό, την περίοδο και τη βαρύτητα νόσου και αποτελέσματα αξονικής τομογραγίας θώρακος, μετά το πέρας τουλάχιστον ενός μήνα από την οξεία νόσο
Η στατιστική ανάλυση των δεδομένων έγινε με παραμετρικές και μη παραμετρικές δοκιμασίες ανάλογα με τις υπό εξέταση μεταβλητές.

Αποτελέσματα:
Στη μελέτη συμπεριλήφθηκαν συνολικά 335 από τους 712 ασθενείς που εξετάστηκαν στο post –covid ιατρείο. Ο μέσος όρος ηλικίας ήταν τα 59 + 4 έτη, 53,7% ήταν γυναίκες και 46,26 άνδρες. Το 65% ήταν πλήρως εμβολιασμένοι. Ενεργοί καπνιστές ήταν 23,83%, πρώην καπνιστές 30,05%, ενώ το 13,09% είχε ιστορικό επαγγελματικής έκθεσης σε επιβαρυντικούς για το αναπνευστικό παράγοντες. Αξιοσημείωτο ποσοστό των ασθενών (67,88%) είχε τουλάχιστον μία συννοσηρότητα (εκ του καρδιαγγειακού, αναπνευστικού κτλ). Κατά την οξεία φάση της νόσου το 32,4% χρειάστηκε νοσηλεία.
Από τον απεικονιστικό έλεγχο που πραγματοποιήθηκε με αξονική τομογραφία θώρακος σε 49 ασθενείς, το 28,57% ανέδειξε εικόνα πιθανά παλαιότερου θρομβοεμβολικού επεισοδίου, 44,9% εικόνα ground- glass κυρίως αμφοτερόπλευρα, 4% ευρήματα πνευμονικής ίνωσης και 10% μικτό απεικονιστικό πρότυπο (ινωτικά στοιχεία, GGO και κυψελιδίτιδα) ενώ 2% εικόνα πιθανής COP. Ακολούθως, στο απεικονιστικό έλεγχο που διεξήχθη σε 55 ασθενείς τον 3ο μήνα μετά την νόσηση, το 50% είχαν GGO, 5,45% ευρήματα πνευμονικής ίνωσης, ενώ μόλις ένας ασθενής διαγνώστηκε με πνευμονική εμβολή ένα μήνα μετά την νόσηση του. Σημαντικά μικρότερος ήταν ο αριθμός των ασθενών που εμφάνιζαν παθολογική αξονική θώρακος στον 6ο και 12ο μήνα μετά την νόσηση (25% και 11%).

Συμπεράσματα.
Η προσέγγιση των ασθενών με εμμένουσα post-COVID συμπτωματολογία οφείλει να είναι συστηματική και πολυπαραμετρική. Ειδικότερα η εξέταση της προσβολής του αναπνευστικού συστήματος πρέπει να περιλαμβάνει τόσο λειτουργικές δοκιμασίες όσο και απεικονιστικές μεθόδους. Σκοπό αποτελεί η άμεση και στοχευμένη προσέγγιση των ασθενών προς εύρεση της βέλτιστης θεραπείας για τη μείωση των επιπλοκών του post-COVID συνδρόμου.

EP-05

ΠΝΕΥΜΟΝΙΑ ΑΠΟ AEROMONAS HYDROPHILA ΣΕ ΑΝΟΣΟΕΠΑΡΚΗ ΑΣΘΕΝΗ

Κορομηλιάς Αθανάσιος, Καρύδη Παναγιώτα
ΕΡΡΙΚΟΣ ΝΤΥΝΑΝ HOSPITAL CENTER

Εισαγωγή:
Το γένος Aeromonas περιλαμβάνει Gram (-), δυνητικά αναερόβια βακτήρια, που ανευρίσκονται κατά κύριο λόγο σε υγρό περιβάλλον, με κάποια στελέχη να είναι δυνητικά παθογόνα για τον άνθρωπο.
Παρουσίαση Ασθενής, 81 ετών, με ΧΑΠ-εμφύσημα, αρτηριακή υπέρταση, PAF-καρδιακή ανεπάρκεια, προσήλθε λόγω δύσπνοιας (mMRC=4) και μη παραγωγικού βήχα. Από την αντικειμενική εξέταση: SpO2=84% (0,21), RR=25/min. Εργαστηριακά: CRP=5,77, BNP=1157. CT θώρακα: πυκνωτικές αλλοιώσεις στον δεξιό άνω λοβό, μέτρια υπεζωκοτική συλλογή δεξιά, εμφυσηματικές αλλοιώσεις και βρογχεκτασίες. Αντιμετωπίστηκε ως πνευμονία-παρόξυνση ΧΑΠ και έγινε έναρξη μεροπενέμης και λινεζολίδης. Η διαγνωστική παρακέντηση της συλλογής ανέδειξε διίδρωμα. Ο ασθενής υποβλήθηκε σε βρογχοσκόπηση και από την καλλιέργεια BAL και washing απομονώθηκε Aeromonas hydrophila/punctata(caviae).

Συζήτηση:
Τα είδη Aeromonas θεωρούνταν ευκαιριακά παθογόνα, ωστόσο περιγράφεται αυξανόμενος αριθμός λοιμώξεων και σε άτομα χωρίς γνωστή ανοσοανεπάρκεια. Τα στελέχη που απομονώνονται συχνότερα είναι A. hydrophila, A. caviae, A. veronii biovar sobria και A. veronii biovar veronii και προκαλούν ένα ευρύ φάσμα κλινικών εκδηλώσεων και νοσημάτων, συχνότερα από το γαστρεντερικό σύστημα, αλλά και εξωγαστρεντερικές εκδηλώσεις (κυρίως επιμόλυνση τραύματος-λοίμωξη μαλακών μορίων). Η προσβολή του αναπνευστικού συστήματος και εμφάνιση πνευμονίας αποτελεί ασυνήθη εκδήλωση, με σημαντική νοσηρότητα και θνητότητα, συχνότερα μετά από επεισόδια παρ΄ ολίγον πνιγμού. Οι αερομονάδες παρουσιάζουν ανθεκτικότητα στην αμπικιλλίνη και τις κεφαλοσπορίνες 1ης γενιάς, ενώ αναδύονται στελέχη ανθεκτικά στις κινολόνες και τις καρβαπενέμες. Στη συγκεκριμένη περίπτωση, το στέλεχος Aeromonas που απομονώθηκε παρουσίαζε αντοχή στις κινολόνες και ήταν ευαίσθητο στην εξ αρχής χορηγούμενη μεροπενέμη.

Συμπέρασμα:
Τα στελέχη Aeromonas αποτελούν σπάνιο αίτιο προσβολής του αναπνευστικού συστήματος και μπορούν να προκαλέσουν σοβαρή πνευμονία ακόμα και σε ανοσοεπαρκή άτομα.

EP-06

ABPA SANS ASTHMA: ΠΕΡΙΠΤΩΣΗ ΑΛΛΕΡΓΙΚΗΣ ΒΡΟΓΧΟΠΝΕΥΜΟΝΙΚΗΣ ΑΣΠΕΡΓΙΛΛΩΣΗΣ ΣΕ ΑΣΘΕΝΗ ΧΩΡΙΣ ΑΣΘΜΑ

Παναγιώτα Καρύδη, Κορομηλιάς Αθανάσιος
Ερρίκος Ντυνάν Hospital Center

Εισαγωγή:
Η ABPA αποτελεί σύνθετη αντίδραση υπερευαισθησίας σε αντιγόνα ασπεργίλλου που αποικίζει τους αεραγωγούς, κατά κανόνα σε ασθενείς με άσθμα και κυστική ίνωση.
Παρουσίαση Ασθενής, 86 ετών, χωρίς ιστορικό άσθματος, αναφέρει παραγωγικό βήχα (καφεοειδής απόχρεμψη) από 6μηνου, δεκατική πυρετική κίνηση και απώλεια σωματικού βάρους. Από τον λειτουργικό έλεγχο αναπνοής: FEV1/FVC=67%, FEV1=97%, FVC=115%, χωρίς ανταπόκριση στη βρογχοδιαστολή. Διενεργήθηκε HRCT: αλλοιώσεις αυξημένης πυκνότητας κομβολογιοειδούς μορφολογίας, συμβατές με βύσματα βλέννης, κυρίως κεντρικής εντόπισης, βρογχεκτασίες και διάσπαρτες αλλοιώσεις tree in bud. Από τον εργαστηριακό έλεγχο: μέτρια περιφερική ηωσινοφιλία (=2310) και ολική IgE=857, ηωσινοφιλικό BAL (=24%) με αρνητικό έλεγχο για μυκοβακτηρίδια, χωρίς απομόνωση ασπεργίλλου, RAST=1.66 (class II) και IgG έναντι Aspergillus=450. Συνεκτιμώντας την κλινική εικόνα και τα ευρήματα από τον εργαστηριακό και απεικονιστικό έλεγχο, τέθηκε η διάγνωση της ABPA και έγινε έναρξη κορτικοστεροειδών. Η ασθενής εμφάνισε σημαντική κλινική και απεικονιστική βελτίωση.

Συζήτηση
Ανάλογα με την ανοσολογική επάρκεια του ασθενούς και το μυκητησιακό φορτίο, ο A. fumigatus μπορεί να προκαλέσει ένα ευρύ φάσμα αναπνευστικών εκδηλώσεων. Σπανιότερα ABPA έχει περιγραφεί και σε ασθενείς χωρίς υποκείμενο άσθμα. Σε αναδρομική μελέτη χαρακτηριστικά της συγκεκριμένης υποομάδας (ABPA sans asthma, 37 ασθενείς σε σύνολο 530) ήταν περισσότερες βρογχεκτασίες, καλύτερος λειτουργικός έλεγχος αναπνοής και λιγότερες παροξύνσεις. Η διάγνωση προκύπτει από συνδυασμό κλινικών, εργαστηριακών και απεικονιστικών ευρημάτων και νεότερες οδηγίες έχουν προταθεί από την ISHAM (2013). Θεμέλιος λίθος της θεραπείας είναι η χορήγηση κορτικοστεροειδών per os.

Συμπέρασμα:
Στη βιβλιογραφία περιγράφονται περιπτώσεις ABPA και σε ασθενείς με μη τεκμηριωμένο άσθμα. Η διαγνωστική προσπέλαση και η αντιμετώπιση παραμένει ίδια και στις δύο περιπτώσεις.

EP-07

ΝΟΣΟΚΟΜΕΙΑΚΕΣ ΛΟΙΜΩΞΕΙΣ ΣΕ ΠΝΕΥΜΟΝΟΛΟΓΙΚΗ ΚΛΙΝΙΚΗ: ΣΥΣΤΗΜΑΤΙΚΗ ΚΑΤΑΓΡΑΦΗ ΕΠΙ ΠΕΡΙΟΔΟ 18 ΜΗΝΩΝ ΚΑΙ ΠΟΙΟΤΙΚΗ ΜΕΛΕΤΗ ΤΗΣ ΣΤΑΣΗΣ ΤΟΥ ΠΡΟΣΩΠΙΚΟΥ

Βλαχαντώνη Ίρις, Κυριάκου Άντρεα, Σκόντζου Ειρήνη, Αρνής Γιάννης, Goskolli Πέτρος, Κοντογιάννη Χρύσα, Σάμιτας Κωνσταντίνος, Σαρδελής Ζαφείρης, Μαρκοζάννες Ευάγγελος, Κολιλέκας Λυκούργος, Ζέρβας Ελευθέριος
7η Πνευμονολογική Κλινική, ΝΝΘΑ "Σωτηρία"

Εισαγωγή:
Οι νοσοκομειακές λοιμώξεις (ΝΛ) αποτελούν μείζον πρόβλημα δημόσιας υγείας και εμμένουσα πρόκληση για τον επαγγελματία υγείας κυρίως σε επίπεδο τριτοβάθμιας φροντίδας. Στο πλαίσιο επιτήρησης αυτών των λοιμώξεων στην κλινική μας, συνεχίζεται η συστηματική καταγραφή τους στους νοσηλευόμενους ασθενείς.

Σκοπός:
Η εκτίμηση του επιπολασμού και των παραγόντων κινδύνου για ΝΛ και ο ρόλος αυτών στην έκβαση της νοσηλείας. Επίσης η διερεύνηση του δυνατότητας ενίσχυσης της πρόληψης μέσα από την κατανόηση της στάσης του προσωπικού της κλινικής σε θέματα λοιμώξεων.

Μεθοδολογία:
Μελέτη παρατήρησης και ανασκόπησης επί περίοδο 18 μηνών (Ιανουάριος 2022 - Μάρτιος 2023). Για την εντόπιση σημαντικών παραγόντων κινδύνου για ΝΛ και θάνατο χρησιμοποιήθηκε πολυπαραγοντική ανάλυση παλινδρόμησης. Με ερωτηματολόγια προς το προσωπικό, ακολούθησε ποιοτική μελέτη με στόχο την αναγνώριση παραγόντων σημαντικών στην πρόληψη των λοιμώξεων.

Αποτελέσματα:
Συμμετείχαν 677 ασθενείς μέσης ηλικίας 67 ετών, μέσης διάρκειας νοσηλείας 8,7 ημερών και ιστορικό ανοσοκαταστολής λόγω χρόνιας νόσου, ιστορικού κακοήθειας ή φαρμακευτικής αγωγής σε ποσοστό 14%. Τα συχνότερα απομονωμένα στελέχη ήταν Klebsiella pneumoniae, Escherichia coli, Clostridium difficile και Pseudomonas aeruginosa. Η διάρκεια νοσηλείας αναγνωρίστηκε ως σημαντικός παράγοντας κινδύνου για ΝΛ ενώ η διάρκεια νοσηλείας, ιστορικό καπνίσματος και το θετικό τεστ για COVID-19 απομονώθηκαν ως παράγοντες κινδύνου για θάνατο. Η ποιοτική μελέτη, σε έξι επαγγέλματα (ιατροί, νοσηλευτές, φυσιοθεραπευτές, υπάλληλοι καθαριότητας, βοηθοί θαλάμου, διαιτολόγοι) ανέδειξε ως προτεραιότητες την επάρκεια του προσωπικού, την σχετική εκπαίδευση και την αποτελεσματική επικοινωνία.

Συμπέρασμα:
Οι ΝΛ πλήττουν τους πλέον ηλικιωμένους και ευάλωτους ασθενείς μας. Περαιτέρω προσπάθεια πρόληψης προϋποθέτει πολυτομεακή συνεργασία, εφαρμογή ασφαλών πρακτικών και συνεχή επιτήρηση.

EP-08

ΔΙΑΧΕΙΡΙΣΗ ΠΡΟΒΛΗΜΑΤΩΝ ΣΙΤΙΣΗΣ ΚΑΙ ΚΑΤΑΠΟΣΗΣ ΝΟΣΗΛΕΥΟΜΕΝΩΝ ΑΣΘΕΝΩΝ: ΕΜΠΕΙΡΙΑ ΔΙΕΠΙΣΤΗΜΟΝΙΚΗΣ ΣΥΝΕΡΓΑΣΙΑΣ ΣΕ ΠΝΕΥΜΟΝΟΛΟΓΙΚΗ ΚΛΙΝΙΚΗ

Βλαχαντώνη Ίρις, Κωστάκου Βασιλική, Γουρναροπούλου Γεωργία, Καστορίνη Χριστίνα, Μπλέτσα Μαρία, Χατζηπέτρου Ρομίνα, Λεβουνέτς Αναστασία, Κοντογιάννη Χρύσα, Σάμιτας Κωσταντίνος, Σαρδελής Ζαφείρης, Μαρκοζάννες Ευάγγελος, Κολιλέκας Λυκούργος, Ζέρβας Ελευθέριος
7η Πνευμονολογική Κλινική ΝΝΘΑ "Σωτηρία"

Εισαγωγή:
Η επαρκής σίτιση των ασθενών με οξεία αναπνευστική ανεπάρκεια αποτελεί προτεραιότητα για την φροντίδα τους, καθώς ο υποσιτισμός είναι παράγοντας κινδύνου για θνητότητα και επιπλοκές. Μελέτες έχουν δείξει ότι ασθενείς με σοβαρή αναπνευστική ανεπάρκεια παραμένουν συχνά υποσιτισμένοι, κατά το αρχικό στάδιο της νοσηλείας τους, ενώ έχει επιβεβαιωθεί ότι η διαχείριση της σίτισής τους βελτιώνεται μέσα από διεπιστημονική συνεργασία ειδικοτήτων όπως ο διατροφολόγος και ο λογοπαθολόγος.

Σκοπός:
Η ανάδειξη των βασικών κλινικών και -σχετικών με την σίτιση- χαρακτηριστικών των ασθενών που έχουν εκτιμηθεί προκειμένου, να ορίσουμε τις ενδείξεις για την εκτίμηση και την αποτελεσματική παρέμβαση και να διερευνήσουμε την επίδραση των παρεμβάσεων αυτών στην κλινική πορεία και έκβαση της νοσηλείας τους.

Μεθοδολογία:
Αναδρομική μελέτη παρατήρησης με ανάλυση των καταγεγραμμένων εκτιμήσεων από την διεπιστημονική ομάδα σε Πνευμονολογική κλινική. Καταγράφηκαν κοινωνικά/δημογραφικά χαρακτηριστικά, μέγιστη υποστήριξη με οξυγόνο, διατροφικός κίνδυνος (MUST score), διατροφική αξιολόγηση και εκτίμηση κατάποσης.

Αποτελέσματα:
Σε διάστημα 12 μηνών (Οκτώβριος 2022-Σεπτέμβριος 2023), σε σύνολο 720 νοσηλευόμενων ασθενών, 52 εκτιμήθηκαν από λογοπαθολόγο και 84 από διατροφολόγο. Οι ασθενείς είχαν ως διαγνώσεις λοιμώξεις αναπνευστικού, λοιμώδεις παροξύνσεις ΧΑΠ και κακοήθεια πνεύμονα. Εκτιμήθηκε η πορεία των ασθενών σχετική με την σίτισή τους και κλινικά αποτελέσματα (διάρκεια/έκβαση νοσηλείας, βελτίωση performance status).

Συμπεράσματα:
Η φύση του προβλήματος που μελετήσαμε δεν επιτρέπει σχεδιασμό προοπτικής διπλής ελεγχόμενης μελέτης. Ωστόσο, για το νοσοκομειακό περιβάλλον της χώρας μας, μελέτες παρατήρησης, όπως η παραπάνω, συμβάλλουν στην ενεργοποίηση και μέσω συνεργασίας αξιοποίηση του υπάρχοντος ειδικού προσωπικού του νοσοκομείου, με στόχο την βελτίωση της ποιότητας της παρεχόμενης φροντίδας των ασθενών με αναπνευστικά προβλήματα.

EP-09

ΠΑΡΑΓΟΝΤΕΣ ΚΙΝΔΥΝΟΥ ΓΙΑ ΕΝΔΟΝΟΣΟΚΟΜΕΙΑΚΗ ΘΝΗΤΟΤΗΤΑ ΚΑΙ ΘΝΗΤΟΤΗΤΑ ΕΝΤΟΣ ΕΝΟΣ ΕΤΟΥΣ ΗΛΙΚΙΩΜΕΝΩΝ ΑΣΘΕΝΩΝ ΠΟΥ ΝΟΣΗΛΕΥΟΝΤΑΙ ΜΕ ΠΝΕΥΜΟΝΙΑ COVID-19

Βασιλική Γεωργακοπούλου[1,2], Αικατερίνη Γκούφα[1], Σωτηρία Μακροδημήτρη[1], Αριστείδης Τσακανίκας[1], Δημήτριος Μπασούλης[1,2], Πανταζής Μ. Βουτσινάς[2], Γεώργιος Καραμανάκος[1], Ειρήνη Ηλιάδη[1], Σταματία Σαμαρά[1], Ολγα Καμπουροπούλου[1], Χρυσοβαλάντης Παπαγεωργίου[3], Αμαλία Αναστασοπούλου[4], Πέτρος Παπαλέξης[5,6], Ηλίας Τράκας[1], Νικόλαος Τράκας[7], Πασχάλης Στειρόπουλος[8], Νικόλαος Β. Σύψας[1,2]
[1] Μονάδα Λοιμώξεων, Λαϊκό Νοσοκομείο, Αθήνα. [2] Κλινική Παθολογικής Φυσιολογίας, Λαϊκό Νοσοκομείο, Εθνικό και Καποδιστριακό Πανεπιστήμιο Αθηνών, Αθήνα, [3] Πνευμονολογικό Τμήμα, Λαϊκό Νοσοκομείο, Αθήνα, [4] Α΄ Παθολογική Κλινική, Λαϊκό Νοσοκομείο, Εθνικό και Καποδιστριακό Πανεπιστήμιο Αθηνών, Αθήνα, [5] Ενδοκρινολογικό Τμήμα, Α΄ Παθολογική Κλινική, Λαϊκό Νοσοκομείο, Εθνικό και Καποδιστριακό Πανεπιστήμιο Αθηνών, Αθήνα, [6] Τμήμα Βιοϊατρικών Επιστημών, Πανεπιστήμιο Δυτικής Αττικής, Αθήνα, [7] Τμήμα Βιοχημείας, Σισμανόγλειο Νοσοκομείο, Αθήνα, [8] Πνευμονολογική Κλινική, Γενικό Νοσοκομείο Αλεξανδρούπολης, Δημοκρίτειο Πανεπιστήμιο Θράκης, Αλεξανδρούπολη.

Εισαγωγή:
Η νόσος COVID-19 χαρακτηρίζεται από κακή έκβαση και υψηλή θνητότητα στους ηλικιωμένους ασθενείς. Οι περισσότερες μελέτες για τις εκβάσεις και τους παράγοντες κινδύνου ηλικιωμένων ασθενών αναφέρονται στα πρώτα κύματα της πανδημίας και σε προγνωστικούς παράγοντες ενδονοσοκομειακής θνητότητας σε αυτούς τους ασθενείς.

Σκοπός:
Σκοπός της παρούσας έρευνας είναι η λεπτομερής περιγραφή των κλινικών χαρακτηριστικών και των αποτελεσμάτων μιας κοόρτης ηλικιωμένων ασθενών ηλικίας ≥ 65 ετών που νοσηλεύτηκαν με πνευμονία COVID-19 σε όλες τις φάσεις της πανδημίας.

Υλικό-Μεθοδολογία:
Για τους σκοπούς της παρούσας έρευνας, πραγματοποιήθηκε αναδρομική καταγραφή δεδομένων σε διαδοχικούς ηλικιωμένους ασθενείς ηλικίας ≥ 65 ετών που νοσηλεύτηκαν με πνευμονία COVID-19 κατά την περίοδο 01/10/2022 έως 15/07/2022. Καταγράφηκαν δημογραφικά, κλινικά, ακτινολογικά, εργαστηριακά χαρακτηριστικά και οι εκβάσεις των ασθενών.

Αποτελέσματα:
Στη μελέτη συμπεριλήφθηκαν συνολικά 1124 ηλικιωμένοι ασθενείς (603 άνδρες, 53,7%) με μέση ηλικία 78,51 (±7,42) έτη και διάμεσο δείκτη συννοσηρότητας Charlson(CCI) 5. Συνολικά, η ενδονοσοκομειακή θνητότητα ήταν 33,4% (375 ασθενείς) και η θνητότητα ενός έτους ήταν 44,7% (502 ασθενείς). Η ηλικία, τα πρόωρα κοκκιοκύτταρα (IGs), η γαλακτική αφυδρογονάση (LDH), η φερριτίνη, το ChestX-rayScoteκαθώς και η απουσία πλήρους εμβολιασμού, βήχα και κόπωσης συσχετίστηκαν στατιστικά σημαντικά και ανεξάρτητα με την ενδονοσοκομειακή θνητότητα. Η ηλικία, η LDH, η φερριτίνη, η αμινοτρανσφεράση της αλανίνης (ALT), ο CCI, το ChestX-rayscore, η απουσία βήχα και κόπωσης και το ιστορικό άνοιας συσχετίστηκαν στατιστικά σημαντικά και ανεξάρτητα με τη θνητότητα ενός έτους.

Συμπεράσματα:
Η ενδονοσοκομειακή και η θνητότητα ενός έτους των ηλικιωμένων ασθενών που νοσηλεύονται με πνευμονία COVID-10 είναι υψηλή. Κλινικά και εργαστηριακά χαρακτηριστικά είναι ανεξάρτητοι προγνωστικοί παράγοντες θνητότητας σε αυτούς τους ασθενείς.

EP-10

ΕΜΒΟΛΙΑΣΤΙΚΗ ΚΑΛΥΨΗ ΚΑΙ ΝΟΣΟΣ COVID-19 ΣΕ ΕΡΓΑΖΟΜΕΝΟΥΣ ΣΕ ΝΟΣΟΚΟΜΕΙΟ ΑΝΑΦΟΡΑΣ (ΠΡΟΔΡΟΜΙΚΗ ΜΕΛΕΤΗ)

Verykakis Emmanouil, Kontonasiou Georgia, Papazoglou Christos, Petsa Argiri, Karakatsani Anna
Π.Γ.Ν. ΑΤΤΙΚΟΝ

Εισαγωγή:
Κατά τη διάρκεια της πανδημίας COVID-19 οι εργαζόμενοι σε νοσοκομεία βρέθηκαν στην πρώτη γραμμή της μάχης. Ωστόσο, στην Ελλάδα υπάρχει έλλειψη δεδομένων όσον αφορά τη μόλυνση από SARS-CoV-2 και την κλινική πορεία της νόσου σε αυτή την επαγγελματική ομάδα.

Σκοπός:
Η καταγραφή της συχνότητας της νόσου COVID-19 σε εργαζόμενους σε νοσοκομείο αναφοράς.

Μέθοδος:
Πραγματοποιήθηκε καταγραφή της εμβολιαστικής κάλυψης των εργαζόμενων στο ΠΓΝ «ΑΤΤΙΚΟΝ», που νόσησαν με SARS-CoV-2 για τα έτη 2020-2022. Μελετήθηκαν τα δεδομένα προοπτικά ως προς την αθροιστική επίπτωση. Τέλος χρησιμοποιήθηκε μοντέλο ανάλυσης επιβίωσης για τον υπολογισμό του σχετικού κινδύνου στους εργαζόμενους που νόσησαν ανάλογα με την εμβολιαστική τους κάλυψη. Η μελέτη εγκρίθηκε από την ΕΒΔ και το Επιστημονικό Συμβούλιο του ΠΓΝ «ΑΤΤΙΚΟΝ».

Αποτελέσματα:
1406/1878 άτομα (1015 γυναίκες-72,2%) διαγνώστηκαν με COVID-19, 225 (16%) εκ των οποίων μολύνθηκαν εκ νέου (σύνολο: 1651 μολύνσεις). Παρατηρήθηκε ποσοστό επαναμόλυνσης 10,7% σε όσους είχαν λάβει 3 δόσεις εμβολιασμού σε σύγκριση με 35,3% σε όσους δεν είχαν εμβολιαστεί επαρκώς ή δεν είχαν εμβολιασθεί. Εως το τέλος του 2021 τα νέα κρούσματα ημερησίως δεν ξεπερνούσαν τα 5. Το 2022 και ενώ είχε ολοκληρωθεί ο 3ος εμβολιασμός σε μεγάλο μέρος του πληθυσμού εμφανίζεται απότομη αύξηση των κρουσμάτων έως και 20 ημερησίως σε δύο διαδοχικά κύματα. Ο σχετικός κίνδυνος που υπολογίστηκε ήταν 10% μικρότερος στους επαρκώς εμβολιασμένους (HR :0.899; p=0.044).

Συμπέρασμα:
Το μεγαλύτερο μέρος του νοσοκομειακού προσωπικού μολύνθηκε από τον SARS-CoV-2, ωστόσο ο εμβολιασμός φαίνεται να έχει προστατευτική επίδραση.

EP-12

ΑΝΑΛΟΓΙΑ ΚΡΟΥΣΜΑΤΩΝ ΑΝΑΠΝΕΥΣΤΙΚΟΥ ΣΥΓΚΥΤΙΑΚΟΥ ΙΟΥ(RSV), SARS-COV-2, ΓΡΙΠΗΣ Α/Β ΚΑΙ ΑΔΕΝΟΪΟΥ ΜΕΣΩ ΤΑΧΕΩΝ ΔΟΚΙΜΩΝ ΣΤΗΝ ΚΟΙΝΟΤΗΤΑ ΚΑΤΑ ΤΗ ΧΕΙΜΕΡΙΝΗ ΠΕΡΙΟΔΟ 2023.

Γαρυφαλλιά Περλεπε[1], Δημήτριος Παπαγιάννης[2], Θεοδώρα Τεντολούρη[3], Πολυξένη Καρακίτσιου[4], Γεωργία Δαμάγκα[5], Άννα Καλαϊτζή[6] , Σοφία Αλευρά[6], Φωτεινή Μαλλη[7], Κωνσταντίνος Ι. Γουργουλιάνης[1]

[1] Πνευμονολογική Κλινική Πανεπιστημιακού Γενικού Νοσοκομείου Λάρισας, Ελλάδα, [2] Εργαστήριο Δημόσιας Υγείας και Εμβολίων, Νοσηλευτική Σχολή, Πανεπιστήμιο Θεσσαλίας, Λάρισα, Ελλάδα, [3] Ιδιωτικό Παιδιατρικό Ιατρείο, Κανούτα 1,Τρίκαλα, Ελλάδα, [4] Ιδιωτικό Παιδιατρικό Ιατρείο, Άννας Κομνηνής 1-3,Τρίκαλα, Ελλάδα, [5]Ιδιωτικό Παιδιατρικό Ιατρείο, Λευκωσίας 3, Λάρισα, Ελλάδα, [6] Παιδιατρικό Τμήμα, Γενικό Νοσοκομείο Λάρισας, Τσακάλωφ 1, Λάρισα, Ελλάδα, [7] Εργαστήριο Αναπνευστικών Διαταραχών, Τμήμα Νοσηλευτικής, Πανεπιστήμιο Θεσσαλίας, Λάρισα, Ελλάδα

Εισαγωγή:
Οι λοιμώξεις του αναπνευστικού αποτελούν ένα σημαντικό λόγο που βρέφη και παιδιά αναζητούν ιατρική συμβουλή και επισκέπτονται δομές υγείας, παραμένοντας έτσι δημόσια απειλή με υψηλή νοσηρότητα και θνησιμότητα. Οι κυρίαρχοι ιοί που προκαλούν ιογενείς λοιμώξεις του αναπνευστικού είναι οι ιοί της γρίπης Α και Β, ο αναπνευστικός συγκυτιακός ιός (RSV), ο αδενοϊός και οι κορονοϊοί. Στόχος μας ήταν να καταγράψουμε το ποσοστό των κρουσμάτων RSV, SARS-CoV-2, γρίπης Α/Β και αδενοϊού με ταχείες δοκιμασίες αντιγόνου και να επικυρώσουμε τα αποτελέσματα με δοκιμασίες RT-PCR δειγμάτων ανώτερου αναπνευστικού.

Σκοπός - Μέθοδος:
Κλινικά δείγματα συλλέχθηκαν πρώιμα από συμπτωματικά παιδιά (που παρουσίαζαν πυρετό και/ή βήχα και/ή κεφαλαλγία εντός 5-7 ημερών). Το πρόγραμμα επιτήρησης πραγματοποιήθηκε σε πέντε ιδιωτικά παιδιατρικά ιατρεία και μία μονάδα παιδιατρικής φροντίδας, από τις 10 Ιανουαρίου 2023 έως τις 30 Μαρτίου 2023 στην κεντρική Ελλάδα.

Αποτελέσματα:
Ο συνολικός αριθμός των δειγμάτων που συλλέχθηκαν προέρχονται από 784 μικρά παιδιά και βρέφη, εκ των οποίων 383 (48,8%) ήταν θηλυκού γένους και 401 άνδρικού (51,2%). Η μέση ηλικία των συμμετεχόντων ήταν 7,3 + 5,5 έτη. Η ευαισθησία ανίχνευσης της δοκιμασίας FLU A & B ήταν 91,15% (95% CI: 84,33–95,67%) και η ειδικότητα ήταν 98,96% (95% CI: 97,86–99,58%). Η ευαισθησία και η ειδικότητα της δοκιμασίας αδενοϊού και RSV ήταν {92,45% (95% CI: 81,79–97,91%), 99,32% (95% CI: 98,41–99,78%)} και {92,59% (95% CI: 75,71–99,09%), 99,47% (95% CI: 98,65–99,86%)} αντίστοιχα. Τέλος, η ευαισθησία του τεστ SARS-CoV-2 ήταν 100,00% (95% CI: 79,41–100,00%) και η ειδικότητα ήταν 99,74% (95% CI: 99,06–99,97%). Καταγράψαμε ποσοστό θετικότητας 14,3% και 3,44% για τη γρίπη Α και Β, αντίστοιχα, ακολουθούμενο από ποσοστό 6,9% για τον αδενοϊό, ποσοστό 3,7% για τον RSV και, τέλος, ποσοστό 2,3% για τον SARS-CoV-2.

Συμπέρασμα:
Ο συνδυασμός ενός νέου πολλαπλού rapid test με διάφορα αντιγόνα θα αποτελέσει πιθανώς ένα χρήσιμο εργαλείο με οικονομικό αντίκτυπο για τα συστήματα υγείας με στόχο την έγκαιρη ανίχνευση και κατάλληλη αντιμετώπιση των αναπνευστικών λοιμώξεων στα τμήματα επειγόντων περιστατικών στις δομές πρωτοβάθμιας φροντίδας υγείας.

Παραπομπές

1. Peeling, R.W.; Olliaro, P.L.; Boeras, D.I.; Fongwen, N. Scaling up COVID-19 rapid antigen tests: Promises and challenges. Lancet Infect. Dis. 2021, 21, E290–E295.
2. Shi, T.; McAllister, D.A.; O'Brien, K.L.; Simoes, E.A.; Madhi, S.A.; Gessner, B.D.; Nair, H. Global, regional, and national disease burden estimates of acute lower respiratory infections due to respiratory syncytial virus in young children in 2015: A systematic review and modelling study. Lancet 2017, 390, 946–958.
3. Li, Y.; Wang, X.; Blau, D.M.; Caballero, M.T.; Feikin, D.R.; Gill, C.J.; Madhi, S.A.; Omer, S.B.; Simões, E.A.F.; Campbell, H.; et al. Global, regional, and national disease burden estimates of acute lower respiratory infections due to respiratory syncytial virus in children younger than 5 years in 2019: A systematic analysis. Lancet 2022, 399, 2047–2064
4. Del Riccio, M.; Spreeuwenberg, P.; Osei-Yeboah, R.; Johannesen, C.K.; Vazquez Fernandez, L.; Teirlinck, A.C.; Wang, X.; Heikkinen, T.; Bangert, M.; Caini, S.; et al. Defining the Burden of Disease of RSV in the European Union: Estimates of RSV-associated hospitalisations in children under 5 years of age. A systematic review and modelling study. J. Infect. Dis. 2023, 29, jiad188
5. Shieh, W.J. Human adenovirus infections in pediatric population—An update on clinico-pathologic correlation. Biomed. J. 2022, 45, 38–49
6. Canadian Pediatric Society. Influenza in children. Paediatr. Child Health 2005, 10, 485–487

EP-13

ΧΡΗΣΗ ΕΙΣΠΝΕΟΜΕΝΗΣ ΒΟΡΙΚΟΝΑΖΟΛΗΣ ΣΕ ΑΣΘΕΝΗ ΜΕ ΒΡΟΓΧΕΚΤΑΣΙΕΣ ΚΑΙ ΛΟΙΜΩΞΗ ΑΝΑΠΝΕΥΣΤΙΚΟΥ ΑΠΟ SCEDOSPORIUM APIOSPERMUM

Marija Hadji-Mitrova, Αναστάσιος Βογιατζόγλου, Μαρία Σιωνίδου, Ελένη Παπαδάκη, Κυριακή Παπαδοπούλου, Μαρία Αλεβιζάκη, Κατερίνα Μανίκα, Δέσποινα Παπακώστα
Μονάδα Αναπνευστικών Λοιμώξεων, Πνευμονολογική Κλινική ΑΠΘ, ΓΝΘ «Γ. Παπανικολάου» , Θεσσαλονίκη

Εισαγωγή:
Το Scedosporium apiospermum αναφέρεται όλο και περισσότερο ως αιτία ευκαιριακής λοίμωξης σε ανοσοκατεσταλμένους ασθενείς ή σε ασθενείς με χρόνια πνευμονική νόσο. Η εισπνεόμενη βορικοναζόλη έχει χρησιμοποιηθεί στη βιβλιογραφία σε επιλεγμένες περιπτώσεις ασθενών με κυστική ίνωση και σε μεταμόσχευση πνεύμονα.

Παρουσίαση περιστατικού:
Γυναίκα 48 ετών με χαμηλό BMI 14.5kg/m2, εκτεταμένες βρογχεκτασίες, σοβαρή αποφρακτικού τύπου διαταραχή της αναπνευστικής λειτουργίας, με FEV1 870ml (30%), FVC 1780ml (53%), και υποξυγοναιμία στο πλαίσιο συνδρόμου δυσκινησίας κροσσών. Τα τελευταία δύο χρόνια εμφάνισε επιδείνωση της κλινικής εικόνας με χαρακτήρες σοβαρού κορτικοεξαρτώμενου άσθματος. Για το λόγο αυτό χρειάστηκε αλλεπάλληλες νοσηλείες, συνεχή χορήγηση κορτιζόνης και μηνιαία θεραπεία με Omalizumab. Στα πλαίσια διερεύνησης, το 2020 απομονώθηκε ο μύκητας Scedosporium Apiospermum, για τον οποίο η ασθενής έλαβε κατά καιρούς αγωγή με ποζακοναζόλη, βορικοναζόλη και τέλος ισαβουκοναζόλη σε συνδυασμό με μικαφουγκίνη, χωρίς βελτίωση και με συνεχή απομόνωση του μύκητα.
Από τον Μάρτιο του 2023 η ασθενής τέθηκε σε εισπνεόμενη βορικοναζόλη σε δόση 40mg*2, και έλαβε συμβουλές από εξειδικευμένο διαιτολόγο και παρεντερική διατροφή για εβδομαδιαία διαστήματα κάθε μήνα για 3 μήνες. Η ασθενής ανέχθηκε τη βορικοναζόλη καλά και παρουσίασε σταδιακή βελτίωση της κλινικής εικόνας με αποχώρηση του βρογχόσπασμου και σταθερή αναπνευστική λειτουργεία με FEV1 820ml (29%) και FVC 1690ml (51%), μείωση των παροξύνσεων, ελάττωση της δόσης των στεροειδών, βελτίωση της οξυγόνωσης και αύξηση του BMI σε 17.9kg/m^2.

Συμπέρασμα:
Η εμπνεόμενη βορικοναζόλη δεν έχει λάβει επίσημη έγκριση ως θεραπεία σε λοιμώξεις αναπνευστικού από Scedosporium apiospermum, ωστόσο πρέπει να λαμβάνεται υπόψιν σε ασθενείς με αποτυχία της ενδοφλέβιας ή από του στόματος αντιμυκητιασικής αγωγής.

EP-14

ΣΥΓΚΡΙΤΙΚΗ ΜΕΛΕΤΗ ΕΚΒΑΣΕΩΝ ΝΟΣΟΚΟΜΕΙΑΚΩΝ ΑΣΘΕΝΩΝ ΜΕ ΙΩΣΕΙΣ ΚΑΤΩΤΕΡΟΥ ΑΝΑΠΝΕΥΣΤΙΚΟΥ

Ρίμπα Θ., Δέδε Κ., Διακονικολάου Ζ., Ελευθερίου Κ., Κατσαούνου Π., Καλομενίδης Ι.
Πνευμονολογικό Τμήμα/Ά ΚΕΘ Ιατρικής Σχολής ΕΚΠΑ, Νοσοκομείο «Ο Ευαγγελισμός»

Εισαγωγή:
Ενδημικές ιώσεις του αναπνευστικού συμπεριλαμβανομένου του SARS-CoV2 προκαλούν επιπλοκές από το κατώτερο αναπνευστικό που απαιτούν νοσηλεία των ασθενών

Σκοπός:
Σκοπός της μελέτης ήταν η σύγκριση των χαρακτηριστικών και των εκβάσεων των ασθενών με ιογενή λοίμωξη που νοσηλεύτηκαν λόγω επιπλοκών από το κατώτερο αναπνευστικό.

Υλικό – Μεθοδολογία:
Αναδρομική μελέτη ασθενών που νοσηλεύτηκαν από τον Οκτώβριο του 2022 έως τον Μάρτιο του 2023 λόγω πνευμονίας ή οξεία βρογχίτιδα ή παρόξυνσης χρόνιου αναπνευστικού νοσήματος από SARS-CoV2 ή άλλης ενδημικής ίωσης [γρίπη, αναπνευστικό συγκυτιακό ιό (RSV)].

Αποτελέσματα:
Μελετήσαμε 122 ασθενείς. 56% (69/122) νοσηλεύτηκαν λόγω πνευμονίας και 44% (53/122) λόγω οξείας βρογχίτιδας ή παρόξυνσης αποφρακτικού νοσήματος. 43% (53/122) είχε COVID-19 και 57% (69/122) RSV ή γρίπη. Η μέση ηλικία των ασθενών με COVID-19 ήταν 71 έτη (SD:12,52) και αυτών με RSV/γρίπη 70 έτη (SD:13,01), p=0,96. 58% των ασθενών (71/122) ήταν άντρες. 67% είχε COVID-19 και 33% RSV/γρίπη, p=0,004. Ο μέσος δείκτης συννοσηρότητας των ασθενών με COVID-19 ήταν 4 (SD:2,44) και αυτών με RSV/γρίπη 4,5 (SD:2,14), p=0,38. Το 41% των ασθενών με COVID-19 και το 59% με RSV/γρίπη διασωληνώθηκαν, p=0,16. Το 38% των ασθενών με COVID-19 και το 62% με RSV/γρίπη παρουσίασαν αναπνευστική επιδείνωση κατά την νοσηλεία τους, p=0,02. Η θνητότητα των ασθενών με COVID-19 ήταν 23,7% και 36% αυτών με RSV/γρίπη, p=0,61.

Συμπεράσματα:
Τα χαρακτηριστικά των ασθενών που νοσηλεύτηκαν λόγω επιπλοκών από COVID-19 ή RSV/γρίπη ήταν παρόμοια. Παρότι περισσότεροι ασθενείς με λοίμωξη από RSV/γρίπη παρουσίασαν αναπνευστική επιδείνωση κατά την νοσηλεία τους, οι εκβάσεις των ασθενών (διασωλήνωση, θνητότητα) ήταν παρόμοιες στις δύο ομάδες ασθενών.

ΕΡ-15

Ο ΠΡΟΓΝΩΣΤΙΚΟΣ ΡΟΛΟΣ ΤΟΥ ΔΙΑΘΩΡΑΚΙΚΟΥ ΥΠΕΡΗΧΟΥ ΣΕ ΝΟΣΗΛΕΥΟΜΕΝΟΥΣ ΑΣΘΕΝΕΙΣ ΜΕ COVID-19

Ιωάννης Τόμος[1,2], Ελβίρα-Μαρκέλλα Αντωνογιαννάκη[1], Κωνσταντίνα Δημακοπούλου[3], Θωμάς Ραπτάκης[1], Βασιλική Απολλωνάτου[1], Μαρία Καλλιέρη[1], Στέφανος Λαμπαδάκης[1], Μυρτώ Μπλίζου[1], Αντώνης Κρούσκος[1], Άννα Καρακατσάνη[1], Ευφροσύνη Μάναλη[1], Στέλιος Λουκίδης[1], Σπύρος Παπίρης[1]
[1]Β΄ Πανεπιστημιακή Πνευμονολογική Κλινική, ΠΓΝ «ΑΤΤΙΚΟΝ», Ιατρική Σχολή, Εθνικό και Καποδιστριακό Πανεπιστήμιο Αθηνών, [2]5η Πνευμονολογική Κλινική, Γ.Ν.Ν.Θ.Α. «Η ΣΩΤΗΡΙΑ», [3]Εργαστήριο Υγιεινής, Επιδημιολογίας και Ιατρικής Στατιστικής, Ιατρική Σχολή, Εθνικό κι Καποδιστριακό Πανεπιστήμιο Αθηνών

Εισαγωγή:
Η αξία του διαθωρακικού υπερήχου αναδεικνύεται ζωτικής σημασίας στις αναπνευστικές παθήσεις. Ωστόσο, ο ρόλος του στη λοίμωξη από SARS-COV-2 χρήζει περαιτέρω διερεύνησης.
Σκοπός: Να αξιολογηθεί ο προγνωστικός ρόλος του διαθωρακικού υπερήχου στους νοσηλευόμενους COVID-19 ασθενείς και η ενδεχόμενη συσχέτιση του με τη βαρύτητα της λοίμωξης, την έκβαση και τη συμφωνία με τα ευρήματα της αξονικής τομογραφίας θώρακος.

Μεθοδολογία:
Συμπεριελήφθησαν 25 νοσηλευόμενοι COVID-19 ασθενείς στη Β΄ Πανεπιστημιακή Πνευμονολογική Κλινική. Ο διαθωρακικός υπέρηχος πραγματοποιούνταν σε 8 σημεία στο θώρακα, την ημέρα της εισαγωγής και επαναλαμβανόταν ανά 3 ημέρες. Βάση των υπερηχοτομογραφικών ευρημάτων σχεδιάστηκε ένα βαθμολογικό σκορ. Για κάθε ασθενή καταγράφηκαν κλινικές και εργαστηριακές πληροφορίες, καθώς και η έκβαση. Ο κίνδυνος θανάτου από αύξηση του σκορ εκτιμήθηκε με την εφαρμογή μοντέλων λογαριθμιστικής παλινδρόμησης. Η προγνωστική του αξία εκτιμήθηκε με ανάλυση καμπύλης ROC.

Αποτελέσματα:
Διαπιστώθηκε στατιστικά σημαντική θετική συσχέτιση μεταξύ του συνολικού σκορ στο διαθωρακικό υπέρηχο και της βαρύτητας της λοίμωξης καθώς και της έκτασης των διηθημάτων στην αξονική θώρακος. Υψηλότερο σκορ κατά την εισαγωγή συσχετιζόταν σε στατιστικά σημαντικό βαθμό με υψηλότερο δείκτη PSI και qSOFA, περισσότερες ημέρες νοσηλείας, μεγαλύτερη έκταση διηθημάτων και χαμηλότερο λόγο PaO2/FiO2. Για μία μονάδα αύξησης στο σκορ, ο κίνδυνος θανάτου αυξανόταν κατά 1,5 φορές (95% Δ.Ε. 0,78 έως 2,92). Ο προγνωστικός ρόλος του σκορ στην έκβαση των ασθενών ήταν επίσης πολύ ικανοποιητικός.

Συμπεράσματα:
Ο διαθωρακικός υπέρηχος αποτελεί κριτικής σημασίας εργαλείο αξιολόγησης της βαρύτητας και πρόγνωσης νοσηλευόμενων COVID-19 ασθενών. Η καλή συσχέτιση με δείκτες βαρύτητας και την πρόγνωση τον καθιστά μια υποσχόμενη και αξιόπιστη μέθοδος αξιολόγησης των COVID-19 ασθενών.

EP-16

ΡΗΞΗ ΕΧΙΝΟΚΟΚΚΟΥ ΚΥΣΤΗΣ ΣΤΟΝ ΥΠΕΖΩΚΟΤΑ ΜΙΜΟΥΜΕΝΗ ΝΕΚΡΩΤΙΚΗ ΠΝΕΥΜΟΝΙΑ ΕΠΙΠΛΕΓΜΕΝΗ ΜΕ ΥΔΡΟΠΝΕΥΜΟΘΩΡΑΚΑ

Λώλη Στεφανία, Αθανασοπούλου Γεωργία, Ασημάκος Ανδρέας
Μονάδα Πνευμονολογίας και Αναπνευστικής Ανεπάρκειας της Α΄ Κλινικής Εντατικής Θεραπείας, ΓΝΑ "Ο ΕΥΑΓΓΕΛΙΣΜΟΣ"

Εισαγωγή:
Η Εχινοκοκκίαση είναι παρασιτική νόσος που εμφανίζεται κυρίως ως κυστική από Echinococcus granulosus ή κυψελιδική από Echinococcus multilocularis.. Χαρακτηρίζεται από ασυμπτωματική περίοδο επώασης μέχρι να προκληθούν συμπτώματα από πίεση ή ρήξη των κύστεων συχνότερα στο ήπαρ και πνεύμονες.
Κλινική περίπτωση: Άνδρας 33 ετών, καπνιστής 10 ρy, προσήλθε λόγω θωρακαλγίας αριστερά, εμπυρέτου με παραγωγικό βήχα από 20ημέρου. Η αξονική τομογραφία θώρακος ανέδειξε εκτεταμένη πνευμονία με υποψία κοιλότητας (ΑΡ) και σύστοιχος υδροπνευμοθώρακας Από τις εργαστηριακές εξετάσεις, αυξημένοι δείκτες φλεγμονής. Κλινικά ήταν εμπύρετος με αναπνευστική ανεπάρκεια. Αντιμετωπίστηκε ως υδροπνευμοθώρακας σε έδαφος νεκρωτικής πνευμονίας με τοποθέτηση θωρακικού σωλήνα και αντιβίωση (πιπερακιλλίνη/ταζομπακτάμη και λινεζολίδη). Στη βρογχοσκόπηση διαπιστώθηκαν πυώδεις εκκρίσεις και πίεση εκ των έξω, χωρίς βρογχο-υπεζωκοτικής επικοινωνία. Οι καλλιέργειες πλευριτικού υγρού και βρογχοκυψελιδικού εκπλύματος ήταν αρνητικές.

Πορεία νόσου:
Ο ασθενής βελτιώθηκε και έλαβε εξιτήριο. Δύο μήνες μετά πραγματοποιήθηκε νέα βρογχοσκόπηση, λόγω αιμοφύρτων πτυέλων και υπολειμματικής σκίασης στην περιοχή της πνευμονίας, που ανέδειξε λευκή αναδιπλούμενη εύθρυπτη μεμβράνη στον κορυφαίο και τον οπίσθιο βασικό ΑΡ ενώ απομονώθηκε Staph-aureus ευαίσθητος στα αντιβιοτικά που ελάμβανε. Ελήφθησαν βιοψίες από τμήματα της μεμβράνης συμβατά με εχινόκοκκο κύστη. Έλαβε Αλβενδαζόλη. Προγραμματίστηκε ριζική εκτομή των υπολειμάτων της κύστης στον ΑΚΛ από τους θωρακοχειρουργούς.

Συμπεράσματα:
Η ρήξη εχινόκοκκου κύστης στην υπεζωκοτική κοιλότητα προκαλεί υδροπνευμοθώρακα και απότοκο υπεζωκοτική λοίμωξη. Ως εκ τούτου θα πρέπει να περιλαμβάνεται στην διαφοροδιάγνωση των αιτίων του υδροπνευμοθώρακα.

EP-17

ΔΙΕΡΕΥΝΗΣΗ ΠΑΡΟΥΣΙΑΣ ΥΠΟΚΕΙΜΕΝΗΣ ΧΡΟΝΙΑΣ ΝΟΣΟΥ ΤΩΝ ΑΕΡΑΓΩΓΩΝ ΣΕ ΑΣΘΕΝΕΙΣ ΜΕ ΒΗΧΑ ΚΑΙ ΔΥΣΠΝΟΙΑ ΜΕΤΑ ΑΠΟ ΝΟΣΗΣΗ COVID-19

Σωτηρία Μακροδημήτρη[1], **Σωτήριος Προβατάς**[2], **Νικόλαος Μήκος**[3], **Βασιλική Γεωργακοπούλου**[1]
[1]Μονάδα Λοιμώξεων, Λαϊκό Νοσοκομείο, Αθήνα , [2] ΩΡΛ Τμήμα, Λαϊκό Νοσοκομείο, Αθήνα , [3] Αλλεργιολογικό Τμήμα, Λαϊκό Νοσοκομείο, Αθήνα

Εισαγωγή:
Η νόσος COVID-19 και το σύνδρομο LongCOVID-19 σχετίζονται με παρουσία βήχα ή και δύσπνοιας, ακόμη και σε ασθενείς χωρίς υποκείμενη πνευμονοπάθεια.

Σκοπός:
Αυτή η μελέτη στοχεύει στη διερεύνηση της παρουσίας υποκείμενης χρόνιας νόσου των αεραγωγών σε ασθενείς με βήχα και δύσπνοια που διαρκεί > 4 εβδομάδες μετά από νόσηση COVID-19 στην εποχή της επικράτησης της μετάλλαξης Omicron.

Υλικό-Μεθοδολογία:
Συμμετείχαν ασθενείς που προσήλθαν στο τακτικό εξωτερικό ιατρείο με βήχα ή και δύσπνοια με διάρκεια >4 εβδομάδες μετά τη νόσηση από COVID-19 (03/2022-06/2023). Καταγράφηκαν τα δημογραφικά χαρακτηριστικά, η καπνιστική συνήθεια και το ιστορικό των ασθενών. Επίσης, υποβλήθηκαν σε σπιρομέτρηση προ και μετά τη χορήγησης βρογχοδιαστολής με σαλβουταμόλη (400 mcg).

Αποτελέσματα:
Συνολικά συμμετείχαν 87 ασθενείς, 38 άνδρες και 49 γυναίκες με διάμεση ηλικία τα 52 έτη. Είκοσι έξι ασθενείς (29,9%) είχαν γνωστό ιστορικό άσθματος. Από τους υπόλοιπους 61 ασθενείς, οι 19 παρουσίασαν αναστρεψιμότητα στον FEV1 ≥200mLέχοντας ωστόσο άλλο ιστορικό αλλεργιών, ενώ 2 ασθενείς παρουσίασαν μη αναστρέψιμη απόφραξη αεραγωγών με λόγο FEV1/FVC<0,7.

Συμπεράσματα:
Η νόσηση από την COVID-19 μπορεί να διαδραματίσει ζωτικό ρόλο στην έναρξη της παθογένεσης του άσθματος. Θα πρέπει να ληφθεί υπόψη ότι το άσθμα που σχετίζεται με ιογενή λοίμωξη μπορεί να είναι η υποκείμενη αιτία παρατεταμένου βήχα και δύσπνοιας μετά την COVID-19 νόσηση. Επίσης στα πλαίσια ελέγχου μετά τη νόσηση COVID-19 είναι δυνατόν να διαπιστωθούν και άλλα αποφρακτικά νοσήματα όπως η χρόνια αποφρακτική πνευμονοπάθεια ή σύνδρομο αλληλοεπικάλυψης

EP-18

Η ΦΥΣΙΚΗ ΠΟΡΕΙΑ ΤΗΣ ΠΝΕΥΜΟΝΙΚΗΣ ΠΡΟΣΒΟΛΗΣ ΣΕ ΑΣΘΕΝΕΙΣ ΜΕ ΣΟΒΑΡΗ COVID-19 ΝΟΣΟ

Αντωνογιαννάκη Ελβίρα-Μαρκέλα[1]*, Γρηγορόπουλος Ιωάννης[2]*, Μάναλη Ευφροσύνη[1], Θωμάς Κωνσταντίνος[2], Καλλιέρη Μαρία[1], Αλεξοπούλου Παναγιώτα[2], Παπαιωάννου Ανδριάννα[3], Προύντζος Σπυρίδων[4], Καραραχάλιου Αναστασία[4], Κοντοπούλου Χριστίνα[4], Καραγεώργου Βάγια[1], Λαμπαδάκης Στέφανος[1], Μπλίζου Μυρτώ[1], Τόμος Ιωάννης[5], Γρηγοροπούλου Σωτηρία[2], Καββαθά Δήμητρα[2], Λουκίδης Στυλιανός[1], Αντωνιάδου Αναστασία[2]#, Παπίρης Σπυρίδων[1]#
** equal contribution # equal contribution*
[1]Β΄ Πανεπιστημιακή Πνευμονολογική Κλινική, ΠΓΝ Αττικόν, ΕΚΠΑ, [2]Δ΄ Πανεπιστημιακή Παθολογική Κλινική, ΠΓΝ Αττικόν, ΕΚΠΑ, [3]Α΄ Πανεπιστημιακή Πνευμονολογική Κλινική, ΓΝΝΘΑ "Σωτηρία", ΕΚΠΑ, [4]Β΄ Εργαστήριο Ακτινολογίας, ΠΓΝ Αττικόν, ΕΚΠΑ, [5]5η Πνευμονολογική Κλινική, ΓΝΝΘΑ "Σωτηρία"

Εισαγωγή:
Στους ασθενείς με αποδραμούσα πνευμονία COVID-19, και κυρίως με σοβαρή νόσο, έχει διατυπωθεί η υπόθεση ότι θα μπορούσαν να εμφανίσουν υπολειπόμενα στοιχεία είτε με τη μορφή διηθημάτων είτε διάχυτης διάμεσης πνευμονοπάθειας, τα οποία χρήζουν αγωγής.

Σκοπός:
Η φυσική πορεία της πνευμονικής προσβολής σε επιζώντες ασθενείς με σοβαρή COVID-19 πνευμονία.

Μέθοδος:
Προοπτική μελέτη, κατά την οποία ασθενείς με σοβαρή COVID-19 νόσο εκτιμήθηκαν στο Ιατρείο Επανεκτίμησης από το Μάρτιο του 2020 έως τον Οκτώβριο του 2022, 3 και 6 μήνες μετά την έξοδο τους με αξονική τομογραφία θώρακος (CT), λειτουργικό έλεγχο αναπνοής, κορεσμό αίματος σε οξυγόνο (SpO2), ερωτηματολόγια εκτίμησης δύσπνοιας (mMRC) και ποιότητας ζωής (SGRQ). Η σοβαρή νόσος καθορίστηκε από την έκταση της πνευμονίας στη CT κατά την οξεία φάση (>50% έκταση) ή/και την αναπνευστική υποστήριξη (FiO2≥50% ή HFNC ή IMV). Οι ασθενείς δεν έλαβαν κορτικοστεροειδή ή αντιϊνωτική αγωγή μετά την έξοδο.

Αποτελέσματα:
Εκτιμήθηκαν 198 ασθενείς (61,1% άνδρες) με σοβαρή COVID-19 νόσο και διάμεση ηλικία 57 (49-66) (187 εκτιμήθηκαν στους 3 και 82 στους 6 μήνες).
Κατά την παρακολούθηση σημειώθηκε μείωση της έκτασης των διηθημάτων και των παρεγχυματικών ταινιών (p<0.00 και p 0.014) και στους 14(8.8%) παρατηρήθηκαν fibrotic-like changes (Εικόνα 1). Στους 3 μήνες η διάμεση FEV1 και FVC ήταν 93% (6% αποφρακτικό, 23% περιοριστικό πρότυπο) και DLCO 65% με στατιστικά σημαντική αύξηση των τιμών στους 6 μήνες (p<0.001). Στους 3 μήνες η διάμεση SpO2 ήταν 98%, SGRQ 11,65 και το 44,7% είχε mMRC≤1 με σημαντική μείωση του επίπεδου δύσπνοιας και βελτίωση της ποιότητας ζωής στους 6 μήνες (p<0.001). Όλοι οι ασθενείς απογαλακτίστηκαν από το οξυγόνο μέσα στους 6 μήνες. Οι τιμές FVC, DLCO και SGRQ στους ασθενείς με fibrotic-like changes σημειώνονται στην Εικόνα 2.

Συμπέρασμα:
Η παρούσα μελέτη αναδεικνύει την φυσική απεικονιστική, κλινική και λειτουργική βελτίωση μετά από σοβαρή πνευμονία COVID-19 χωρίς την ανάγκη αγωγής με κορτικοστεροειδή ή αντιινωτικά φάρμακα.

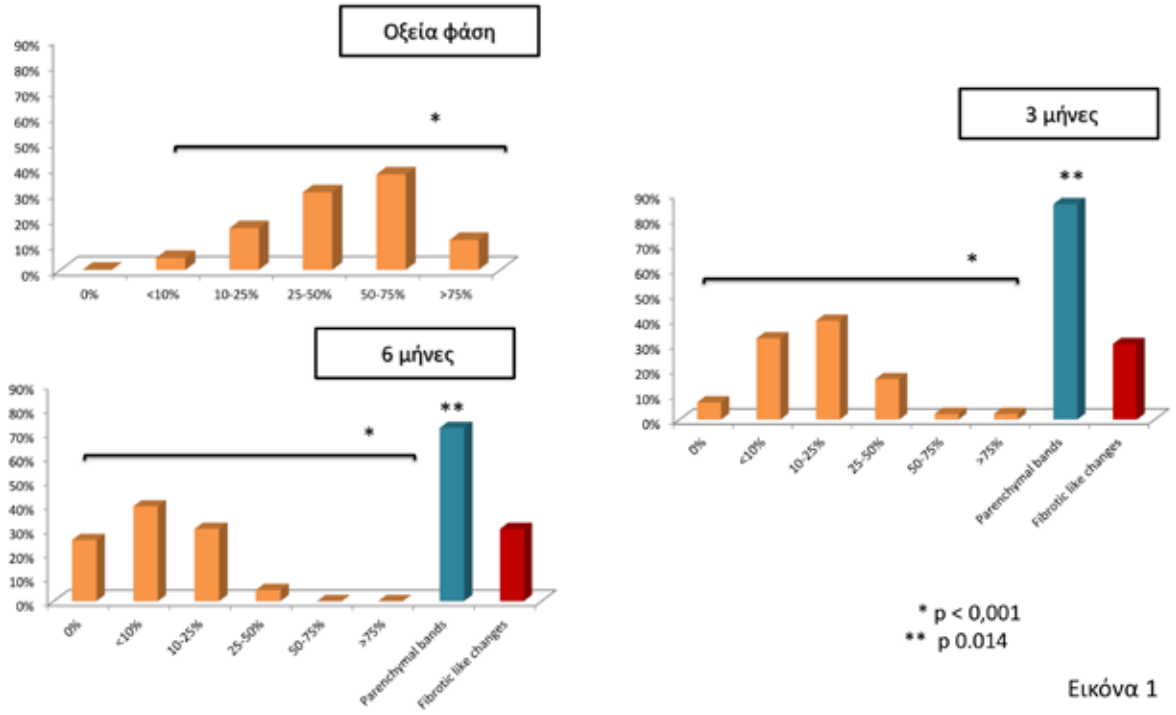

Εικόνα 1

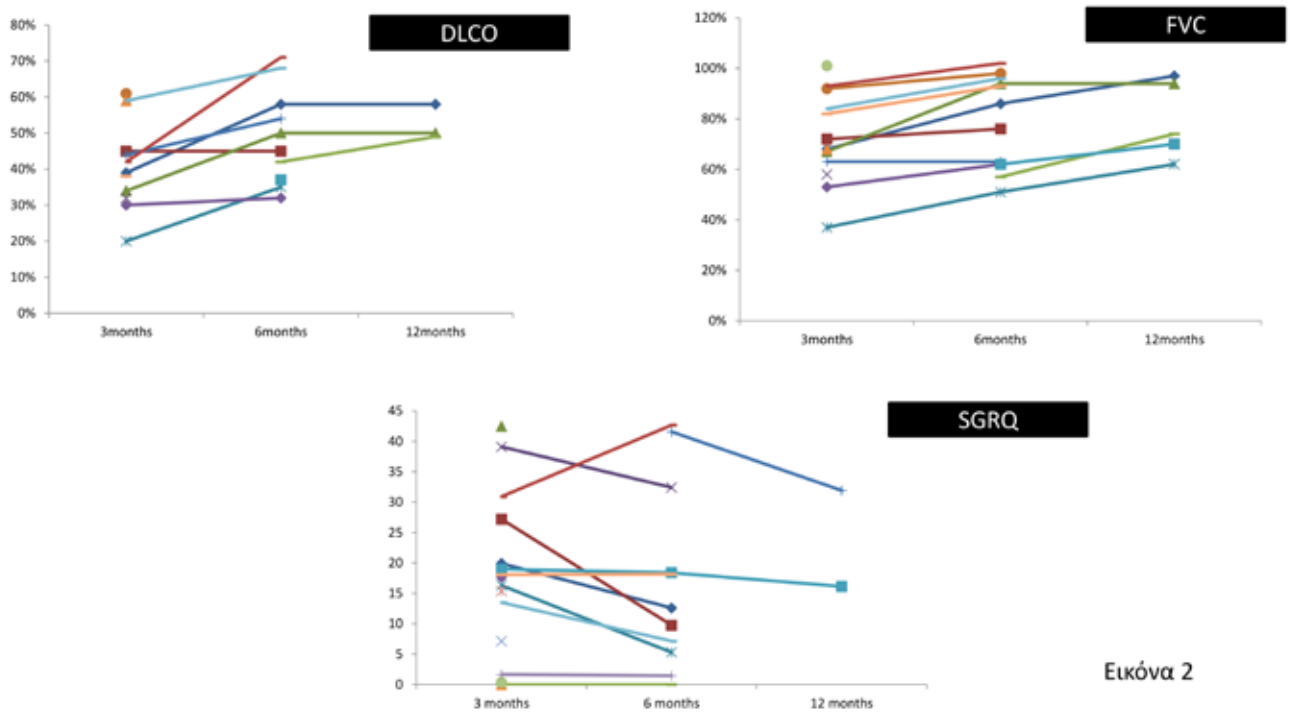

Εικόνα 2

EP-19

ΣΠΑΝΙΑ ΠΕΡΙΠΤΩΣΗ ΑΣΠΕΡΓΙΛΛΩΜΑΤΟΣ ΟΡΑΤΟΥ ΕΝΔΟΒΡΟΓΧΙΚΑ

Κοσμίδου Νικολέττα[1], Κούντη Γεωργία[2], Παπαδοπούλου Σταυρούλα[3], Χλωρός Διαμαντής[2]
[1]Πνευμονολογική Κλινική ΑΠΘ, ΓΝΘ "Γ. Παπανικολάου", [2]Πνευμονολογικό Τμήμα ΕΣΥ, ΓΝΘ "Γ. Παπανικολάου", [3]Παθολογοανατομικό Εργαστήριο, ΓΝΘ "Γ. Παπανικολάου"

Εισαγωγή:
Το ασπεργίλλωμα είναι μία από τις κλινικές μορφές προσβολής του αναπνευστικού συστήματος από τον μύκητα Aspergillus. Εμφανίζεται κατά κανόνα σε ασθενείς με χρόνιες πνευμονοπάθειες.

Σκοπός:
Η περιγραφή μιας σπάνιας περίπτωσης ασπεργιλλώματος ορατού ενδοσκοπικά.

Περιγραφή:
Καπνίστρια ηλικίας 62 ετών με ιστορικό σακχαρώδους διαβήτη και χρόνιας νεφρικής ανεπάρκειας διερευνήθηκε σε άλλο νοσηλευτικό ίδρυμα προ διετίας με συμπτώματα πυρετού, παραγωγικού βήχα, καταβολής και απώλειας βάρους. Ακτινολογικά διαπιστώθηκε πύκνωση στο δεξιό άνω πνευμονικό πεδίο και αντιμετωπίστηκε αρχικά με αντιβιοτικά. Τα συμπτώματα δεν υφέθηκαν και υποβλήθηκε σε αξονική τομογραφία και βρογχοσκόπηση με ευρήματα φλεγμονής. Οι καλλιέργειες των υλικών ήσαν αρνητικές και η κατάστασή της βελτιώθηκε με χορήγηση άλλου σχήματος αντιβιοτικών. Δύο έτη μετά προσήλθε με βήχα και αιμόπτυση και η νέα αξονική θώρακος έδειξε συγκριτικά επιδείνωση των ευρημάτων. Η εικόνα της βλάβης ήταν σαφέστερη, με χαρακτηριστικά μυκητώματος εντός κοιλότητος στον δεξιό άνω λοβό που περιβαλλόταν από πύκνωση του παρεγχύματος και βρογχεκτασίες. Η βρογχοσκόπηση απέδειξε την ύπαρξη φαιομέλανος σφαιρικού μορφώματος με ανώμαλη παρυφή σε υποτμηματικό βρόγχο του δεξιού άνω λοβού. Η ιστολογική επιβεβαίωσε την ενδοσκοπική εντύπωση του μυκητώματος με χαρακτηριστικές υφές ασπεργίλλου. Συστήθηκε εκτίμηση με σκοπό την χειρουργική αντιμετώπιση.

Συμπέρασμα:
Η προσεκτική βρογχοσκοπική εξέταση μπορεί να αποκαλύψει την ενδοβρογχική εντόπιση του ασπεργιλλώματος προσφέροντας την ευκαιρία έγκαιρης διάγνωσης και πρόληψης μιας νόσου με δυνητικά θανατηφόρο έκβαση.

EP-20

Η ΔΙΑΓΝΩΣΤΙΚΗ ΑΚΡΙΒΕΙΑ ΤΩΝ Δ-ΔΙΜΕΡΩΝ ΓΙΑ ΤΗΝ ΠΡΟΒΛΕΨΗ ΤΗΣ ΠΝΕΥΜΟΝΙΚΗΣ ΕΜΒΟΛΗΣ ΣΕ ΑΣΘΕΝΕΙΣ ΜΕ SARS-COV2 ΛΟΙΜΩΞΗ. Η ΕΞΑΜΗΝΗ ΑΝΑΔΡΟΜΙΚΗ ΜΕΛΕΤΗ ΠΑΡΑΤΗΡΗΣΗΣ ΤΗΣ 10ΗΣ ΠΝΕΥΜΟΝΟΛΟΓΙΚΗΣ ΚΛΙΝΙΚΗΣ

Ηλιοπούλου Μ., Αντωνίου Χ.*, Μαυρογένη Ε.*, Μοσχοτζοπούλου Ε., Αντρονίκου Θ., Πίγκου Ε., Γκιόκα Μ, Καϊνς Η.
*10η Πνευμονολογική Κλινική ΓΝΝΘΑ Η ΣΩΤΗΡΙΑ *Ισότιμη συμμετοχή*

Εισαγωγή:
Οι κλινικές εκδηλώσεις της COVID-19 λοίμωξης ποικίλουν από απουσία συμπτωμάτων έως την εμφάνιση σοβαρής νόσου και θάνατο. Στη βιβλιογραφία, σε μια πρόσφατη μετα-ανάλυση, αναφέρεται επίπτωση της πνευμονικής εμβολής στο 15,3% σε ασθενείς με COVID-19 λοίμωξη.

Σκοπός:
Η μελέτη της διαγνωστικής ακρίβειας των δ-διμερών στους ασθενείς της 10ης Πνευμονολογικής Κλινικής αναδρομικά για 6 μήνες, η καταγραφή της θνητότητας και ορισμένων κλινικών χαρακτηριστικών και εργαστηριακών ευρημάτων των ασθενών.

Μέθοδοι
Αναδρομική μελέτη 6 μηνών (Φεβρουάριος 2023-Ιούλιος 2023). Ο πληθυσμός της μελέτης (SARS-COV2 θετικοί ασθενείς) διαιρέθηκε σε δύο ομάδες ανάλογα με το αποτέλεσμα της CTPA: ΠΕ θετικοί ασθενείς και ΠΕ αρνητικοί ασθενείς.
Κριτήρια εισαγωγής: Ασθενείς με SARS-COV2 λοίμωξη επιβεβαιωμένη με RT-PCR
Κριτήρια αποκλεισμού: Ανεπαρκή στοιχεία φακέλου
Η στατιστική ανάλυση των δεδομένων διενεργήθηκε με τη χρήση του στατιστικού προγράμματος SPSS, version 21.

Αποτελέσματα:
Στη μελέτη συμπεριλήφθησαν 228 επιβεβαιωμένοι με RT-PCR-COVID-19 ασθενείς. Η διάμεση ηλικία αυτών ήταν 74 έτη (73,83-69,45). 52% ήταν άνδρες. Η μέση τιμή ημερών νοσηλείας ήταν 10,85. Από τους 228 ασθενείς 111 είχαν θετική τιμή των δ-διμερών και 7 είχαν θετική CTPA. 2 από τους 7 ασθενείς με θετική CTPA είχαν αρνητικά δ-διμερή. Η ROC καμπύλη (receiving operating characteristics) δεν ήταν εφικτό να αναδείξει εκείνη την τιμή των δ-διμερών πάνω από την οποία οι ασθενείς είχαν πνευμονική εμβολή (Γράφημα 1) λόγω του χαμηλού αριθμού θετικών CTPA για τον πληθυσμό που μελετήθηκε. Η θνητότητα υπολογίστηκε στο 10,08%.
Από τα δημογραφικά χαρακτηριστικά των ασθενών επιπλέον καταγράφηκαν ο εμβολιασμός για SARS-COV2 λοίμωξη, η καπνιστική συνήθεια, το ιστορικό κακοήθειας (την τελευταία πενταετία) και σακχαρώδους διαβήτη (Πίνακας 1) στις 2 ομάδες πληθυσμού που μελετήθηκαν (ΠΕ θετικοί ασθενείς και ΠΕ αρνητικοί ασθενείς).
Οι τιμές των δ-διμερών, των WBC (/μL), των PLTs (/μL), της φεριτίνης (ng/ml)και της τροπονίνης (pg/ml) για τις δύο προαναφερθείσες ομάδες πληθυσμού περιγράφονται στον πίνακα 2

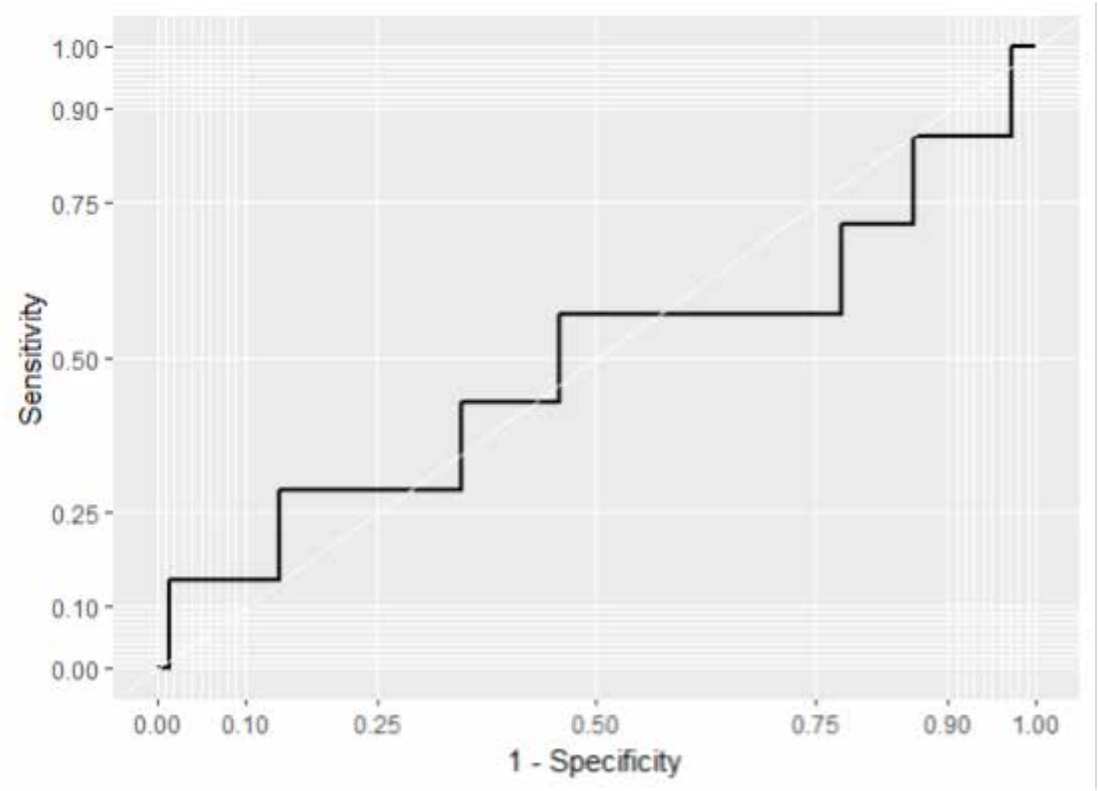

Γράφημα 1. Το Γράφημα 1 δείχνε τη ROC καμπύλη αναδεικνύοντας τα διαφορετικά κατώφλια των δ-διμερών για την πρόβλεψη της πνευμονικής εμβολής

	ΠΕ-ΘΕΤΙΚΟΙ ΑΣΘΕΝΕΙΣ N= 7 (0,03%) ΜΕΣΗ ΤΙΜΗ	ΠΕ-ΑΡΝΗΤΙΚΟΙ ΑΣΘΕΝΕΙΣ N= 221 (96,9%) ΜΕΣΗ ΤΙΜΗ
ΕΜΒΟΛΙΑΣΜΟΣ ΓΙΑ SARS-COV2	85,7%	79,5%
ΚΑΠΝΙΣΜΑ	71,4%	51,7%
ΚΑΚΟΗΘΕΙΑ	28,5%	18,9%
ΣΑΚΧΑΡΩΔΗΣ ΔΙΑΒΗΤΗΣ	14,3%	24,7%

	ΠΕ-ΘΕΤΙΚΟΙ ΑΣΘΕΝΕΙΣ N= 7 (0,03%) ΔΙΑΜΕΣΗ ΤΙΜΗ (IQR)	ΠΕ-ΑΡΝΗΤΙΚΟΙ ΑΣΘΕΝΕΙΣ N= 221 (96,9%) ΔΙΑΜΕΣΗ ΤΙΜΗ (IQR)
WBC (/μL)	11010 (11577-7999)	6905 (8812-6088)
PLTs (/μL)	273300 (355662-202538)	196900 (220639-177701)
Φεριτίνη (ng/ml)	235,7 (305-125)	214 (7373-301)
Τροπονίνη (pg/ml)	4,5 (7,1-2,7)	10,8 (174.64-4.64)

Συμπεράσματα:

-Το 50% του πληθυσμού της μελέτης είχαν θετική τιμή των δ-διμερών ωστόσο δεν είχαν πνευμονική εμβολή. Η τιμή των δ-διμερών πιθανώς δεν είναι επαρκής προβλεπτικός παράγοντας για την πνευμονική εμβολή στους ασθενείς με COVID 19 λοίμωξη όπως και στον γενικό πληθυσμό

-Ο εμβολιασμός αποτρέποντας τη βαριά νόσηση, πιθανώς μείωσε δευτερογενώς τις επιπλοκές της νόσου COVID 19 όπως την πνευμονική εμβολή

-Λόγω του μικρού πληθυσμού της μελέτης, τα αποτελέσματα πρέπει να αξιολογηθούν με προσοχή. Περαιτέρω μελέτες με μεγαλύτερο πληθυσμό οφείλουν να διενεργηθούν

EP-21

ΣΕΙΡΑ ΠΕΡΙΣΤΑΤΙΚΩΝ ΜΕ ΠΝΕΥΜΟΝΙΑ ΑΠΟ PNEUMOCYSTIS JIROVECII – ΤΥΧΑΙΟ ΓΕΓΟΝΟΣ Η ΑΥΞΗΣΗ ΤΗΣ ΕΠΙΠΤΩΣΗΣ;

Αγαμέμνων Μπακάκος, Άγγελος Βοντετσιάνος, Σταυρούλα Ζανέλη, Ζωή Σωτηροπούλου, Κωνσταντίνος Παπαβασιλείου, Βανέσσα Γώγου, Άννα Παπασαράντου, Χριστίνα Αναγνωστοπούλου, Φωτεινή Καρακοντάκη, Ελένη Σταγάκη, Ανδριάνα Ι Παπαϊωάννου, Κυριακή Χολίδου, Πέτρος Μπακάκος
Α΄ Πανεπιστημιακή Πνευμονολογική Κλινική ΕΚΠΑ, ΝΝΘΑ «Η Σωτηρία»

Εισαγωγή:
Η λοίμωξη από Pneumocystis Jirovecii είναι μια ευκαιριακή λοίμωξη του αναπνευστικού. Θα αναφερθούμε σε τέσσερα περιστατικά που νοσηλεύτηκαν στην κλινική από τον 05/2023 έως και τον 09/2023.

Παρουσίαση Περιστατικών:
1ο: Θήλυ 76 ετών με ιστορικό ρευματοειδούς αρθρίτιδας υπό μεθοτρεξάτη και κατ' επίκληση κορτικοστεροειδή. Τέθηκε διάγνωση από προκλητό δείγμα πτυέλων, αντιμετωπίσθηκε με τριμεθοπρίμη / σουλφαμεθοξαζόλη και μεθυλπρεδνιζολόνη. Εξήλθε χωρίς ανάγκη οξυγόνου.
2ο : Άρρεν 60 ετών με ελεύθερο αναμνηστικό προσήλθε με εμπύρετο, αναπνευστική ανεπάρκεια και δερματικές βλάβες. Η διάγνωση τέθηκε από BAL και έγινε πρωτοδιάγνωση HIV.Έλαβε TMP/SMX και μεθυλπρεδνιζολόνη και εξήλθε περιπατητικός.
3ο : Άρρεν 75 ετών με ιστορικό μυοπάθειας που είχε νοσηλευτεί σε νευρολογική κλινική λαμβάνοντας ώσεις κορτικοειδών χωρίς προφύλαξη για PCP. Προσήλθε λόγω δύσπνοιας και εμφάνιζε διηθήματα θαμβής υάλου αμφοτερόπλευρα. Η διάγνωση τέθηκε από BAL. Εμφάνισε σοβαρή αναπνευστική ανεπάρκεια Ι, διασωληνώθηκε και εν τέλει κατέληξε κατά τη νοσηλεία του στη ΜΕΘ.
4ο: Άρρεν 67 ετών με NSCLC και διάγνωση πνευμονίτιδας από ανοσοθεραπεία ελάμβανε υψηλές δόσεις μεθυλπρεδνιζολόνης και προσήλθε λόγω εμμένουσας δύσπνοιας. Τέθηκε διάγνωση με έλεγχο b-d γλυκάνης. Εξήλθε με σαφή κλινική βελτίωση.

Συζήτηση:
Η λοίμωξη από Pneumocystis Jirovecii είναι ευκαιριακή λοίμωξη που προσβάλλει ασθενείς με ανοσοκαταστολή. Η πιο σημαντική κλινική εκδήλωση είναι η πνευμονία με αμφοτερόπλευρα διηθήματα δίκην θαμβής υάλου και η σοβαρή αναπνευστική ανεπάρκεια. Παρότι θεωρείται ειδική λοίμωξη με χαμηλό επιπολασμό, η διάγνωση επιβεβαιώθηκε σε τέσσερις ασθενείς στην κλινική μας σε διάστημα 5 μηνών. Λόγω του αυξανόμενου αριθμού ασθενών που λαμβάνουν ανοσοκατασταλή για διαφορετικούς λόγους, πρέπει να τίθεται στη διαφοροδιάγνωση, και να εκτιμάται η ανάγκη λήψης μακροχρόνιας προφυλακτικής αγωγής ανά περίπτωση.

ΕΡ-22

ΛΟΙΜΩΞΗ ΑΠΟ ΑΚΤΙΝΟΜΥΚΗΤΑ Η ΚΑΡΚΙΝΟΣ ΤΟΥ ΠΝΕΥΜΟΝΑ: ΕΝΑ ΔΙΑΓΝΩΣΤΙΚΟ ΔΙΛΗΜΜΑ

Κεχρής Κίμων[1], Αντωνογιαννάκη Ελβίρα-Μαρκέλλα[1], Σχοινή Πηνελόπη[1], Θελούρα Βασιλική[1], Πάνου Αικατερίνη[1], Χόνδρου Ευαγγελία[1], Ψυχογιού Ελένη[2], Στράτικη Μαγδαληνή[1]
[1]4η ΠΝ/ΚΗ Κλινική ΝΝΘΑ «Η Σωτηρία», [2] Παθολογοανατομικό Εργαστήριο ΝΝΘΑ «Η Σωτηρία»

Εισαγωγή:
Η πνευμονική ακτινομύκωση είναι μια σπάνια λοίμωξη του κατώτερου αναπνευστικού. Συχνότερα προσβάλλει άντρες (3:1) ηλικίας 30 – 50 ετών. Οι περισσότερες περιπτώσεις αφορούν ανοσοεπαρκή άτομα, ενώ ο αλκοολισμός και η κακή υγιεινή των δοντιών αποτελούν προδιαθεσικούς παράγοντες. Η λοίμωξη αυτή συχνά δύναται να μιμηθεί άλλες πνευμονικές παθήσεις, όπως τον καρκίνο πνεύμονα, τη φυματίωση και το πνευμονικό απόστημα.

Περιγραφή περιστατικού:
Ασθενής, 72 ετών, ενεργός καπνίστρια ~60p/y, χωρίς αναφερόμενη λήψη αλκοόλ, με ατομικό αναμνηστικό αρτηριακής υπέρτασης, σακχαρώδους διαβήτη τύπου ΙΙ και στεφανιαίας νόσου (αγγειοπλαστική προ 1.5 μηνός) προσήλθε με εμπύρετο έως 39ο C, δύσπνοια προσπαθείας από 7ημέρου και διαρροϊκές κενώσεις από 20ημέρου. Προσκομίζει αξονική τομογραφία θώρακος, στην οποία σημειώνονται ευμεγέθης αλλοίωση δεξιού άνω λοβού και παθολογικά διογκωμένοι λεμφαδένες προτραχειακά και δεξιά παρατραχειακά, και αξονική τομογραφία κοιλίας χωρίς παθολογικά ευρήματα. Κατά την νοσηλεία της, η ασθενής συνέχισε να πυρέσσει παρά τα προωθημένα αντιβιοτικά σχήματα. Υποβλήθηκε σε βρογχοσκόπηση, όπου σημειώθηκε νεκρωτική εξωφυτική βλάβη με πλήρη απόφραξη του στομίου του δεξιού άνω λοβού. Ελήφθησαν βιοψίες και η ιστολογική εξέταση ανέδειξε άφθονες ευμεγέθεις αποικίες μικροοργανισμών του τύπου του ακτινομύκητα. Διενεργήθηκε, επιπρόσθετα, βιοψία λεπτής βελόνης υπό αξονικό τομογράφο, η οποία ανέδειξε εκ νέου αποικίες ακτινομύκητα και εικόνα οργανούμενης πνευμονίας. Κατόπιν λοιμωξιολογικής εκτίμησης, η ασθενής έλαβε αμπικιλλίνη για 4-6 εβδομάδες. Η ασθενής με την παραπάνω αγωγή απυρέτησε, βελτιώθηκε κλινικά, εργαστηριακά και ακτινολογικά με πλήρη υποχώρηση των ακτινολογικών ευρημάτων.

Συμπέρασμα:
Η διάγνωση της ακτινομύκωσης απαιτεί συμβατή κλινική, ακτινολογική εικόνα και μικροβιολογική ταυτοποίηση ή/και ιστολογική επιβεβαίωση. Ωστόσο, παρά τη διάγνωση της ακτινομύκωσης είναι σημαντική η παρακολούθηση των ασθενών αυτών και ο αποκλεισμός πιθανής συνυπάρχουσας κακοήθειας.

EP-23

AEROMONAS CAVIAE: ΣΠΑΝΙΟ ΑΙΤΙΟ ΑΙΜΟΠΤΥΣΗΣ ΣΕ ΑΣΘΕΝΗ ΜΕ ΒΡΟΓΧΕΚΤΑΣΙΕΣ

Γκερπινή Ευαγγελία, Μερμίγκης Δημήτριος, Ταραντίνος Κυριάκος-Ροδόλφος, Μπουρατζής Ευάγγελος, Αναγνωστοπούλου Πολυξένη, Τσιαφάκη Ξανθή
Α΄ Πνευμονολογική Κλινική, ΓΝΑ Σισμανόγλειο-Αμαλία Φλέμινγκ (Οργανική Μονάδα Σισμανόγλειο)

Εισαγωγή:
Η αερομονάδα (Aeromonas spp) είναι ένας Gram-αρνητικός μικροοργανισμός με κύρια εντόπιση σε υδάτινα περιβάλλοντα, ο οποίος απομονώνεται σε μεγαλύτερη συχνότητα κατά τους θερμούς μήνες του έτους. Η αερομονάδα σχετίζεται συνήθως με λοιμώξεις του γαστρεντερικού και διαρροϊκό σύνδρομο, με λοιμώξεις τραύματος και βακτηριαιμίες. Η προσβολή του αναπνευστικού από Aeromonas spp αποτελεί σπάνια εκδήλωση και σχετίζεται συνήθως με επεισόδια παρ ολίγον πνιγμού

Σκοπός:
Παρουσιάζεται περιστατικό με αιμόπτυση οφειλόμενη σε Aeromonas caviae επί εδάφους βρογχεκτασιών.

Υλικό:
Ασθενής, 51 ετών, με γνωστό ιστορικό συνδρόμου Kartagener προσήλθε στα ΤΕΠ λόγω επεισοδίου μαζικής αιμόπτυσης. Από τον εργαστηριακό έλεγχο προέκυψαν ελαφρά επηρεασμένοι δείκτες φλεγμονής και εικόνα αναπνευστικής ανεπάρκειας τύπου Ι από τον έλεγχο αερίων αρτηριακού αίματος. Στο ΤΕΠ ακολούθησε CT Θώρακος όπου παρατηρήθηκαν αναστροφή σπλάχνων, δεξιοκαρδία, βρογχεκτασικές αλλοιώσεις κυρίως στη γλωσσίδα και δεξιού κάτω λοβό με παρουσία πολλαπλών μικροζιδιακών διηθημάτων, εικόνα tree-in-bud, πυκνωτική αλλοίωση στον οπίσθιο του δεξιού κάτω λοβού και στη γλωσσίδα, μικροζιδιακά διηθήματα και στον αριστερό άνω και κάτω λοβό. Τέθηκε σε ενδοφλέβια εμπειρική αντιβιοτική αγωγή με αμπικιλλίνη/ σουλμπακτάμη, και σε τρανεξαμικό οξύ. Ο ασθενής εμφάνισε έντονα πυώδη αιμόπτυση, μεγάλη σε ποσότητα, χαμηλού ιξώδους. Από την καλλιέργεια πτυέλων απομονώθηκε Aeromonas caviae. Βάσει αντιβιογράμματος έγινε τροποποίηση αντιβιοτικής αγωγής σε σιπροφλοξασίνη.

Αποτελέσματα:
Ο ασθενής με την στοχευμένη αγωγή παρουσίασε ύφεση της αιμόπτυσης και βελτίωση σε μεταγενέστερο ακτινολογικό έλεγχο.

Συμπέρασμα:
Η Aeromonas caviae, αποτελεί παθογόνο μικροοργανισμό ο οποίος σπάνια προσβάλλει τον πνεύμονα. Η μόλυνση πιθανώς να σχετίζεται με πρόσφατο ταξίδι του ασθενούς στον Παναμά και την Ισπανία όπου ενδέχεται να ήρθε σε επαφή με μολυσμένα ύδατα.

EP-24

ΠΕΡΙΣΤΑΤΙΚΟ ΕΧΙΝΟΚΟΚΚΟΥ ΚΥΣΤΗΣ ΠΝΕΥΜΟΝΑ

Μερμίγκης Δημήτριος[1], Γκερπινή Ευαγγελία[1], Μαντζουράνης Κωνσταντίνος[1], Μελεμενή Δέσποινα[1], Μαννάρης Μάριος[2], Μισθός Παναγιώτης[2], Στρούμπος Χαράλαμπος[2], Τσιαφάκη Ξανθή[1]
[1]*Α΄ Πνευμονολογική Κλινική, ΓΝΑ Σισμανόγλειο - Αμαλία Φλέμινγκ (Οργανική Μονάδα Σισμανόγλειο)*
[2]Θωρακοχειρουργική Κλινική, ΓΝΑ Σισμανόγλειο - Αμαλία Φλέμινγκ (Οργανική Μονάδα Σισμανόγλειο)

Εισαγωγή:
Η εχινοκοκκίαση είναι μια ενδημική παρασιτική ζωονόσος η οποία προσβάλει τον πνεύμονα σε ποσοστό 20-30% του συνόλου των περιστατικών.

Σκοπός:
Παρουσιάζεται περιστατικό νεαρής γυναίκας με μονήρη ευμεγέθη υδατιδα κύστη πνεύμονα.

Υλικό:
Ασθενής 24 ετών Αιθιοπικής καταγωγής παραπέμφθηκε λόγω θωρακαλγίας δεξιά από δεκαημέρου. Από τον απεικονιστικό έλεγχος με CT Θώρακος εντοπίστηκε κυστικό μόρφωμα με περιεχόμενο πυκνότητας ύδατος με διαστάσεις 9,68X11,24cm, με σαφή και ομαλά όρια, σε επαφή με τον δεξιό στελεχιαίο βρόγχο και το περικάρδιο. Η διαφορική διάγνωση περιλαμβάνει: 1)εχινόκοκκο κύστη, 2)βρογχογενή κύστη, 3)κύστη άλλης λοιμώδους αιτιολογίας, 4)παρακαρδιακή κύστη. Ο εργαστηριακός έλεγχος δεν παρουσίαζε ιδιαίτερα ευρήματα. Εστάλη έλεγχος για IgG αντισώματα έναντι εχινοκόκκου, τα οποία ήταν αρνητικά. Έγινε θωρακοχειρουργική εκτίμηση και άμεσος προγραμματισμός χειρουργείου. Καθώς η εχινόκοκκος κύστη αποτελούσε την πιθανότερη διάγνωση, η ασθενής τέθηκε σε Albendazole 5 ημέρες προεγχειρητικά.

Αποτελέσματα:
Η ασθενής υποβληθηκε σε προσθιοπλαγια δεξια θωρακοτομή. Έγινε είσοδος στην θωρακική κοιλότητα με ανεύρεση Εχινόκοκκου κύστης. Ακολούθησε πνευμονοτομή και αφαίρεση ακέραιας της κύστης. Η ασθενής παρουσίασε σταθερή μετεγχειρητική πορεία. Έγινε σύσταση για συνέχιση της αγωγής με Albendazole για ένα μήνα και επανεκτίμηση.

Συμπέρασμα:
Καθώς ο ορολογικός έλεγχος με αντισώματα IgG για εχινοκοκκίαση πνεύμονα παρουσιάζει ευαισθησία 60-85%, μικρότερη αυτής σε περίπτωση προσβολής του ήπατος, η διάγνωση θα πρέπει να στηριχθεί σε συνδυασμό επιδημιολογικών κλινικών και απεικονιστικών ευρημάτων.

EP-25

Η ΣΗΜΑΣΙΑ ΤΗΣ ΠΡΩΙΝΗΣ ΧΟΡΗΓΗΣΗΣ ΚΟΡΤΙΖΟΛΗΣ ΚΑΙ Η ΕΠΙΔΡΑΣΗ ΤΗΣ ΣΤΗΝ ΘΕΡΑΠΕΙΑ ΤΗΣ COVID-19 ΛΟΙΜΩΞΗΣ

Πάνου Αικατερίνη, Θελούρα Βασιλική, Κεχρής Κίμωνας, Σχοινή Πηνελόπη, Αλευράκης Εμμανουήλ, Αντωνογιαννάκη Ελβίρα-Μαρκέλλα, Μιχαλοπούλου Πηνελόπη, Μπάου Κατερίνα
4η Πνευμονολογική Κλινική, ΓΝΝΘΑ «Η Σωτηρία»

Εισαγωγή:
Η κιρκάδια δραστηριότητα του υπερχιασματικού πυρήνα του εγκεφάλου είναι γνωστή για τη ρυθμική έκκριση ορμονών, όπως η κορτιζόλη, η συγκέντρωση της οποίας κορυφώνεται το πρωί, προετοιμάζοντας τον οργανισμό για την δραστηριότητα της ημέρας, ενώ κατακρημνίζεται το βράδυ. Η θεραπευτική χρήση των κορτικοστεροειδών διευρύνεται και στην ενδονοσοκομειακή θεραπεία της COVID-19 λοίμωξης.

Σκοπός:
Η σύγκριση των αποτελεσμάτων της πρωινής έναντι της βραδινής χορήγησης κορτικοστεροειδών στη θεραπεία της COVID-19 λοίμωξης, ως προς το συνολικό χρόνο νοσηλείας των ασθενών.

Υλικό-Μεθοδολογία:
Στη μελέτη συμμετείχαν 71 άτομα, νοσηλευόμενα με COVID-19 λοίμωξη μεταξύ Σεπτεμβρίου-Δεκεμβρίου 2021, στην 4η πνευμονολογική κλινική του ΓΝΝΘΑ «Η Σωτηρία», εκ των οποίων 59 ελάμβαναν ενδοφλεβίως δεξαμεθαζόνη 6 mg στις 8 π.μ, ενώ τα υπόλοιπα 12 ελάμβαναν την ίδια αγωγή στις 8 μ.μ.

Αποτελέσματα:
Οι δύο ομάδες δεν παρουσίαζαν στατιστικά σημαντικές διαφορές ως προς το φύλο ($p=0.9$), την ηλικία ($p=0.5$), τον δείκτη μάζας-σώματος (BMI) ($p=0.8$) και την λοιπή θεραπεία για την COVID-19 λοίμωξη. Η ομάδα των ασθενών με βραδινή λήψη κορτικοστεροειδών είχαν μεγαλύτερη διάρκεια νοσηλείας 14 (11.25-17.75) έναντι 12 (10-14) ημερών όσων ελάμβαναν κορτικοστεροειδή το πρωί ($p<0.05$). Σε γραμμική πολυπαραγοντική ανάλυση ($R2=0.199$), η διαφορά παρέμεινε στατιστικά σημαντική ($p<0.05$), κατόπιν διόρθωσης συγχυτικών παραγόντων, όπως το φύλο, η ηλικία, το BMI και η καπνιστική συνήθεια. Οι δύο ομάδες δεν διέφεραν στη χρήση κάνουλας υψηλής ροής οξυγόνου ($p=0.7$) ή στην παρουσία πνευμονικής εμβολής ($p=0.3$).

Συμπεράσματα:
Η πρωινή χορήγηση κορτικοστεροειδών, ακολουθώντας τον φυσιολογικό κιρκάδιο ρυθμό της κορτιζόλης, φαίνεται να σχετίζεται με μικρότερο χρόνο νοσηλείας όταν χορηγείται σε ασθενείς με COVID-19 λοίμωξη, σε σύγκριση με τη βραδινή.

EP-26

ΠΝΕΥΜΟΝΙΚΗ ΕΜΒΟΛΗ ΣΕ ΑΣΘΕΝΕΙΣ ΝΟΣΗΛΕΥΟΜΕΝΟΥΣ ΜΕ COVID-19 ΛΟΙΜΩΞΗ

Κεχρής Κίμωνας, Πάνου Αικατερίνη, Θελούρα Βασιλική, Πούπος Σωτήριος, Στρατίκη Μαγδαληνή, Χροναίου Αλεξάνδρα, Μιχαλοπούλου Πηνελόπη, Μπάου Κατερίνα
4η Πνευμονολογική Κλινική, ΓΝΝΘΑ «Η Σωτηρία»

Εισαγωγή:
Η COVID-19 λοίμωξη έχει συσχετιστεί με υψηλά ποσοστά εμφάνισης πνευμονικής εμβολής

Σκοπός:
Η συχνότητα εμφάνισης πνευμονικής εμβολής σε νοσηλευόμενους ασθενείς με COVID-19 λοίμωξης και τα ιδιαίτερα χαρακτηριστικά των ασθενών αυτών.

Υλικό-Μεθοδολογία:
Στη μελέτη συμμετείχαν 116 άτομα (51% άνδρες), νοσηλευόμενα με COVID-19 λοίμωξη μεταξύ Σεπτεμβρίου-Δεκεμβρίου 2021, στην 4η πνευμονολογική κλινική του ΓΝΝΘΑ «Η Σωτηρία»,. Όλοι οι ασθενείς υποβλήθηκαν σε αξονική τομογραφία με πρωτόκολλο πνευμονικής εμβολής κατά την εισαγωγή τους.

Αποτελέσματα:
Από το σύνολο των ασθενών, 6 ασθενείς παρουσίασαν πνευμονική εμβολή (5,17%). Οι ασθενείς με πνευμονική εμβολή παρουσίαζαν μεγαλύτερο χρόνο μεταξύ της εμφάνισης των συμπτωμάτων και της εισαγωγής τους στο νοσοκομείο 9,5 (7-12,25) έναντι 6 (4-9), (p=0.02) μέρες, αλλά δεν χρειάστηκαν υψηλότερα μείγματα οξυγόνου ή νοσηλεία σε μονάδα εντατικής θεραπείας, σε σύγκριση με τους υπόλοιπους ασθενείς. Ο χρόνος νοσηλείας δεν διέφερε μεταξύ των δύο ομάδων. Από το ιστορικό τους, παρουσίαζαν υψηλότερα ποσοστά αυτοανοσίας 33,3% έναντι 1,8% των ασθενών με Covid που δεν έπασχαν από πνευμονική εμβολή (p=0.01). Οι δύο ομάδες δεν διέφεραν ως προς τους δείκτες φλεγμονής κατά την εισαγωγή, αλλά οι ασθενείς με COVID-19 και πνευμονική εμβολή παρουσίαζαν στατιστικά σημαντικά αυξημένα δ-διμερή, 0,97 (0,89-1,37) έναντι 0,53 (0,39-1) ng/mL(p=0.05), σε σύγκριση με τους ασθενείς χωρίς εμβολή.

Συμπεράσματα:
Η έγκαιρη εκτίμηση και έναρξη θεραπείας σε ασθενείς με COVID-19 λοίμωξη, πιθανά να παίζει ρόλο στην μείωση της εμφάνισης πνευμονικής εμβολής στους ασθενείς αυτούς.

EP-27

ΣΠΑΝΙΑ ΕΚΔΗΛΩΣΗ ΑΛΛΕΡΓΙΚΗΣ ΒΡΟΓΧΟΠΝΕΥΜΟΝΙΚΗΣ ΑΣΠΕΡΓΙΛΛΩΣΗΣ ΜΕ ΑΤΕΛΕΚΤΑΣΙΑ ΜΕΣΟΥ ΛΟΒΟΥ

Μερμίγκης Δημήτριος[1], Γκερπινή Ευαγγελία[1], Στάικος Νικόλαος[1], Γαλάτας Γεώργιος[1], Ταραντίνος Κυριάκος-Ροδόλφος[1], Κόπακα Μαρία-Εμμανουέλα[2], Τσιαφάκη Ξανθή[1]
[1]Α΄ Πνευμονολογική Κλινική, ΓΝΑ Σισμανόγλειο - Αμαλία Φλέμινγκ (Οργανική Μονάδα Σισμανόγλειο),
[2]Παθολογοανατομικό Εργαστήριο, ΓΝΑ Σισμανόγλειο - Αμαλία Φλέμινγκ (Οργανική Μονάδα Σισμανόγλειο)

Εισαγωγή:
Η Αλλεργική βρογχοπνευμονική Ασπεργίλλωση (ABPA) αποτελεί μια σύνθετη αντίδραση υπερευαισθησίας του πνεύμονα στα αντιγόνα του ασπεργίλλου, η οποία παρατηρείται σχεδόν αποκλειστικά σε ασθενείς με ιστορικό άσθματος ή κυστικής ίνωσης.

Σκοπός:
Παρουσιάζεται περιστατικό με ABPA και εικόνα ατελεκτασίας μέσου λοβού.

Υλικό:
Ασθενής 32 ετών παραπέμφθηκε προς περαιτέρω διερεύνηση λόγω ατελεκτασίας μέσου λοβού από πρόσφατο απεικονιστικό έλεγχο με CT Θώρακος. Ατομικό αναμνηστικό: βρογχικό άσθμα, χωρίς ιατρική παρακολούθηση. Ο ασθενής προσήλθε με θωρακικό άλγος, καταβολή και δεκατική πυρετική κίνηση από μηνός. Από τον εργαστηριακό έλεγχο εμφάνιζε περιφερική ηωσινοφιλια, χωρίς δείκτες φλεγμονής και υψηλή IgE.
Ο ασθενής υπεβλήθη σε βρογχοσκόπηση, η οποία ανέδειξε απόφραξη μέσου λοβού από μαλακό λευκωπό ιστό που παρουσίαζε μορφή εκμαγείου βρόγχων κατά την απομάκρυνση του, με συνοδό οίδημα της εισόδου του μέσου, του κορυφαίου του κάτω δεξιά και του παρακαρδιακού βρόγχου. Έγινε λήψη βιοψιών, τόσο από τον ιστό, όσο και από τον βλεννογόνο των στομίων. Από την παθολογοανατομική έκθεση περιγραφεται: α)υλικό πυκνής βλέννης με εκφυλισμενα ουδετερόφιλα και ηωσινόφιλα, με εικόνα τύπου tide lines και αθροίσεις εκφυλισμένων ηωσινοφίλων με μορφή κρυστάλλων Charcot-Leyden, β) ηωσινοφιλική βρογχίτιδα από τη βιοψία βρόγχου

Αποτελέσματα:
Με τα ανωτερα δεδομένα ετέθη η διάγνωση της ABPA που επιβεβαιώθηκε από την απομόνωση Aspergillus terreus στην καλλιέργεια βρογχικών εκκρίσεων. Ακολούθησε έλεγχος για IgE για Aspergillus fumigatus, ο οποίος απέβη θετικός (8,59KU/L). Ο ασθενής τέθηκε σε αγωγή με κορτικοστεροειδή και βορικοναζόλη. Επανεκτιμήθηκε σε ένα μήνα με βελτίωση της κλινικής του εικόνας και με νέα CT θώρακος με λύση της ατελεκτασίας του μέσου λοβού.

Συμπέρασμα:
Η έγκαιρη διάγνωση και αντιμετώπιση της ABPA μπορεί να μειώσει την εξέλιξη και τις σοβαρές επιπλοκές της νόσου. Σε ασθενείς με ιστορικό βρογχικού άσθματος κρίνεται απαραίτητη η ιατρική παρακολούθηση και η ρύθμιση της θεραπευτικής αγωγής.

EP-28

ΜΕΤΑΝΑΣΤΕΥΤΙΚΟΥ ΤΥΠΟΥ ΠΝΕΥΜΟΝΙΚΑ ΔΙΗΘΗΜΑΤΑ ΣΕ ΑΣΘΕΝΗ ΜΕ NON-HODGKIN ΛΕΜΦΩΜΑ, B-CELL DEPLETED, ΩΣ ΕΚΔΗΛΩΣΗ LONG COVID-19 ΣΥΝΔΡΟΜΟΥ

Μακροδημήτρη Σωτηρία[1],Γεωργακοπούλου Βασιλική[1], Αποστολίδη Ειρήνη[3], Γκούφα Αικατερίνη[1],ΜπασούληsΔημήτριος[1,3],ΤσακανίκαsΑριστείδης[1], Καραμανάκος Γεώργιος[2], Μπιτσάνη Αικατερίνη[2], Βουτσινάς Πανταζής-Μιχαήλ[3], Γκαμαλέτσου Μαρία[3], Ζορμπαλά Αλεξάνδρα[4], Σύψας Νικόλαος[1,3]

[1] Μονάδα ειδικών Λοιμώξεων-Covid-19 –Γ.Ν.Α "Λαϊκό", [2] Α΄ Προπαιδευτική Παθολογική Κλινική –Γ.Ν.Α "Λαϊκό", [3] Κλινική και Εργαστήριο Παθολογικής Φυσιολογίας –Γ.Ν.Α "Λαϊκό", [4] Τμήμα Αξονικού Τομογράφου –Γ.Ν.Α "Λαϊκό"

Εισαγωγή:
Το post- COVID-19 σύνδρομο αφορά στις επιπλοκές από τη νόσο COVID-19 πέραν του 3μηνου, κυρίως από το αναπνευστικό, το καρδιαγγειακό και το νευρικό σύστημα. Ειδικότερα, οι ανοσοκατεσταλμένοι ασθενείς είναι δυνατόν να εμφανίζουν επίμονες ή υποτροπιάζουσες εκδηλώσεις μετά την αρχική νόσηση.

Σκοπός:
Παρουσίαση περιστατικού με οζώδες non- Hodgkin λέμφωμα λεκάνης, υπό θεραπεία με Obinutuzumab (anti-CD20) και με παρατεταμένα κλινικά συμπτώματα και εμμένοντα απεικονιστικά ευρήματα για περίπου 1 έτος μετά από νοσηλεία για COVID-19.

Υλικό-Μεθοδολογία:
Γυναίκα ασθενής, 51 ετών με οζώδες non- Hodgkin λέμφωμα λεκάνης, υπό θεραπεία με Obinutuzumab (anti-CD20) και bendamustine προσήλθε στο Post COVID-19 ιατρείο λόγω επαναλαμβανόμενων επεισοδίων εμπυρέτου, ανίχνευσης θετικής PCR για SARS-CoV-2 και διηθημάτων στην αξονική τομογραφία θώρακος (CT) μετά από νοσηλεία για COVID-19. Συγκρίθηκαν μεταξύ τους και στο ίδιο πάντα ακτινολογικό κέντρο τα απεικονιστικά ευρήματα από όλες τις CT θώρακος στις οποίες υποβλήθηκε κατά την διάρκεια αυτών των επεισοδίων σε διάστημα περίπου 1 έτους, Μελετήθηκε επίσης ο λοιπός έλεγχος επανασταδιοποίησης του λεμφώματος με PET CT, MRI λεκάνης, εγκεφάλου και άνω- κάτω κοιλίας και ΟΜΒ. Αποτελέσματα: Από τον έλεγχο των CT θώρακος διαπιστώθηκαν μεταναστευτικού τύπου πνευμονικά διηθήματα θαμβής υάλου με "crazy paving" pattern εναλλάξ και στους δύο πνεύμονες, με αυτόματη υποχώρηση, σε χρονική συσχέτιση πάντα με την υποτροπή των συμπτωμάτων. Από τον λοιπό έλεγχο επανασταδιοποίησης του λεμφώματος δεν διαπιστώθηκε υποτροπή.

Συμπεράσματα:
Οι ασθενείς υπό b-cell depletion θεραπεία παρουσιάζουν αυξημένο κίνδυνο επίμονης ή υποτροπιάζουσας νόσου COVID-19 με ποικιλόμορφα και ενίοτε άτυπα απεικονιστικά πνευμονικά ευρήματα, ενώ μεταναστευτικά διηθήματα με αυτόματη υποχώρηση σπανίως έχουν αναφερθεί στη βιβλιογραφία.

EP-29

Η ΕΚΠΑΙΔΕΥΣΗ ΣΤΗΝ ΠΝΕΥΜΟΝΟΛΟΓΙΑ ΤΩΝ ΕΚΤΟΕΤΩΝ ΦΟΙΤΗΤΩΝ ΙΑΤΡΙΚΗΣ ΣΤΗΝ ΕΠΟΧΗ ΤΗΣ COVID-19

Ε. Γεροβασιλείου[1], Σ. Ζαρογιάννης[2], Κ. Γουργουλιάνης[1]
[1]Πνευμονολογική Κλινική Πανεπιστημιακού Γενικού Νοσοκομείου Λάρισας, Τμήμα Ιατρικής, Πανεπιστήμιο Θεσσαλίας, Λάρισα [2]Εργαστήριο Φυσιολογίας, Τμήμα Ιατρικής Πανεπιστήμιο Θεσσαλίας, Λάρισα

Εισαγωγή:
Η πανδημία Covid-19 οδήγησε σε σημαντικές αλλαγές στην εκπαίδευση των φοιτητών ιατρικής σε παγκόσμιο επίπεδο. Η εποχή μετά την πανδημία, χαρακτηρίζεται από μια προσπάθεια για την ανασύνταξη της εκπαίδευσης των φοιτητών ιατρικής. Στην παρούσα μελέτη το ενδιαφέρον εστιάστηκε στην εκπαίδευση των φοιτητών στην Πνευμονολογία στην αποχή μετά την πανδημία, συγκριτικά με την εκπαίδευσή τους κατά την εποχή της νόσου Covid-19.

Σκοπός:
Σκοπός ήταν να παρατηρηθούν τυχόν διαφορές μεταξύ του μεγάλου πανδημικού κύματος του Φθινοπώρου του 2020 και του πρώτου ακαδημαϊκού εξαμήνου (Οκτωβριος 2022- Ιανουάριος 2023)

Μεθοδοι:
Συλλέχθηκαν δεδομένα σχετικά με την φυσική παρουσία των εκτοετών φοιτητών στις υποχρεωτικές διαλέξεις και δραστηριότητες στην κλινική πράξη του μαθήματος της Πνευμονολογίας. Τα δεδομένα αντιστοιχούν σε δύο περιόδους.
1) Οκτώβριος 2020 - Ιανουάριος 2021
2) Οκτώβριος 2022 - Ιανουάριος 2023
Συνολικά συλλέχθηκαν στοιχεία από 45 φοιτητές για το 1ο πανδημικό κύμα του 2020 καθώς και για το πρώτο ακαδημαϊκό εξάμηνο του 2022-2023.

Αποτελέσματα
Στο μεγάλο πανδημικό κύμα, η μεγαλύτερη συμμετοχή παρατηρήθηκε στο ιατρείο του Άσθματος (51.11%) , ακολούθως στην Κλινική Επίσκεψη (40%) και με μικρή διαφορά στο ιατρείο της Χρόνια Αποφρακτικής Πνευμονοπάθειας (ΧΑΠ) (37.78%) ενώ η μικρότερη συμμετοχή καταγράφηκε στο Τμήμα Επειγόντων Περιστατικών με μηδενική συμμετοχή (0%). Αντίστοιχα, στο πρώτο ακαδημαϊκό εξάμηνο του 2022-2023, το μεγαλύτερο ποσοστό παρακολούθησης παρατηρείται στην Κλινική Επίσκεψη ακολούθως στο Γενικό Πνευμονολογικό ιατρείο και έπειτα με ίσα ποσοστά στα ιατρεία Άσθματος και Διάμεσων Πνευμονοπαθειών, ενώ στα Επείγοντα η παρακολούθησε έφτασε σχεδόν το 50% (47.7%).
Μεταξύ των δύο περιόδων παρατηρήθηκαν στατιστικά σημαντικές διαφορές στην Κλινική Επίσκεψη, στη συμμετοχή και παρακολούθηση των Επειγόντων Περιστατικών, στα επεμβατικά ιατρεία των βρογχοσκοπήσεων αλλά και στις διαλέξεις με p value < 0.0001. Στατιστικά σημαντική διαφορά παρατηρήθηκε και στα τακτικά ιατρεία των Διάμεσων Πνευμονοπαθειών και της Φυματίωσης (p value =0.004 και 0.05) αντίστοιχα.

Συμπέρασμα:
Η πανδημία της covid-19 νόσου είχε σαφές αντίκτυπο στην κλινική εκπαίδευση των εκτοετών φοιτητών ιατρικής στην Πνευμονολογία και φαίνεται πως κατά την εποχή μετά την πανδημία αποτυπώνονται σοβαρές προσπάθειες για την αποκατάσταση της εκπαίδευσης των φοιτητών ιατρικής στην Πνευμονολογία.

ΕΡ-30

ΠΑΡΑΤΕΤΑΜΕΝΟ COVID-19 ΚΑΙ ΕΡΓΑΖΟΜΕΝΟΙ ΣΕ ΝΟΣΟΚΟΜΕΙΟ ΑΝΑΦΟΡΑΣ

Γεωργία Κοντονάσιου[1], Εμμανουήλ Βερυκάκης[1], Χρήστος Παπάζογλου[2], Αργύρη Πέτσα[2], Άννα Καρακατσάνη[1]
[1]Β' Πανεπιστημιακή Πνευμονολογική Κλινική, Γενικό Πανεπιστημιακό Νοσοκομείο «ΑΤΤΙΚΟΝ», Ιατρική Σχολή, Εθνικό και Καποδιστριακό Πανεπιστήμιο Αθηνών, [2]Ιατρείο Εργασίας, Γενικό Πανεπιστημιακό Νοσοκομείο «ΑΤΤΙΚΟΝ»,

Εισαγωγή:
Κατά τη διάρκεια της πανδημίας COVID-19 οι εργαζόμενοι στα νοσοκομεία βρέθηκαν στην πρώτη γραμμή της μάχης. Ωστόσο, στην Ελλάδα υπάρχει έλλειψη δεδομένων όσον αφορά τη μόλυνση από SARS-CoV-2 και την κλινική πορεία της νόσου στην επαγγελματική ομάδα των εργαζόμενων στα δημόσια νοσοκομεία.

Σκοπός:
Η καταγραφή της συχνότητας της νόσου COVID-19 σε εργαζόμενους σε νοσοκομείο αναφοράς και η διερεύνηση των παραγόντων που σχετίζονται με την κλινική της πορεία.

Μέθοδος:
Πραγματοποιήθηκε αναζήτηση και καταγραφή της εμβολιαστικής κάλυψης και των εργαστηριακών αποτελεσμάτων των επιχρισμάτων για SARS-CoV-2 των εργαζόμενων στο ΠΓΝ «ΑΤΤΙΚΟΝ» για τα έτη 2020-2022. Υποομάδα των εργαζομένων, μετά από έγγραφη συγκατάθεση, εντάχθηκε μετά τον πρώτο μήνα της νόσησης, σε ιατρική παρακολούθηση που περιλάμβανε λήψη ιατρικού ιστορικού με συμπλήρωση ερωτηματολογίου, κλινική εξέταση, απεικονιστικό και λειτουργικό έλεγχο της αναπνοής. Οι ποιοτικές μεταβλητές παρουσιάζονται ως ποσοστά (%) και οι ποσοτικές ως διάμεση τιμή και διατεταρτημοριακό εύρος. Η μελέτη εγκρίθηκε από την Επιτροπή Βιοηθικής και Δεοντολογίας και το Επιστημονικό Συμβούλιο του ΠΓΝ «ΑΤΤΙΚΟΝ».

Αποτελέσματα:
Πενήντα έξι άτομα εντάχθηκαν στο πρόγραμμα και απάντησαν στο ερωτηματολόγιο (39 γυναίκες-76,4%), διάμεση (IQR) ηλικία 48,2 (24,4) έτη. Ο διάμεσος (IQR) χρόνος που μεσολάβησε από το πρώτο σύμπτωμα έως τη διάγνωση ήταν 1(2) ημέρα. Τα κυριότερα συμπτώματα που αναφέρθηκαν έως και 4 εβδομάδες μετά το COVID-19 ήταν: κόπωση (40,8%), προβλήματα εστίασης (30,6%), πονοκέφαλος (20,4%), τριχόπτωση (18,3%), δύσπνοια (18%), απώλεια γεύσης (14%), ανοσμία (14%). Το 3.6% ανέφερε εμμένουσα συμπτωματολογία έως και έξι μήνες μετά το COVID-19, ενώ το 8.9% και το 5.4% ανέφεραν αναδυόμενα συμπτώματα κατά την 4η-12η εβδομάδα και έξι μήνες μετά το COVID-19 αντίστοιχα.

Συμπέρασμα:
Παρατεταμένα συμπτώματα COVID-19 παρατηρήθηκαν σε εργαζόμενους σε νοσοκομείο αναφοράς μετά την οξεία λοίμωξη. Κόπωση και νευρολογικά συμπτώματα ήταν τα συχνότερα.

EP-31

ΕΜΦΑΝΙΣΗ ΑΥΤΟΜΑΤΩΝ ΑΙΜΑΤΩΜΑΤΩΝ ΣΕ ΝΟΣΗΛΕΥΟΜΕΝΟΥΣ ΑΣΘΕΝΕΙΣ ΜΕ COVID-19 ΛΟΙΜΩΞΗ: ΜΙΑ ΑΝΑΔΡΟΜΙΚΗ ΜΕΛΕΤΗ

Γαλήνη Βήχα[1], Παναγιώτης Μπούτος[1], Χρήστος Βέττας[2], Μαρία Τερζάκη[3], Ελένη Φανιάδου[4], Ιωάννης Αγκομαχαλελής[4], Αριστείδης Κέφας[3], Θεόδωρος Μιχαηλίδης[5], Δέσποινα Βασιλάκου[5], Αφροδίτη Μπούτου[4], Δέσποινα Ιωαννίδου[4]
[1] Ιατρική ΑΠΘ, [2] Δ Παθολογική Κλινική, Γενικό Νοσοκομείο Ιπποκράτειο Θεσσαλονίκης, [3] Β Προπαιδευτική Κλινική, Γενικό Νοσοκομείο Ιπποκράτειο Θεσσαλονίκης [4] Πνευμονολογική Κλινική, Γενικό Νοσοκομείο Ιπποκράτειο Θεσσαλονίκης, [5] Β Παθολογική Κλινική, Γενικό Νοσοκομείο Ιπποκράτειο Θεσσαλονίκης

Εισαγωγή:
Η συσχέτιση της νόσου COVID-19 με θρομβοεμβολικές επιπλοκές καθιστά την αντιπηκτική αγωγή εύλογη στρατηγική πρόληψης. Ωστόσο, ο αιμορραγικός κίνδυνος δεν δύναται να αποκλειστεί.

Σκοπός:
Η καταγραφή των χαρακτηριστικών των ασθενών που παρουσίασαν αυτόματο αιμάτωμα κατά την διάρκεια της νοσηλείας τους.

Υλικό-Μεθοδολογία:
Μελετήθηκαν αναδρομικά οι φάκελοι των ασθενών με COVID-19 λοίμωξη που νοσηλεύτηκαν στη Πνευμονολογική Κλινική του Γ.Ν.Θ. Ιπποκρατείου από 01/05/2022 έως 01/07/2023 και εμφάνισαν αιμάτωμα χωρίς προηγηθείσα ιατρική πράξη. Καταγράφηκαν τα κλινικά χαρακτηριστικά, η αγωγή, η βαρύτητα και η έκβασης της νόσου.

Αποτελέσματα:
42 ασθενείς (5%), 14 άνδρες και 28 γυναίκες με μέση ηλικία 76 έτη και ΔΜΣ≥35, εμφάνισαν αιμάτωμα. Το 71% είχαν καρδιαγγειακές συννοσηρότητες με συχνότερες την αρτηριακή υπέρταση (58%) και την κολπική μαρμαρυγή (33%). Η μέση διάρκεια νοσηλείας μέχρι την εμφάνιση του αιματώματος ήταν 12,5 μέρες. Οι ασθενείς είχαν ήπια-μέτρια νόσο με μέση PaO2/FiO2 355 mmHg. Όλοι οι ασθενείς έλαβαν αγωγή με ρεμδεσιβίρη και ηπαρίνη χαμηλού μοριακού βάρους σε προφυλακτική (62%) ή θεραπευτική (38%) δόση, ενώ 67% έλαβε δεξαμεθαζόνη. Το 98% παρουσίασαν το αιμάτωμα στη μηροβουβωνική περιοχή, ένα εκδηλώθηκε στον μείζονα θωρακικό και ένα στον βραχιόνιο μυ. Οι διαστάσεις κυμαίνονταν από 10,5x11 έως 13,7x20 cm ενώ 15 (35.7%) παρουσίασαν ενεργό εξαγγείωση. 35 ασθενείς αντιμετωπίστηκαν συντηρητικά και 10 χρειάστηκαν αγγειοχειρουργική παρέμβαση. Αναφορικά με την έκβαση, 31 (73,8%) έλαβαν εξιτήριο, 9 διασωληνώθηκαν και 2 απεβίωσαν.

Συμπεράσματα:
Η παχυσαρκία και οι καρδιαγγειακές συννοσηρότητες φάνηκαν να σχετίζονται με την εκδήλωση αυτόματων αιματωμάτων. Οι εκβάσεις των περιστατικών υπογραμμίζουν την επικινδυνότητα της αιμορραγικής διάθεσης, η οποία συχνά αμελείται στο πλαίσιο αποτροπής της αντίστοιχης θρομβογόνου.

EP-32

ΧΑΡΑΚΤΗΡΙΣΤΙΚΑ ΝΟΣΗΛΕΥΟΜΕΝΩΝ ΑΣΘΕΝΩΝ ΜΕ COVID-19 ΚΑΙ ΛΟΙΜΩΞΗ ΜΕ CLOSTIRIODES DIFFICILE

Σιώπη Δήμητρα[1], Κωνσταντινίδου Μαρία[1], Καμαριώτου Ευφημία[1], Ελευθεριάδου Ελένη[1], Χρήστου Χαρίκλεια Κασσιανή[1], Γκάκου Φωτεινή[2], Δάιου Δήμητρα[1], Σαμαρά Διονυσία[1], Κανδυλιώτου Ελένη [3], Καραμπατάκης Θεόδωρος [3], Κάζδαγλης Γεώργιος [3], Χλωρός Διαμαντής[1]
[1]Πνευμονολογική κλινική ΕΣΥ, ΓΝ Παπανικολάου, Θεσσαλονίκη, [2]Πανεπιστημιακή Πνευμονολογική Κλινική ΓΝ Παπανικολάου, Θεσσαλονίκη, [3]Τμήμα Μικροβιολογίας ΓΝ Παπανικολάου, Θεσσαλονίκη

Σκοπός:
Η λοίμωξη με Clostiriodes difficile αποκτά ολοένα μεγαλύτερες διαστάσεις. Λίγα είναι τα σχετικά δεδομένα που αφορούν νοσηλευόμενους ασθενείς με νόσο COVID-19. Σκοπός της μελέτης είναι η καταγραφή των ειδικών χαρακτηριστικών νοσηλευόμενων ασθενών με νόσο COVID-19 και λοίμωξη με Clostiriodes difficile.

Μέθοδοι-ασθενείς:
Προοπτική μελέτη νοσηλευόμενων ασθενών με σοβαρή νόσο COVID-19 που παρουσίασαν διαρροϊκό σύνδρομο. Η λοίμωξη με Clostiridiodes difficile (CDI) επιβεβαιώθηκε με την ανίχνευση τοξίνης A ή B ή αντιγόνου σε δείγμα κοπράνων. Ενδονοσοκομειακή χαρακτηρίστηκε η λοίμωξη που εμφανίστηκε 48 ώρες μετά την εισαγωγή των ασθενών ή σε περίπτωση προηγηθείσας διαμονής σε δομή υγείας τον προηγούμενο μήνα. Καταγράφηκαν: δημογραφικά χαρακτηριστικά, συνοσηρότητες, φαρμακευτική αγωγή η διάρκεια νοσηλείας και η τελική έκβαση.

Αποτελέσματα:
60ενήλικες ασθενείς (35 γυναίκες) που νοσηλεύτηκαν στο τμήμα πανδημίας από τον Οκτώβριο 2021 έως τον Απρίλιο 2022 συμπεριλήφθηκαν στη μελέτη. Στο 40% διαγνώστηκε CDI, που χαρακτηρίστηκε ως ενδονοσοκομειακή λοίμωξη στην πλειοψηφία των ασθενών (87,5%).
Οι ασθενείς με CDI είχαν μεγαλύτερη διάμεση ηλικία :70,5 (57,7-79,5)έτη , vs 74,5 (61,2-83,5) έτη (p 0,136) και μεγαλύτερο αριθμό συνοσηροτήτων: 1 (0,25-2) vs 2(1-3) p0,078 με συχνότερη την υπέρταση, ακολουθούμενη από σακχαρώδη διαβήτη. Και οι δύο ομάδες ασθενών έλαβαν περισσότερα από ένα αντιβιοτικά, με συχνότερα χορηγούμενη τη μοξιφλοξασίνη. Οι ασθενείς με CDI είχαν μεγαλύτερο χρόνο νοσηλείας (32,08±52,77 vs 25,69±19,12 μέρες), και χειρότερη πρόγνωση, με θνητότητα 37,5% vs 27,7%.

Συμπέρασμα:
Η CDI αποτελεί μείζον πρόβλημα στους νοσηλευόμενους ασθενείς. Ειδικά σε ασθενείς με νόσο COVID-19 , θα πρέπει να υπάρχει αυξημένη εγρήγορση για μια ενδονοσοκομειακή επιπλοκή που μπορεί να οδηγήσει σε δυσμενή εξέλιξη.

ΕΡ-33

LONG COVID ΣΥΝΔΡΟΜΟ: ΜΗ ΑΝΑΓΝΩΡΙΣΜΕΝΟ ΣΤΗΝ ΕΛΛΑΔΑ ΚΙ ΕΠΟΜΕΝΩΣ ΑΘΕΡΑΠΕΥΤΟ

Κονταξάκης Αντώνιος[1], Κατσαρού Μάρθα[2,5], Αντώνογλου Αρχοντούλα[3,4], Κατσαούνου Παρασκευή[3,4],Κωτσαμίδη Ιωάννα[5], Βακουφτσή Βασιλική[5], Σαρόγλου Μαρία[5], Ιασωνίδου Ελένη[5]
[1]Τμήμα Φυσικής Ιατρικής & Αποκατάστασης, 414 ΣΝΕΝ, Πεντέλη, [2]Ερευνητική ομάδα Κλινικής Φαρμακολογίας και Φαρμακογενωμικής, Φαρμακευτικό τμήμα, Σχολή Επιστημών Υγείας, Εθνικό και Καποδιστριακό Πανεπιστήμιο, Αθήνα, [3]Μονάδα Πνευμονολογίας & Αναπνευστικής Ανεπάρκειας, Α΄ Κλινική Εντατικής Θεραπείας, ΓΝΑ Ευαγγελισμός, Αθήνα, [4]Ιατρική Σχολή, Εθνικό & Καποδιστριακό Πανεπιστήμιο, Αθήνα, [5]Σύλλογος Ασθενών Long Covid Greece, Θεσσαλονίκη

Ο Παγκόσμιος Οργανισμός Υγείας (WHO) έχει εισάγει το Long Covid Σύνδρομο (LC) ως οντότητα στο σύστημα ICD-10 με τον κωδικό U09.9. Στην πλειοψηφία των ιατρείων Long Covid του δημόσιου συστήματος υγείας, η αντιμετώπιση και διερεύνηση του συνδρόμου αυτού επικεντρώνεται μονάχα σε πνευμονολογική εκτίμηση. Αρχικά τα εξωτερικά ιατρεία post-Covid επανεξέταζαν μόνο όσους ασθενείς είχαν νοσηλευτεί, θεωρώντας ότι οι ασθενείς με ήπια νόσο δεν αποτελούσαν ομάδα με δυνητικές μακροχρόνιες συνέπειες.

Σκοπός:
Η καταγραφή ακάλυπτων αναγκών διάγνωσης και υποστήριξης σε εργασία ατόμων με LC.

Υλικό- Μεθοδολογία:
Συμπλήρωση ερωτηματολογίου σε ιδιωτική ομάδα μέσου κοινωνικής δικτύωσης (Facebook) του συλλόγου LC Greece

Αποτελέσματα:
Παρατηρείται ότι όσοι εμφάνισαν δυσαυτονομία (σύνδρομο από το οποίο πάσχει μεγάλο ποσοστό ασθενών με LC) δεν είχαν αρχικά διάγνωση και τα συμπτώματά τους είχαν αποδοθεί σε επιρροή της ψυχικής σφαίρας. Οι ασθενείς με LC, δυσκολεύονται να βρουν στοχευμένη ιατρική αντιμετώπιση και αντιμετωπίζουν σημαντικές λειτουργικές διαταραχές στο εργασιακό τους περιβάλλον.

Συμπεράσματα:
Έως σήμερα, όχι μόνο δεν μπορούν οι ασθενείς με LC να βρουν στοχευμένη ιατρική φροντίδα και αποκατάσταση, αλλά δεν έχουν και κανένα εργασιακό δικαίωμα. Υπάρχει επιτακτική ανάγκη διεπιστημονικών κέντρων καθώς το LC αποτελεί ζήτημα δημόσιας υγείας που πρέπει να αντιμετωπιστεί για να μειωθούν οι μείζονες συνέπειες της πανδημίας.

Πίνακας 1. Απαντήσεις σε ερωτηματολόγιο 2023
Long Covid Greece (Σύλλογος Ασθενών) – Ιδιωτική Ομάδα Ασθενών στο Facebook

1/2023- **Που παρακολουθείστε ως ασθενής με Long Covid;** *(n=562)*	*2/2023-* **Πώς διαγνώστηκε η δυσαυτονομία;** *(n=166)*	*5/2023-* **Πώς επηρεάζει το LC τη δυνατότητα εργασίας σας;** *(n=191)*
Δημόσιες δομές Υγείας (8%)	Στο πρώτο ραντεβού (6%)	Εργάζομαι όπως πριν το LC (16%)
Πουθενά (33%)	Διάγνωση ως άγχος/ κατάθλιψη (11%)	Μετά το LC έχει μειωθεί η αντοχή μου έως 50%. Δυσκολία να ανταπεξέλθω στις υποχρεώσεις εργασίας μου (17%)
Ιδιώτες ιατροί (45%)	Ακόμα και μετά τη διάγνωση, πολλοί ιατροί πιστεύουν ότι τα συμπτώματά μου οφείλονται σε ψυχολογικούς παράγοντες (21%)	**Μετά το LC, η αντοχή μου έχει μειωθεί από 50-80%. Πολύ δύσκολο να εργαστώ (57%)**
Άλλο (13%)	Μπορεί να πάσχω από δυσαυτονομία αλλά δεν έχω ακόμα διάγνωση (61%)	Έχω παραιτηθεί από την εργασία μου καθώς μετά το LC είναι αδύνατο να εργαστώ (8%)

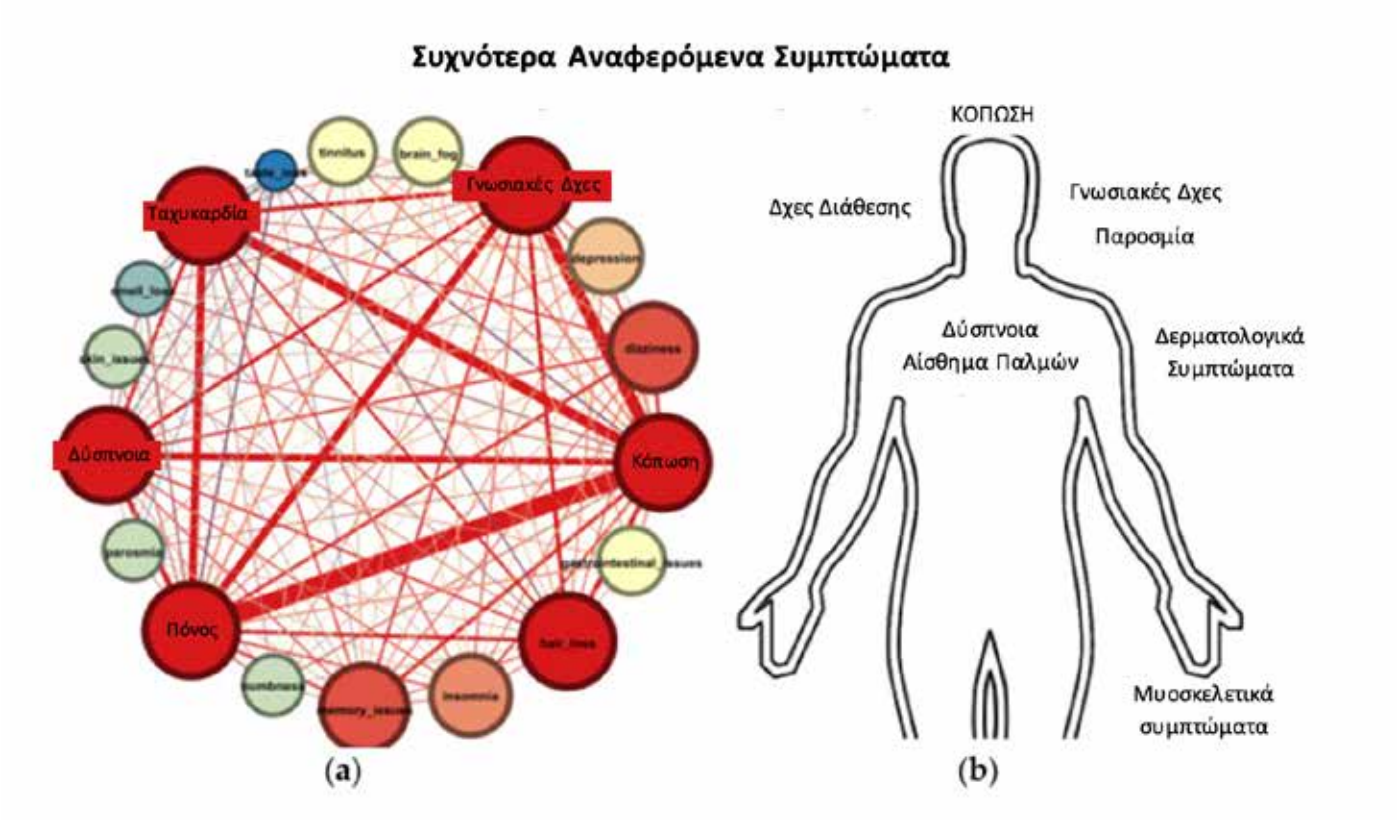

ΕΡ-35

CASE REPORT: ΕΠΙΠΛΕΓΜΕΝΗ ΝΕΚΡΩΤΙΚΗ ΠΝΕΥΜΟΝΙΑ ΜΕ ΚΟΙΛΟΜΑΤΟΠΟΙΗΣΗ ΚΑΙ ΕΜΠΥΗΜΑ ΜΕΤΑ ΑΠΟ COVID ΛΟΙΜΩΞΗ

Σαραντουλάκη Στυλιανή, Χηράκη Σταυρώτη, Στεφανή Γεωργία, Σταματάκης Γιωργος, Παπακώστα Βασιλικη, Δρυγιαννάκη Μαρία Αντωνία, Χρυσοφάκης Γιώργος
Νοσοκομείο Ρεθύμνου

Η λοίμωξη από covid είναι, μετά και τη διενέργεια εμβολιασμών, μια νόσος που βαίνει συνήθως ασυμπτωματική ή με ήπια συμπτώματα στον νεαρό πληθυσμό χωρίς υποκείμενα νοσήματα. Η επιπλεγμένη λοίμωξη από τους πνεύμονες σε ενήλικες υγιείς είναι όλο και πιο σπάνια.

Σκοπος:
Παρουσιάζεται η περίπτωση ασθενούς γυναίκας 50 ετών με ιστορικό θυρεοειδοπάθειας η οποία πρόσφατα διαγνώστηκε με covid, και μετά από 7-ημέρες σχεδόν ασυμπτώματική, εμφανίστηκε στο νοσοκομείο με επιπλεγμένη πνευμονία και παρουσία εμπυήματος.

Υλικο-Μεθοδος:
Ασθενής 50 ετών με ιστορικό θυρεοειδοπάθειας προσήλθε στο ΤΕΠ του Νοσοκομείου αιτιώμενη εμπύρετο, αδυναμία, καταβολή και βήχα από 2-ημέρου. Προ 7-ημέρου ανέφερε λοίμωξη από covid χωρίς συμπτωματολογία. Από την εργαστηριακή διερεύνηση προέκυψε η παρουσία διαταραχής της ηπατικής βιοχημείας με αύξηση χολοστατικών ενζύμων, αύξηση των δεικτών φλεγμονής, καθώς και μιας εκτεταμένης πυκνωτικής περιοχής με κοιλοματοποίηση και αέρα εντός αυτής στον ΔΜΛ όσο και στον ΑΑΛ διαμέτρου περί τα 2,5 εκ. Επίσης η παρουσία μεγάλης ποσότητας εγκυστωμένης πλευριτικής συλλογής αριστερά στο πλαίσιο της λοίμωξης δεν απέκλειε την ύπαρξη εμπυήματος.

Αποτελέσματα:
Η πλευριτική συλλογή παρακεντήθηκε και προέκυψε η ύπαρξη λεμφοκυτταρικού εξιδρώματος-εμπύημα. Τέθηκε θωρακοσωλήνας προς παροχέτευση του υγρού και η ασθενής έλαβε αντιβιοτική αγωγή και εισπνεόμενα. Η ασθενής μετά από μακρά νοσηλεία βελτιώθηκε κλινικά και απεικονιστικά και αποκαταστάθηκε η ηπατική βιοχημεία.

Συμπεράσματα:
Οι επιπλοκές στον πνεύμονα από covid μπορεί να δώσουν σοβαρές μορφές ιογενούς πνευμονίας και πιο σπάνια αυτές να επιπλακούν από δευτερεύουσα βακτηριακή λοίμωξη, εμπύημα, διαταραχές πήξης, αναπνευστική ανεπάρκεια ή ακόμα και πολυοργανική ανεπάρκεια.

EP-36

SECONDARY OP(ORGANIZING PNEUMONIA) ΕΠΑΓΟΜΕΝΗ ΑΠΟ SARS -COV2 ΛΟΙΜΩΞΗ

Γκιόκα Μ.[1], **Αντρονίκου Θ.**[2], **Αντωνίου Χ.**[3], **Μαυρογένη Ε.**[4], **Πίγκου Ε.**[5], **Ηλιοπούλου Μ.**[6], **Γαλανοπούλου Ν.**[7], **Καΐνης Η.**[8]
[1]Επιμελήτρια Α΄ ΕΣΥ 10΄Π/Ν ΓΝΝΘΑ Σωτηρία, [2,3,4,5]Ειδικευόμενοι Πνευμ/γιας 10΄Π/Ν ΓΝΝΘΑ Σωτηρία, [6]Επιμελητρια Β΄ Εσυ 10΄Π/Ν ΓΝΝΘΑ Σωτηρία, [7]Επικουρικη Επιμελητρια Β΄ 10΄Π/Ν ΓΝΝΘΑ Σωτηρία, [8]Διεθυντης 10΄Π/Ν ΓΝΝΘΑ Σωτηρία

Εισαγωγή:
Η OP αποτελει μη ειδικο προτυπο πνευμονικης αποκρισης σχετιζομενο με πολλαπλους παραγοντες ,αναμεσα τους ιογενεις λοιμωξεις όπως η SARS-COV2λοιμωξη.Πιθανον ειναι αιτιολογικος παραγοντας της εμμενουσας αναπνευστικης ανεπαρκειας κ παρατηρουμενης"silent hypoxemia" .
Παρουσιαζουμε ένα περιστατικο από την 10η Π/Ν Γ.Ν.Ν.Θ.Α ΣΩΤΗΡΙΑ.

Παρουσίαση Περιστατικού:
Άνδρας 60ετων, θετικός για SARS-COV2,προσήλθε αιτιωμένος εμπύρετο από 7ημερου, παραγωγικό βήχα. ABGs FIO221%:Pa02 56mmhg,PaCO2 31mmhg, PH7,46,HCO3 22mmol/lt. Ατομικό Ιστορικό: Ελεύθερο. Εργαστηριακά ευρήματα: Αύξηση CRP, Procalcitonin αρνητική, θετικά Ddimers.CTPA: Χωρίς εικόνα εμβολής,Πυκνωτικά διηθήματα άνω κ κάτω λοβών αμφω. Αλλοιώσεις ground glass κυρίως άνω λοβών. Λόγω αναπνευστικής επιδείνωσης, ετέθη σε HFNO, Tocilizumab, Remdesevir, δεξαμεθαζονη, LMWH, αντιμικροβιακα. Πτωτική CRP, αλλά λόγω βαριάς αναπνευστικής ανεπάρκειας έγινε CT θώρακος: επιδείνωση πυκνωτικών διηθημάτων μεταναστευτικού χαρακτήρα συμβατή με OP. Στάλθηκαν καλ/α πτυελων για κοινα, Nocardia, PCP, Ag, Ab Aspergillus: Αρνητικά. Με κλινικοακτινολογικό κριτήριο, ετέθη αναβαθμισμένη αντιβίωση, μεθυλπρεδνιζολονη 80mgiv ως επι OP, Bactrimel, αντιμυκητιασικο εμπειρικά. Λόγω αιμόφυρτων πτυελων (day15), διενεργήθηκε Βρογχοσκόπηση: Μη συμβατή με διάχυτη κυψελιδική αιμορραγία, έγιναν BAL- κυτταρολογική, καλ/α για Ag Aspergillus, κοινα, B-Koch, PCP, Nocardia, film array: Αρνητικα. Κολλαγονικος έλεγχος Αρνητικός. Παρουσίασε απεικονιστική βελτίωση ενώ αποδεσμεύτηκε από HFNO. Κατόπιν συναξιολογησης των αρνητικών καλ/ων, διεκόπησαν αντιμικροβιακα, συνεχίστηκε μειούμενη δόση μεθυλπρεδνιζολονης 40mgiv, Bactrimel. Μετά 2ημερες (day18) επιδεινώθηκε εκ νέου αναπνευστικά, ετέθη ξανά HFNO. CT θώρακος: Νέες εκτεταμένες αλλοιώσεις ground glass σε όλους τους λοβούς κ κατά τόπους πυκνωτικά διηθήματα μεταναστευτικού χαρακτήρα. Στάλθηκαν πανκαλ/ες. Αναβαθμίστηκε εμπειρικά η αντιβίωση εν αναμονή καλ/ων,ενώ συνεχιζόταν μεθυλπρεδνιζολονη 40mgiv.Βαση αρνητικών καλ/ων,αποφασίστηκε αύξηση μεθυλπρεδνιζολονης 80mgiv κ συνέχιση Bactrimel. Σταδιακά βελτιώθηκε αναπνευστικά μέχρι πλήρη αποδέσμευση του από οξυγονοθεραπεια. Ο ασθενής εξήλθε με οδηγίες συνέχισης μεθυλπρεδνιζολονης με σταδιακή μείωση ως επί OP-SARS-COV2 επαγόμενη.

Συζήτηση:
Η διάγνωση της Secondary OP οδηγεί στην καλύτερη έκβαση των ασθενών με εμμένουσα αναπνευστική δυσχέρεια. Τίθεται βάση κλινικοεργαστηριακων, απεικονιστικών ευρημάτων κ ανταπόκρισης στη θεραπεία με κορτικοστεροειδη. Η διαβρογχική βιοψία σύμφωνα με μελέτες δεν κρίνεται απαραίτητη. Τα κορτικοειδη μειώνουν τη συνολική θνητότητα, ωστόσο απαιτούνται υψηλότερες δόσεις, παρατεταμένη διάρκεια κ προσεκτική αποκλιμάκωση.

References:
C.M. Petrilli, S.A. Jones, J. Yang, H. Rajagopalan, L. O'Donnell, Y. Chernyak, K. A. Tobin, R.J. Cerfolio, F. Francois, L.I. Horwitz, Factors associated with hospital admission and critical illness among 5279 people with coronavirus disease 2019 in New York City: prospective cohort study, BMJ 369 (2020), https://doi.org/ 10.1136/bmj.m1966.
7. Z. Wu, J.M. McGoogan, Characteristics of and important lessons from the coronavirus disease 2019 (COVID-19) outbreak in China: summary

of a report of 72314 cases from the Chinese center for disease control and prevention, JAMA, J. Am. Med. Assoc. 323 (2020) 1239–1242, https://doi.org/10.1001/ jama.2020.2648.

8. Carfi Angelo, Roberto Bernabei, Francesco Landi, Persistent symptoms in patients after acute COVID-19, JAMA, J. Am. Med. Assoc. 324 (2020) 603–605, https://doi. org/10.1001/jama.2020.12603.
9. C. Carvalho-Schneider, E. Laurent, A. Lemaignen, E. Beaufils, C. Bourbao-Tournois, S. Laribi, T. Flament, N. Ferreira-Maldent, F. Bruy`ere, K. Stefic, C. Gaudy-Graffin, L. Grammatico-Guillon, L. Bernard, Follow-up of adults with non-critical COVID-19 two months after symptoms' onset, Clin. Microbiol. Infect. (2020), https://doi.org/ 10.1016/j.cmi.2020.09.052 published online ahead of print October 05.
10. Y. Huang, C. Tan, J. Wu, M. Chen, Z. Wang, L. Luo, X. Zhou, X. Liu, X. Huang, S. Yuan, C. Chen, F. Gao, J. Huang, H. Shan, J. Liu, Impact of coronavirus disease 2019 on pulmonary function in early convalescence phase, Respir. Res. 21 (2020) 1–10, https://doi.org/10.1186/ s12931-020-01429-6.
11. NIH, Coronavirus disease 2019 (COVID-19) treatment guidelines, Disponible en 2019 (2020) 130. Nih, https://covid19treatmentguidelines. nih.gov/.
12. J.F. Cordier, Cryptogenic organising pneumonia, Eur. Respir. J. 28 (2006) 422–446, https://doi.org/10.1183/09031936.06.00013505.
13. I.-G. Bae, K.-W. Hong, J.W. Yang, K. Moon, J.D. Kim, S. Ju, M.-C. Cho, Persistent pneumonic consolidations due to secondary organizing pneumonia in a patient recovering from COVID-19 pneumonia: a case repor. t, 2020, pp. 1–9, https://doi. org/10.21203/rs.3.rs-37580/v1.
14. F. Lamontagne, T. Agoritsas, H. MacDonald, Y.S. Leo, J. DIaz, A. Agarwal, J. A. Appiah, Y. Arabi, L. Blumberg, C.S. Calfee, B. Cao, M. Cecconi, G. Cooke, J. Dunning, H. Geduld, P. Gee, H. Manai, D.S. Hui, S. Kanda, L. Kawano-Dourado, Y.J. Kim, N. Kissoon, A. Kwizera, J.H. Laake, F.R. MacHado, N. Qadir, R. Sarin, Y. Shen, L. Zeng, R. Brignardello-Petersen, L. Lytvyn, R. Siemieniuk, D. Zeraatkar, J. Bartoszko, L. Ge, B. Maguire, B. Rochwerg, G. Guyatt, P.O. Vandvik, A living WHO guideline on drugs for covid-19, BMJ 370 (2020) 1–9, Horby P, Lim WS, Emberson J, et al. Effect of dexamethasone in hospitalized patients with COVID-19: preliminary report. medRxiv 2020.
15. Corral L, Bahamonde A, delas RFA, et al. GLUCOCOVID: a controlled trial of methylprednisolone in adults hospitalized with COVID-19 pneumonia. medRxiv 2020.
16. Fadel R, Morrison AR, Vahia A, et al. Early short course corticosteroids in hospitalized patients with COVID-19. Clin Infect Dis 2020. doi:10.1093/cid/ciaa601. [Epub ahead of print: 19 May 2020].
17. Salton F, Confalonieri P, Santus P, et al. Prolonged low-dose methylprednisolone in patients with severe COVID-19 pneumonia. medRxiv 2020.
18. Li X, Ma X. Acute respiratory failure in COVID-19: is it "typical" ARDS? Crit Care 2020;24:1–5. https://doi.org/ 10.1136/bmj.m3379.
19. Vadász I, Husain-Syed F, Dorfmüller P, Roller F, Tello K, Hecker M, et al. Severe organising pneumonia following COVID-19. Thorax 2020:201–4 Published online. doi:10.1136/thoraxjnl-2020-216088.

EP-37

ΔΙΑΓΝΩΣΗ ΧΡΟΝΙΑΣ ΚΟΚΚΙΩΜΑΤΩΔΟΥΣ ΝΟΣΟΥ ΣΕ ΕΝΗΛΙΚΑ ΜΕ ΒΡΟΓΧΟΚΕΝΤΡΙΚΗ ΚΟΚΚΙΩΜΑΤΩΣΗ ΣΤΟ ΠΛΑΙΣΙΟ ΠΝΕΥΜΟΝΙΚΗΣ ΑΣΠΕΡΓΙΛΛΩΣΗΣ

Καρτσωνάκης Ευριπίδης Ανδρέας, Γιοσδέκου Ναταλία,Τάσσης Αλέξανδρος,Ίσσαρης Βασίλειος, Πούπουζας Γεώργιος, Γιαννίκος Γεώργιος, Γαλανής Ιωάννης, Αθανασίου Νικόλαος, Κρασούλη Σωτηρία, Κότσιφας Κωνσταντίνος.
Πνευμονολογική κλινική ΓΝΑ «Ο ΕΥΑΓΓΕΛΙΣΜΟΣ»

Εισαγωγή:
Η χρόνια κοκκιωματώδης νόσος (ΧΚΝ) είναι μιασπάνια συγγενής ανοσοανεπάρκεια που συνήθως εκδηλώνεται στα πρώτα έτη ζωής. Οφείλεται στην ανεπαρκή παραγωγή οξειδωτικών ριζών στα φαγοκύτταρα με αποτέλεσμα την ανάπτυξη κοκκιωμάτων έναντι βακτηρίων και μυκήτων σε διάφορα όργανα.

Παρουσίαση περιστατικού:
Άνδρας 21 ετών προσήλθε λόγω εμπυρέτου, βήχα και δύσπνοιας από εβδομάδος. Είχε αδυναμία-καταβολή και απώλεια βάρους από 8μήνου. Ατομικό αναμνηστικό ελεύθερο, ποτέ καπνιστής, καταγωγή από την Ινδία, εργαζόταν σε φυτώριο.
Διαπιστώθηκαν αυξημένοι δείκτες φλεγμονής, ενώ η αξονική θώρακος ανέδειξε διάχυτα διηθήματα θαμβής υάλου και λεμφαδενοπάθεια μεσοθωρακίου.
Αντιμετωπίσθηκε αρχικά με κοινή αντιβιοτική αγωγή χωρίς ανταπόκριση.
Στη βρογχοσκόπηση απομονώθηκε Aspergillus Fumigatus που θεωρήθηκε αποικισμός. EBUSTBNA ήταν μη διαγνωστική. Εκτενής μικροβιολογικός και ανοσολογικός έλεγχος, αξονική κοιλίας και υπερηχογράφημα καρδιάς ήταν χωρίς παθολογικά ευρήματα. Ακολούθησε χειρουργική βιοψία πνεύμονα με πρώτη εικόνα νεκρωτικών κοκκιωμάτων. Δεύτερη αξονική θώρακος έδειξε επιδείνωση με συρρέοντα πυκνωτικά διηθήματα και διάσπαρτα οζίδια με κοιλοποίηση. Τέθηκε σε εμπειρική αντιφυματική αγωγή επίσης χωρίς ανταπόκριση. Η τελική διάγνωση της βιοψίας πνεύμονα ήταν βρογχοκεντρική κοκκιωμάτωση.
Νέα βρογχοσκοπικά δείγματα απέδωσαν πάλι Ασπέργιλλο. Τέθηκε υποψία ανοσοανεπάρκειας και στάλθηκε ο σχετικός έλεγχος. Η παθολογική δοκιμασία DHR 123 έθεσε τη διάγνωση ΧΚΝ.
Δόθηκε αγωγή με βορικοναζόλη, κασποφουγκίνη και κορτιζόνη με ραγδαία κλινική βελτίωση και ο ασθενής εξήλθε σε άριστη κλινική κατάσταση.

Συμπεράσματα:
Υπάρχουν πολυάριθμα γενετικά σύνδρομα ανοσοανεπάρκειας, που λόγω σπανιότητας
διαλάθουν της διαφοροδιαγνωστικής προσπέλασης. Είναι λοιπόν σημαντικό να αναζητούμε τη βοήθεια λοιμωξιολόγου και ειδικού ανοσολόγου σε άτυπεσπεριπτώσεις λοιμώξεων (απρόσφορα βαριά κλινική εικόνα, άτυπο μικρόβιο, συχνό μικρόβιο σε άτυπη θέση, μη ανταπόκριση σε στοχευμένη αγωγή).

EP-38

ΠΛΕΥΡΙΤΙΚΗ ΣΥΛΛΟΓΗ ΣΧΕΤΙΖΟΜΕΝΗ ΜΕ ΕΧΙΝΟΚΟΚΚΟ ΚΥΣΤΗ ΠΝΕΥΜΟΝΑ

Σιώπη Δήμητρα[1], Καραίσκος Θεόδωρος [2], Γεωργανάκης Παναγιώτης[1], Βλάχου Αθανασία[2], Σαμαρά Διονυσία Δήμητρα[1], Γιοβάνη Ελένη Άννα[1], Γραμμένου Μαρία Χριστίνα[1], Κωνσταντινίδου Σοφία[1], Δουλγεράκης Ελευθέριος[1], Μπομπότας Δημήτρης[3], Χλωρός Διαμαντής [1]
[1]Πνευμονολογική κλινική ΕΣΥ. ΓΝ Παπανικολάου, Θεσσαλονίκη, [2]Καρδιοθωρακοχειρουργική κλινική ΓΝ Παπανικολάου, Θεσσαλονίκη, [3]Πνευμονολογική κλινική ΓΝ Σερρών

Εισαγωγή:
Η εχινοκοκκίαση πνευμόνων είναι μια σπάνια νόσος που σχετίζεται με επιπλοκές στην υπεζωκοτική κοιλότητα (πλευριτική συλλογή, εμπύημα, πνευμοθώρακα), συνήθως μετά από ρήξη της υδατίδας κύστης. Παρουσιάζουμε την περίπτωση μη ραγείσας πνευμονικής εχινόκοκκου κύστης σχετιζόμενης με πλευριτική συλλογή.

Παρουσίαση περιστατικού:
Άνδρας 56 ετών διεκομίσθη μετά από νοσηλεία σε νοσοκομείο της περιφέρειας λόγω πνευμονικής εμβολής και πλευριτικής συλλογής αριστερού πνεύμονα. Συνυπήρχε κυστικό μόρφωμα διαστάσεων 10X10X13 cm στον αριστερό κάτω λοβό.
Η τοποθέτηση θωρακοσωλήνα μεγάλου εύρους είχε οδηγήσει σε παροχέτευση 2000ml πολυμορφοπυρηνικού εξιδρώματος. Σε εξέταση με διαθωρακικό υπέρηχο διαπιστώθηκε η παρουσία πολλαπλών εγκυστώσεων και τοποθετήθηκε εκ νέου θωρακοσωλήνας τύπου pigtail υπό CT καθοδήγηση, με αποτέλεσμα την παροχέτευση άλλων 500 ml πλευριτικού υγρού. Ο έλεγχος αντισωμάτων με τη μέθοδο της έμμεσης αιμοσυγκόλλησης έναντι εχινοκόκκου σε ορό αίματος ήταν θετική. Η μικροσκόπηση του πλευριτικού υγρού για πιθανή ανίχνευση αγκίστρων εχινοκόκκου, όπως και ο βακτηριολογικός έλεγχος, ήταν αρνητικά.
Ο ασθενής τέθηκε σε εμπειρική αντιβιοτική αγωγή και σε αγωγή με albendazole. Μετά από κλινική σταθεροποίηση, υποβλήθηκε επιτυχώς σε αριστερή θωρακοτομή, παροχέτευση του εμπυήματος, αποφλοίωση αριστερού πνεύμονα και μαρσιποποίηση της εχινοκόκκου κύστεως. Διεγχειρητικά δε διαπιστώθηκε προηγηθείσα ρήξη της εχινόκοκκου κύστεως.

Συμπέρασμα:
η εχινοκοκκίαση , είναι μια σπάνια νόσος ,με αυξανόμενη επίπτωση στη χώρα μας. Θα πρέπει να λαμβάνεται υπόψη στη διαφορική διάγνωση κυστικών βλαβών στον πνεύμονα. Η χειρουργική αντιμετώπιση με την προ- και μετεγχειρητική συγχορήγηση ανθιελμινθικής θεραπείας έχει καλά αποτελέσματα και μειώνει τον κίνδυνο υποτροπών.

EP-39

ΑΠΕΙΚΟΝΙΣΤΙΚΑ ΣΤΟΙΧΕΙΑ ΝΟΣΗΛΕΥΟΜΕΝΩΝ ΕΝΗΛΙΚΩΝ ΑΣΘΕΝΩΝ ΜΕ ΛΟΙΜΩΞΗ ΑΠΟ ΑΝΘΡΩΠΙΝΟ ΣΥΓΚΥΤΙΑΚΟ ΙΟ

Γεωργιάδης Θεοχάρης[1], Πούπουζας Γεώργιος[2], Αθανασίου Νικόλαος[2], Μαντάς Νικόλαος[5], Αθανασοπούλου Γεωργία[1], Αργυροπούλου Αθηνά[3], Γιαννιού Νίκη[1], Ασημάκος Αντρέας[1], Ελευθερία Μίζη[1], Ρανέλλου Κυριακή[3], Κότσιφας Κωνσταντίνος[2], Παπασταμόπουλος Βασίλειος[4], Μπαλής Ευάγγελος[2], Δημήτριος Έξαρχος[5], Κατσαούνου Παρασκευή[1]

[1]Μονάδα Πνευμονολογίας και Αναπνευστικής Ανεπάρκειας Α΄ Κλινική Εντατικής Θεραπείας, ΓΝΑ «Ο Ευαγγελισμός», [2]Πνευμονολογική Κλινική, ΓΝΑ «Ο Ευαγγελισμός»
[3]Μικροβιολογικό Τμήμα, ΓΝΑ «Ο Ευαγγελισμός», [4]Ε Παθολογική Κλινική, ΓΝΑ «Ο Ευαγγελισμός», [5]Ακτινοδιαγνωστικό Τμήμα ΓΝΑ «Ο Ευαγγελισμός»

Εισαγωγή:
Το εύρος των μελετών που αφορούντα απεικονιστικά στοιχεία των ενηλίκων ασθενών με λοίμωξη αναπνευστικού από τον ιό RSV, συγκριτικά με τον covid-19 και την influenza παραμένει περιορισμένο. Η πρόοδος της τεχνολογίας και η ευκολότερη πρόσβαση των ασθενών σε μεθόδους ευκρινέστερης απεικόνισης, καθιστά αναγκαία την χρήση τους με σκοπό την παροχή της βέλτιστης δυνατής ιατρικής περίθαλψης.

Σκοπός:
Η περιγραφή ευρημάτων από τον απεικονιστικό έλεγχο ασθενών που νοσηλεύτηκαν λόγω λοίμωξης αναπνευστικού από RSVκαθώς και η συσχέτιση τους με την έκβαση της νοσηλείας.
Μεθοδολογία:
Συμπεριλήφθηκαν 128 ασθενείς με θετικό δείγμα PCR, οι οποίοι νοσηλεύτηκαν στο ΓΝΑ «Ο Ευαγγελισμός» την περίοδο 2022-2023, εκ των οποίων οι 119 υποβλήθηκαν σε ακτινογραφία θώρακος εντός 5 ημερών από την θετικοποίηση του PCRtest. Επιπλέον έγινε ανασκόπηση στοιχείων από 44 αξονικές τομογραφίες θώρακα με το ίδιο χρονολογικό κριτήριο (Πίνακας 1).

Αποτελέσματα:
-Το 28% των ασθενώνμε RSVλοίμωξη αναπνευστικού (Άνδρες 41%) είχαν απεικονισμένη πνευμονία.Το 57,9% των ασθενών που κατέληξε είχε απεικονισμένη πνευμονία από την ακτινογραφία θώρακος (pvalue 0,011).
-1 στους 2 ασθενείς που χρειάστηκαν μη επεμβατικό μηχανικό αερισμό δεν είχαν απεικονισμένη πνευμονία. Εν αντιθέσει περίπου 8 στους 10 ασθενείς που διασωληνώθηκαν είχαν.
-Από την αξονική τομογραφία θώρακος:
•Από τους 29 ασθενείς που είχαν ευρήματα που συσχετίστηκαν με τον RSV, συμπαγή διηθήματα αναγνωρίστηκαν στο 55% και ήταν κυρίως αμφοτερόπλευρα, ενώ διηθήματα δίκην θαμβής υάλου στο 41% (75% αμφοτερόπλευρα)
Συμπέρασμα:
Η πνευμονία είναι ένα συχνό εύρημα σε ασθενείς με λοίμωξη αναπνευστικού από RSV στους ενήλικες καθώς και σε αυτούς που χρειάζονται νοσηλεία και καταλήγουν. Γι' αυτό και πλέον η ανίχνευση του RSV θα πρέπει να διενεργείται και να επισπευστούν οι διαδικασίες για την πρόληψη αυτού (εμβόλιο) καθώς και τις θεραπευτικές επιλογές.

Πίνακας 1. Απεικονιστικά Ευρήματα από Αξονική θώρακος.

CT findings	n:45
Νέα ευρήματα	64% (n=29)
Πύκνωση	35%(n=16)
Αριστερά	4
Δεξιά	4
Άμφω	8
Θαμβή ύαλος	26% (n=12)
Άμφω	9
Αριστερά ή Δεξιά	3
Πάχυνση τοιχώματος βρόγχων	6.6%
Κεντρολοβιδιακά οζίδια	15.5%
Tree In Bud	18%

1. Falsey AR, Walsh EE(2000) Respiratory syncytial virus infection in adults. Clin Microbiol Rev. 2000 Jul;13(3):371-84. doi: 10.1128/CMR.13.3.371.
2. Huang YC, Lin KP, Wang LA, Yeh TK, Liu PY.(2023) The Impact of the COVID-19 Pandemic on Respiratory Syncytial Virus Infection: A Narrative Review. Infect Drug Resist;16:661-675. doi: 10.2147/IDR.S396434
3. Nabeya D, Kinjo T, Parrott GL, Nakachi S...(2020). Chest Computed Tomography Abnormalities and Their Relationship to the Clinical Manifestation of Respiratory Syncytial Virus Infection in a Genetically Confirmed Outbreak. Intern Med.;59(2):247-252. doi: 10.2169/internalmedicine.3117-19.
4. Mayer JL, Lehners N, Egerer G, Kauczor HU, Heußel CP.(2014) CT-morphological characterization of respiratory syncytial virus (RSV) pneumonia in immune-compromised adults. Rofo.186(7):686-92. doi: 10.1055/s-0033-1356353.

EP-40

CASE REPORT: ΕΠΙΠΛΕΓΜΕΝΗ ΠΝΕΥΜΟΝΙΑ ΑΠΟ STAPHYLOCOCCUS AUREUS ΜΕ ΣΗΠΤΙΚΑ ΕΜΒΟΛΑ ΣΕ ΚΝΣ

Σαραντουλάκη Στυλιανή[1], Δρυγιαννάκη Μαρία Αντωνία[1], Καστρινάκης Κώστας[1], Μουζουράκη Μαρία[2]
[1]Νοσοκομείο Ρεθύμνου, [2]Νοσοκομείο Λάρνακας

Ο Staph. Aureus μπορεί να προκαλέσει σοβαρές μορφές λοιμώξεων σε πνεύμονες, οστά, και δέρμα καθώς και σε άλλα όργανα στόχους μέσω της αιματογενούς διασποράς.

Σκοπός:
Παρουσιάζεται η περίπτωση ασθενούς που προσήλθε στο ΤΕΠ και διαγνώστηκε αρχικά με πνευμονία, η οποία στη συνέχεια έδωσε σηπτικά έμβολα σε διάφορα όργανα στόχους με σοβαρές επιπλοκές από το ΚΝΣ.

Υλικό-Μέθοδος:
Ασθενής γυναίκα ηλικίας 58 ετών αρχικά διαγνωσμένη με πνευμονία κοινότητας, προσήλθε στο ΤΕΠ με εμπύρετη αυχεναλγία, κεφαλαλγία, επιδεινούμενα από 15-ημέρου, οίδημα αυχένα και αυχενική δυσκαμψία. Έγινε αξονική τομογραφία εγκεφάλου, τραχήλου και ακτινογραφία θώρακα. Από τα ευρήματα προέκυψε η παρουσία συλλογών στην ανώτερη μοίρα της ΣΣ -παρασπονδυλικά της ΑΜΣΣ- και πυκνώσεις στις βάσεις των πνευμόνων άμφω με διάχυτα οζίδια σε όλα τα πνευμονικά πεδία στην ακτινογραφία θώρακα. Η ασθενής νοσηλεύτηκε στην παθολογική κλινική ως πνευμονία με πιθανή επιπλοκή από το ΚΝΣ-ΑΜΣΣ. Από την οσφυονωτιαία παρακέντηση δεν ανευρέθηκε παθογόνο. Κατά τη διάρκεια της νοσηλείας της εμφάνισε σταδιακά υποξυγοναιμία και πτώση επιπέδου συνείδησης και χρειάστηκε να διασωληνωθεί και να εισαχθεί στη ΜΕΘ. Από τον νέο απεικονιστικό έλεγχο που έγινε προέκυψε επιδείνωση της ακτινολογικής εικόνας από τον πνεύμονα και παρουσία αποστημάτων εντοπισμένα στο ΚΝΣ, τράχηλο, υπεζωκότα και στα νεφρά. Αποδόθηκαν σε γενικευμένα έμβολα με αρχική εστία τους πνεύμονες. Έγινε βρογχοσκόπηση και πάρθηκαν αιμοκαλλιέργειες από τις οποίες ανευρέθηκε η παρουσία Staph.Aureus τόσο σε αιμοκαλλιέργειες όσο και στις βρογχικές εκκρίσεις. Από την βρογχοσκόπηση διαπιστώθηκαν άφθονες πυώδεις εκκρίσεις και στους δύο πνεύμονες.

Αποτελέσματα:
Η ασθενής εξ αρχής τέθηκε σε τριπλό αντιβιοτικό σχήμα για την αντιμετώπιση του Staph. Aureus. Κατά τη διάρκεια παραμονής της στη ΜΕΘ απομονώθηκε και Pseudomonas aeruginosa σε επόμενες αιμοκαλλιέργειες. Η ασθενής κατά την ανάρρωση της αρχικά ήταν τετραπληγική με σταδιακή και αργή βελτίωση.

Συμπεράσματα:
Οι λοιμώξεις του ΚΝΣ από τον Staplylococcus Aureus αποτελούν πολύ σημαντικές επιπλοκές από χειρουργικές επεμβάσεις, αιματογενή διασπορά ή μέσω της λύσης του δέρματος. Η κλινική εικόνα του ασθενούς είναι βαριά και οι βλάβες σε πολλές περιπτώσεις είναι μη αναστρέψιμες.

EP-41

ΕΡΓΟΣΠΙΡΟΜΕΤΡΙΑ (CPET) ΣΕ ΑΣΘΕΝΕΙΣ ΜΕ LONG COVID SYNDROME ΚΑΙ ΣΥΜΠΤΩΜΑΤΑ ΔΥΣΠΝΟΙΑΣ ΚΑΙ ΚΟΠΩΣΗΣ

Α. Αντωνόγλου[1], Α. Ασημάκος[1], Σ. Σπετσιώτη[1], Π. Γουνόπουλος[2], Ε. Κωνσταντινίδου[2], Δ. Σπαγουλάκης[1], Σ. Πατρινός[3], Α. Κονταξάκης[4], Α. Μαυρονάσσου[1], Μ. Σ. Κατσάρου[5], Π. Κατσαούνου[6]
[1]Pulmonary Dept First ICU National and Kapodistrian University of Athens - Athens (Greece), [2]2nd Cardiology Clinic Evangelismos Hospital Athens - Athens (Greece), [3]EODY - Athens (Greece), [4]Physical Medicine and Rehabilitation dept, 414 MHSD, Penteli - Athens (Greece), [5]Research Group of Clinical Pharmacology and Pharmacogenomics, Faculty of Pharmacy, School of Health Sciences, National and Kapodistrian University of Athens - Athens (Greece), [6]Pulmonary Dept First ICU National and Kapodistrian University of Athens - Athens (Greece)

Εισαγωγή:
Σύμφωνα με τον Παγκόσμιο Οργανισμό Υγείας (WHO), Long Covid Σύνδρομο ορίζεται η παραμονή ή η εμφάνιση συμπτωμάτων 3 μήνες μετά από τη νόσηση από SARS-COV-2, τα οποία δεν οφείλονται σε κάποια άλλη πάθηση.

Υλικό Μέθοδος:
76 ασθενείς (51 γυναίκες), από τον Οργανισμό Long Covid Ελλάδος, προσήλθαν στο Διεπιστημονικό Ιατρείο Long Covid του Γ.Ν.Α. «Ο ΕΥΑΓΓΕΛΙΣΜΟΣ», με κυρίαρχα συμπτώματα δύσπνοια και εύκολης κόπωση.

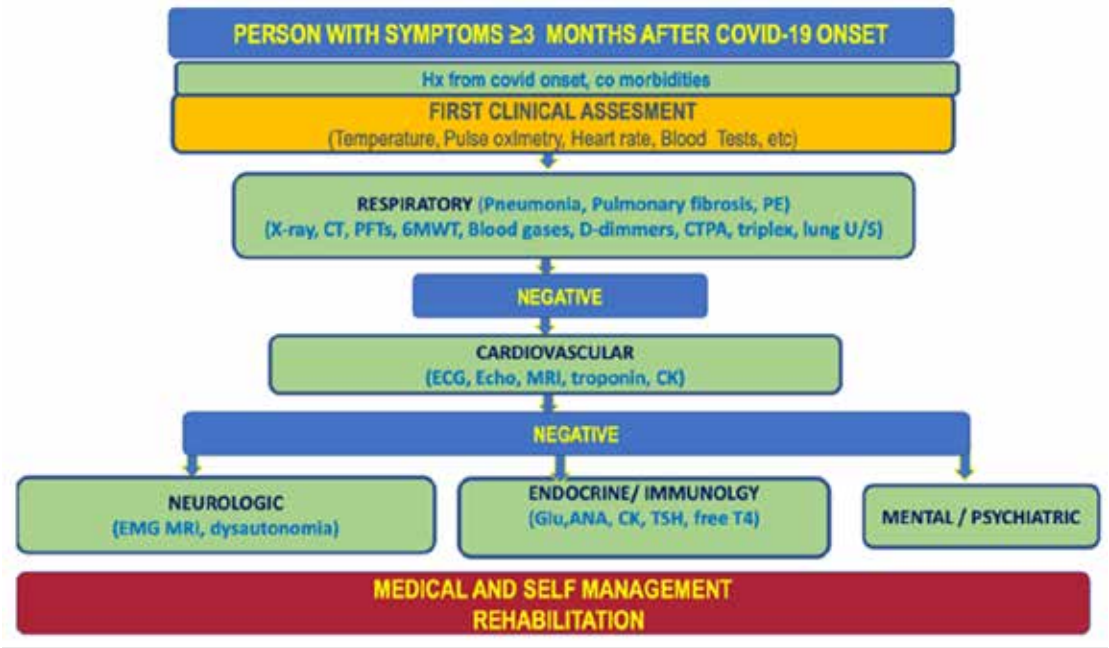

Ακολουθήθηκε ο παραπάνω διαγνωστικός αλγόριθμος και διενεργήθηκε εργοσπιρομετρία.

Αποτελέσματα:
Στο Πίνακα 1 φαίνονται τα χαρακτηριστικά των ασθενών.
Μετά την εξέταση των ασθενών από πνευμονολόγο και καρδιολόγο, διενεργήθηκε εργοσπιρομετρία.
59 (78%) ασθενείς είχαν παθολογικά ευρήματα στην εργοσπιρομετρία. Στον Πίνακα 2 φαίνονται οι επιμέρους παθολογίες από το καρδιαγγειακό, αναπνευστικό, νευρομυϊκό και κακή φυσική κατάσταση, τόσο για το σύνολο των ασθενών με συμπτώματα δύσπνοιας και κόπωσης όσο και για την επιμέρους ομάδα με δυσαυτονομία.

Επίσης παρατηρήθηκε επηρεασμένη διαχυτική ικανότητα (DLCO<80%pred) στην πλειοψηφία των ασθενών (47%), χωρίς συνοδά παθολογικά ευρήματα στην αξονική θώρακος, το οποίο εγείρει την υποψία για ύπαρξη μικροαγγειακών θρόμβων αίματος στα πλαίσια διαταραχής ενδοθηλίου.

Πίνακας 1

Patients' characteristics	Number (percentage)
Number of patients	76
Mean age	49
Gender	51 ♀ (67%)
Hospitalization	27 (36%)
DLCo<80%predicted	36 (47%)
Abnormal HRCT	9 (12%)
Dysautonomia testing	63 (82%)
Two positive tests for dysautonomia2	37/63 (59%)

Πίνακας 2

CPET abnormal findings	All patients (76)	Patients with dysautonomia (37)
Overall	59 (78%)	31 (84%)
Cardiovascular	17 (22%)	10 (27%)
Respiratory	31 (41%)	15 (40%)
Neuromuscular	5 (7%)	3 (8%)
Deconditioning	27 (36%)	17 (45%)

Συμπέρασμα:
Πιστεύουμε ότι οι ασθενείς με Long Covid Σύνδρομο, οι οποίοι εκδηλώνουν δύσπνοια και κόπωση πρέπει να υποβάλλονται σε Λειτουργικό έλεγχο της Αναπνοής, νευρολογική εξέταση και αξιολόγηση αυτόνομου νευρικού συστήματος και τέλος σε Εργοπιρομετρικό έλεγχο, με το τελευταίο να παίζει σημαντικό ρόλο στη διάγνωση.

EP-42

ΑΙΤΙΟΛΟΓΙΚΗ ΔΙΑΓΝΩΣΗ ΑΣΘΕΝΩΝ ΜΕ LONG-COVID ΣΥΝΔΡΟΜΟ ΜΕ ΔΙΕΠΙΣΤΗΜΟΝΙΚΗ ΟΛΙΣΤΙΚΗ ΠΡΟΣΕΓΓΙΣΗ

Α. Αντώνογλου[1], Σ. Σπετσιώτη[1], Δ. Σπαγουλάκης[1], Α. Ασημάκος[1], Π. Γουνόπουλος[2], Ε. Κωνσταντινίδου[2], Μ. Στεφανάτου[3], Σ. Γκατζώνης[3], Σ. Σιδέρη[4], Μ. Καρυτινού[4], Α. Κονταξάκης[5], Σ. Πατρινός[6], Ι. Δημοπούλου[1], Π. Κατσαούνου[1]
[1]Μονάδα Πνευμονολογίας και Αναπνευστικής Ανεπάρκειας Α΄ΚΕΘ ΕΚΠΑ – Γ.Ν.Α. «Ο ΕΥΑΓΓΕΛΙΣΜΟΣ», [2]Β΄ Καρδιολογική Κλινική – Γ.Ν.Α. «Ο ΕΥΑΓΓΕΛΙΣΜΟΣ», [3]Πανεπιστημιακή Νευροχειρουργική Κλινική ΕΚΠΑ – Γ.Ν.Α. «Ο ΕΥΑΓΓΕΛΙΣΜΟΣ», [4] Ψυχιατρική Κλινική Γ.Ν.Α. «Ο ΕΥΑΓΓΕΛΙΣΜΟΣ», [5]Κέντρο Φυσικής Ιατρικής και Αποκατάστασης – 414 Στρατιωτικό Νοσοκομείο, [6]ΕΟΔΥ – Αθήνα

Εισαγωγή:
Από τα τέλη του 2020 έγινε επιτακτική η ανάγκη για παρακολούθηση και διερεύνηση ασθενών μετά από λοίμωξη COVID19, καθώς μεγάλο ποσοστό αυτών περιέγραφαν εμμένοντα συμπτώματα για μεγάλο χρονικό διάστημα μετά τη νόσηση τους. Το Δεκέμβρη του 2022 δόθηκε ο τελικός ορισμός του Συνδρόμου Long-Covid (LC) από τον Παγκόσμιο Οργανισμό Υγείας (WHO), στον οποίο αναφέρεται η συνέχιση ή η πρωτοεμφάνιση συμπτωμάτων τρεις μήνες μετά την αρχική λοίμωξη από SARS-COV2, τα οποία να διαρκούν τουλάχιστον για δύο μήνες και δε μπορούν να εξηγηθούν σε άλλη πάθηση.
Η πλειοψηφία των Post Covid ιατρείων που δημιουργήθηκαν, απαρτιζόντουσαν από πνευμονολόγους ή/και λοιμωξιολόγους – παθολόγους. Παρ' όλα αυτά η συμπτωματολογία η οποία έχει σχετιστεί με το LC σύνδρομο είναι μεγάλη και μη ειδική και αφορά πληθώρα συστημάτων. Η δημιουργία διεπιστημονικών ομάδων είναι απαραίτητη για τη σωστή αξιολόγηση και διερεύνηση ασθενών με πιθανό LC.

Σκοπός:
Από τον Μάρτιο του 2022 λειτουργεί το διεπιστημονικό ιατρείο αναφοράς LONG-Covid του Γ.Ν.Α. «Ευαγγελισμός», το οποίο απαρτίζεται από ομάδα 25 ατόμων διαφορετικών ιατρικών και παραϊατρικών ειδικοτήτων. Σκοπός είναι η ολιστική προσέγγιση των ασθενών αυτών, ώστε να διαγνωστεί το υποκείμενο αίτιο των συμπτωμάτων και στη συνέχεια να ακολουθήσει ειδική θεραπεία.

Υλικό Και Μέθοδος:
Μέχρι τώρα το ιατρείο μας έχει εξετάσει πάνω από 200 ασθενείς, εκ των οποίων 185 ανέφεραν συμπτωματολογία συμβατή με τον ορισμό LC. Ο διαγνωστικός αλγόριθμος που ακολουθείται φαίνεται στην Εικόνα 1. Το σύνδρομο διαγώσθηκε σε 175, ενώ στους υπόλοιπους ανευρέθηκε διαφορετική παθολογία (κακοήθεια, Σύνδρομο Υπνικής Άπνοιας κτλ).

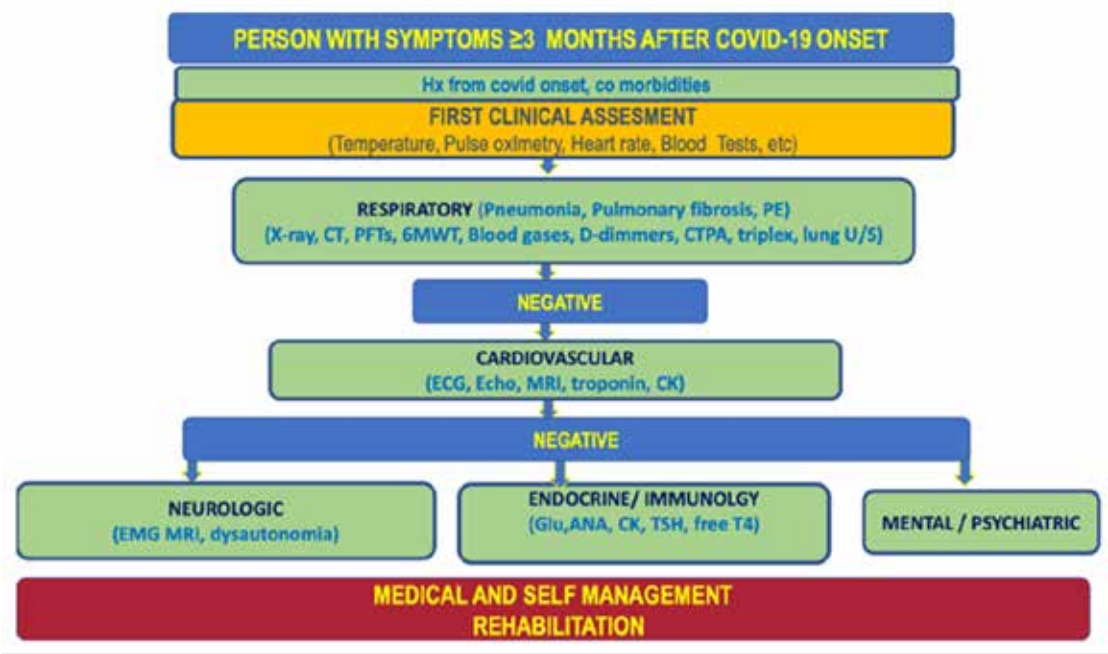

Εικόνα 1. Αλγόριθμος διερεύνησης ασθενών με Long Covid Σύνδρομο.

Αποτελέσματα:

- Το 69,88% των LC ασθενών είναι γυναίκες.
- Η πλειοψηφία (75,61%) αφορά ασθενείς με ήπια νόσηση, χωρίς ανάγκη νοσηλείας.
- Το 60% των LC ασθενών αναφέρουν πλήρη εμβολιασμό.
- Το 56,02% είναι μη καπνιστές, το 26,51% πρώην καπνιστές και το 17,47%
- Η πλειοψηφία των ασθενών ανέφεραν ελεύθερο ατομικό αναμνηστικό και ήταν νορμοβαρείς.
- Οι συχνότερες υποκείμενες συ νοσηρότητες είναι η δυσλιπιδαιμία (22,42%), η Αρτηριακή Υπέρταση (18,18%), ο Υποθυρεοειδισμός (29,09%) και το Άσθμα/Ρινίτιδα (20,61%).
- Τα συχνότερα συμπτώματα απεικονίζονται στον Πίνακα 1.

Πίνακας 1: Συμπτώματα LONG-Covid

Συμπτώματα	Ποσοστό Εμφάνισης	Συσχέτιση με Δυσαυτονομία
Κόπωση	92,68%	38%
Αίσθημα Παλμών	76,83%	37%
Δύσπνοια	73,17%	35%
Διαταραχή Συγκέντρωσης (Brain Fog)	70,12%	27%
Διαταραχή μνήμης	65,24%	
Άγχος	57,93%	
Διαταραχή ύπνου	57,93%	

Από την αρχική αξιολόγηση παρατηρήθηκαν (Πίνακας 2):

- Μειωμένη διαχυτική ικανότητα σε 31%
- Παθολογική αξονική θώρακος
- Μειωμένη ικανότητα για άσκηση 57,14%
- Παθολογικό HADS στο 43,90% (αγχώδης διαταραχή, κατάθλιψη).
- Επηρεασμένη ποιότητα ζωής σε 40% (SF-36, PCFS).

Πίνακας 2: Διερεύνηση Συμπτωμάτων LONG-Covid

Εξετάσεις	Ευρήματα
Λειτουργικός Έλεγχος της Αναπνοής	Επηρεασμένη Διαχυτική Ικανότητα στο 31%
Αξονική θώρακος	Παθολογικά ευρήματα συμβατά με λοίμωξη COVID-19 στο 23% • Θαμβή ύαλος – 8% • Ίνωση – 16%
Έλεγχος Αυτόνομου Νευρικού Συστήματος (Deep Breathing, Active standing, Valsava maneuveur, Handgrip)	Διάγνωση Δυσαυτονομίας στο 36%
Υπέρηχος Καρδιάς	Χωρίς παθολογικά ευρήματα στο 98%
Αξιολόγηση άσκησης (6MWT, SPPB)	Μειωμένη δυνατότητα για άσκηση • 6MWT – 25% • SPPB – 30%

Τα ευρήματά μας συνάδουν με αυτά της διεθνούς βιβλιογραφίας που διαπιστώνουν προσβολή του νευρικού συστήματος στην πλειονότητα των ασθενών με LC και κυρίως δυσαυτονομία του αυτόνομου νευρικού συστήματος.
Οι ασθενείς με δυσαυτονομία παρουσιάζουν στο 93% καταβολή, 90% αίσθημα παλμών, 88% ταχυκαρδία, 66% διαταραχή συγκέντρωσης, 86% δύσπνοια και 54% brain fog. Σημαντικό είναι ότι οι ασθενείς με δυσαυτονομία παρουσιάζουν μειωμένη (p= 0.0004) ικανότητα για άσκηση, όπως αυτό εκτιμήθηκε με την εξάλεπτη δοκιμασία βάδισης. Επιπρόσθετα η καταβολή των ασθενών LC εμφανίζει στατιστικά σημαντική συσχέτιση με τις κλίμακες facit (p=0.000), fss (p=0.008), και cfs (p=0.011).

Συμπέρασμα:

- Το Long Covid Σύνδρομο επηρεάζει σημαντικά την ποιότητα ζωής και την ψυχική σφαίρα των ασθενών.
- Τα συμπτώματα της δύσπνοιας και της καταβολής εφόσον δεν ερμηνεύονται από παθολογία στο αναπνευστικό ή καρδιαγγειακό σύστημα, θα πρέπει να διερευνάται το νευρικό σύστημα και κυρίως η εγκατάσταση δυσαυτονομίας.
- Επομένως είναι επιτακτική η ενημέρωση των ιατρών και του κοινού για το σύνδρομο LONG-COVID και η διερεύνηση των ασθενών σε ειδικά διεπιστημονικά κέντρα.

EP-43

ΣΥΜΜΟΡΦΩΣΗ ΜΕ ΤΑ ΜΕΤΡΑ ΠΡΟΣΤΑΣΙΑΣ ΑΠΟ ΤΗΝ ΕΚΘΕΣΗ ΣΤΟ SARS-COV-2 ΣΤΟΥΣ ΕΠΑΓΓΕΛΜΑΤΙΕΣ ΥΓΕΙΑΣ ΚΑΤΑ ΤΗ ΔΙΑΡΚΕΙΑ ΤΗΣ ΠΑΝΔΗΜΙΑΣ

Ακριβούλη Γαρυφαλλιά[1], Παπαγιάννης Δημήτριος[2], Ρούκα Ερασμία[1], Ντουνιάς Γεράσιμο[1], Ράπτης Δημήτριος Γ.[1,3], Κύργου Παρασκευή[3], Δανιήλ Ζωή[3], Γουργουλιάνης Κωνσταντίνος Ι.[3], Μάλλη Φωτεινή[1,3]
[1]Εργαστήριο Διαταραχών Αναπνευστικού Συστήματος, Τμήμα Νοσηλευτικής, Πανεπιστήμιο Θεσσαλίας, [2]Εργαστήριο Δημόσιας Υγείας, Τμήμα Νοσηλευτικής, Πανεπιστήμιο Θεσσαλίας, [3]Πνευμονολογική Κλινική, Τμήμα Ιατρικής, Σχολή Επιστημών Υγείας, Πανεπιστήμιο Θεσσαλίας

Εισαγωγή:
Η συμμόρφωση με τα μέτρα προστασίας από την έκθεση στο SARS-CoV-2 στους επαγγελματίες υγείας κατά την διάρκεια της πανδημίας δεν έχει αναφερθεί επαρκώς.

Σκοπός:
Η εκτίμηση του εργασιακού κινδύνου από την έκθεση στο SARS-CoV-2 στους επαγγελματίες υγείας κατά τη διάρκεια της πανδημίας σε διάστημα 6 μηνών.

Μέθοδος:
Η συλλογή δεδομένων βασίστηκε στο ερωτηματολόγιο του ΠΟΥ για την αξιολόγηση του εργασιακού κινδύνου έκθεσης στον SARS-CoV-2. Το ερωτηματολόγιο συμπληρώθηκε από επαγγελματίες υγείας που έχουν αντιμετωπίσει ασθενείς με COVID-19 σε δύο χρονικές στιγμές με απόσταση 6 μηνών.

Αποτελέσματα:
Το δείγμα αποτελείται από 182 επαγγελματίες υγείας (67,5% γυναίκες, 34% ιατροί, 51,9% νοσηλευτές, 14,1% παραϊατρικό προσωπικό). Η πλειοψηφία (54,54%) είχε νοσήσει από COVID19 πριν την πρώτη αξιολόγηση. Άριστη συμμόρφωση με την αντικατάσταση των μέσων ατομικής προστασίας (ΜΑΠ) ανέφερε το 53,6% έναντι του 22,8% 6 μήνες μετά (p<0.001). Κατά τη σύγκριση της αρχικής αξιολόγησης έναντι 6 μήνες μετά παρατηρήθηκε έκπτωση της συμμόρφωσης με τα μέτρα υγιεινής χεριών (πλήρης συμμόρφωση 57,6% έναντι 24,3%, αντίστοιχα, p<0,001) και με τα μέτρα απολύμανσης των επιφανειών (πλήρης συμμόρφωση σε 41% έναντι 31,3%, αντίστοιχα, p<0,001). Δεν παρατηρήθηκαν σημαντικές διαφορές στα μέτρα συμμόρφωσης με τη χρήση μάσκας FFP2 ή FFP3, στη χρήση ασπίδας προσώπου /χρήση προστατευτικών γυαλιών και στη διαχείριση των βιολογικών υγρών.

Συμπέρασμα:
Η συμμόρφωση με τα μέτρα προστασίας από την έκθεση στον SARS-COV-2, ήταν χαμηλή σε όλη τη διάρκεια της μελέτης. Παρατηρείται έκπτωση του επιπέδου συμμόρφωσης με τα μέτρα υγιεινής χεριών, με τις συστάσεις για την αφαίρεση των ΜΑΠ και τα μέτρα απολύμανσης χεριών στην πορεία της πανδημίας.

EP-44

ΔΙΑΓΝΩΣΤΙΚΗ ΠΡΟΣΕΓΓΙΣΗ ΤΗΣ ΧΡΟΝΙΑΣ ΠΝΕΥΜΟΝΙΚΗΣ ΑΣΠΕΡΓΙΛΛΩΣΗΣ ΣΕ ΑΝΟΣΟΚΑΤΕΣΤΑΛΜΕΝΟ ΑΣΘΕΝΗ

Σίμου Αντιγόνη, Ασσιούρα Αντωνία, Ποτονός Δημήτρης, Λαδιάς 'Αγγελος, Τάτσης Κωνσταντίνος, Χρόνης Χρήστος, Γόγαλη Αθηνά, Κωστίκας Κωνσταντίνος
Πανεπιστημιακή Πνευμονολογική Κλινική, Πανεπιστημιακό Γενικό Νοσοκομείο Ιωαννίνων

Εισαγωγή

Η χρόνια πνευμονική ασπεργίλλωση (CPA) προκαλείται από τον πολλαπλασιασμό του μύκητα Aspergillus στους πνεύμονες ατόμων συνήθως με δομική πνευμονοπάθεια και θεωρείται ότι επηρεάζει ~240000 άτομα στην Ευρώπη.1 Μπορεί να εμφανιστεί με διάφορα κλινικά και απεικονιστικά ευρήματα και η διαφορική διάγνωση ειδικά σε ανοσοκατεσταλμένους ασθενείς είναι δύσκολη.[2]

Παρουσίαση Περιστατικού

Ασθενής 70 ετών με συνδυασμό Πνευμονικής ίνωσης και εμφυσήματος (CPFE), προ 1,5 έτους διαγνώστηκε με Ρευματοειδή αρθρίτιδα και τέθηκε σε ανοσοτροποποιητική αγωγή με συστηματικά κορτικοστεροειδή, λεφλουνομίδη, υδροξυχλωροκίνη, ριτουξιμάμπη και νιντεδανίμπη. Κατά τον έλεγχο με CT ανευρέθηκε λοβωτό μόρφωμα εντός προυπάρχοντος κυστικού σχηματισμού, (Εικόνα 2) με αύξηση των διαστάσεων αυτού συγκριτικά με CT που διενεργήθηκε προ τετραμήνου. (Εικόνα 1) Ο ασθενής δεν ανέφερε συμπτωματολογία. Υποβλήθηκε σε βρογχοσκόπηση και από τις καλλιέργειες βρογχικών εκκρίσεων απομονώθηκε Aspergillus Fumigatus σε συγκέντρωση 200 cfu/ml, ενώ οι κυτταρολογικές ήταν αρνητικές για κακοήθεια. Στάλθηκαν αντισώματα ορού για Ασπέργιλλο IgG= 90/IgM<50/IgA<50 (Φ.Τ. <50) και γαλακτομανάνη ορού 0.3 (Φ.Τ.<0.5). Επιπλέον, υποβλήθηκε σε PET/CT στην οποία περιγράφονται αλλοιώσεις στο κορυφοπίσθιο τμήμα του αριστερού άνω λοβού ηπίως υπερμεταβολικές (SUV 4.6) που περιβάλλουν λοβωτό μόρφωμα 1,7 cm εντός της βρογχεκτασικής αλλοίωσης, που δεν προσλαμβάνει FDG. (Εικόνα 3) Ο έλεγχος ευαισθησίας επιβεβαίωσε ότι πρόκειται για Aspergillus Fumigatus, που ήταν ευαίσθητος σε κοινά αντιμυκητιασικά φάρμακα, οπότε έγινε έναρξη αγωγής με βορικοναζόλη.

Εικόνα 1 | Εικόνα 2 | Εικόνα 3

Συζήτηση:

Η CPA αποτελεί μια δυνητικά θανατηφόρα ασθένεια ειδικά σε ανοσοκατεσταλμένους ασθενείς και η 5ετής θνητότητα είναι υψηλή.1 Συνεπώς είναι χρήσιμη η έγκαιρη διάγνωση και άμεση αντιμετώπιση σε ασθενείς με αυξημένη υποψία για CPA. Τα ευρήματα στο PET μπορεί να είναι ποικίλα,3 αλλα στο συγκεκριμένο περιστατικό συνέβαλαν στη διαφορική διάγνωση και στον αποκλεισμό άλλων αιτιών. Αντικείμενο μελλοντικής μελέτης θα μπορούσε να είναι και η παρακολούθηση της ανταπόκρισης των ασθενών στη θεραπευτική αγωγή μέσω PET.

Βιβλιογραφία

1. Denning, D. W. et al. Chronic pulmonary aspergillosis: rationale and clinical guidelines for diagnosis and management. Eur. Respir. J. 47, 45–68 (2016).
2. Lamoth, F. & Calandra, T. Pulmonary aspergillosis: diagnosis and treatment. Eur. Respir. Rev. 31, (2022).
3. Altini, C. et al. Heterogeneous imaging features of Aspergillosis at 18F-FDG PET/CT. Clinical and Translational Imaging 10, 435–445 (2022).

EP-45

ΜΕΛΕΤΗ ΝΟΣΗΛΕΥΟΜΕΝΩΝ ΑΣΘΕΝΩΝ ΜΕ ΛΟΙΜΩΞΗ ΚΑΤΩΤΕΡΟΥ ΑΝΑΠΝΕΥΣΤΙΚΟΥ ΑΠΟ ΑΝΘΡΩΠΙΝΟ ΜΕΤΑΠΝΕΥΜΟΝΟΪΟ (HMPV)

Αντωνία Ασσιούρα, Αθανασία Συμέλα Ζαφειρούλη, Κωνσταντίνος Έξαρχος, Δημήτριος Ποτονός, Γεωργία Γκρέπη, Αντιγόνη Σίμου, Βασίλειος Αγγελόπουλος, Άγγελος Λαδιάς, Βανέσσα Μπέλλου, Κωνσταντίνος Τάτσης, Ευγενία Σάλλα, Χρήστος Χρόνης, Αθανάσιος Κωνσταντινίδης, Αθηνά Γόγαλη, Χρήστος Κήττας, Χρήστος Κυριακόπουλος, Κωνσταντίνος Κωστίκας
Πανεπιστημιακή Πνευμονολογική Κλινική, Πανεπιστημιακό Γενικό Νοσοκομείο Ιωαννίνων
Μικροβιολογικό Εργαστήριο, Πανεπιστημιακό Γενικό Νοσοκομείο Ιωαννίνων

Εισαγωγή
Ο ανθρώπινος μεταπνευμονοϊός (hMPV) είναι ιός RNA της οικογένειας Pneumoviridae στην οποία ανήκει και ο αναπνευστικός συγκυτιακός ιός (RSV). Ο hMPV συνδέεται συνήθως με ήπιες, αυτοπεριοριζόμενες λοιμώξεις του αναπνευστικού, αλλά μπορεί να προκαλέσει σοβαρή βρογχιολίτιδα και πνευμονία σε πολύ μικρά παιδιά, ηλικιωμένους και ανοσοκατασταλμένους ασθενείς.[1,2] Επιπλέον, ο hMPV φαίνεται να έχει εποχικότητα και είναι πιο ενεργός στα τέλη του χειμώνα και την άνοιξη σε εύκρατα κλίματα.[3]

Σκοπός:
Σκοπός της μελέτης είναι η αξιολόγηση της κλινικής εικόνας και των βραχυπρόθεσμων εκβάσεων των ασθενών που νοσηλεύτηκαν σε τριτοβάθμιο νοσοκομείο με πνευμονία από hMPV.

Μέθοδοι:
Καταγράψαμε τους ασθενείς με λοίμωξη αναπνευστικού που νοσηλεύτηκαν από τον Ιανουάριο 2023 έως και το Μάιο 2023 στην Πνευμονολογική Κλινική και αναλύσαμε τους ασθενείς με επιβεβαιωμένη λοίμωξη από hMPV. Ο hMPV επιβεβαιώθηκε με RT-PCR σε ρινοφαρυγγικά δείγματα των ασθενών.

Αποτελέσματα:
Συνολικά καταγράφηκαν 115 ασθενείς με λοίμωξη αναπνευστικού και από αυτούς 15 ασθενείς διαγνώστηκαν με hMPV. Η διάμεση ηλικία των ασθενών με hMPV ήταν 63,44 έτη και το 60% αυτών ήταν άνδρες. Το 53% των περιστατικών εισήχθη τον Μάρτιο και η μέση διάρκεια νοσηλείας ήταν 7,6 ημέρες. Όσον αφορά τις συννοσηρότητες, το 67% είχε υποκείμενη πνευμονική πάθηση, με συχνότερες τη χρόνια αποφρακτική πνευμονοπάθεια (33%) και το άσθμα (20%). Στο 47% των ασθενών διαπιστώθηκε αναπνευστική ανεπάρκεια και η μέση τιμή PO2/FiO2 κατά την εισαγωγή ήταν 282. Σε 3 ασθενείς (20%) απαιτήθηκε η χρήση μη επεμβατικού μηχανικού αερισμού, ωστόσο, κανένας από τους ασθενείς μας δεν εισήχθη σε μονάδα εντατικής θεραπείας. Πάνω από το 75% των ασθενών παρουσίασαν παθολογικά ευρήματα στην απεικόνιση του θώρακα. Η ακτινογραφία θώρακος αποκάλυπτε συνήθως αμφοτερόπλευρες περιβρογχικές διηθήσεις, ενώ η αξονική τομογραφία έδειχνε συχνά την παρουσία διηθημάτων θολής υάλου (Εικόνα 1). Κανένας ασθενής δεν εξήλθε με ανάγκη επιπρόσθετης οξυγονοθεραπείας.

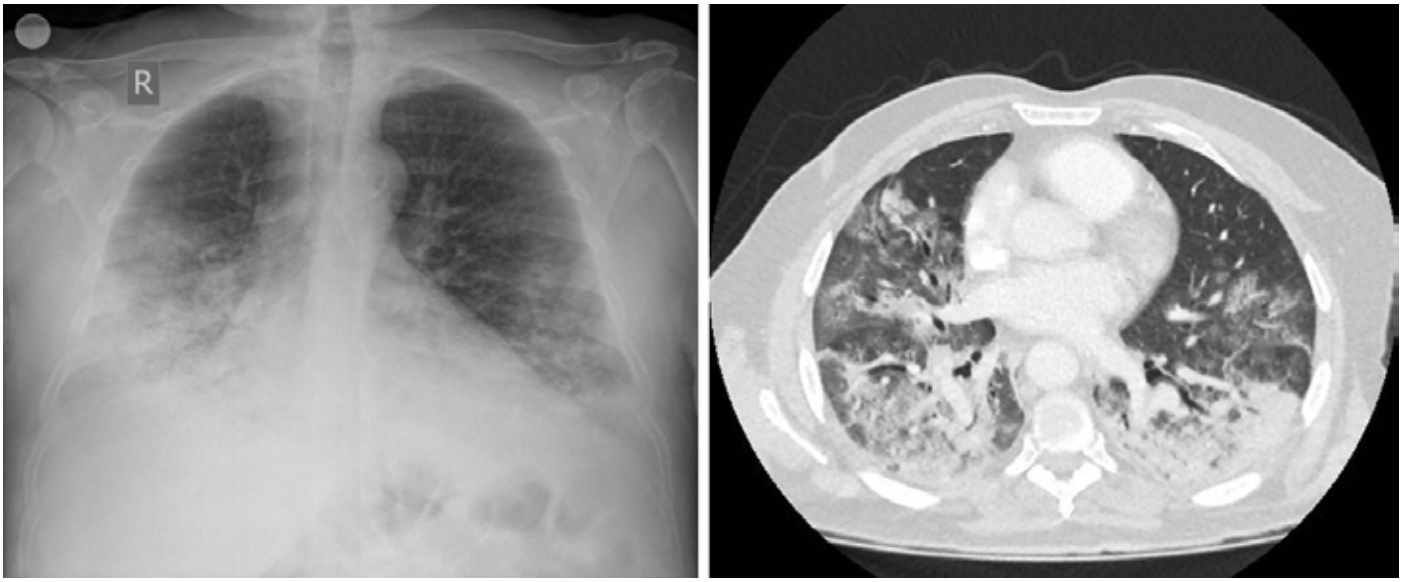

Εικόνα 1: α) Απλή ακτινογραφία θώρακος 48χρονης γυναίκας με επιβεβαιωμένη λοίμωξη από hMPV: αμφοτερόπλευρα πνευμονικά διηθήματα. β) Αξονική τομογραφία 69χρονου άνδρα με επιβεβαιωμένη λοίμωξη από hMPV: πυκνωτικά διηθήματα και διηθήματα θολής υάλου, αμφοτερόπλευρη προσβολή

Συμπεράσματα

Οι ιογενείς λοιμώξεις του κατώτερου αναπνευστικού αποτελούν σημαντική αιτία νοσηρότητας και θνητότητας.4 Η μελέτη μας υποδηλώνει πως ο hMPV μπορεί σχετίζεται με σοβαρή λοίμωξη κατώτερου αναπνευστικού και να οδηγεί σε αναπνευστική ανεπάρκεια ακόμη και σε ανοσοεπαρκείς ενήλικες.
5,4

Βιβλιογραφία

1. Hermos, C. R., Vargas, S. O. & McAdam, A. J. Human metapneumovirus. Clin. Lab. Med. 30, 131–148 (2010).
2. Singh, S. K. Human Respiratory Viral Infections. (CRC Press, 2014).
3. Li, Y. et al. Global patterns in monthly activity of influenza virus, respiratory syncytial virus, parainfluenza virus, and metapneumovirus: a systematic analysis. Lancet Glob Health 7, e1031–e1045 (2019).
4. Nunes-Silva, C. et al. Non-COVID-19 respiratory viral infection. Breathe (Sheff) 18, 210151 (2022).
5. Cilloniz, C., Luna, C. M., Hurtado, J. C., Marcos, M. Á. & Torres, A. Respiratory viruses: their importance and lessons learned from COVID-19. Eur. Respir. Rev. 31, (2022).

EP-46

ΛΕΠΤΟΣΠΕΙΡΩΣΗ ΚΑΙ ΤΗ ΠΝΕΥΜΟΝΙΚΗ ΠΡΟΣΒΟΛΗ

Αντωναράκη Μαρίνα Μαρία

Η λεπτοσπείρωση αποτελεί μια σημαντική τροπική θα λέγε κανείς ασθένεια. Είναι μια κοινή ζωονόσος που εμφανίζεται στις υπανάπτυκτες τροπικές συνήθως περιοχές και μαστίζουν όπως συνειδητοποιεί κανείς τους αγρότες τους αλιείς, τους κτηνοτρόφους ,τους «σφαγείς» ζώων και τους κτηνίατρους, χωρίς να αποκλείεται η πρόσβαση τους και άμεσα στο ευρύ κοινό.Έχει λάβει την ονομασία μιας διφασικής ασθένειας. Συγκεκριμένα η πρώτη φάση της διαρκεί τρεις έως επτά ημέρες και οι ασθενείς εμφανίζουν συμπτώματα όπως πυρετό , έγχυση του επιπεφυκότα, διάφορα εξανθήματα, μυαλγίες, πονοκέφαλο, ενδέχεται μηνιγγίτιδα και ραγοειδίτιδα . Η δεύτερη φάση που ακολουθεί φαίνεται ότι σχετίζεται με τη παραγωγή αντισωμάτων ανοσοσφαιρίνης Μ (IgM) τα οποία ζουν από 4 έως και 30 ημέρες (ή περισσότερο).

Το δέκα τις εκατό των ασθενών της δεύτερης φάσης φαίνεται ότι αναπτύσσουν τη πιο κρίσιμη μορφή της λεπτοσπείρωσης που ονομάζεται νόσος του Weil (WD). Η WD εκδηλώνεται με ίκτερο, αιμορραγία πνευμόνων ,νεφρική ανεπάρκεια και τέλος μυοκαρδίτιδα.Δεν έχει δημιουργηθεί κάποιο εμβόλιο. Όταν ολοκληρωθεί η αλληλουχία του γονιδιώματος του «Leptospira interrogans serovar lai» αλλά και άλλων λεπτοσπείρων, θα έχουν τη δυνατότητα οι επιστήμονες να αναπτύξουν ένα θεραπευτικό μοντέλο με άμεσα και θετικά απότοκα.

Η πρόληψη μάλιστα εξαρτάται κυρίως από τα μέτρα υγιεινής που έχει λάβει και τηρεί η κάθε χώρα και ο πληθυσμός της.Το ποσοστό θνησιμότητας είναι περίπου 20% ενώ φτάνει και το 50% στο σύνδρομο πνευμονικής αιμορραγίας που βάσει πρόσφατων αναφορών αποτελεί τη πιο κρίσιμη επιπλοκή της ασθένειας .Η θνησιμότητα είναι σημαντική, και σχετίζεται με καθυστερήσεις στη διάγνωση των ασθενών καθώς είναι γνωστή η έλλειψη υποδομών και η επαρκής κλινική υποψία, αλλά και με λόγους όπως η διαφορετική παθογένεια ορισμένων στελεχών της λεπτοσπειρας, και η διαφορετική ανοσοπαθολογική απόκριση του ξενιστή.

Προκειμένου να διαπιστωθεί η νόσος , απαιτείται να γίνει καλλιέργεια αίματος, ΕΝΥ,και ούρων , έπειτα μικροσκοπική συγκόλληση και ανίχνευση αντισωμάτων μέσω PCR.Ο εργαστηριακός έλεγχος μας υποδεικνύει την ύπαρξη αναιμίας, θρομβοπενίας ,λευκοπενίας ή και μέτρια λευκοκυττάρωση, πολυμορφοπύρηνα , υψηλή κινάση κρεατίνης, χολερυθρίνης και υψηλό χρόνο προθρομβίνης ,αζωθαιμία και τέλος υποκαλιαιμία.

Οι ακτινογραφίες που απαιτούνται να πραγματοποιηθούν θα μας υποδείξουν την παρουσία ή μη της νόσου ειδικά αν αυτή βρίσκεται στο πιο κρίσιμο στάδιο. Συνειδητοποιούμε ότι οι ασθενείς που νοσούν ταυτόχρονα από κάποιο ασθένεια όπως ίκτερο, νεφρική ή αναπνευστική ανεπάρκεια κλπ, θα εμφανίσουν με μεγάλη βεβαιότητα παθολογική ακτινογραφία θώρακος, γεγονός που απαιτεί και πιο ενδελεχής διερεύνηση. Συγκεκριμένα η παρατήρηση περιφερικών διάχυτων οζωδών πνευμονικών βλαβών υποδεικνύει και επιβεβαιώνει τη νόσο της λεπτοσπείρωσης. Κάποιοι ασθενείς εμφανίζουν υπεζωκοτικές συλλογές , ενώ σε άλλους έχει παρατηρηθεί υποτμηματική ατελεκτασία. Οι μελέτες αναφέρουν ότι οι πνευμονικές ανωμαλίες υποχωρούν εντός δύο εβδομάδων χωρίς να προκαλέσουν μόνιμη βλάβη. Δεν έχει αποφανθεί μέχρι τώρα η συσχέτιση της υποξαιμίας και των αναλογιών PaO 2 / FiO 2 με το πόνο στο στήθος. Οι ακτινογραφίες θώρακος που είναι χαρακτηριστικές για το ARDS απαιτούν κάποιο χρόνο για να δείξουν πλήρη κάθαρση σε σύγκριση με αυτές της λεπτοσπείρωσης. Το πνευμονικό οίδημα μάλιστα δεν εμφανίζει περιφερική κατανομή αλλά έχει κάποια στοιχεία με κυριότερα τις γραμμές Kerley B και τις υπεζωκοτικές συλλογές.

Η διαφορική διάγνωση των ακτινολογικών ευρημάτων περιλαμβάνει όλες τις ενδεχόμενες νόσους που μπορεί να προκαλέσουν τα ίδια ευρήματα στις ακτινογραφίες, όπως την ιογενή πνευμονία, τη βρογχοπνευμονία, τη βλεννογόνο φυματίωση , τις πνευμονικές αιμορραγίες που οφείλονται σε οποιαδήποτε άλλη αιτία, την αναρρόφηση, το βρογχοκυψελιδικό καρκίνωμα και το ARDS.
Οι ακτινογραφίες θώρακα μας υποδεικνύουν αμφοτερόπλευρες κυψελιδικές διηθήσεις οι οποίες εμφανίζουν κοινά χαρακτηριστικά στοιχεία με την ιογενή πνευμονία, την βρογχοπνευμονία, τη φυματίωση, το σύνδρομο αναπνευστικής δυσχέρειας ενηλίκων ακόμα και με το σύνδρομο Goodpasture. Οι αξονικές πάλι τομογραφίες υψηλής ανάλυσης μπορεί να αναδείξουν οζώδεις διηθήσεις, περιοχές ενοποίησης, εξασθένηση «υαλοπινάκων» κλπ .

Η θεραπεία λοιπόν θα περιλαμβάνει τα γνωστά αντιβιοτικά όπως : αμοξυκιλλίνη ,αμπικιλλίνη ,δοξυκυκλίνη ,κλόινονες , κεφαλοσπορίνες τρίτης γενιάς. Διάφορες έρευνες έχουν αναφέρει τη λήψη τους από το στόμα αλλά και ενδοφλεβίως για περίπου μία εβδομάδα. Κάποιες μέθοδοι θεραπείας που βρίσκονται ακόμη στο δοκιμαστικό στάδιο περιλαμβάνουν εισπνεόμενο μονοξείδιο του αζώτου, χορήγηση δεσμοπρεσίνης, αιμοδιήθηση, και ενεργοποίηση παράγοντα VII και πρωτεΐνης C και αφορούν το τελευταίο στάδιο λεπτοσπείρωσης. Επιπλέον, αξίζει να αναφερθεί ότι τα κορτικοστεροειδή μειώνουν μεν τη θνησιμότητα , μεταβάλλουν την έκβαση της νόσου όταν χορηγηθούν νωρίς στην αντιμετώπιση της πνευμονικής λεπτοσπείρωσης. Δεν υπάρχουν όμως ισχυρά στοιχεία που να υποδεικνύουν ότι η υψηλής δόση αυτών θα φέρει αποτελεσματικά αποτελέσματα ίασης της λεπτοσπείρωσης.

Ο άνθρωπος μολύνεται μέσω ποικίλων και διαφορετικών τρόπων, όπως μέσω κατάποσης ύδατος και τροφών, μολυσμένων με λεπτόσπειρες, μέσω επαφής τραυματισμένου δέρματος του ανθρώπου με ούρα και ιστούς μολυσμένου ζώου αλλά και μέσω κολύμβησης σε μολυσμένα νερά ,όπου οι λεπτόσπειρες εισέρχονται από τον επιπεφυκότα, τον βλεννογόνο της ρινός και στόματος και από μικρές λύσεις της συνέχειας του δέρματος. Αυτές λοιπόν καθώς εισέρχονται ,πολλαπλασιάζονται στο αίμα και προσβάλουν διάφορα όργανα του ανθρώπινου σώματος. Τα έως τώρα συχνότερα συμπτώματα χωρίζονται σε δύο κατηγορίες ανάλογα με τη μορφή ήπια ή βαριά που παρουσιάζει η νόσος . Σε ήπια μορφή αυτής,το άτομο εμφανίζει πυρετό ,ρίγος πονοκέφαλο, μυαλγια και ενδέχεται εμετό. Στη πιο βαριά μορφή εμφανίζει το άτομο επιπλέον ηπατονεφρική ανεπάρκεια, αιμορραγίες ,ίκτερο ,κοιλιαλγίες, διάρροια ,εξανθήματα ,υψηλότερο πυρετό ,αιμορραγία, μηνιγγίτιδα, οπτική νευρίτιδα και ραβδομυόλυση.

Επιτακτική ανάγκη κρίνεται η αναφορά ορισμένων μέτρων προφύλαξης καθώς το "προλαμβάνειν εστί φιλοσοφείν". Δόκιμο λοιπόν θα ήταν και θα είναι να γίνεται αποκομιδή απορριμμάτων από τα σπίτια ,μαγαζιά κλπ, για να μην προσελκύονται τρωκτικά, να βελτιωθούν οι συνθήκες αποθήκευσης των τροφίμων, να γίνεται καλός καθαρισμός της υπαίθρου και των ιδιωτικών κήπων, να γίνεται καλό πλύσιμο λαχανικών και φρούτων-καλή πλύση και εμβάπτιση σε ζεστό νερό (>50°C)- , αλλά και να χρησιμοποιούνται γάντια και κατάλληλος εξοπλισμός, δηλαδή στολή ,γαλότσες κλπ., προκειμένου να προστατευτεί το δέρμα κατά τη διάρκεια της εργασίας των ανθρώπων σε στάσιμα νερά, στα χωράφια και στη λάσπη, που αποτελούν έδαφος ανάπτυξης των λεπτοσπείρων. Επίσης, καλό θα ήταν να αποφευχθεί η κολύμβηση σε πιθανώς μολυσμένα νερά και να πειστεί ο κόσμος για το προληπτικό εμβολιασμό των κατοικίδιων τους. Τέλος ,καλό θα ήταν να αποφευχθεί η άμεση επαφή με τα ούρα αγροτικών και κατοικίδιων ζώων χωρίς να τηρούνται τα μέτρα υγιεινής
Καταλαβαίνουμε ότι οι ξενιστές είναι τα τρωκτικά και πολλά άλλα θηλαστικά πχ χοίροι, βοοειδή, σκύλοι , αιγοπρόβατα κλπ.Έχει μάλιστα παρατηρηθεί στο εξωτερικό ότι σε κάποια ζώα οι μικροοργανισμοί είχαν τη δυνατότητα να παραμένουν στα εγγύς εσπειραμένα σωληνάρια του νεφρού χωρίς έτσι να προκαλούν νόσο,-δεν εμφανίζει συμπτώματα το ζώο- , αλλά αποβάλλονται με αργό ρυθμό από τα ούρα.

Οι προγνωστικοί παράγοντες που πρέπει ο κάθε ιατρός να ΄χει υπόψιν του σχετίζονται τόσο με τη σοβαρότητα όσο και με την επιβίωση των λεπτοσπείρων και αφορούν τους δείκτες που αποδεικνύουν την ύπαρξη ή μη νεφρικής ανεπάρκειας, τη κατάσταση των πνευμόνων και τις ηλεκτρολυτικές ανισορροπίες.
Τα τελευταία χρόνια βάσει μελετών αποφαίνεται ότι η συχνότητα της πνευματικής εμπλοκής αυξάνεται στη βαριά μορφή της λεπτοσπείρωσης, έως και 70%. Μάλιστα από ασθενείς αυτοί εμφανίζουν τη διάχυτη κυψελιδικη αιμορραγία που έχουμε ήδη αναφέρει στις ακτινολογικές εξετάσεις. Οι πνευμονικοί όζοι που ενδέχεται ακόμα να εμφανιστούν είναι μια ακόμα σπάνια επιπλοκή -ομοιάζουν με σηπτική εμβολή ή αγγειίτιδα-.Δεν γίνεται όμως να μην αναφερθεί ότι αποτελεί ακόμη πιο σπάνια περίπτωση να προσβληθεί πρώτα το περιφερικό και κεντρικό νευρικό σύστημα και μετά να εμφανιστεί ηπατονεφρική ανεπάρκεια.

Κύρια λοιπόν στοιχεία που αποδεικνύουν τη πνευμονική προσβολή από τη νόσο είναι η κυψελιδική αιμορραγία, η οποία και εμφανίζεται με δύσπνοια , αιμόπτυση (μαζική) και οξεία αναπνευστική ανεπάρκεια.Ένας σημαντικός αριθμός λοιμώξεων που εξελίσσεται σε σοβαρή/βαριά μορφή, η οποία μπορεί να παρουσιαστεί με ίκτερο, με διαταραχή νεφρικής λειτουργίας και με αιμορραγία,είναι η νόσος του Weil. Οι τελευταίες μελέτες έχουν υποδείξει ότι η πνευμονική αιμορραγία όντως είναι η πιο πρώιμη εκδήλωση μιας σοβαρής/ βαριάς λεπτοσπείρωσης και ακολουθεί η ηπατονεφρική ανεπάρκεια ,γεγονός που αιτιολογείται από τα υψηλά επίπεδα IL-1β, CXCL10/IP-10, CCL3/MIP-α, ουδετερόφιλων και από τα χαμηλά επίπεδα λεμφοκυττάρων και αιμοπεταλίων. Αυτά τα δεδομένα χρησιμεύουν και ως αθροιστικοί βιοδείκτες στη σοβαρή λεπτοσπείρωση.

EP-47

PNEUMOCYSTIS JIROVECI ΣΕ ΑΣΘΕΝΗ ΜΕ ΛΕΜΦΩΜΑ HODGKIN

Μπόζνου Καλλιόπη[1], Βλάχος Παναγιώτης[1], Νίκου Παρασκευάς[2], Βλάχου Γαρυφαλιά[1]
[1]Γ.Π.Ν. Τρίπολης, [2]Ιδιώτης

Ασθενής άρρεν 42 ετών με ιστορικό λεμφώματος hodgkin προσήλθε στα τεπ την 01/10 λόγω δύσπνοιας προσπάθειας σταδιακά επιδεινούμενης από μηνός και σύνοδο βήχα ξηρό ενώ περιστασιακά ανέφερε εμπύρετο από τις 15/8. Πρόκειται για ασθενή με λέμφωμα hodgkin διαγνωσθέν με βιοψία τραχηλικού λεμφαδένα από τον 09/21 ο οποίος έλαβε αρχικά χμθ ,υποβλήθηκε σε αυτόλογη μεταμόσχευση 01/23 και στην συνέχεια βρισκόταν σε ανοσοθεραπεία με anti cd30 παράγοντα μέχρι και τις 26/8. Λόγω του αναφερόμενου εμπύρετου έλαβε αντιβίωση από τους θεράποντες ιατρούς και υποβλήθηκε εκ νέου σε pet scan το οποίο ανέδειξε πέραν των γνωστών λεμφαδένων και μικροζιδιακων αλλοιώσεων περιοχές θαμβής υάλου. Κατά την προσέλευση στα ΤΕΠ ο ασθενής ήταν ταχυπνοϊκός και με φλεβοκομβικη ταχυκαρδία, υποξυγοναιμια, υποκαπνια, χωρίς εμπύρετο και από τον εργαστηριακό έλεγχο διαπιστώθηκε crp 11 και αρνητικά d dimer. Εισήχθη στην πνευμονολογική κλινική και τέθηκε σε iv δεξαμεθαζόνη λόγω υποψίας πιθανής πνευμονίτιδας απο ανοσοθεραπεια. Από την νέα αξονική θώρακος διαπιστώθηκαν περιοχές θαμβής υάλου σε όλα τα πνευμονικά πεδία αμφοτεροπλευρα. Ο ασθενής υποβλήθηκε σε βρογχοσκόπηση και εστάλησαν ιολογικος έλεγχος, καλλιέργεια για κοινά μικρόβια, έλεγχος για tbc, κυτταρολογική, και έλεγχος για pneymocysti. Από τον έλεγχο αναπνευστικής λειτουργίας διαπιστώθηκε μειωμένη διαχυτική ικανότητα των πνευμόνων. Ο μικροβιολογικός και ιολογικος έλεγχος καθώς και η κυτταρολογική εξέταση από το washing htan αρνητικός, pcr για β koch και άμεσο αρνητικό. Η pcr για pneymocysti jiroveci htan θετική. Ο ασθενής τέθηκε σε iv bactrimel 4amp x3 για 1 εβδομάδα και εξήλθε κλινικοεργαστηριακα βελτιωμένος με οδηγία για peros αγωγή έως την συμπλήρωση 21 ημερών θεραπείας και επανεξέταση.

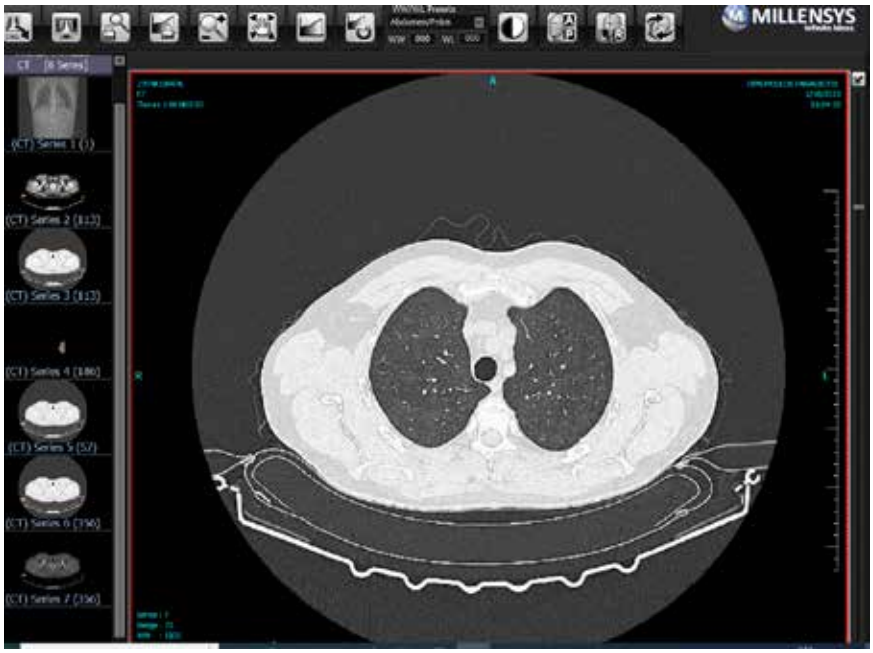

EP-48

ΘΩΡΑΚΟΣΚΟΠΙΚΗ ΑΡΙΣΤΕΡΗ ΚΑΤΩ ΛΟΒΕΚΤΟΜΗ ΛΟΓΩ ΥΠΟΤΡΟΠΙΑΖΟΝΤΩΝ ΛΟΙΜΩΞΕΩΝ ΕΠΙ ΕΔΑΦΟΥΣ ΣΥΓΓΕΝΟΥΣ ΠΝΕΥΜΟΝΙΚΗΣ ΔΥΣΠΛΑΣΙΑΣ ΤΩΝ ΑΕΡΑΓΩΓΩΝ (CPAM – CONGENITAL PULMONARY AIRWAY MALFORMATION)

Στυλιανός Γαϊτανάκης[1], Φωτεινή Χατζηβασίλογλου[2], Catherine Bradshaw[3], Igor Saftic[1]
[1]Thoracic Surgery Department, Bristol Royal Infirmary, University Hospitals Bristol and Weston NHS Foundation Trust, Bristol, United Kingdom, [2]Μονάδα Εντατικής Θεραπείας, Γενικό Νοσοκομείο Νίκαιας-Πειραιά, Νίκαια, Ελλάδα, [3]Paediatric Surgery Department, Bristol Royal Hospital for Children, University Hospitals Bristol and Weston NHS Foundation Trust, Bristol, United Kingdom

Εισαγωγή
Η συγγενής πνευμονική δυσπλασία των αεραγωγών (CPAM) αποτελεί σπάνια αναπτυξιακή ανωμαλία και συνοδεύεται από κυστικές ή/και αδενωματώδεις περιοχές του πνευμονικού παρεγχύματος. Έως πρόσφατα ονομαζόταν συγγενής κυστική αδενωματώδης δυσπλασία (CCAM). Η διάγνωση γίνεται κυρίως κατά τη διάρκεια του εμβρυϊκού σταδίου μέσω υπερήχου. Οι ασθενείς με CPAM παρουσιάζουν εμμένουσες και υποτροπιάζουσες λοιμώξεις του κατώτερου αναπνευστικού, ενώ υπάρχει πιθανότητα εξαλλαγής σε κακοήθεια.
Στην παρούσα εργασία παρουσιάζουμε την περίπτωση CPAM σε έφηβο με υποτροπιάζουσες λοιμώξεις.

Παρουσίαση Περιστατικού
Ασθενής, άρρεν, 15 ετών, με ατομικό αναμνηστικό υποτροπιαζόντων λοιμώξεων του κατώτερου αναπνευστικού εισήχθη στην πνευμονολογική κλινική προς διερεύνηση.
Η αξονική τομογραφία θώρακα ανέδειξε περιοχή στο οπίσθιο τμήμα του αριστερού κάτω λοβού με εμφυσηματικές αλλοιώσεις και καταστροφή του πνευμονικού παρεγχύματος θέτοντας την υποψία CPAM, ενώ η απουσία αρτηριακής παροχής από τη συστηματική κυκλοφορία απέκλεισε το ενδοπνευμονικό απόλυμα.
Ο ασθενής υπεβλήθη σε θωρακοσκοπική κάτω λοβεκτομή, η μετεγχειρητική πορεία του ήταν ανεπίπλεκτη και εξήλθε την 4η μετεγχειρητική ημέρα. Η ιστολογική έκθεση επιβεβαίωσε το CPAM.

Συζήτηση
Οι συχνότερες συγγενείς δυσπλασίες του πνεύμονα περιλαμβάνουν το πνευμονικό απόλυμα, τη βρογχογενή κύστη, το συγγενές λοβώδες εμφύσημα και το CPAM.
Η κλινική υποψία του CPAM τίθεται, συνήθως, υπερηχογραφικά κατά το εμβρυϊκό στάδιο ενώ σημαντική είναι η συμβολή του μαγνητικού τομογράφου.
Η χειρουργική αντιμετώπιση αποτελεί την βασική θεραπεία ενώ η χρονική στιγμή που θα πραγματοποιηθεί το χειρουργείο επιλέγεται βάση της παρουσίας συμπτωμάτων (λοιμώξεις, πνευμοθώρακας).
Η χειρουργική αντιμετώπιση σε νεογνική ηλικία επί μη ύπαρξης συμπτωμάτων θεωρείται αμφιλεγόμενη, μπορεί όμως να καταστεί απαραίτητη για τον αποκλεισμό πλευροπνευμονικού βλαστώματος.

Συμπέρασμα
Οι ασθενείς με υποτροπιάζουσες λοιμώξεις κατωτέρου αναπνευστικού πρέπει να διερευνώνται ενδελεχώς και ιδίως σε νέους, η διαφορική διάγνωση περιλαμβάνει συγγενείς δυσπλασίες όπως το CPAM.

EP-49

ΤΟ TOCILIZUMAB ΚΑΙ ΟΙ ΩΣΕΙΣ ΚΟΡΤΙΚΟΣΤΕΡΟΕΙΔΩΝ ΣΤΗ ΔΙΑΧΕΙΡΙΣΗ ΒΑΡΕΙΑΣ ΠΝΕΥΜΟΝΙΑΣ COVID19 ΣΕ ΑΣΘΕΝΕΙΣ ΠΟΥ ΛΑΜΒΑΝΟΥΝ RITUXIMAB ΣΕ ΠΡΑΓΜΑΤΙΚΟ ΚΛΙΝΙΚΟ ΠΕΡΙΒΑΛΛΟΝ

Γ.Χαρδαβέλλα[1], Μ.Σαλομίδου[1], Τ.Ζαχαρίου[1], Ι.Μπράτσκα[1], Θ.Δάσκαλος[1], Κ.Παπαθεοδοσίου[1], Ε.Κεραμιδά[1], Ε.Μπέλλου[1], Φ.Κυριακου[1], Ε.Φερδιανάκη[1], Ι. Καραμπίνης[2], Δ.Ζορπίδου[1]
[1] 9η Πνευμονολογική Κλινική ΓΝΝΘΑ Η Σωτηρία,
[2] Θωρακοχειρουργική Κλινική ΓΝΝΘΑ Η Σωτηρία

Εισαγωγή:
Η θεραπεία με Rituximab αυξάνει τον κίνδυνο ανάπτυξης βαρειάς νόσησης COVID19 και συνήθως αποτελεί ανασταλτικό παράγοντα έναντι της χορήγησης ανοσοτροποποιητικών θεραπειών. Σκοπός:Η παρουσίαση κλινική εμπειρίας από τους θεραπευτικούς χειρισμούς σε ασθενείς υπό Rituximab οι οποίοι νόσησαν με βαριά πνευμονία COVID19&συσχέτιση με την κλινική έκβαση.

Υλικά- Μέθοδοι:
Αναδρομική μελέτη σειράς σε ασθενείς υπό Rituximab που νοσηλεύτηκαν(2022) λόγω πνευμονίας COVID-19. Μελετήθηκαν οι ιατρικοί φάκελοι και οι απεικονίσεις.Αποτελέσματα: 6 ασθενείς υπό Rituximab εισήχθησαν λόγω βαριάς πνευμονίας Covid19 με απότοκη αναπνευστική ανεπάρκεια. Μέση ηλικία 52 έτη, 4 γυναίκες. Όλοι οι ασθενείς κατατάχτηκαν στην κλίμακα βαρύτητας WHO COVID-9 με βαθμό 6. Μέση διάρκεια νοσηλείας ήταν 25 ημέρες. Διενεργήθηκε διασωλήνωση σε 3/6 ασθενείς&η θνητότητα 60 ημερών ήταν 16% (θάνατος μη σχετιζόμενος με την covid19). Μετά από διεπιστημονική συζήτηση για την εμμένουσα κλινική βαρύτητα, 3/6 ασθενείς έλαβαν ώσεις κορτικοστεροειδών και ακολούθησε άπαξ δόση Tocilizumab με αποτροπή της διασωλήνωσης σε 2/3 ασθενείς.Δεν παρατηρήθηκαν επιπλοκές από την χορήγηση Tocilizumab και ώσεων κορτικοστεροειδών. Ακολούθησε ακτινολογική βελτίωση εντός 72 ωρών μετά από τις παραπάνω παρεμβάσεις και βελτίωση του βαθμού κλινικής βαρύτητας WHO COVID19. Συμπεράσματα:Το Tocilizumab και η ώση κορτικοστεοειδών θεωρητικά αντενδείκνυται σε βαρέως πάσχοντες ασθενείς με COVID-19 υπό Rituximab. Παρόλα αυτά, αυτή η περιορισμένη σειρά περιστατικών αναδεικνύει ότι ο συνδυασμός και των δύο μπορεί να χρησιμοποιηθεί ως θεραπεία διάσωσης σε βαρέως επιδεινούμενους ασθενείς με COVID19 υπό Rituximab και να εμποδίσει τη διασωλήνωση σε ποσοστό έως και 67% των ασθενών. Η μελέτη σειράς συνεχίζεται και σε νέες εισαγωγές ασθενών στην Κλινική μας και αναμένουμε περαιτέρω δεδομένα.

EP-50

ΣΥΝΔΡΟΜΟ LONG COVID ΣΕ ΑΝΟΣΟΚΑΤΕΣΤΑΛΜΕΝΗ ΑΣΘΕΝΗ ΥΠΟ RITUXIMAB

Ι. Μπράτσκα[1], Θ. Δάσκαλος[1], Ε. Μπέλλου[1], Κ. Παπαθεοδοσίου[1], Φ. Κυριακου[1], Ε. Φερδιανάκη[1], Ε. Κεραμιδά[1], Τ. Ζαχαρίου[1], Μ. Σαλομίδου[1], Ι. Καραμπινης[2], Δ. Ζορπίδου[1], Γ. Χαρδαβέλλα[1]
[1]9η Πνευμονολογική Κλινική ΓΝΝΘΑ Η Σωτηρία, [2]θωρακοχειρουργική Κλινική ΓΝΝΘΑ Η Σωτήρια

Εισαγωγή:
Αν και η χορήγηση Rituximab σε ασθενείς με συστηματικά αυτοάνοσα νοσήματα έχει αποδειχθεί ιδιαίτερα αποδοτική, έχει ενοχοποιηθεί για πρόκληση βαριάς ανοσοκαταστολής. Σκοπός: Να δοθεί έμφαση στην επίδραση προηγηθείσας θεραπείας με Rituximab σε ασθενείς με ενεργό λοίμωξη από Sars-Cov-2 και η ελλιπής ανοσολογική ανταπόκριση που δύναται να πυροδοτήσει σύνδρομο LONG COVID.

Υλικά & Μέθοδοι:
Αναδρομική μελέτη ενδιαφέροντος κλινικού περιστατικού με ενεργό ανοσοκαταστολη από Rituximab και νόσηση COVID19 τα οποία πυροδότησαν συνδυαστικά σύνδρομο Long COVID.

Αποτελέσματα:
Ασθενής 45 ετών, με ιστορικό ΣΕΛ/σύνδρομο Sjögren υπό πρόσφατα Rituximab,εισήχθη με βαρειά αναπνευστική ανεπάρκεια λόγω εκτεταμένης πνευμονίας COVID19. Αντιμετωπίστηκε με προωθημένα αντιμικροβιακά, ρεμδεσιβίρη, κορτικοθεραπεία και μπαρισιτινίμπη με σταδιακή βελτίωση. Την 4η εβδομάδα νοσηλείας εμφάνισε κλινική/αναπνευστική/ακτινολογική επιδείνωση με ευρήματα μεταναστευτικού χαρακτήρα. Η βαρυτητα της καταστασης ήταν αποτρεπτική της βρογχοσκόπησης. Κατόπιν διεπιστημονικού συμβουλίου (MDT), ετέθη η διαφορική διάγνωση COP-related-COVID19 ή πνευμονικής προσβολή σε έδαφος των αυτοάνοσων νοσημάτων πυροδοτούμενο από την COVID19. Χορηγήθηκαν ώσεις κορτικοστεροειδών, χωρίς ιδιαίτερη κλινική ανταπόκριση και ακολούθησε θεραπεία με πρεδνιζολόνη και άπαξ τοσιλιζουμάμπη, με σταδιακή βελτίωση. Κατά την επανεκτίμηση της ασθενούς, παρατηρήθηκε μικρή απεικονιστική βελτίωση και εμμένουσα αναπνευστική ανεπάρκεια, εικόνα συμβατή με LONG COVID. Κατόπιν συνεκτίμησης, ετέθη συστηματικά σε Τοσιλιζουμάμπη, κορτικοθεραπεία και εισπνεόμενη βρογχοδιασταλτική αγωγή, με κλινική βελτίωση.

Συμπέρασμα:
Σε ασθενείς υπό RITUXIMAB με COVID19 παρατηρείται βαριά ανοσοκαταστολή με εμμένουσες βαριές πνευμονίες και σοβαρή αναπνευστική ανεπάρκεια απειλητική για την ζωή. Η χρήση ώσεων κορτικοστεροειδών με επακόλουθη χορήγηση Τοσιλιζουμάμπης σε σύντομο χρονικό διάστημα και εν συνεχεία συστηματική χορήγησή της είναι μια προσέγγιση που μπορεί να αξιολογηθεί σε περιστατικά με υποκείμενα αυτοάνοσα νοσήματα και ενεργό ανοσοκαστολή προς αντιμετώπιση Long COVID.

EP-51

ΟΙ ΠΟΛΛΑΠΛΕΣ ΕΚΦΑΝΣΕΙΣ ΤΗΣ LONG COVID: FNSIP ΣΕ ΜΙΚΤΟ ΠΡΟΤΥΠΟ ΑΥΤΟΑΝΟΣΟΥ ΝΟΣΗΜΑΤΟΣ ΚΑΙ CA ΛΑΡΥΓΓΑ

Ι. Μπράτσκα[1], Θ. Δάσκαλος[1], Ε. Μπέλλου[1], Κ. Παπαθεοδοσίου[1], Φ. Κυριακου[1], Ε. Φερδιανάκη[1], Ε. Κεραμιδά[1], Τ. Ζαχαρίου[1], Μ. Σαλομίδου[1], Ι. Καραμπίνης[2], Δ. Ζορπίδου[1], Γ. Χαρδαβέλλα[1]
[1]9η Πνευμονολογική Κλινική ΓΝΝΘΑ Η Σωτηρία, [2]θωρακοχειρουργική Κλινική ΓΝΝΘΑ Η Σωτήρια

Εισαγωγή:
Η Long COVID είναι νόσος με πολλαπλές εκφάνσεις οι οποίες διαπιστώνονται καθημερινά στα οργανωμένα αντίστοιχα ιατρεία των μονάδων υγείας.

Σκοπός:
Η παρουσίαση ενδιαφέροντος περιστατικού long COVID με πολλαπλές εκφάνσεις και ενδεχόμενη έκλυση αυτοάνοσου νοσήματος.

Υλικά Μέθοδοι:
Αναδρομική μελέτη ενδιαφέροντος κλινικού περιστατικού, ενδελεχή μελέτη του ιατρικού φακέλου, απεικονίσεων και καταγραφών στο τακτικό εξωτερικό ιατρείο.

Αποτελέσματα:
Ασθενής 63 ετών, με αρτηριακή υπέρταση προσήλθε(8/2022) στο ιατρείο Post Covid, λόγω δύσπνοιας προσπαθείας/καταβολής, 3μηνες μετά από ήπιο Covid. HRCT Θώρακος:διάμεση πνευμονοπάθεια και BAL 93% μακροφαγα, με αρνητικό ενδελεχή έλεγχο.Η επόμενη απεικόνιση ανέδειξε επιδείνωση της διάμεσης ίνωσης,αμφοτερόπλευρες υπεζωκοτικές&περικαρδιακή συλλογή, και ετέθη σε συστηματική κορτικοθεραπεία.Ακολούθησε νοσηλεία σε Π/Θ&Κ/Δ κλινικές με δύσπνοια,αίσθημα παλμών και κηλιδοβλατιδωδες εξάνθημα με απότοκη ήπια αναπνευστική ανεπάρκεια στην έξοδο.Υποβλήθηκε σε πρόγραμμα αποκατάστασης ως Long Covid. Κατόπιν MDT, τέθηκε η διάγνωση της διάμεσης πνευμονοπάθειας fNSIP σε έδαφος μικτού τύπου συστηματικού νοσήματος συνδετικού ιστού-μυοσίτιδα με έναρξη MMF και σταδιακό tapering κορτικοθεραπειας με καλή ανταπόκριση.Τον 5/2023 επανεκτιμήθηκε με βράγχος φωνής και εισπνευστικό συριγμό και παραπέμφθηκε σε ΩΡΛ. Η MRI τραχήλου ανέδειξε παθολογική ενίσχυση του AP πλάγιου γλωττιδικής μοίρας του λάρυγγα. Ακολούθησε επείγουσα τραχειοτομή&βιοψία λάρυγγα με ολική λαρυγγεκτομή και ανεδείχθει πλακώδες Ca λάρυγγα.

Συμπέρασμα:
Η λοίμωξη από Sars-Cov-2 σε ανοσοκατεσταλμένους ασθενείς έχει ενοχοποιηθεί για εξέλιξη σε σύνδρομο LONG COVID, ωστόσο παραμένει το ερώτημα για το αν πρόκειται για την ίδια τη νόσο που προσβάλλει διάφορα συστήματα ή υπάρχει προδιάθεση εμφάνισης αυτοάνοσου νοσήματος, η εξέλιξη της οποίας επιταχύνεται από τη νόσηση. Απαιτείται περαιτέρω παρακολούθηση και μελέτη αντίστοιχων περιστατικών για την αποσαφήνιση του ερωτήματος.

EP-52

SEVERE ASTHMATICS SIGNIFICANTLY IMPROVED PERIPHERAL AIRWAY RESISTANCE AS INDICATED BY R5, R5-R20, AND AX AND SYMPTOM CONTROL THREE AND SIX MONTHS AFTER INITIATING MEPOLIZUMAB - PRELIMINARY RESULTS OF IMPOSE CLINICAL TRIAL (NCT05147155)

Ourania S. Kotsiou[1,2], Paraskevi Kigrou[2], Dimitra I. Siachpazidou[2], Konstantinos Tourlakopoulos[2], Alexandra Sistou[2], Maria Pinaka[2], Zoe Daniil[2], Konstantinos I. Gourgoulianis[2]
*[1]Department of Human Pathophysiology, Faculty of Nursing, University of Thessaly, Gaiopolis, 7[11]00, Larissa, Greece, [2]Department of Respiratory Medicine, University of Thessaly, Biopolis, 5[21]00, Larissa, Greece, *This study was granted by GSK*

Abstract:
Background: Asthma is an inflammatory airway disease affecting the entire bronchial tree. Small airway disease (SAD) is present across patients with all asthma stages, but it is particularly prevalent in those with more severe disease. The small airway asthma phenotype has yet to be investigated. Impulse oscillometry (IOS) is an improvised forced oscillation technique that can use multiple sound frequencies simultaneously.

Objective:
To describe early treatment-induced changes in respiratory mechanics using IOS, spirometry, and plethysmography in patients with severe eosinophilic asthma commencing anti-IL-5 treatment.

Methods:
Our sample consisted of patients between 18 and 82 years of age with uncontrolled severe eosinophilic asthma despite receiving high-dose ICS/LABA combination therapy commencing mepolizumab treatment, treated in the External Severe Asthma Unit of the University of Thessaly in Greece from April 2022-April 2023. Spirometry, plethysmography, and IOS were performed before and 30 minutes after anti-IL-5 subcutaneous administration at the initiation of the mepolizumab (Visit 0) and three (Visit 1) and six months (Visit 2) after the drug initiation. Written informed consent was obtained from the study group.

Results:
24 patients with severe eosinophilic asthma commencing anti-IL-5 treatment were recruited. The mean age of the study population was 53±14 years, 75% of whom were females. The mean value of eosinophils was 565±200 cells/mm3. The characteristics of the study population are presented in Table 1. Abnormal IOS values of R5 > 0.5 kPa/l.s, R5-R20 > 0.1 kPa/l/s and AX > 1.0 kPa/l were found at Visit 0 that normalized at follow-up (Visit 1 and 2) (Table 2). Fres remained abnormal (above 12Hz), although non-significantly reduced, at all-time points. Asthmatics significantly improved ACT scores at three and six months after mepolizumab initiation.

Conclusions:
Asthmatics received mepolizumab significantly improved peripheral airway resistance as indicated by R5, R5-R20, AX, and symptom control three and six months after initiating mepolizumab.

Table 1. Comparisons of the main characteristics between the study groups, Visit 1 (N=24)

Variables	Mepolizumab patients (n=24)
Males, n (%)	6 (25)
Females, n (%)	18 (75)
Age (years)	62±10
Boby mass index (kg/m^2)	30±5
Early-onset asthma n, (%)	12 (50)
Allergic rhinitis, n (%)	6 (25)
Polyps, n (%)	2 (8.3)
IgE (IU/ml)	65±19
Eosinophils (cells/μL)	675±563

Table 2. Comparisons of lung function tests between pre and post mepolizumab administration in asthmatics receiving mepolizumab during 6th month follow up (N=24)

	1st month		3rd month		6th month		
Variables	Pre-administration	Post-administration	Pre-administration	Post-administration	Pre-administration	Post-administration	p-value
FVC (lt)	2.9±1.0	2.8±1.0	3.1±0.8	3.0±1	3.0±0.4	2.8±0.3	NS
FVC%	101.7±22.7	100.8±24	106±14	102.8	100.9±16	103.0±11	NS
FeV1 (lt)	2.2±0.7	2.0±0.8	2.3±0.6	2.2±0.8	2.1±0.3	2.0±0.5	NS
FEV1%	92±26	90±28	86±32	93±25	88±13	89±17	NS
Tif	73±8	72±9	74±9	73±9	72±6	71±8	NS
FEF25-75 (lt)	1.88±1.09	1.89±1.25	2.1±1.1	2.1±1.1	1.4±0.6	1.5±0.9	NS
FEF 25-75 %	59±29	59±32	66±39	65±38	56±16	51±23	NS
TLC (lt)	4.7±1.5	4.6±1.5	5.4±0.9	5.1±1.3	5.5±2	5.5±1.1	NS
TLC%	96±26	93±23	104±22	93±23	108±34	104±14	NS
RV/TLC	47±14	50±23	44±11	41±11	47±8	45±7	NS
R5 (Kpa s L-1)	0.50±0.18*,**	0.53±0.20	0.44±0.08*	0.41±0.08*	0.42±0.06**	0.44±0.08**	0.047
R5%	124±44	133±38	120±22	115±26	110±13	116±28	NS
X5 (kPa/L/s)	-0.08±0.1	-0.11±0.02	-0.11±0.03	-0.11±0.03	-0.11±0.05	-0.13±0.06	NS
X5%	206±166	259±234	217±168	207±132	156±36	213±90	NS
Di5-20 (kPa s L−1)	0.12±0.1*,**	0.14±0.14	0.09±0.04*	0.07±0.01*	0.07±0.02**	0.06±0.02**	0.046
Fres (Hz)	21±7	21±8	18±6	17±5	17±4	16±5	NS
AX (kPa/l)	1.1±0.8*,**	1.1±0.8	0.7±0.5*	0.7±0.5	0.6±0.4**	0.9±0.7	0.045
R20 (kPa s L−1)	0.4±0.1	0.4±0.1	0.5±0.4	0.3±0.06	0.4±0.06	0.3±0.04	NS
R20 %	115±29	120±24	117±22	108±20	108±17	104±16	NS
ACT	16±4*,**		25±3*		25±1**		0.024

EP-53

DEFINING SMALL AIRWAY DYSFUNCTION BY COMPARING IMPULSE OSCILLOMETER VALUES BETWEEN WELL-CONTROLLED AND UNCONTROLLED SEVERE ASTHMATICS - PRELIMINARY RESULTS OF IMPOSE CLINICAL TRIAL (NCT05147155)

Ourania S. Kotsiou[1,2], Paraskevi Kigrou[2], Dimitra Siachpazidou[2], Konstantinos Tourlakopoulos[2], Alexandra Sistou[2], Maria Pinaka[2], Zoe Daniil[2], Konstantinos I. Gourgoulianis[2]
*[1]Laboratory of Human Pathophysiology, Faculty of Nursing, University of Thessaly, Gaiopolis, 71100, Larissa, Greece, [2]Department of Respiratory Medicine, University of Thessaly, Biopolis, 52100, Larissa, Greece, *This study was granted by GSK*

Background:
Small airway disease (SAD) is particularly prevalent in those with more severe asthma disease. However, the cross line to initiate a biologic in severe asthmatics is not well-defined.

Objective:
To investigate the differences in respiratory mechanics using IOS, spirometry, and plethysmography between patients with uncontrolled severe eosinophilic asthma despite the high dose ICS/LABA compared to a set of patients with severe well-controlled asthma matched for age and gender.

Methods:
Our sample consisted of patients between 18 and 82 years of age with uncontrolled severe eosinophilic asthma despite receiving high-dose ICS/LABA combination therapy. A set of patients with severe well-controlled asthma requiring high-dose ICS/LABA combination therapy from becoming uncontrolled and a group of healthy individuals matched for age and gender were used as control groups. Asthma severity was defined according to the GINA treatment guidelines 2023. Asthma Control Test was used to screen "not well-controlled" asthma when the score was below 22. The patients were screened periodically during a follow-up period of one year. Spirometry, plethysmography, and IOS were performed.

Results:
24 patients with severe eosinophilic asthma commencing anti-IL-5 treatment, 10 patients with well-controlled severe asthma, and 38 healthy individuals were recruited. The demographics of the study population are presented in Table 1. Comparisons of lung function tests between groups are presented in Table 2. Severe asthmatics with uncontrolled asthma had a significantly impaired lung function as indicated by lower FEV1/FVC, FEF25-75, FEF25-75% values, higher RV/TLC values, and higher R5-R20, AX, and Fres values compared to well-controlled severe asthmatics and healthy individuals. Well-controlled severe asthmatics had no significant differences in lung function parameters compared to healthy individuals.

Conclusions:
Severe asthmatics commencing a biologic had a profound large/small airway dysfunction compared to the well-controlled severe asthma group. IOS is crucial in defining the small airway disease among severe asthma patients.

Table 1. Comparisons of the main demographic characteristics between study groups (N=72)

Variables	Uncontrolled severe asthma patients (n=24)	Well- controlled severe asthma patients (n=10)	Healthy controls (n=38)	p-value
Males, n (%) Females, n (%)	6 (25) 18 (75)	4 (40) 6 (60)	14 (36) 24 (64)	0.790
Age (years)	62±10	56±11	50±10	0.395
Boby mass index (kg/m^2)	30±5	30±7	29±3	0.191
Early-onset asthma n,(%)	12 (50)	3 (29)	0	0.456
Allergic rhinitis n,%	6 (25)	1 (14)	0	0.456
Polyps	2 (8.3)	0	0	0.592
IgE	65±19	41±7	15±8	0.163
Eosinophils	675±563*	118±80*	100±50	0.021
Asthma Control Test	24±1*	16±2*	-	0.024

*p values correspond to comparisons between uncontrolled (ACT<19) and well-controlled (ACT≥19) severe asthma patients.

Table 2. Comparisons of lung function tests between groups (N=72)

Variables	Uncontrolled severe asthma patients (n=24)	Well- controlled severe asthma patients (n=10)	Healthy controls (n=38)	p-value
FVC (lt)	2.9±1.0*,**	4.2±1.3*	4.1±0.8**	0.030
FVC%	102±22.7	107±12	107±13	0.507
FeV1 (lt)	2.2±0.7*,**	3.4±1*	3.2±0.7**	<0.001
FEV1%	92±26	104±13	102±13	0.060
Tif	73±8*,**	80±5*	80±4**	0.021
FEF25-75 (lt)	1.88±1.09*,**	3.4±1.6*	3±1**	0.043
FEF 25-75 %	59±29*,**	93±37*	82±25**	0.010
TLC (lt)	4.7±1.5*,**	6.6±2*	6.3±1.6**	0.009
TLC%	96±26**	100±16	107±18**	0.697
RV/TLC	47±14*	34±7*	42±18	0.021
R5 (Kpa s L-1)	0.50±0.18	0.35±0.10	0.4±0.1	0.067
R5%	124±44	102±18	110±35	0.128
X5 (kPa/L/s)	-0.08±0.1**	-0.06±0.01	-0.09±0.04**	0.044
X5%	206±166*	352±171*	299±243	0.022
Di5-20 (kPa s L^{-1})	0.12±0.1*,**	0.05±0.01*	0.05±0.01**	0.046
Fres (Hz)	21±7*,**	13±3*	14±5**	0.034
AX (kPa/l)	1.1±0.8*,**	0.3±0.3*	0.5±0.5**	0.081
R20 (kPa s L^{-1})	0.4±0.1	0.3±0.07	0.4±0.06	0.059
R20 %	115±29	107±22	113±29	0.434

EP-54

ΔΙΕΡΕΥΝΗΣΗ ΨΥΧΟΠΑΘΟΛΟΓΙΑΣ ΑΣΘΕΝΩΝ ΜΕ ΑΣΘΜΑ

Κατερίνα Κοκκινίδου[1], Δήμητρα Σιαχπαζίδου[1], Ευάγγελος Φραδέλος[2], Ζωή Δανιήλ[1], Κωνσταντίνος Γουργουλιάνης[1], Ουρανία Σ. Κώτσιου[1,3]
[1] Πνευμονολογική Κλινική Πανεπιστημίου Θεσσαλίας, [2] Τμήμα Νοσηλευτικής Πανεπιστημίου Θεσσαλίας, [3]Εργαστήριο Παθολογικής Φυσιολογίας Ανθρώπου, Τμήμα Νοσηλευτικής Πανεπιστημίου Θεσσαλίας

Εισαγωγή:
Παρά τα αυξανόμενα στοιχεία για τη συσχέτιση μεταξύ αλλεργίας και ψυχολογικών διαταραχών, τα δεδομένα σχετικά με την ψυχοπαθολογία των ασθενών με άσθμα δεν είναι πολλά.

Σκοπός:
Να διερευνήσουμε την ψυχοπαθολογία ασθενών με άσθμα και να συσχετίσουμε αυτή με τα ποικίλα δημογραφικά και κλινικά χαρακτηριστικά των ασθενών.

Υλικό και μέθοδος:
Μελετήσαμε ασθενείς με άσθμα που παρακολουθούνται στο Εξωτερικό Ιατρείο Άσθματος της Πνευμονολογικής Κλινικής του Πανεστημίου Θεσσαλίας, χρησιμοποιώντας τη λίστα ελέγχου συμπτωμάτων-90 (SCL-90).

Αποτελέσματα:
42 ασθενείς με άσθμα ποικίλης βαρύτητας (38% εξ αυτών με σοβαρό, 62% ήπιο-μέτριο άσθμα), με μέση ηλικία 60,8±15,6 έτη, συμμετείχαν στη μελέτη. 14% εξ αυτών ήταν καπνιστές με σημαντική υπεροχή των αντρών έναντι των γυναικών (16,8±22,4 vs 4,1±7,7, p=0.025, αντίστοιχα). Οι ασθενείς με σοβαρό άσθμα είχαν περισσότερα χρόνια νόσου σε σχέση με τους ασθενείς με ήπιο-μέτριο άσθμα (ηλικία έναρξης: 35,6±20,5 vs. 49,3±15,5 έτη, p=0.034, αντίστοιχα). Δεν υπήρχαν σημαντικές διαφορές αναφορικά με την ύπαρξη συννοσηροτήτων, λήψης κορτιζόνης (peros), ατοπίας και ρινικών πολύποδων μεταξύ των φύλων. Οι γυναίκες έπασχαν συχνότερα σε σχέση με τους άντρες από ΓΟΠ (άντρες/γυναίκες 2% vs 17%, p<0,41, αντίστοιχα). Οι γυναίκες εμφάνιζαν σε σχέση με τους άντρες σημαντικά υψηλότερα σκορ σωματοποίησης άγχους, ψυχαναγκαστικότητας, διαπροσωπικής ευαισθησίας, κατάθλιψης, επιθετικότητας και φοβικού άγχους (Πίνακας 1). Τα περισσότερα χρόνια νόσου και το χαμηλότερο ACT score συσχετίστηκαν με πιο επιβαρυμένη ψυχοπαθολογία. Η ύπαρξη συννοσηροτήτων, η καπνισματική συνήθεια, και ο αριθμός των φαρμακευτικών σκευασμάτων δε συσχετίστηκαν με υψηλότερα σκορ ψυχοπαθολογίας. Οι ασθενείς με σοβαρό άσθμα είχαν σημαντικά υψηλότερα σκορ ψυχαναγκαστικότητας, ψυχωτισμού, για διάφορες αιτιάσεις (διαταραχές ύπνου, πρόσληψης τροφής) και συνολικό σκορ ψυχοπαθολογίας συγκριτικά με τους ασθενείς με ήπιο-μέτριο άσθμα (Πίνακας 2).

Συμπεράσματα:
Το θήλυ φύλο, τα χρόνια νόσησης, η εμμονή των αναπνευστικών συμπτωμάτων και η μεγαλύτερη βαρύτητα νόσου συσχετίστηκαν σημαντικά με υψηλότερα σκορ ψυχοπαθολογίας.

Πίνακας 1. Σύγκριση ψυχοπαθολογικών παραμέτρων με βάση το φύλο

Symptom Checklist 90-R [SCL-90] (καθόλου=0, λίγο=1, μερικά=2, αρκετά=3, υπερβολικά=4)	ΑΝΤΡΕΣ n=11 Mean±Std.Deviation	ΓΥΝΑΙΚΕΣ n=31 Mean±Std.Deviation	p-value
1. Σωματοποίηση	0,6±0,6	1,2±0,8	<0,05
2. Ψυχαναγκαστικότητα	0,5±0,5	1,1±0,7	<0,05
3. Διαπροσωπική ευαισθησία	0,6±0,6	1,2±0,8	<0,05
4. Κατάθλιψη	0,6±0,7	1,3±0,7	<0,05
5. Επιθετικότητα	0,6±0,7	1,3±0,7	<0,05
6. Φοβικό άγχος	0,6±0,7	1,4±0,9	<0,05
7. Παρανοειδής ιδεασμός	0,7±0,5	0,7±0,5	NS
8. Ψυχωτισμός	0,4±0,5	0,8±0,6	NS
9. Διάφορες αιτιάσεις	0,4±0,6	0,7±0,7	NS
10. Σύνολο >160 παθολογικό	54,7±46,4	99,7±54,6	<0,05

Πίνακας 2. Σύγκριση ψυχοπαθολογικών παραμέτρων με βάση τη βαρύτητα του άσθματος

Symptom Checklist 90-R [SCL-90] (καθόλου=0, λίγο=1, μερικά=2, αρκετά=3, υπερβολικά=4)	ΗΠΙΟ-ΜΕΤΡΙΟ ΑΣΘΜΑ (n=26) Mean±Std.Deviation	ΣΟΒΑΡΟ ΑΣΘΜΑ (n=16) Mean±Std.Deviation	p-value
1. Σωματοποίηση	0,9±0,7	1,3±0,8	NS
2. Ψυχαναγκαστικότητα	0,7±0,5	1,3±0,8	<0,05
3. Διαπροσωπική ευαισθησία	0,9±0,7	1,3±0,8	NS
4. Κατάθλιψη	1±0,7	1,4±0,9	NS
5. Επιθετικότητα	1±0,7	1,4±0,9	NS
6. Φοβικό άγχος	1,1±0,9	1,5±0,8	NS
7. Παρανοειδής ιδεασμός	0,6±0,4	0,9±0,6	NS
8. Ψυχωτισμός	0,5±0,5	0,9±0,7	<0,05
9. Διάφορες αιτιάσεις	0,5±0,5	0,9±0,8	<0,05
10. Σύνολο >160 παθολογικό	74,7±49,3	109,5±60,5	<0,05

EP-55

ΔΙΠΛΗ ΒΙΟΛΟΓΙΚΗ ΘΕΡΑΠΕΙΑ ΓΙΑ ΤΗΝ ΘΕΡΑΠΕΙΑ ΑΣΘΜΑΤΟΣ ΚΑΙ ΡΕΥΜΑΤΙΚΗΣ ΝΟΣΟΥ- ΜΙΑ ΚΑΙΝΟΥΡΓΙΑ ΠΡΟΚΛΗΣΗ

Κοκκονούζης Ιωάννης[1], **Γκόνη Γεωργία**[2]
[1]Πνευμονολογική Κλινική, Νοσοκομείο Ερ. Ντυνάν, [2] Ρευματολογικό Τμήμα, Νοσοκομείο Ερ. Ντυνάν

Η θεραπεία με βιολογικούς παράγοντες έχει αποτελέσει πεδίο μελέτης σε πολλαπλά πεδία της εσωτερικής παθολογίας. Ο συνδυασμός τους για την θεραπεία σε πολλαπλές συν- νοσηρότητες αποτελεί εστία προβληματισμού τόσο για την αποτελεσματικότητα όσο και για πιθανές σοβαρές ανεπιθύμητες ενέργειες, ειδικά επαναλαμβανόμενες λοιμώξεις.
Παρουσιάζουμε την περίπτωση ασθενούς, θήλεος, 62 ετών, μη καπνίστριας, που παρουσιάζει ψωριασική αρθρίτιδα, ρευματική ινομυαλγία και σοβαρό μη ελεγχόμενο αλλεργικό βρογχικό άσθμα. Λάμβανε LABA/ ICS, LAMA και montelukast. Η ασθενής εκκίνησε mepolizumab από τριετίας, με διακοπή για ένα έτος και επανέναρξη από εξαμήνου. Η διακοπή του οδήγησε σε δύο ασθματικές παροξύνσεις που έχρηζαν νοσηλεία και οφείλονταν σε ιογενείς λοιμώξεις από Human Rhinovirus και Parainfluenza 4 αντίστοιχα. Η επανέναρξη επανέφερε πλήρη έλεγχο στο βρογχικό άσθμα.
Συγχρόνως έλαβε apremilast, έναν PDE4 αναστολέα, με έναρξη από τριετίας, και κατόπιν, λόγω μη ανταπόκρισης εκκίνησε upadacitinib, έναν JAK-1 αναστολέα, και εν συνέχεια, προ 10 μηνών, το μονοκλωνικό αντίσωμα adalimumab. Ο πρόσφατος συνδυασμός μείωσε την ανάγκη λήψης κορτικοειδών σε 4 mg methylprednisolone ημερησίως και την διακοπή του LAMA.
Η ταυτόχρονη λήψη πολλαπλών θεραπειών συνδυαστικά για τη ρευματική νόσο και τον βρογχικό άσθμα δεν οδήγησε σε αύξηση των ανεπιθύμητων παρενεργειών αλλά τουναντίον η διακοπή του mepolizumab οδήγησε σε απώλεια του ελέγχου.
Συμπερασματικά η επιλογή του διπλού βιολογικού σχήματος, αν και χωρίς να υπάρχουν ακόμα πλήρη δεδομένα, είναι δυνατή κατά περίπτωση με προσεκτική επιλογή των ασθενών.

EP-56

ΔΙΑΓΝΩΣΗ EGPA ΣΕ ΑΣΘΕΝΗ ΜΕ ΙΣΤΟΡΙΚΟ ΑΣΘΜΑΤΟΣ ΚΑΙ ΠΕΡΙΦΕΡΙΚΗΣ ΗΩΣΙΝΟΦΙΛΙΑΣ

Παπασιδέρη Βασιλική, Σπιθάκης Παναγιώτης Δημήτριος, Κόρδατζη Βασιλική, Σαμπάνη Ανθή, Γιαλμανίδης Ιωάννης, Κωνσταντέλου Ελισάβετ, Πετούμενου Αγγελική, Παπαδάκης Ιωάννης, Μπίσιας Παναγιώτης, Ζίας Νικόλαος[1]
Ναυτικό νοσοκομείο Αθηνών

Παρουσιάζεται περιστατικό που αφορά ασθενή με ιστορικό άσθματος, και εκσεσημασμένης περιφερικής ηωσινοφιλίας, παραρρινοκολπίτιδας, εξανθήματος άνω άκρων και μονονευρίτιδος, συμβατά με EGPA.
Πρόκειται για θήλυ ασθενή 59 ετών με ιστορικό άσθματος από ετών. Αρχικά προσήλθε με παρόξυνση βρογχικού άσθματος, υποξαιμία, περιφερική ηωσινοφιλία, διηθήματα θαμβής υάλου στην αξονική τομογραφία θώρακος και παραρρινοκολπίτιδα. Τέθηκε σε αγωγή με εισπνεόμενα βρογχοδιασταλτικά και κορτικοειδή καθώς και κορτικοειδή pos με ύφεση συμπτωμάτων και μείωση των ηωσινόφιλων.
Με τη σταδιακή διακοπή των pos κορτικοειδών η ασθενής υποτροπίασε με νέα διηθήματα στην αξονική τομογραφία, πορφυρικό εξάνθημα στα άνω άκρα και μονονευρίτιδα (drop foot). Έγινε προσπάθεια λήψης βιοψίας ρινικού βλεννογόνου που ήταν ανεπιτυχής και η ασθενής αρνήθηκε τη βρογχοσκόπηση για λήψη βιοψίας πνευμονικού παρεγχύματος.
Η διάγνωση της EGPA στηρίχθηκε στη συμπτωματολογία, την παραρινοκολπίτιδα και την μονονευρίτιδα. Η ασθενής τέθηκε σε pulse δόση μεθυλπρεδνιζολόνης και κυκλοφωσφαμίδης ώστε να αντιμετωπιστεί η οξεία νευρολογική εικόνα. Στην πορεία θα αντιμετωπιστεί με mepolizumab.
Πρόκειται για ένα χαρακτηριστικό περιστατικό EGPA, που περιλαμβάνει όλες τις βασικές εκδηλώσεις της νόσου, όπου είναι χαρακτηριστική η ανταπόκριση στην κορτιζόνη και στην ανοσοκατασταλτική θεραπεία. Εκκρεμεί να φανεί η ενδοεχόμενη ανταπόκριση στην ανοσοθεραπεία.

ΕΡ-57

ΑΚΟΛΟΥΘΟΥΝ ΟΙ ΑΣΘΕΝΕΙΣ ΜΕ ΒΡΟΓΧΙΚΟ ΑΣΘΜΑ ΤΗΝ ΣΥΝΙΣΤΩΜΕΝΗ ΑΓΩΓΗ;

Δώδος Κων/νος, Παλαιολόγος Αθανάσιος, Κάβουρα Παρασκευή, Μητράκη Παναγιώτα, Χανιώτου Αικατερίνη
Πνευμονολογική κλινική, ΓΟΝΚ «Οι Άγιοι Ανάργυροι»

Σκοπός:
Σκοπός της μελέτης είναι να αναδείξει την συμμόρφωση των ασθενών με Βρογχικό άσθμα (ΒΑ) στην φαρμακευτική αγωγή που τους δίδετε.

Μέθοδος:
Στην μελέτη συμμετείχαν 20 ασθενείς (10 άνδρες και 10 γυναίκες), μέσης ηλικίας 48 έτη, οι οποίοι παρακολουθούνται στο Ιατρείο Άσθματος του νοσοκομείου. Έγινε καταγραφή των δημογραφικών τους στοιχείων, χορηγήθηκε το ερωτηματολόγιο ACT για την εκτίμηση της συμπτωματολογίας, η κλίμακα AQLQ (mini asthma quality of life questionaire).MMAS-8 (Morisky Medication Adherence Scale).προκύπτει ένα συνολικό σκορ, το οποίο κυμαίνεται από 0 έως 8. Για σκορ <6 η συμμόρφωση χαρακτηρίζεται χαμηλή. Για σκορ από 6 έως <8 , η συμμόρφωση χαρακτηρίζεται μέτρια. Για σκορ ίσο με 8 , η συμμόρφωση χαρακτηρίζεται υψηλή.

Αποτελέσματα:
Η συμμόρφωση ανερχόταν σε ποσοστό 70% (14 ασθενείς). Μέτρια συμμόρφωση είχαν 4 ασθενείς και 2 είχαν χαμηλή συμμόρφωση. Δεν βρέθηκε συσχέτιση με ηλικία, φύλο, σπιρομετρικές τιμές, είδος συσκευής ή κοινωνικοοικονομική κατάσταση. Βρέθηκε όμως ότι όσοι είχαν υψηλή συμμόρφωση είχαν παρουσιάσει σοβαρό παροξυσμό η και νοσηλεία στο νοσοκομείο στο παρελθόν, γεγονός το οποίο αξιολογήθηκε από την καρτέλα του ιστορικού τους.

Συμπέρασμα:
Οι ασθενείς οι οποίοι έχουν βιώσει στο παρελθόν σοβαρό ή και απειλητικό για την ζωή παροξυσμό συμμορφώνονται σε υψηλό ποσοστό με την χορηγούμενη φαρμακευτική αγωγή.
Στόχος όσων θεραπεύουν ασθενείς με ΒΑ θα πρέπει να είναι η ενημέρωσή τους ως προς την πιθανότητα σοβαρού παροξυσμού και της πιθανής σοβαρής συμπτωματολογίας την οποία θα αποφύγουν εάν πεισθούν να συμμορφωθούν στην συνιστώμενη αγωγή.

EP-58

ΠΩΣ ΑΝΤΙΜΕΤΩΠΙΖΕΤΑΙ ΤΟ ΑΓΧΟΣ ΚΑΙ Η ΚΑΤΑΘΛΙΨΗ ΣΕ ΑΣΘΕΝΕΙΣ ΜΕ ΒΡΟΓΧΙΚΟ ΑΣΘΜΑ;

Αρχοντούλη Μαριάννα, Παλαιολόγος Αθανάσιος, Μητράκη Παναγιώτα, Βρυώνη Ιουλία, Χανιώτου Αικατερίνη
Πνευμονολογική κλινική, ΓΟΝΚ «Οι Άγιοι Ανάργυροι»

Υπάρχουν πολλές διεθνείς έρευνες αλλά και ανασκοπήσεις σχετικές με την εμφάνιση άγχους και κατάθλιψης σε ασθενείς με βρογχικό Άσθμα (ΒΑ) και την αλληλεπίδρασή μεταξύ τους.

Σκοπός:
Σκοπός της παρούσας εργασίας είναι η προβολή της σοβαρότητος των διαταραχών αυτών και της βέλτιστης αντιμετώπισής τους.

Μέθοδος:
Μελετήθηκαν πολλές δημοσιεύσεις σχετικές με το θέμα από το 2000 έως 2023 και ενδεικτικά ανφέρονται οι πλέον πρόσφατες.

Αποτελέσματα:
Το 2018 στο ιατρικό περιοδικό Annals of Allergy, Asthma and Immunology δημοσιεύθηκε ανασκόπηση στην οποία είχαν συμπεριληφθεί 1827 μελέτες με περισσότερους από 2.5 εκατομμύρια συμμετέχοντες ασθενείς με ΒΑ, όπου βρέθηκε μεγάλο ποσοστό άγχους και κατάθλιψης σε αυτό τον πληθυσμό. Γενικά το ποσοστό άγχους ανέρχεται σε 55%, και της κατάθλιψης σε 62%, σύμφωνα με μελέτη η οποία δημοσιεύθηκε το 2020 στο Elsevier σχετικά με την επίδραση του άγχους και της κατάθλιψης στον έλεγχο του ΒΑ. Οι ασθενείς με φτωχά ελεγχόμεμενο ΒΑ έμφανίζουν και τα μεγαλύτερα ποσοστά άγχους και κατάθλιψης.
Το 2023 στο Journal of Asthma and Allergy δημοσιεύθηκε μελέτη από την Σαουδική Άραβία όπου εμφανίζει την εκπαιδευτική ανεπάρκεια των ιατρών στην διερεύνηση, αναγνώριση και θεραπεία των ψυχικών αυτών διαταραχών στους ασθματικούς ασθενείς.

Συμπέρασμα:
χρειάζεται εκπαίδευση των ιατρών που ασχολούνται με πάσχοντες απο ΒΑ ώστε να αναγνωρίζουν και να αντιμετωπίζουν έγκαιρα την συμπτωματολογία του άγχους και της κατάθλιψης. Ένα σχετικό ερωτηματολόγιο θα ήταν χρήσιμο να δίνεται στις επισκέψεις στο ιατρείο μαζί με το ACT , για την διαλογή των ασθενών και την βέλτιστη θεραπευτική παρέμβαση.

EP-59

ΑΛΛΕΡΓΙΚΗ ΒΡΟΓΧΟΠΝΕΥΜΟΝΙΚΗ ΑΣΠΕΡΓΙΛΛΩΣΗ: ΚΛΙΝΙΚΟ ΠΕΡΙΣΤΑΤΙΚΟ

Καμαριώτου Ε., Γεωργανάκης Π., Κωνσταντινίδου. Σ, Δουλγεράκης Ε., Μπαμπαλής Γ., Χασαπίδου Γ., Χλωρός Δ.
Πνευμονολογική Κλινική ΕΣΥ ΓΝΘ «Γ Παπανικολάου»

Εισαγωγή:
Άνδρας 26 ετών, καπνιστής, με μη ελεγχόμενο άσθμα πρώιμης έναρξης, προσήλθε στο ΤΕΠ με δύσπνοια, πυώδη απόχρεμψη με πρόσμιξη μαύρων βυσμάτων από δύο εβδομάδες και εκπνευστικό συριγμό.

Διαγνωστικός έλεγχος:
Η HRCT ανέδειξε οζόμορφες αλλοιώσεις 1-2 εκ., συρρέουσες προς τον ΔΑΛ και τη σύστοιχη πύλη, οζίδια tree- in- bud στο ΔΑΛ, ήπιες, κεντρικές, κιρσοειδείς βρογχεκτασίες, πυλαίους λεμφαδένες δεξιά και διηθήσεις θολής υάλου στο ΔΜΛ. Η βρογχοσκόπηση αποκάλυψε εύθρυπτο βλεννογόνο και παχύρρευστες εκκρίσεις δίκην-σερπαντίνας στην είσοδο του ΔΑΛ. Το βρογχικό έκλπυμα για πνευμονιόκοκκο, pneumonocysti carinii, νοκάρδια, legionella, μυκοβακτηρίδιο φυματίωσης, και τα αντισώματα IgG-IgM για μυκόπλασμα, toxoplasma, Coxiella burnetti, bartonella ήταν αρνητικά. Είχε περιφερική ηωσινοφιλία (0.84K/MI), IgE ορού 3.500 και RAST για ασπέργιλλο 14.8(κλάση III-θετικό). Από τον λοιπό εργαστηριακό έλεγχο δείκτες φλεγμονής και ανοσολογικό αρνητικά. Το PET-SCAN δεν είχε εικόνα πρόσληψης από τους λεμφαδένες της δεξιάς πύλης, αποκλείοντας το πιθανό λέμφωμα. Λειτουργικός έλεγχος αναπνοής φυσιολογικός.

Αντιμετώπιση:
Με βάση την κλινική, ακτινολογική και εργαστηριακή αξιολόγηση, ο ασθενής τέθηκε σε συστηματική αγωγή με κορτιζόνη ως αλλεργική βρογχοπνευμονική ασπεργίλλωση. Παρατηρήθηκε σημαντική υποχώρηση των συμπτωμάτων μετά από ένα μήνα θεραπείας.

Συμπέρασμα:
Η αλλεργική βρογχοπνευμονική ασπεργίλλωση είναι μυκητιασική πνευμονική λοίμωξη οφειλόμενη σε αντίδραση υπερευαισθησίας στα αντιγόνα του Aspergillus fumigatus μετά από αποικισμό στους αεραγωγούς. Προσβάλλει κυρίως ασθενείς με άσθμα και κυστική ίνωση. Εμφανίζεται με βρογχόσπασμο, πνευμονικές διηθήσεις, ηωσινοφιλία και ανοσολογική αντίδραση στα αντιγόνα του Aspergillus . Η διάγνωση βασίζεται στα κριτήρια Rosenberg-Patterson και ISHAM. Χορηγείται πρεδνιζολόνη 3-5 μήνες. Ιτρακοναζόλη δίνεται σε ασθενείς εξαρτημένους από στεροειδή με συχνές υποτροπές.

Βιβλιογραφία:
1. 1.Koichiro Asano, Akira Hebisawa, Takashi Ishiguro, Noboru Takayanagi, Yasuhiko Nakamura, Junko Suzuki, Naoki Okada, Jun Tanaka, Yuma Fukutomi, Shigeharu Ueki, Koichi Fukunaga, Satoshi Konno, Hiroto Matsuse, Katsuhiko Kamei, Masami Taniguchi, Terufumi Shimoda, Tsuyoshi Oguma. New clinical diagnostic criteria for allergic bronchopulmonary aspergillosis/mycosis and its validation. J ALLERGY CLIN IMMUNOL. Volume 147, Number 4, April 2021.
2. Avani R. Patel , Amar R. Patel , Shivank Singh , Shantanu Singh , Imran Khawaja. Treating Allergic Bronchopulmonary Aspergillosis: A Review. Cureus 11(4): e4538, 2019.
3. Ashok Shah, Chandramani Panjabi. Allergic aspergillosis of the respiratory tract. Eur Respir Rev 2014; 23: 8–29.
4. Jitendra Sisodia, Tushar Bajaj. Allergic Bronchopulmonary Aspergillosis. StatPearls Publishing LLC, 2023.

EP-60

ΒΙΟΛΟΓΙΚΟΙ ΠΑΡΑΓΟΝΤΕΣ ΣΕ ΙΔΙΟΠΑΘΕΣ ΥΠΕΡΗΩΣΙΝΟΦΙΛΙΚΟ ΣΥΝΔΡΟΜΟ: ΜΙΑ ΣΕΙΡΑ ΠΕΡΙΣΤΑΤΙΚΩΝ

Παπαϊωάννου Ουρανία[1], Καραμπιτσάκος Θεόδωρος[1], Ζαρκάδη Ειρήνη[1], Τσίρη Παναγιώτα[1], Κουλουσούσα Ηλέκτρα[1], Θεοχάρη Εύα[1], Σωτηροπούλου Βασιλίνα[1], Τσιρίκος Γεώργιος[1], Χριστόπουλος Ιωάννης[1], Κομνηνός Δημήτριος[1], Κατσαράς Ματθαίος[1], Μαλακουνίδου Έλλη[1], Γεωργιοπούλου Βασιλική[1], Λυκούρας Δημοσθένης[1], Καρκούλιας Κυριάκος[1], Παπαλεξάτος Διονύσιος[1], Σαμψώνας Φώτιος[1], Τζουβελέκης Αργύριος[1]

[1]Πνευμονολογικό Τμήμα, Πανεπιστημιακό Γενικό Νοσοκομείο Πατρών, Πάτρα

Εισαγωγή:
Η θεραπευτική προσέγγιση του ιδιοπαθούς καλοήθους υπερηωσινοφιλικού συνδρόμου αποσκοπεί στη μείωση του αριθμού των ηωσινοφίλων και στην πρόληψη των βλαβών οργάνων-στόχων.

Σκοπός:
Η παρουσίαση κλινικών και εργαστηριακών χαρακτηριστικών, σπιρομετρικών παραμέτρων και έκβασης σε ασθενείς με ιδιοπαθές καλόηθες υπερηωσινοφιλικό σύνδρομο υπό βιολογικό παράγοντα στόχευσης των ηωσινοφίλων.

Υλικό-Μεθοδολογία:
Ασθενείς με ιδιοπαθές καλόηθες υπερηωσινοφιλικό σύνδρομο υπό βιολογικό παράγοντα στόχευσης των ηωσινοφίλων εντάχθηκαν στη μελέτη από 01/10/2019 έως 12/07/2023.

Αποτελέσματα:
Έντεκα ασθενείς (n=11) εντάχθηκαν στη μελέτη [Α/Γ: 6/5, μέση ηλικία ± SD = 53.5 ± 17.6, ενεργοί-πρώην καπνιστές/ποτέ καπνιστές: 5/6]. Βρογχικό άσθμα ως συννοσηρότητα καταγράφηκε στο 72.7% (n=8) των ασθενών. Οκτώ ασθενείς βρίσκονται υπό αγωγή με μεπολιζουμάμπη (300 mg/μήνα) και 3 υπό μπενραλιζουμάμπη (30 mg/8 εβδομάδες μετά τις 3 πρώτες δόσεις/μήνα). Η διάμεση τιμή των ηωσινοφίλων κατά τη διάγνωση του νοσήματος πριν την έναρξη του βιολογικού παράγοντα ήταν 3000 (95% CI: 2172 έως 11365) K/μl, ενώ μετά τους 12 πρώτους μήνες θεραπείας ήταν 50 (95% CI: 3 έως 190) K/μl. Σε όλους τους ασθενείς με συνυπάρχον άσθμα (n=8) παρατηρήθηκε εξάλειψη των παροξύνσεων, έλεγχος της νόσου (ACQ<0.75), λειτουργική βελτίωση (μέση ΔFEV1: 857 ± 594 ml) και 82% μείωση στη χρήση κορτικοστεροειδών από του στόματος. Στο συνολικό αριθμό των ασθενών δεν παρουσιάστηκε βλάβη σε όργανο στόχο ούτε ανεπιθύμητη ενέργεια σχετιζόμενη με το βιολογικό παράγοντα.

Συμπέρασμα:
Η χορήγηση βιολογικών παραγόντων σε ασθενείς με ιδιοπαθές καλόηθες υπερηωσινοφιλικό σύνδρομο αναδεικνύεται ασφαλής και αποτελεσματική προσέγγιση. Επομένως, αναδύεται η ανάγκη συστηματικής καταγραφής αντίστοιχων περιπτώσεων βασιζόμενη σε δεδομένα πραγματικής ζωής.

EP-61

ΗΩΣΙΝΟΦΙΛΙΚΗ ΚΟΚΚΙΩΜΑΤΩΔΗΣ ΠΟΛΥΑΓΓΕΙΙΤΙΔΑ (EGPA) ΣΕ ΑΣΘΕΝΗ ΜΕ ΜΗ ΕΛΕΓΧΟΜΕΝΟ ΒΡΟΓΧΙΚΟ ΑΣΘΜΑ

Ιωάννου Μάριος[1,2], Αθανασοπούλου Γεωργία[1], Λώλη Στεφανία[1], Δήμα Ευφροσύνη[1], Κατσαούνου Παρασκευή[1,2], Ασημάκος Ανδρέας [1]
[1]Μονάδα Πνευμονολογίας και Αναπνευστικής Ανεπάρκειας της Α΄ Κλινικής Εντατικής Θεραπείας, ΓΝΑ "Ο ΕΥΑΓΓΕΛΙΣΜΟΣ", [2]Εθνικό και Καποδιστριακό Πανεπιστήμιο Αθηνών

Πρόκειται για ασθενή, θήλυ 56 ετών με ιστορικό βρογχικού άσθματος από 20ετίας. Αναφέρει καλή προηγούμενη ρύθμιση με επιδείνωση από έτους, έκτοτε έχει συχνές παροξύνσεις και συχνή λήψη από του στόματος κορτικοειδών. Ταυτόχρονα παρουσιάζει πολύ υψηλές τιμές περιφερικών ηωσινοφίλων που κατά διαστήματα έχουν φτάσει μέχρι και 28% και 11520 σε απόλυτο αριθμό. Η ασθενής αναφέρει επίσης διαλείπουσα δεκατική πυρετική κίνηση και παρουσιάζει πορφυρικού τύπου εξανθήματα στα κάτω άκρα. Λαμβάνει από εξαμήνου τουλάχιστον υψηλή δόση ICS, έχει καλή συμμόρφωση με την αγωγή της και καλή τεχνική χρήσης του εισπνεόμενου. Ξεκίνησε μια διερεύνηση και αντιμετώπιση στα πλαίσια σοβαρού μη ελεγχόμενου άσθματος με συνοδό εξεσημασμένη ηωσινοφιλία. Αποκλείστηκαν αρχικά παράγοντες κινδύνου που οδηγούν σε μη ελεγχόμενο άσθμα και το μόνο που διαπιστώθηκε ήταν χρόνια παραρρινοκολπίτιδα χωρίς ρινικούς πολύποδες. Η CT θώρακος δεν ανέδειξε κάποια παθολογία, η IgE ήταν 106ku/L και οι ειδικές δοκιμασίες RAST και pin prick test για αλλεργία ήταν αρνητικές. Με βάση τα ανωτέρω απομακρυνόμαστε από την ABPA και την χρόνια ηωσινοφιλική πνευμονία που τίθενται στη διαφορική διάγνωση σε τέτοιες περιπτώσεις και μας μένει η EGPA. Η EGPA είναι σπάνια μορφή συστηματικής ANCA θετικής αγγειίτιδας που προσβάλλει τα μικρού και μεσαίου μεγέθους αγγεία με κύρια εκδήλωση από το αναπνευστικό. Η ύπαρξη σοβαρού άσθματος σε συνδυασμό με την σημαντική ηωσινοφιλία, τη προσβολή του ανώτερου αναπνευστικού, το πορφυρικό εξάνθημα και την προσβολή του γαστρεντερικού με εικόνα κολίτιδας και διάχυτη διήθηση του βλεννογόνου από ηωσινόφιλα ήταν ικανά για να θέσουν τη διάγνωση. Η ασθενής έλαβε στη συνέχεια θεραπεία με omalizumab.

EP-63

ΑΣΒΕΣΤΟΠΟΙΗΣΗ ΑΕΡΑΓΩΓΩΝ ΕΠΑΓΩΜΕΝΗ ΑΠΟ ΚΟΥΜΑΡΙΝΙΚΑ ΑΝΤΙΠΗΚΤΙΚΑ

Ανδρέας Μ. Ματθαίου[1], Βασίλειος Τζίλας[1], Νικολέτα Μπιζύμη[1], Κατερίνα Σακελλαροπούλου[1], Σοφία Κουκίδου[1], Αντωνία Διγαλάκη[1], Γεώργιος Χειλάς[1], Αγγελική Πασπαλλή[1]
[1]5η Πνευμονολογική Κλινική, Γενικό Νοσοκομείο Νοσημάτων Θώρακος Αθηνών «Η Σωτηρία», Αθήνα

Εισαγωγή:
Η ασβεστοποίηση του τοιχώματος του τραχειοβρογχικού δένδρου είναι συνήθης σε προχωρημένη ηλικία, ωστόσο μπορεί να είναι πιο έντονη σε συγκεκριμένες παθολογικές καταστάσεις. Σε περιορισμένο αριθμό δημοσιευμένων κλινικών περιπτώσεων, αυτό το φαινόμενο έχει συνδεθεί με τη μακροχρόνια λήψη βαρφαρίνης.

Σκοπός – Μεθοδολογία:
Σκοπός της μελέτης ήταν η περιγραφή μίας κλινικής περίπτωσης εκτεταμένης ασβεστοποίησης του τοιχώματος της τραχείας και των βρόγχων μετά από μακροχρόνια λήψη ασενοκουμαρόλης και η περιγραφική ανασκόπηση της σχετικής βιβλιογραφίας.

Αποτελέσματα:
Γυναίκα 73 ετών, μη καπνίστρια, με ιστορικό βαλβιδοπάθειας αορτικής και μιτροειδούς βαλβίδας, με αντικατάσταση με μεταλλικές βαλβίδες και υπό αντιπηκτική αγωγή με ασενοκουμαρόλη, νοσηλεύτηκε για την αντιμετώπιση απορρύθμισης καρδιακής ανεπάρκειας σε έδαφος οξείας βρογχίτιδας. Η ασθενής παρουσίαζε οξεία δύσπνοια και παραγωγικό βήχα, ο εργαστηριακός έλεγχος ανέδειξε υψηλούς δείκτες φλεγμονής και υψηλή τιμή νατριουρητικού πεπτιδίου τύπου Β, ενώ η ακτινογραφία θώρακα ανέδειξε διηθήματα σε όλα τα πνευμονικά πεδία άμφω. Στη σπιρομέτρηση διαπιστώθηκε περιοριστικό πρότυπο με FEV1 (%Pred): 61%, FVC (%Pred): 54% και FEV1/FVC: 87%, χωρίς ανταπόκριση στη βρογχοδιαστολή. Στην υπολογιστική τομογραφία θώρακα απεικονίστηκε εκτεταμένη ασβεστοποίηση του τοιχώματος του τραχειοβρογχικού δένδρου έως περιφερικούς κλάδους, εύρημα το οποίο αποδόθηκε στη μακροχρόνια λήψη ασενοκουμαρόλης. Αν και ο ακριβής υποκείμενος μηχανισμός του φαινομένου είναι άγνωστος, θεωρείται ότι προκαλείται από την αναστολή μίας πρωτεΐνης εξαρτώμενης από τη βιταμίνη Κ, η οποία φυσιολογικά αναστέλλει την ασβεστοποίηση του χόνδρινου ιστού.

Συμπεράσματα:
Η μακροχρόνια αγωγή με κουμαρινικά αντιπηκτικά αποτελεί ένα από τα αίτια της εκσεσημασμένης ασβεστοποίησης του τοιχώματος των αεραγωγών, ωστόσο με αδιευκρίνιστους μηχανισμούς, η οποία συνήθως δεν συνοδεύεται από κλινική συμπτωματολογία ή επηρεασμένη αναπνευστική λειτουργία.

EP-64

Ο ΡΟΛΟΣ ΤΗΣ ΑΚΕΡΑΙΟΤΗΤΑΣ ΤΟΥ ΦΡΑΓΜΟΥ ΤΟΥ ΑΝΑΠΝΕΥΣΤΙΚΟΥ ΕΠΙΘΗΛΙΟΥ ΣΤΗΝ ΑΝΤΑΠΟΚΡΙΣΗ ΣΤΗΝ ΑΝΤΙ-IL5 ΘΕΡΑΠΕΙΑ ΣΕ ΑΣΘΕΝΕΙΣ ΜΕ ΣΟΒΑΡΟ ΗΩΣΙΝΟΦΙΛΙΚΟ ΑΣΘΜΑ ΜΕ Η ΧΩΡΙΣ ΡΙΝΙΚΟΥΣ ΠΟΛΥΠΟΔΕΣ: ΠΡΟΔΡΟΜΑ ΑΠΟΤΕΛΕΣΜΑΤΑ

Στυλιανή Βιζιριαννάκη[1], Γεωργία Λιβά[2], Ελίζα Τσιτούρα[1], Μαριλένα Λούρου[1], Νικολέτα Μπιζύμη[1], Ανδρέας Ματθαίου[1], Χριστίνα Ερμίδου[1], Αλέξανδρος Καρατζανης[2], Δέσπω Ιεροδιακόνου[3], Νικόλαος Τζανάκης[1], Αικατερίνη Αντωνίου[1]
[1]Πνευμονολογική Κλινική, Πανεπιστημιακό Γενικό Νοσοκομείο Ηρακλείου, και Εργαστήριο Μοριακής και Κυτταρικής Πνευμονολογίας, Ιατρική Σχολή, Πανεπιστήμιο Κρήτης, Ηράκλειο, Κρήτη, [2] Ωτορινολαρυγγολογική Κλινική, Πανεπιστημιακό Γενικό Νοσοκομείο Ηρακλείου, Ηράκλειο, Κρήτη, [3] Ιατρική Σχολή, Πανεπιστήμιο Λευκωσίας, Λευκωσία, Κύπρος

Εισαγωγή:
Το σοβαρό ηωσινοφιλικο άσθμα (ΣΗΑ) χαρακτηρίζεται από μη επαρκή ανταπόκριση στην εισπνεόμενη θεραπεία και χρήζει αγωγής με βιολογικό παράγοντα. Στο 70-90% των ασθενών συνυπάρχουν ρινικοί πολύποδες. Οι δύο οντότητες μοιράζονται παρόμοια παθοφυσιολογία και συνδέονται πιθανώς με την ακεραιότητα του επιθηλίου. Σκοπός μας είναι η διερεύνηση του ρόλου των πρωτεϊνών προσκόλλησης του επιθηλιακού φραγμού στην κλινική πορεία και ανταπόκριση στην αντι-IL5 θεραπεία.

Μεθοδολογία:
Πρόκειται για μελέτη παρατήρησης ασθενών με ΣΗΑ με/χωρίς ρινικούς πολύποδες και με πολύποδες χωρίς ΣΗΑ, υπό αντι-IL5 θεραπεία. Προ και μετά δωδεκάμηνης θεραπείας, καταγράφονται δεδομένα ποιότητας ζωής με ACT/ACQ, SNOT-22, Vas και TNSS scores, αποτελέσματα sniffin sticks, οι κυτταρικοί πληθυσμοί πτυέλων (spontaneous or induced) και ρινικών εκκρίσεων (May-Grunwald Giemsa), η έκφραση CDHR3, protocadherin-1 και e-cadherin σε βιοψίες ρινικού βλεννογόνου (ανοσοϊστοχημεία), ηωσινόφιλα και IgE αίματος, FeNO, σπιρομετρικός και απεικονιστικός έλεγχος HRCT θώρακος / CT σπλαχνικού κρανίου.

Αποτελέσματα:
Έως τώρα έχουν ενταχθεί 59 ασθενείς και στους 39 (18% με ΣΗΑ χωρίς ρινικούς πολύποδες, 49% με ΣΗΑ με πολύποδες, 33% με πολύποδες χωρίς ΣΗΑ) έχει γίνει έναρξη θεραπείας. Προ θεραπείας, όλοι είχαν αυξημένα ηωσινόφιλα αίματος, IgE και FeNO, ενώ η πλειονότητα είχε SNOT-22>40 και υποσμία/ανοσμία στα sniffin sticks. Στους ασθενείς με ΣΗΑ με πολύποδες σε σχέση με αυτούς χωρίς πολύποδες, παρατηρήθηκαν αυξημένα ποσοστά ηωσινοφίλων και κυλινδρικών επιθηλιακών κυττάρων στις αναπνευστικές εκκρίσεις.

Συμπεράσματα:
Παρατηρήθηκε αυξημένη ηωσινοφιλική φλεγμονή στους ασθενείς με σοβαρό βρογχικό άσθμα και ρινικούς πολύποδες όπως αυτή εκφράζεται με διάφορους βιοχημικούς και απεικονιστικούς δείκτες. Για να εξαχθούν έγκυρα αποτελέσματα, αναμένονται οι ανοσοϊστοχημικές χρώσεις και απεικόνιση HRCT- CT σπλαχνικού κρανίου καθώς και η επανεκτίμηση των ασθενών στους 12 μήνες θεραπείας.

EP-65

IS IT JUST AN EXACERBATION OF ASTHMA?

Kalliopi-Theoni Vandorou[1], Pavlos Siozos[1], Vasileios Papavasileiou[1], Vasiliki Apollonatou[1], Aikaterini Vlami[1], Effrosyni D. Manali[1], Stelios Loukides[1], Spyros A Papiris[1]
[1] 2nd Pulmonary Medicine Department, General University Hospital "Attikon", Medical School, National and Kapodistrian University of Athens

A 35-year-old male from Pakistan was presented to the Emergency Department complaining about dyspnea, productive cough and low-grade fever for the past four days. He was a current smoker (3 p/y) with a medical history of asthma using only relievers.
Physical examination on admission revealed SpO2 of 98% (FiO2=21%), 110 bpm and diffuse wheezing on auscultation. Blood tests showed increased C-reactive protein (20mg /L) and eosinophilia (0.93K/μL). Chest X-ray revealed mucoid impaction in dilated bronchi ("finger-in-glove" sign). CT of the chest revealed centrilobular nodules with a tree-in- bud pattern, central, saccular and cystic bronchiectasis filled with mucus.
He was admitted for further evaluation and treatment. Due to high clinical suspicion of Allergic bronchopulmonary aspergillosis (ABPA) a thorough work-up was initiated with the following findings: total IgE=11.000I/ mL, positive prick test for Aspergillus Fumigatus, specific Aspergillus IgG=650 IU/mL. Sputum examination identified Aspergillus niger, Gram stain was negative and Ziehl–Neelsen stain was negative (cultures are still awaited). Quantiferon was twice unidentifiable.
Spirometry revealed an obstructive pattern with a pre-bronchodilation FEV1= 61%, FEV1/FVC =63% and reversibility above 12% and 200mL.
The patient fulfilled the ISHAM criteria for ABPA[1] and he was initiated per os corticosteroids (prednisolone 30mg) and prophylaxis for Pneumocystis jirovecii with trimethoprim/sulfamethoxazole 800/160mg 3 times/ week, as well as intensive bronchodilation.
The prevalence of ABPA among patients with persistent asthma is estimated ~ 1-2%, hence it is important to identify this entity because of the severe complications (acute invasive pulmonary aspergillosis, aspergilloma, chronic pulmonary aspergillosis, bronchiectasis) and the different treatment approach[2].

1. Agarwal R, Sehgal IS, Dhooria S, Aggarwal AN. Developments in the diagnosis and treatment of allergic bronchopulmonary aspergillosis. Expert Rev Respir Med. 2016 Dec;10(12):1317-1334.
2. Greenberger PA. Allergic bronchopulmonary aspergillosis. J Allergy Clin Immunol. 2002 Nov;110(5):685-92.

EP-66

Η ΑΞΙΟΛΟΓΗΣΗ ΤΟΥ ΕΛΕΓΧΟΥ ΤΟΥ ΑΣΘΜΑΤΟΣ ΚΑΙ ΤΗΣ ΠΟΙΟΤΗΤΑΣ ΖΩΗΣ ΕΛΛΗΝΩΝ ΑΣΘΕΝΩΝ ΥΠΟ ΘΕΡΑΠΕΙΑ ΣΥΝΤΗΡΗΣΗΣ ΜΕ ΣΥΝΔΥΑΣΜΟ ΣΤΑΘΕΡΗΣ ΔΟΣΗΣ (FDC) ΒΟΥΔΕΣΟΝΙΔΗΣ/ΦΟΡΜΟΤΕΡΟΛΗΣ 200/6 MG (BUD/FOR) ΜΕΣΩ ΤΗΣ ΣΥΣΚΕΥΗΣ ELPENHALER®, ΜΕ Η ΧΩΡΙΣ ΕΠΙΠΡΟΣΘΕΤΗ ΧΡΗΣΗ ΑΝΑΚΟΥΦΙΣΤΙΚΗΣ ΘΕΡΑΠΕΙΑΣ ΜΕ SABA Η LOW DOSE BUD/FOR. ΑΠΟΤΕΛΕΣΜΑΤΑ ΚΛΙΝΙΚΗΣ ΜΕΛΕΤΗΣ NOTOS

Γόγαλη Αθηνά[1], Γεωργίτσα-Γαλαριώτη Καλλιόπη[2], Ζίας Νικόλαος[3], Γκίνης Αλέξανδρος[4], Μπερτόλη Μαρία[4]
[1]Πανεπιστημιακή Πνευμονολογική Κλινική, ΠΓΝ Ιωαννίνων, Ιωάννινα Ελλάδα, [2]Ιδιωτικό Πνευμονολογικό Ιατρείο, Πάτρα, Ελλάδα, [3]Ιδιωτικό Πνευμονολογικό Ιατρείο, Περιστέρι, Ελλάδα, [4]Ιατρικό Τμήμα, ΕΛΠΕΝ ΑΕ Φαρμακευτική Βιομηχανία, Πικέρμι, Ελλάδα

Εισαγωγή:
Η θεραπεία του άσθματος προσαρμόζεται ανάλογα με την ανταπόκριση των ασθενών στον έλεγχο των συμπτωμάτων και τους παράγοντες κινδύνου για κακή έκβαση1.

Σκοπός:
Η εξάμηνη αξιολόγηση του ελέγχου της νόσου και της ποιότητας ζωής σε ασθενείς υπό θεραπεία με FDC BUD/FOR (Elpenhaler®) με ή χωρίς επιπρόσθετη χρήση ανακουφιστικής θεραπείας με SABA ή low dose(LD)BUD/FOR.

Ασθενείς-μέθοδοι:
Πολυκεντρική, μη-παρεμβατική μελέτη παρατήρησης (NCT04835961) που αξιολόγησε 1107 ασθενείς εκ των οποίων 485 λάμβαναν θεραπεία συντήρησης με FDC BUD/FOR(200/6μg)(ομάδα Β) με ή χωρίς επιπρόσθετη χρήση ανακουφιστικής θεραπείας με SABA ή LD BUD/FOR: 229 έλαβαν μόνο θεραπεία συντήρησης(B1), 222 έλαβαν επιπρόσθετα κατ' επίκληση θεραπεία με LD BUD/FOR(B2) και 34 με SABA(B3). Οι υπόλοιποι 84 έλαβαν κατ'επίκληση LD BUD/FOR(ομάδα Α) και οι 538 θεραπεία συντήρησης FDC BUD/FOR(400/12μg)(ομάδα Γ) με ή χωρίς ανακουφιστική θεραπεία(SABA,LD BUD/FOR). Ο έλεγχος του άσθματος αξιολογήθηκε μέσω του Asthma Control Questionnaire(ACQ-6) και της ποιότητας ζωής μέσω του Mini Asthma Quality of Life Questionnaire(MiniAQLQ). Δεδομένα συλλέχθηκαν στους 3(V1) και 6 μήνες(V2). Στην παρούσα εργασία παρουσιάζονται αποτελέσματα της ομάδας Β.

Αποτελέσματα:
Σε όλες τις υποομάδες παρατηρήθηκε τόσο βελτίωση του ελέγχου της νόσου (MCIDACQ-6=0.50) [ACQ-6mean(SD) B1:V0:1.94(1.00), V1:0.92(0.71), V2:0.62(0.60), B2:V0:1.99(0.87), V1:0.88(0.59),V2:0.60(0.52), B3:V0:1.90(0.70), V1:0.91(0.73), V2:0.80(0.61)] όσο και της ποιότητας ζωής (MCIDMiniAQLQ= 0.50) [MiniAQLQmean(SD) B1: V0:4.82(1.04), V1:5.99(0.79), V2:6.28(0.67), B2: V0:4.78 (1.07), V1:5.95 (0.69), V2:6.35 (0.55) και B3: V0:4.23(1.16), V1:5.66(0.94),V2:5.98(0.74)].

Συμπεράσματα:
Η μελέτη έδειξε σταδιακή βελτίωση του ελέγχου της νόσου και της ποιότητας ζωής σε όλες τις υποομάδες ασθενών υπό θεραπεία συντήρησης με (FDC)BUD/FOR(200/6μg) στους 3 και 6 μήνες αλλά κυρίως στους ασθενείς που έλαβαν ανακουφιστική θεραπεία με LD BUD/FOR σε σχέση με την ομάδα που έλαβε SABA.

1Global Initiative for Asthma. Global Strategy for Asthma Management and Prevention, 2022. Available from: www.ginasthma.org

EP-67

Η ΑΞΙΟΛΟΓΗΣΗ ΤΟΥ ΕΛΕΓΧΟΥ ΤΟΥ ΑΣΘΜΑΤΟΣ ΚΑΙ ΤΗΣ ΠΟΙΟΤΗΤΑΣ ΖΩΗΣ ΕΛΛΗΝΩΝ ΑΣΘΕΝΩΝ ΥΠΟ ΘΕΡΑΠΕΙΑ ΣΥΝΤΗΡΗΣΗΣ ΜΕ ΣΥΝΔΥΑΣΜΟ ΣΤΑΘΕΡΗΣ ΔΟΣΗΣ (FDC) ΒΟΥΔΕΣΟΝΙΔΗΣ/ΦΟΡΜΟΤΕΡΟΛΗΣ 400/12 MG (BUD/FOR) ΜΕΣΩ ΤΗΣ ΣΥΣΚΕΥΗΣ ELPENHALER®, ΜΕ Η ΧΩΡΙΣ ΕΠΙΠΡΟΣΘΕΤΗ ΧΡΗΣΗ ΑΝΑΚΟΥΦΙΣΤΙΚΗΣ ΘΕΡΑΠΕΙΑΣ SABA Η LOW DOSE BUD/FOR. ΑΠΟΤΕΛΕΣΜΑΤΑ ΚΛΙΝΙΚΗΣ ΜΕΛΕΤΗΣ NOTOS

Ζώης Παναγιώτης[1], Σκλήρης Αθανάσιος[2], Γκίνης Αλέξανδρος[3], Παπαναστασίου Πολυάνθη[3], Μπερτόλη Μαρία[3]
[1]Ιδιωτικό Πνευμονολογικό Ιατρείο, Ιωάννινα, [2]Ιδιωτικό Πνευμονολογικό Ιατρείο, Κέρκυρα, [3]Ιατρικό Τμήμα, ΕΛΠΕΝ ΑΕ Φαρμακευτική Βιομηχανία, Πικέρμι, Ελλάδα

Η θεραπεία του άσθματος προσαρμόζεται ανάλογα με την ανταπόκριση των ασθενών στον έλεγχο των συμπτωμάτων και τους παράγοντες κινδύνου [1].

Σκοπός:
Η εξάμηνη αξιολόγηση του ελέγχου της νόσου και της ποιότητας ζωής σε ασθενείς υπό θεραπεία με FDC BUD/FOR(Elpenhaler®) με ή χωρίς επιπρόσθετη χρήση ανακουφιστικής θεραπείας SABA ή low dose(LD)BUD/FOR .

Ασθενείς-μέθοδοι:
Πολυκεντρική, μη-παρεμβατική μελέτη παρατήρησης(NCT04835961) που αξιολόγησε 1107 ασθενείς εκ των οποίων 538 λάμβαναν θεραπεία συντήρησης με FDC BUD/FOR(400/12μg)(ομάδα Γ) με ή χωρίς επιπρόσθετη χρήση ανακουφιστικής θεραπείας με SABA ή LD BUD/FOR: 392 έλαβαν μόνο θεραπεία συντήρησης(Γ1),58 έλαβαν επιπρόσθετα κατ᾽ επίκληση θεραπεία με LD BUD/FOR(Γ2) και 88 με SABA(Γ3). Οι υπόλοιποι 84 έλαβαν κατ᾽επίκληση LD BUD/FOR(ομάδα Α) και οι 485 θεραπεία συντήρησης FDC BUD/FOR(200/6μg)(ομάδα Β) με ή χωρίς ανακουφιστική θεραπεία(SABA,LD BUD/FOR). Ο έλεγχος του άσθματος αξιολογήθηκε μέσω του Asthma Control Questionnaire(ACQ-6) και της ποιότητας ζωής μέσω του Mini Asthma Quality of Life Questionnaire(MiniAQLQ). Δεδομένα συλλέχθηκαν στους 3(V1) και 6 μήνες(V2). Στην παρούσα εργασία παρουσιάζονται αποτελέσματα της ομάδας Γ.

Αποτελέσματα:
Σε όλες τις υποομάδες παρατηρήθηκε βελτίωση τόσο του ελέγχου της νόσου (MCID-ACQ6=0.50) [ACQ-6mean(SD) Γ1: V0:2.32(1.01),V1:0.99(0.67),V2:0.57 (0.55), Γ2:V0:2.66(1.03), V1:1.11(0.81), V2:0.68(0.67), Γ3: V0:2.53(0.90), V1: 1.22(0.77), V2:0.72(0.65)] όσο και της ποιότητας ζωής, (MCID-MiniAQLQ=0.50) [MiniAQLQmean(SD) Γ1: V0:4.33(1.14), V1:5.88(0.77), V2:6.31(0.65), Γ2: V0: 4.06(1.05), V1: 5.74(0.88), V2: 6.16(0.87), Γ3: V0: 4.11(1.05) V1: 5.60(0.87), V2: 6.14(0.70)].

Συμπεράσματα:
Η μελέτη έδειξε σταδιακή βελτίωση του ελέγχου της νόσου και της ποιότητας ζωής σε όλες τις υποομάδες ασθενών υπό θεραπεία συντήρησης με (FDC)BUD/FOR(400/12μg) στους 3 και 6 μήνες, αλλά κυρίως στους ασθενείς που έλαβαν ανακουφιστική θεραπεία με LD BUD/FOR σε σχέση με την ομάδα που έλαβε SABA.

1. Global Initiative for Asthma. Global Strategy for Asthma Management and Prevention, 2022. Available from: www.ginasthma.org

EP-68

ΚΛΙΜΑΚΟΥΜΕΝΗ ΘΕΡΑΠΕΙΑ ΣΕ ΑΣΘΕΝΗ ΜΕ ΣΟΒΑΡΟ ΜΗ ΕΛΕΓΧΟΜΕΝΟ «ΑΣΘΜΑ»: Η ΜΗ ΕΠΑΝΑΞΙΟΛΟΓΗΣΗ ΤΗΣ ΔΙΑΓΝΩΣΗΣ ΟΔΗΓΕΙ ΣΕ ΔΡΑΜΑΤΙΚΟ «MALPRACTICE» ΑΚΟΜΗ ΚΑΙ ΤΟΝ ΕΙΔΙΚΟ ΠΝΕΥΜΟΝΟΛΟΓΟ

Αντώνιος Κρούσκος, Νεκτάριος Αναγνωστόπουλος, Ευαγγελία Κουκάκη, Σταυρούλα Ζανέλη, Αγαμέμνων Μπακάκος, Αλεξάνδρα Καψή, Γρηγόριος Στρατάκος
Α΄ Πανεπιστημιακή Πνευμονολογική Κλινική ΓΝΝΘΑ «Η ΣΩΤΗΡΙΑ», Ιατρική Σχολή, Εθνικό και Καποδιστριακό Πανεπιστήμιο Αθηνών

Εισαγωγή:
Στο σοβαρό μη ελεγχόμενο άσθμα υπό μέγιστη δόση ICS-LABA και p.os-κορτικοειδών, εξετάζεται η προσθήκη βιολογικών παραγόντων. Ωστόσο ο θεράπων Πνευμονολόγος, οφείλει να αποκλείσει κάθε άλλο συνυπάρχοντα παράγοντα που μπορεί να δικαιολογεί την κλινική εικόνα.

Σκοπός/Μέθοδος:
Παρουσιάζουμε ασθενή, μη-καπνίστρια 43-ετών με ελεύθερο ατομικό αναμνηστικό, αιτιώμενη από 5ετίας δύσπνοια και συρίττουσα αναπνοή στην κόπωση. Η ασθενής υπό την καθοδήγηση ειδικού Πνευμονολόγου λάμβανε ως Άσθμα μη ανταποκρινόμενο στην αγωγή, Formoterol/Beclomethazone(100+6)x2 και εν συνεχεία (200+6)x2 + Montelukast 10mgx1 ενώ επί επιδείνωσης περιστασιακά Medrol 16 p.os. Λόγω μη ανταπόκρισης στα ανωτέρω, ο θεράπων υπέβαλλε αίτημα χορήγησης anti-IL5 (Mepolizumab). Μετά νοσηλεία της ασθενούς για «λοιμώδη παρόξυνση», τέθηκε υποψία και ζητήθηκε ΥΤ-θώρακος που επιβεβαίωσε την παρουσία όγκου στην τραχεία. Παρά το εύρημα, η ασθενής ετέθη στην προγραμματισμένη θεραπεία με Mepolizumab+ICS/LABA και ζητήθηκε επανάληψη της ΥΤ-θώρακα μετά 5 μήνες. Εισήχθη εκ νέου επειγόντως σε Περιφερειακό Νοσοκομείο με σοβαρή αναπνευστική δυσχέρεια και αναπν.ανεπάρκεια. Διεκομίσθη στην Κλινική μας για περαιτέρω αντιμετώπιση. PFT's εισαγωγής FEV10,37L(15%), FVC1,4L(51%),FEV1/FVC31%,

Αποτελέσματα:
Υπεβλήθη σε άκαμπτη βρογχοσκόπηση που ανέδειξε ευμεγέθη εξωφυτική, αγγειοβριθή μάζα στη μεσότητα της τραχείας, εξορμώμενη από την υμενώδη μοίρα, διηθούσα την κύρια τρόπιδα, και την είσοδο των κυρίων βρόγχων άμφω. Με τη χρήση εργαλείων ηλεκτροκαυτηρίασης του ακάμπτου βρογχοσκοπίου, αφαιρέθηκε ολόκληρο το ενδοαυλικό τμήμα του όγκου (χαρακτήρες αδενοκυστικού καρκινώματος), έγινε αιμόσταση και αποκατάσταθηκαν πλήρως η βατότητα των αεραγωγών και ο λειτουργικός έλεγχος.

Συμπεράσματα:
Σε ασθενείς με μη ελεγχόμενο άσθμα, πριν τη σπουδή για κλιμάκωση της θεραπείας, απαιτείται επαναξιολόγηση της διάγνωσης που πρέπει να περιλαμβάνει εκτός πολλών άλλων και την παρουσία εξεργασιών της τραχείας.

EP-69

ΑΣΘΕΝΗΣ ΜΕ ΧΑΠ ΚΑΙ ΕΠΙΔΕΙΝΟΥΜΕΝΗ ΔΥΣΠΝΟΙΑ

Δέδε Κωνσταντίνα, Γιαννιού Νίκη, Κατσαούνου Παρασκευή, Ρίμπα Θεοφάνη, Πολύδωρα Ευτυχία, Αθανασοπούλου Γεωργία, Τουλγαρίδης Φώτης
ΓΝΑ Ο Ευαγγελισμός

Ασθενής 79 ετών προσέρχεται λόγω σταδιακά επιδείνουμενης δύσπνοιας.
Από το ατομικό αναμνηστικό του ο ασθενής είναι πρωην καπνιστής με >180py με διακοπή προ 8 ετίας, έχει γνωστή ΧΑΠ υπό LTOT από 3 ετίας, αναφέρει 2 παροξύνσεις/έτος αλλά δεν προσκομίζει σπιρομέτρηση. Χρησιμοποιεί MEMA κατά την κατάκλιση από 3 ετίας.
Εχει γνωστή καταθληπτική διαταρραχή, και χειρουργηθέν καταρράκτη δεξιού οφθαλμού Έχει εμβολιασθεί γαι SARS-CoV-2.
Η φαρμακευτική αγωγή που λαμβάνει περιλαμβάνει:tb seropram 25mg 1x1, tb mirtazapine, theodur, neb berovent, neb pulmicort, tb lasix 40mg 1x1.
Ο ασθενής προσήλθε λόγω δύσπνοιας από 20 ημέρου με σταδιακή επιδείνωση από ημέρας. Είχε λάβει κατοίκον αγωγή με αμοξικιλλίνη/σουλμπακτάμη, πρεδνιζολόνη και εντατική βρογχοδιασταλτική αγωγή ως επί παρόξυνσης ΧΑΠ, χωρίς όμως κλινικά σημαντική βελτίωση ενώ ο ασθενής έχρηζε λήψης Bipap για αυξημένες ώρες συγκριτικά με προηγούμενο διάστημα.
Κατά την αντικειμενική εξέταση ήταν ταχυπνοικός με όψη πάσχοντος, με μειωμένο επίπεδο επικοινωνίας, με αναπνευστική ανεπάρκεια τύπου ΙΙ και spO2(2l ρινικό)=60% και ABG(2l ρινικό):7,28/88/34/32/ lac:1,6 και RR:35/min, με θερμοκρασία:36,7 oC, αιμοδυναμικά σταθερός με ΑΠ=120/70 mmHg. Από την ακρόαση του αναπνευστικού παρατηρήθηκε μείωση αναπνευστικού ψιθυρίσματς και συνοδό παράταση εκπνοής. Οι καρδιακοί τόνοι ήταν ευκρινείς. Η κοιλιά ήταν μαλακή-ευπίεστη-ανώδυνη με παρόντες εντερικούς ήχους. Από την λοιπή αντικειμενική εξέταση δεν παρατηρήθηκαν παθολογικά ευρήματα. Λήφθηκε ρινοφαρυγγικό επίχρισμα για SARS-CoV-2 το οποίο ήταν αρνητικό.
Στην ακτινογραφία θώρακος δεν παρατηρήθηκαν σκιάσεις από το πνευμονικό παρέγχυμα. Το ηλεκτροκαρδιογράφημα ήταν σε φλεβοκομβικό ρυθμό με παρουσία LBBB με 90bpm. Από τον εργαστηριακό έλεγχο παρατηρήθηκε WBC=17380, αυξημένη τιμή καρδιακών ενζύμων με trop:79, Pro-BnP:5996, d-dimer=0.98.
Ο ασθενής τέθηκε σε συστηματική βρογχοδιασταλτικη αγωγή με SABA/LAMA και ενδοφλέβια μεθυλπρεδνιζολόνη ως επί παρόξυνσης ΧΑΠ ενώ έγινε τοποθέτηση MEMA. Ο ασθενής παρουσίασε κλινική βελτίωση του επιπέδου επικοινωνίας καθώς και βελτίωση της υπερκαπνίας.
Στα πλαίσια διερεύνησης της δύσπνοιας διενεργήθηκε CTPA και HRCT όπου αναδείχθηκαν βρογχιεκτασίες άμφω κατα τόπους συρρέουσες ιδίως δεξιά. Περιβροχγικές παχύνσεις και υλικό εντός των κυρίων βρόγχων αμφοτερόπλευρα. Επίταση του διάμεσου ιστού. Εμφυσηματικές αλλοιώσεις άμφω. Υπεζωκοτικές συλλογές άμφω με ατελεκτασίες υποκειμένου πνευμονικού παρεγχύματος. Παχυπλευριτικές αλλοιώσεις άμφω. Περικαρδιακή συλλογή. Επασβεστώσεις περικαρδίου. Αθηρωματικές αλλοιώσεις θωρακικής αορτής και στεφανιαίων αγγείων.
Ο ασθενής εισήχθη στην ΚΕΘ/ΠΝ ως παρόξυνση ΧΑΠ. Έλαβε αγωγή με πιπερακιλλίνη/ταζομπακτάμη και μεροπενέμη, LABA/LAMA, μεθυλπρεδνιζολόνη, ομεπραζόλη και την λοιπή αγωγή που ελάμβανε. Σε καλλιέργεια πτυέλων απομονώθηκε pseudomonas aeruginosa με προσθήκη στην αντιβιωτική του αγωγή λεβοφλοξασίνη. Στα πλαίσια της νοσηλείας του διενεργήθκε πλήρης λειτουργικός έλεγχος αναπνοής όπου ο ασθενής κατέβαλε μία μέτρια προσπάθεια διάρκειας 4sec, με παρουσία αποφρακτικής καμπύλης και FEV1=380ml(13,4%), FEV1/FVC=34,98, χωρίς ολοκλήρωση διάχυσης και στατικών όγκων. Έγινε έναρξη αγωγής με LABA/LAMA/ICS και ο ασθενής παρουσίασε σταδιακή βελτίωση.

Λόγω της παρατεινόμενης δύσπνοιας διενεργήθηκε υπέρηχος καρδιάς όπου ανέδειξε συγκεντρική υπερτροφία αριστερής κοιλίας με καλή συστολική και σοβαρά επηρεασμένη διαστολική δυσλειτουργία (περιοριστικού τύπου), διάταση αριστερού κόλπου. (αναλυτικό πόρισμα επισυνάπτεται). Με βάση τα ανωτέρω ευρήματα τέθηκε υπόνοια διηθητικής νόσου, πιθανώς αμυλοείδωσης. Προς περαιτέρω διερεύνηση ο διενεργήθηκε σπινθηρογράφημα οστών για ανίχνευση καρδιακής αμυλοείδωσης όπου παρατηρήθηκε παθολογική πρόσληψη του ραδιοφαρμάκου από το μυοκάρδιο εικόνα συμβατή με καρδιακή αμυλοείδωση. Η πρόσληψη του μυοκαρδίου είναι αντίστοιχη αυτής του ετερόπλευρου θωρακικού τοιχώματος (δείκτης προσλήψεως μυοκαρδίου/ετερόπλευρου θωρακικού τοιχώματος= 1.34). Ως εκ τούτου, η παρούσα μελέτη κατατάσσεται στην βαθμίδα 2 της τετράβαθμης κλίμακας αξιολόγησης του σπινθηρογραφήματος οστών για την καρδιακή αμυλοείδωση (Perugini Grading Scale 2) και επί εργαστηριακού αποκλεισμού αμυλοείδωσης από ελαφρές αλύσους (AL), η μελέτη είναι συμβατή με αμυλοείδωση από τρανσθυρετίνη (ATTR). Εκ του ολόσωμου σπινθηρογράφηματος δεν παρατηρούνται περιγεγραμμένες οστικές αλλοιώσεις.
Στη συνέχεια πραγματοποιήθηκε βιοψία λίπους που ο ιστοχημικός έλεγχος με την χρώση Congo Red για πιθανή ανάδειξη αμυλοειδούς απέβη αρνητικός Έγινε έναρξη αγωγής ως επί καρδιακής ανεπάρκειας βάση οδηγιών καρδιολόγων και ο ασθενής διασυνδέθηκε με το ιατρείο μυοκαρδιοπαθειών στο ΓΝΑ Αλεξάνδρα.

EP-70

ΑΓΧΩΔΗΣ ΔΙΑΤΑΡΑΧΗ ΚΑΙ ΚΑΤΑΘΛΙΨΗ ΣΕ ΑΣΘΕΝΕΙΣ ΜΕ ΗΠΙΑ ΚΑΙ ΜΕΤΡΙΑ ΧΡΟΝΙΑ ΑΠΟΦΡΑΚΤΙΚΗ ΠΝΕΥΜΟΝΟΠΑΘΕΙΑ

Καμαριώτου Ευφημία[2], Χλωρός Διαμαντής[2], Σπυράτος Διονύσιος[1], Μιχαλοπούλου Διονυσία[1], Τσιούπρου Ιωάννα[1], Σιχλετίδης Λάζαρος[1]
[1]Πανεπιστημιακή Πνευμονολογική Κλινική ΓΝΘ "Γ Παπανικολάου", Αριστοτέλειο Πανεπιστήμιο Θεσσαλονίκης
[2]Πνευμονολογική Κλινική ΕΣΥ ΓΝΘ "Γ Παπανικολάου"

Σκοπός:
Διερεύνηση της ύπαρξης αγχώδους διαταραχής και κατάθλιψης στα αρχικά στάδια της Χρόνιας Αποφρακτικής Πνευμονοπάθειας (ΧΑΠ).

Εισαγωγή:
Η μέχρι πρότινος απόδοση των διαταραχών διάθεσης στις μακροχρόνιες επιπλοκές της ΧΑΠ αμφισβητείται. Αναζητείται μία άμεση αιτιολογική σχέση που μπορεί να υποστηριχθεί από την παρουσία τους ήδη στα πρώτα στάδια της ΧΑΠ.

Υλικό - Μεθοδολογία:
Οι συμμετέχοντες ανήκαν σε πληθυσμό 5,239 ατόμων, ενός προγράμματος διακοπής καπνίσματος, μεταξύ 1/1/2012 - 31/12/2019. Συμπεριλήφθηκαν 250 ασθενείς με ΧΑΠ, και επιλέχθηκαν τυχαία 300 υγιή άτομα με ιστορικό καπνίσματος. Τα δεδομένα συλλέχθηκαν με ένα ερωτηματολόγιο 18 ερωτήσεων και η αξιολόγηση της ύπαρξης διαταραχών διάθεσης έγινε με την Hospital Anxiety and Depression Scale (HADS, υποκλίμακες HAD-A και HAD-D).

Αποτελέσματα:
Ασθενείς με ΧΑΠ και υγιείς είχαν μέση ηλικία 65 ετών, το 70% ήταν άνδρες, με συχνότερες συννοσηρότητες αρτηριακή υπέρταση και στεφανιαία νόσο, είχαν ολοκληρώσει τη δευτεροβάθμια εκπαίδευση, ήταν παντρεμένοι με μέσο αριθμό παιδιών δύο, μέσο εισόδημα 500 ευρώ και αντιμετώπιζαν σοβαρά προβλήματα υγείας τα τελευταία οκτώ χρόνια. Σύμφωνα με τη σταδιοποίηση κατά GOLD οι περισσότεροι με ΧΑΠ ήταν GRADE 1,2 και GROUP A,B. Ο μέσος BMI των ασθενών με ΧΑΠ ήταν 27.55 kg/m2 ενώ των υγιών καπνιστών 28.9 kg/m2. Στους ασθενείς με ΧΑΠ ήταν παθολογική η HAD-A στο 19.6%, η HAD-D στο 14%, και οι δύο υποκλίμακες στο 10.8%, ενώ στους υγιείς 6%, 5% και 5%, αντίστοιχα.(p-value <0.01).

Συμπέρασμα:
Αποδείχθηκε η συνύπαρξη διαταραχών διάθεσης ήδη από τα πρώτα στάδια της ΧΑΠ, εκμηδενίζοντας τυχόν άλλους προδιαθεσικούς παράγοντες. Συστήνεται η αναζήτηση διαταραχών διάθεσης σε ασθενείς με ήπια ή μέτρια ΧΑΠ, προτείνοντας τη HADS.

EP-71

ΣΥΓΚΡΙΣΗ ΤΗΣ ΑΣΦΑΛΕΙΑΣ ΚΑΙ ΤΗΣ ΑΠΟΤΕΛΕΣΜΑΤΙΚΟΤΗΤΑΣ ΤΩΝ ΕΙΣΠΝΕΟΜΕΝΩΝ ΚΑΙ ΤΩΝ ΣΥΣΤΗΜΑΤΙΚΩΝ ΚΟΡΤΙΚΟΣΤΕΡΟΕΙΔΩΝ ΣΤΙΣ ΠΑΡΟΞΥΝΣΕΙΣ ΧΡΟΝΙΑΣ ΑΠΟΦΡΑΚΤΙΚΗΣ ΠΝΕΥΜΟΝΟΠΑΘΕΙΑΣ

Ευθυμία Παπαδοπούλου[1], Sulaiman Bin Safar[2], Ali Khalil[2], Ran Wang[2,3], Κωνσταντίνος Κωστίκας[4], Σταύρος Τρύφων[1], Jorgen Vestbo[2,3], Αλέξανδρος Γ. Μαθιουδάκης[2,3]
[1]Πνευμονολογική Κλινική ΕΣΥ, Γ.Ν.Θ. «Γ. Παπανικολάου», [2]Division of Immunology, Immunity to Infection and Respiratory Medicine, School of Biological Sciences, The University of Manchester, UK, [3]North West Lung Centre, Wythenshawe Hospital, Manchester University NHS Foundation Trust, Manchester Academic Health Science Centre, UK, [4]Πνευμονολογική Κλινική, Πανεπιστημιακό Νοσοκομείο Ιωαννίνων

Εισαγωγή:
Τα συστηματικά κορτικοστεροειδή βελτιώνουν την έκβαση των παροξύνσεων Χρόνιας Αποφρακτικής Πνευμονοπάθειας (ΧΑΠ) με αυξημένο κίνδυνο ανεπιθύμητων ενεργειών.

Σκοπός:
Η αξιολόγηση της ασφάλειας και αποτελεσματικότητας των εισπνεόμενων συγκριτικά με τα συστηματικά κορτικοστεροειδή στη θεραπεία των παροξύνσεων ΧΑΠ.

Μεθοδολογία:
Βάσει καταχωρημένου πρωτοκόλλου (PROSPERO ID: CRD42021284297), αναζητήσαμε στη διεθνή βιβλιογραφία τυχαιοποιημένες κλινικές μελέτες και πραγματοποιήσαμε μετα-αναλύσεις (random-effect model, RevMan v5), συγκρίνοντας τη χορήγηση εισπνεόμενων έναντι συστηματικών κορτικοστεροειδών για την αντιμετώπιση παροξύνσεων ΧΑΠ. Αξιολογήσαμε τις κλινικά σημαντικές εκβάσεις που προτείνονται από την Ευρωπαϊκή Πνευμονολογική Εταιρεία (COPD Exacerbations Core Outcome Set). Εκτιμήσαμε τον κίνδυνο σφάλματος των μελετών και τη βεβαιότητα των ευρημάτων κατά GRADE.

Αποτελέσματα:
Συμπεριλάβαμε 20 τυχαιοποιημένες μελέτες με 2140 συμμετέχοντες σε παρόξυνση ΧΑΠ που έλαβαν υψηλή δόση βουδεσονίδης ή συστηματικό κορτικοστεροειδές. Όλες ενείχαν υψηλό κίνδυνο σφάλματος. Διαπιστώσαμε με χαμηλή βεβαιότητα παρόμοιο κίνδυνο θεραπευτικής αποτυχίας (relative risk, RR 1.75, 95% διάστημα εμπιστοσύνης [0.76, 4.02], I2=0%, 569 συμμετέχοντες) και αντίστοιχη επίδραση στη δύσπνοια (standardised mean difference 0.0 [-0.19, 0.19], I2 =0%, n=442), στα σοβαρά ανεπιθύμητα συμβάντα (RR 1.47 [0.56, 3.88], I2=0%, n=246), στην ποιότητα ζωής που σχετίζεται με την υγεία, στη διάρκεια νοσηλείας, στον κίνδυνο για μελλοντικές παροξύνσεις και στη θνητότητα. Τα εισπνεόμενα κορτικοστεροειδή τείνουν να σχετίζονται με λιγότερα ανεπιθύμητα συμβάντα συγκριτικά με τα συστηματικά (RR 0.80 [0.64, 1.0], I2=0%, n=480), χωρίς υψηλότερο κίνδυνο για νοσηλεία ή μεταφορά σε ΜΕΘ.

Συμπεράσματα:
Η μετα-ανάλυση υποστηρίζει τη μη κατωτερότητα των υψηλών δόσεων εισπνεόμενων κορτικοστεροειδών ως προς τη συστηματική χορήγηση στις παροξύνσεις ΧΑΠ (χαμηλή βεβαιότητα). Χρειάζονται μεγάλες κλινικές μελέτες κατάλληλου σχεδιασμού για επιβεβαίωση των ευρημάτων μας.

EP-72

ΠΟΙΟ ΣΥΜΠΤΩΜΑ ΕΙΝΑΙ ΚΑΤΑΛΛΗΛΟΤΕΡΟ ΓΙΑ ΠΑΡΑΚΟΛΟΥΘΗΣΗ (MONITORING) ΣΤΗΝ ΠΑΡΟΞΥΝΣΗ ΧΑΠ;

Δώδος Κωνσταντίνος, Αρχοντούλη Μαριαννα, Κάβουρα Παρασκευή, Βρυώνη Ιουλία, Χανιώτου Αικατερίνη
Πνευμονολογική Κλινική ΓΟΝΚ "Οι Άγιοι Ανάργυροι"

Εισαγωγή:
Η GOLD 2023 ορίζει σαν παρόξυνση ΧΑΠ την επιδείνωση της δύσπνοιας στην πρεμία , βήχα και απόχρεμψη. Η σοβαρότητα της παρόξυνσης καθορίζεται από τον βαθμό της δύσπνοιας πρεμίας.

Σκοπός:
Σκοπός της αναδρομικής μελέτης είναι η αναγνώριση αυτών των συμπτωμάτων.

Μέθοδος:
Μελετήθηκαν φάκελοι ασθενών που νοσηλεύθηκαν στην κλινική ή εξετάσθηκαν στο Τακτικό Εξωτερικό Ιατρείο. Εξαιρέθηκαν όσοι είχαν ιστορικό αριστερής καρδιακής ανεπάρκειας.
Καταγράφηκαν τα δημογραφικά στοιχεία, το στάδιο της ΧΑΠ, η προεξάρχουσα συμπτωματολογία, ο κορεσμός οξυγόνου σε παλμικό οξύμετρο.
Όσοι ασθενείς χρειάσθηκαν νοσηλεία καθορίσθηκε η παρόξυνση σαν σοβαρή. Όσοι χρειάσθηκαν μόνο αναβάθμιση της βρογχοδιασταλτικής αγωγής καθορίσθηκε σαν ήπια η παρόξυνση και όσοι χρειάσθηκαν προσθήκη per os κορτικοειδών ή και αντιβίωσης καθορίσθηκε σαν μέτρια .

Αποτελέσματα:
Μελετήθηκαν φάκελοι από τον Ιανουάριο 2023 έως Ιούνιο 2023 . Νοσηλευόμενοι 29 ασθενείς (18 άνδρες , 11 γυναίκες) και 16 του Τακτικού Ιατρείου (12 άνδρες και 4 γυναίκες), μέσης ηλικίας 62 έτη. Από τους τελευταίους σε 5 (4 άνδρες και 1 γυναίκα), έγινε αναβάθμιση της αγωγής και στους υπόλοιπους 11 δόθηκε κορτιζόνη per os και αντιβίωση.
Σημαντικό είναι ότι όλοι οι ασθενείς ανέφεραν βήχα και απόχρεμψη ή βήχα αλλά με αίσθημα πνιγμονής από πτύελα που δεν μπορούσαν να αποχρέμψουν σαν πρώϊμα εμφανιζόμενο σύμπτωμα πριν την εμφάνιση δύσπνοιας στην κόπωση ή πρεμίας.

Συμπέρασμα:
Από αυτή την μελέτη φάνηκε ότι η αλλαγή στην απόχρεμψη είναι το πιο σημαντικό πρώϊμο σύμπτωμα πρόβλεψης ή αναγνώρισης παρόξυνσης ΧΑΠ, το οποίο μπορεί να οδηγήσει σε έγκαιρη αντιμετώπιση της νόσου και μείωση των βλαβερών συνεπειών.

EP-73

ΑΠΟΔΙΔΟΜΕΝΕΣ ΣΤΗΝ ΑΤΜΟΣΦΑΙΡΙΚΗ ΡΥΠΑΝΣΗ ΧΡΟΝΙΕΣ ΑΝΑΠΝΕΥΣΤΙΚΕΣ ΠΑΘΗΣΕΙΣ ΚΑΤΑ ΤΑ ΕΤΗ 1990, 2019: ΕΚΤΙΜΗΣΗ ΤΩΝ ΑΝΑΓΚΩΝ ΠΑΡΟΧΗΣ ΥΠΗΡΕΣΙΩΝ ΑΠΟΚΑΤΑΣΤΑΣΗΣ ΣΕ ΤΟΠΙΚΟ ΚΑΙ ΠΑΓΚΟΣΜΙΟ ΕΠΙΠΕΔΟ

Παλάντζας Ανδρέας[1], Ζαρογιάννης Σωτήρης[1], Χατζόγλου Χρυσή[1], Γουργουλιάνης Κωνσταντίνος[2], Ρούκα Ερασμία[3]
[1]Εργαστήριο Φυσιολογίας, Τμήμα Ιατρικής Πανεπιστημίου Θεσσαλίας, [2]Πνευμονολογική κλινική, Τμήμα Ιατρικής Πανεπιστημίου Θεσσαλίας, [3]Τμήμα Νοσηλευτικής Πανεπιστημίου Θεσσαλίας

Εισαγωγή:
Η ατμοσφαιρική ρύπανση αποτελεί αιτία πρόκλησης και επιδείνωσης χρόνιων αναπνευστικών παθήσεων. Οι παθήσεις αυτές δεν είναι ιάσιμες. Ωστόσο, η πνευμονική αποκατάσταση ευνοεί τη βελτιστοποίηση της λειτουργικότητας και τη μείωση της αναπηρίας των πασχόντων, σε αλληλεπίδραση με το περιβάλλον τους.

Σκοπός:
Στόχος αυτής της μελέτης ήταν η αποτύπωση τάσεων αναφορικά με τα έτη ζωής με αναπηρία (YLDs) που αποδίδονται σε χρόνιες αναπνευστικές παθήσεις κατά τα έτη 1990, 2019 σε παγκόσμιο επίπεδο και στην Ελλάδα. Επιπλέον, η εκτίμηση των αναγκών χρήσης υπηρεσιών πνευμονικής αποκατάστασης κατά τη διάρκεια της κλινικής πορείας των συγκεκριμένων νοσημάτων.

Μέθοδος:
Χρησιμοποιήθηκαν τα εργαλεία Global Burden of Disease (GBD) και WHO Rehabilitation Need Estimator, προκειμένου να συλλεγούν δεδομένα που αφορούν στον επιπολασμό των χρόνιων αναπνευστικών παθήσεων μη ειδικής αιτιολογίας και στα αποδιδόμενα σε χρόνιες αναπνευστικές παθήσεις YLDs ειδικής αιτιολογίας (παράγοντας κινδύνου: ατμοσφαιρική ρύπανση).

Αποτελέσματα:
Σε σχέση με το 1990, το 2019 παρατηρήθηκε αύξηση του επιπολασμού των χρόνιων αναπνευστικών παθήσεων- μη ειδικής αιτιολογίας τόσο σε παγκόσμιο όσο και σε τοπικό επίπεδο. Ωστόσο κατά την ίδια περίοδο τα αποδιδόμενα σε χρόνιες αναπνευστικές παθήσεις YLDs ειδικής αιτιολογίας (ατμοσφαιρική ρύπανση) μειώθηκαν και στις δύο μονάδες μελέτης.

Συμπεράσματα:
Τα ευρήματα μας υποδεικνύουν ότι, τα προγράμματα ελέγχου της ατμοσφαιρικής ρύπανσης έχουν συμβάλλει στη μείωση των αποδιδόμενων σε χρόνιες αναπνευστικές παθήσεις YLDs, ειδικής αιτιολογίας. Επίσης προκύπτει ότι, οι ανάγκες χρήσης υπηρεσιών πνευμονικής αποκατάστασης αυξάνονται τόσο σε τοπικό όσο και σε παγκόσμιο επίπεδο λόγω της αύξησης του επιπολασμού των χρόνιων αναπνευστικών νοσημάτων η οποία συνδέεται με την αυξανόμενη πληθυσμιακή γήρανση και στα δύο φύλα.

EP-74

CASE REPORT : ΠΑΝΛΟΒΙΔΙΑΚΟ ΕΜΦΥΣΗΜΑ ΚΑΙ ΠΝΕΥΜΟΝΙΚΗ ΙΝΩΣΗ

Σαραντουλάκη Στυλιανή, Χηράκη Σταυρωτή, Σταματάκης Γιώργος, Δρυγιαννάκη Μαρία Αντωνία, Παπακώστα Βασιλική, Χρυσοφάκης Γιώργος
Νοσοκομείο Ρεθύμνου

Η συνύπαρξη εμφυσήματος και πνευμονικής ίνωσης(CPFE) είναι μια ξεχωριστή νοσολογική οντότητα. Περιγράφηκε αρχικά από τον Cottin το 2005.Διαφέρει από την εικόνα μόνο του εμφυσήματος ή μόνο της πνευμονικής ίνωσης ως νοσολογικές και ακτινολογικές οντότητες. Η νόσος εμφανίζεται κυρίως σε άνδρες νυν ή πρώην καπνιστές και συνδέεται με αυξημένη επίπτωση πνευμονικής υπέρτασης, καρκίνου πνεύμονα και μειωμένη επιβίωση.

Σκοπός:
Παρουσιάζεται η περίπτωση άνδρα ασθενούς 63 ετών, πρώην βαρύς καπνιστής, με ιστορικό Χρόνιας Αποφρακτικής Πνευμονοπάθειας με συνύπαρξη Πνευμονικής Ίνωσης, τελικού σταδίου υπό οξυγονοθεραπεία κατ οίκον, ο οποίος έχει συχνές νοσηλείες στο νοσοκομείο, και στον τελευταίο έλεγχο που έκανε με αξονική τομογραφία θώρακα εμφανίζει επιδείνωση της ακτινολογικής εικόνας του εμφυσήματος και της ίνωσης. Οι παροξύνσεις του ασθενούς είναι συχνές και περιλαμβάνουν δύσπνοια σε ηρεμία και παραγωγικό βήχα. Η αναπνευστική οξέωση με υπερκαπνία συνοδεύουν την κλινική εικόνα του ασθενούς και τίθεται σε ΜΕΜΑ(μη επεμβατικό μηχανικό αερισμό)

Υλικό –Μέθοδος:
Ο ασθενής έχει εικόνα εμφυσήματος και ίνωσης και σε προγενέστερες απεικονίσεις. Από τον τελευταίο απεικονιστικό έλεγχο με αξονική τομογραφια θώρακα προέκυψε εκτεταμένο πανλοβιδιακό, παραυπεζωκοτικό εμφύσημα με μεγάλες εμφυσηματικές κύστες στους πνεύμονες άμφω ως και 13 εκ. διάμετρο. Στους κατώτερους λοβούς η παρουσία ινωδών στοιχείων,UIP pattern, και πεπαχυμένων τοιχώματων των βρόγχων είναι εμφανής. Από την φυσική εξέταση είναι εμφανής η ύπαρξη πληκτροδακτυλίας και συριγμού.

Αποτελέσματα:
Ο ασθενής κάνει συχνές παροξύνσεις και τίθεται συχνά σε ΜΕΜΑ λόγω της αναπνευστικής οξέωσης και η πρόγνωση του είναι πτωχή. Η παρακολούθηση του ασθενούς με σπιρομέτρηση έδειξε πτώση του FEV 1, αλλά η συνεργασία του για πιο εκτεταμένο έλεγχο είναι ελλειπής. Η αντιμετώπισή του περιλαμβάνει βρογχοδιασταλτικά, κορτικοστεροειδή και αντιβιοτική αγωγή.

Συμπεράσματα:
Η πρόγνωση ασθενών με CPFE είναι πτωχή και επιπλέκεται συχνά με πνευμονική υπέρταση και καρκίνο πνεύμονα. Οι συχνές παροξύνσεις(ΑΕ) είναι αυτές που οδηγούν τον ασθενή στο νοσοκομείο (ΑΕ CPFE: COPD- type ή IPF-type).

EP-75

ΤΑ ΑΠΟΤΕΛΕΣΜΑΤΑ ΤΗΣ ΣΥΝΕΧΟΥΣ ΧΟΡΗΓΗΣΗΣ ΜΕΙΓΜΑΤΩΝ ΟΞΥΓΟΝΟΥ ΚΑΤΑ ΤΗΝ ΑΣΚΗΣΗ ΑΣΘΕΝΩΝ ΜΕ ΧΡΟΝΙΑ ΑΠΟΦΡΑΚΤΙΚΗ ΠΝΕΥΜΟΝΟΠΑΘΕΙΑ ΜΙΑ ΣΥΣΤΗΜΑΤΙΚΗ ΑΝΑΣΚΟΠΗΣΗ ΤΗΣ ΔΙΕΘΝΟΥΣ ΒΙΒΛΙΟΓΡΑΦΙΑΣ

Ζούγλος Άγγελος[1], Νανάς Σεραφείμ[2], Φιλίππου Αναστάσιος[3], Ρούτση Χριστίνα[2], Μπίζος Αριστείδης[1], Γκίνης Ιωάννης[1], Τσαρουχά Αιμιλία [1], Καρατζάνος Ελευθέριος[2]
[1]2η Πνευμονολογική Κλινική, ΓΝΝΘΑ «Η Σωτηρία», [2]Εργαστήριο Κλινικής Εργοσπιρομετρίας, Άσκησης και Αποκατάστασης, Ιατρική Σχολή Αθηνών, ΕΚΠΑ, [3]Εργαστήριο Πειραματικής Φυσιολογίας, Ιατρική Σχολή, ΕΚΠΑ

Εισαγωγή:
Οι ασθενείς με ΧΑΠ χαρακτηρίζονται από πρόωρη διακοπή της άσκησης λόγω δύσπνοιας. Η άσκησή τους διακόπτεται από περιορισμό του αερισμού και της οξυγόνωσής τους και όχι από επίτευξη της μέγιστης καρδιακής τους συχνότητας (αναπνευστικός περιορισμός στην άσκηση) . Στον ορισμό της πνευμονικής αποκατάστασης στις διεθνείς οδηγίες του 2013 δίνεται βαρύτητα στην εξατομίκευση στη προσέγγιση του κάθε ασθενούς. Όμως το 40% των ασθενών με ΧΑΠ μετρίου και σοβαρού βαθμού με φυσιολογικό κορεσμό στην ηρεμία παρουσιάζει αποκορεσμό κατά την άσκηση.
Οι ασθενείς αυτοί αδυνατούν να εκτελέσουν προγράμματα άσκησης υψηλής έντασης ενώ οι επαγγελματίες υγείας μειώνουν την ένταση της άσκησης στην ως μέσο αντιμετωπίσης του εκδηλούμενου αποκορεσμού. Αυτή η μείωση στην ένταση της άσκησης είναι πιθανό να μειώνει την αποτελεσματικότητα αυτής.
Από τα ανωτέρω θα περίμενε κανείς ότι ο πληθυσμός αυτός θα ευεργετούνταν από την προσθήκη οξυγόνου κατά την άσκηση αλλά στις τελευταίες διεθνείς οδηγίες αυτό δεν περιλαμβάνεται καθώς υπήρχουν αντικρουόμενα αποτελέσματα από τις μελέτες που ελήφθησαν υπόψιν κατά την έκδοση των οδηγιών.

Σκοπός:
Να αναδειχθεί κατά πόσον η προσθήκη συμπυκνωμένου ιατρικού οξυγόνου στο εισπνεόμενο μείγμα ασθενών με ΧΑΠ κατά την άσκηση βελτιώνει την απόδοση των ασθενών στην άσκηση ή/και επιφέρει βελτίωση στα ευεργετήματα της άσκησης μακροπρόθεσμα.

Μεθοδολογία:
Έγινε συστηματική ανασκόπηση της διεθνούς βιβλιογραφίας εώς την 31/05/2023. Ως βάσεις δεδομένων επιλέχθησαν η Pubmed και η Google Scholar, λόγω ανοιχτού πρωτοκόλλου πρόσβασης.

Αποτελέσματα:
Από την αναζήτηση προέκυψαν 761 άρθρα, τα οποία ανασκοπήθηκαν ως προς τον τίτλο και την περίληψη μετά την αφαίρεση των διπλοεγγραφών. Τελικώς 9 RCT's πληρούσαν τα κριτήρια συμμετοχής και επιλέχθησαν για την συμμετοχή στην παρούσα συστηματική ανασκόπηση.

Συμπεράσματα:
Η προσθήκη μειγμάτων οξυγόνου κατά την άσκηση ασθενών με ΧΑΠ φαίνεται να αυξάνει με άμεσο τρόπο την απόκριση στην άσκηση ειδικά τους υποπληθυσμούς που παρουσιάζουν υποξαιμία κατά την ηρεμία ή/και κατά την άσκηση. Τα οφέλη της απόκρισης αυτής δεν διατηρούνται μακροπρόθεσμα και δεν καθορίζουν την αποτελεσματικότητα ενός προγράμματος πνευμονικής αποκατάστασης.

EP-76

ΚΑΠΝΙΣΤΙΚΗ ΕΠΙΠΤΩΣΗ ΑΣΘΕΝΩΝ ΜΕΘ COVID 19 ΜΕ ΛΟΙΜΩΞΗ CANDIDA AURIS

Τσικρικά Σταματουλα[1], Ραυτοπούλου Ασημίνα[1], Νάνου Βασιλική[1], Ασμανίδου Μαρίνα[1], Αγαπητού Θεώνη[1], Κοσμίδου Αναστασία[1], Χρήστου Αριστέα [1], Μικροβασίλη Ειρήνη[1], Στεφανίδης Ευάγγελος[2], Μετάξας Γεράσιμος[2]
[1]ΚΑΑ ΜΕΘ COVID [1]9, Νοσοκομείο Σωτηρία, [2]Γραφείο Ελέγχου Λοιμώξεων, Νοσοκομείο Σωτηρία

Εισαγωγή:
Ο μύκητας C. Auris πρωτοαπομονώθηκε και ταυτοποιήθηκε σε ασθενή με μυκητίαση στο αυτί, το 2009. Συνιστά επείγουσα απειλή για τη Δημόσια Υγεία, λόγω της βαριάς λοίμωξης, ιδιαίτερα σε ανοσοκατασταλμένους ασθενείς, καθώς και της ανθεκτικότητας του σε κατηγορίες αντιμυκητιασικών φαρμάκων.

Σκοπός:
Η διερεύνηση της καπνιστικής έξης ασθενών με C.auris σε ΜΕΘ covid 19 και συσχέτιση με την έκβαση και θνητότητα βάσει των προγνωστικών φλεγμονωδών βιοδεικτών, των απεικονίσεων και εργαστηριακών ευρημάτων και των συστημάτων βαθμονόμησης βαρύτητας νόσου.

Υλικό:
Αναδρομική ανασκόπηση (08/2021-3/2022) 40 ασθενών COVID 19, νοσούντες από C.auris. Δημογραφικά στοιχεία, χρήση καπνικών προϊόντων, βαρύτητα εθισμού, συννοσηρότητες, βαθμολογία εμφυσήματος σε αξονική τομογραφία θώρακα, εργαστηριακά ευρήματα, APACHE II score, θεραπευτικά σχήματα και έκβαση καταγράφηκαν και επεξεργάστηκαν στατιστικά.

Αποτελέσματα:
40 ασθενεις, μέσης ηλικίας 73,6 έτη με διάμεση διάρκεια παραμονής ΜΕΘ 42,5 ημέρες, κατέγραψαν συνολικά 61,7% θνησιμότητα. Οι ενεργοί καπνιστές (11 άνδρες/7 γυναίκες) με 35±4 πακέτα/έτη, και οι πρώην καπνιστές (8 άνδρες/6 γυναίκες) με 29±3 πακέτα/έτη, είχαν Fagerström test 7±2 και 5±2 αντίστοιχα. Κύριες συννοσηρότητες ο ΣΔ (55%), καρδιαγγειακές νόσοι (48%), ΑΥ (61%), ΧΑΠ (35%), BMI>30 (34%), νεοπλασίες (17%). Υψηλότερη βαθμολογία APACHE II διαπιστώθηκε στους ενεργούς καπνιστές (48±8) (p=0.001) και στους πρώην καπνιστές (39±6) (p=0.003). Τόσο οι ενεργοί καπνιστές όσο και οι πρώην καπνιστές νοσηλεύτηκαν μεγαλύτερο χρονικό διάστημα 29±7 ημέρες (p=0.001). Emphysema score (3/4) και (2/4) εμφάνισαν οι ενεργοί και πρώην καπνιστές αντίστοιχα, σχετιζόμενο με τον βαθμό εθισμού (p=0.001)

Συμπέρασμα:
Το κάπνισμα είναι μια σοβαρή συννοσηρότητα σε ασθενείς ΜΕΘ COVID 19 με C.auris. Τόσο οι ενεργοί καπνιστές όσο και οι πρώην καπνιστές με υψηλό εθισμό καταγράφουν σοβαρότερη νόσο και υψηλότερα ποσοστά θνητότητας

EP-77

ΔΙΑΚΟΠΗ ΚΑΠΝΙΣΜΑΤΟΣ ΣΕ ΑΣΘΕΝΕΙΣ ΜΕ ΣΟΒΑΡΗ ΨΥΧΙΚΗ ΑΣΘΕΝΕΙΑ

Λιαπίκου Αδαμαντία, Ντούμου Βασιλική, Καφρίτσα Ουρανία
ΝΝΘΑ ΣΩΤΗΡΙΑ, 6Η ΠΝΕΥΜΟΝΟΛΟΓΙΚΗ ΚΛΙΝΙΚΗ

Εισαγωγή:
Η σοβαρή ψυχική ασθένεια (ΣΨΑ) καλύπτει ένα εύρος νόσων, συμπεριλαμβανομένων μεταξύ άλλων: Ψύχωση, διπολική διαταραχή, διάγνωση «διαταραχής προσωπικότητας», διατροφικές διαταραχές, σοβαρή κατάθλιψη. Τα άτομα με ΣΨΑ έχουν έως και τρεις φορές μεγαλυτερη πιθανότητα να καπνίσουν σε σχέση με άλλα μέλη του γενικού πληθυσμού.

Σκοπός:
Σκοπός της μελέτης μας είναι να διερευνήσει τις συμπεριφορές καπνίσματος, τα κίνητρα για τη διακοπή του καπνίσματος σε άτομα με ΣΨΑ.

Μέθοδος:
Χρησιμοποιήσαμε δεδομένα από 1002 συμμετέχοντες στο ιατρείο Διακοπής Καπνίσματος του Νοσοκομείου Σωτηρία για 4 χρόνια. Η εξάρτηση από τη νικοτίνη και η ετοιμότητα για διακοπή των καπνιστών αξιολογήθηκε με ερωτηματολόγια. Η κύρια έκβαση, η διακοπή του καπνίσματος, ορίστηκε ως πλήρης αποχή από το κάπνισμα στις 4 έως 12 εβδομάδες.

Αποτελέσματα:
Συνολικά 270 (27%) καπνιστές με ΣΨΑ συμπεριλήφθηκαν στη μελέτη, 42 με διαταραχές σχιζοφρένειας, 36 με διπολική διαταραχή, 140 με κατάθλιψη και 136 με αγχώδεις και άλλες διαταραχές. Ήταν κυρίως γυναίκες (60%) με μέση ηλικία 52 ετών. Όσον αφορά τη συνήθεια του καπνίσματος, κάπνιζαν κατά μέσο όρο 25 τσιγάρα την ημέρα, με βαθμολογία εξάρτησης 6,7± 2 σύμφωνα με τον Fangestrom και βαθμολογία ετοιμότητας 9,12 ± 3 στην πρώτη τους επίσκεψη.
Τα κύρια ωφέλη για τους καπνιστές με ΣΨΑ ήταν η διαχείριση του άγχους (46%) και η αντιμετώπιση δυσάρεστων καταστάσεων (26%). Τα κίνητρά τους για διακοπή του καπνίσματος σχετίζονταν με ανησυχίες για την παρούσα τους κατάσταση (57%) ή μελλοντική υγεία (67%) τους. Το 66% από αυτούς ανέφεραν προηγούμενες προσπάθειες διακοπής του καπνίσματος, αλλά χωρίς καμία βοήθεια στο 45% από αυτούς. 40 (15%) καπνιστές με ΣΨΑ διέκοψαν το κάπνισμα κατά τη διάρκεια του προγράμματος.

Συμπέρασμα:
Οι καπνιστές με ΣΨΑ παρακινούνται να κόψουν το κάπνισμα και η συμπεριφορική θεραπεία τους βοήθησε πολύ. Οι μελλοντικές συστάσεις θα πρέπει να επικεντρώνονται σε άτομα με ΣΨΑ για να εμπνεύσουν την εμπιστοσύνη τους.

EP-78

ΑΥΤΟΜΑΤΟΣ ΔΕΥΤΕΡΟΠΑΘΗΣ ΠΝΕΥΜΟΘΩΡΑΚΑΣ ΣΕ ΕΝΕΡΓΟ ΑΤΜΙΣΤΗ: ΠΑΡΟΥΣΙΑΣΗ ΕΝΟΣ ΕΝΔΙΑΦΕΡΟΝΤΟΣ ΠΕΡΙΣΤΑΤΙΚΟΥ

Αντρονίκου Θεοδώρα, Γαγγάδη Μαρία, Αντωνίου Χρήστος, Μαυρογένη Ελένη, Πίγκου Ελευθερία, Μπάγκος Χρήστος, Καίνης Ηλίας
10η ΠΝΕΥΜΟΝΟΛΟΓΙΚΗ ΚΛΙΝΙΚΗ ΓΝΝΘΑ "Η ΣΩΤΗΡΙΑ"

Εισαγωγή:
Το ηλεκτρονικό τσιγάρο (ΗΤ) αυξάνει σημαντικά τον κίνδυνο του ατμιστή να εμφανίσει χρόνιες πνευμονικές παθήσεις.Θα παρουσιάσουμε ένα περιστατικό που παρουσίασε αυτόματο πνευμοθώρακα κατά την διάρκεια ατμίσματος.

Παρουσίαση Περιστατικού:
Γυναίκα 65 ετών, με ελεύθερο ατομικό αναμνηστικό,καπνίστρια (70p/y) και τα τελευταία 10 χρόνια κάνει χρήση ΗΤ. Κατά την διάρκεια άτμισης παρουσίασε θωρακικό άλγος και δύσπνοια. Στη δομή υγείας που εξετάστηκε διενεργήθηκε ακτινογραφία και CT Θώρακος όπου παρουσίαζε εικόνα πνευμοθώρακα δεξιά και διάχυτες εμφυσηματικές αλλοιώσεις.Τέθηκε σωλήνας παροχέτευσης με πλήρη έκπτυξη του πνευμονικού παρεγχύματος. Προγραμματίστηκε για λειτουργικό έλεγχο και εστάλη α1-αντιθρυψίνη.

Συζήτηση:
Αν και το ΗΤ θεωρείται από ανεπαρκή επιστημονικά δεδομένα ασφαλέστερη εκδοχή του συμβατικού τσιγάρου, φαίνεται ότι παράγει παρόμοιες κυτταρικές αντιδράσεις και υψηλά επίπεδα πρωτεάσης που μπορεί να προκαλέσουν εμφύσημα. Πιο συγκεκριμένα το ΗΤ ή άτμισμα συνδέεται με πνευμονικές βλάβες (E-cigarette Vaping Associated Lung Injury ή EVALI) λόγω μίας φλεγμονώδους απάντησης στην εισπνοή ατμού που παράγεται κατά την διάρκεια θέρμανσης ενός υγρού που περιέχει διάφορες ουσίες όπως είναι η νικοτίνη, τα κανναβιδοειδή ή άλλα πρόσθετα. Το κάπνισμα συμβατικού τσιγάρου και κάνναβης είναι γνωστοί παράγοντες κινδύνου για την πρόκληση πνευμοθώρακα. Το άτμισμα δεν έχει επαρκώς μελετηθεί,αλλά υπάρχουν δημοσιευμένα παρόμοια περιστατικά. Το ΗΤ πιθανά αυξάνει τον κίνδυνο πνευμοθώρακα λόγω της εισπνοής των τοξινών όπως είναι τα νικοτινικά και μη νικοτινικά παράγωγα που προκαλούν φλεγμονή και συνεπώς βλάβη των επιθηλιακών κυττάρων του πνεύμονα με αποτέλεσμα τη ρήξη των υπουπεζωκοτικών φυσαλίδων. Μάλιστα κάποιοι τύποι ΗΤ που περιέχουν συνδυασμό υψηλών συγκεντρώσεων νικοτίνης και ορισμένων αρωμάτων προκαλούν οξειδωτικό στρες, φλεγμονή και δυσλειτουργία της κυψελιδοτριχοειδικής μεμβράνης με επακόλουθη την κυτταροτοξικότητα. Μία άλλη υπόθεση βασίζεται στο ότι η επαναλαμβανόμενη εισπνοή διαμέσου μία συσκευής με υψηλές αντιστάσεις προκαλεί υψηλές αρνητικές ενδοθωρακικές πιέσεις που έχουν ως αποτέλεσμα το βαρότραυμα. Είναι απαραίτητη η σωστή πληροφόρηση στα άτομα που ατμίζουν για τους παρόμοιους κίνδυνους που διατρέχουν από αυτό τον τύπο της καπνιστικής συνήθειας.

EP-79

ΣΥΣΧΕΤΙΣΗ ΤΩΝ ΚΑΡΔΙΑΚΩΝ ΑΡΡΥΘΜΙΩΝ ΜΕ ΤΗΝ ΚΑΠΝΙΣΤΙΚΗ ΣΥΝΗΘΕΙΑ – ΠΡΟΚΑΤΑΡΚΤΙΚΑ ΑΠΟΤΕΛΕΣΜΑΤΑ

Λαμπρινή Ε. Πούλιου[1, 2], Δημήτριος Γ. Ράπτης[1, 2, 3], Ιωάννης Χ. Λαμπρόπουλος[1], Κωνσταντίνος Τσατίρης[2], Ζωή Δανιήλ[1], Φωτεινή Μάλλη[1, 3], Κωνσταντίνος Ι. Γουργουλιάνης[1]
[1]Πνευμονολογική Κλινική, Τμήμα Ιατρικής, Σχολή Επιστημών Υγείας, Πανεπιστήμιο Θεσσαλίας, [2]Καρδιολογική Κλινική, Γενικό Νοσοκομείο Καρδίτσας, [3]Εργαστήριο Διαταραχών Αναπνευστικού Συστήματος, Τμήμα Νοσηλευτικής, Πανεπιστήμιο Θεσσαλίας

Εισαγωγή:
Η εμφάνιση καρδιακών αρρυθμιών είναι συχνή σε ενεργούς καπνιστές και φαίνεται σε πολλές περιπτώσεις, όπως στην κολπική μαρμαρυγή, να έχει δοσοεξαρτώμενη σχέση.Έχουν συσχετιστεί αρκετές καρδιακές αρρυθμίες με την κατανάλωση καπνού, όπως οι έκτακτες κολπικές και κοιλιακές συστολές καθώς και ο αιφνίδιος καρδιακός θάνατος, ενώ αναφέρεται ότι ακόμα και η χρήση ενός μόνο τσιγάρου μπορεί να επάγει την εμφάνιση καρδιακών αρρυθμιών.

Στόχος:
Στόχος της παρούσας μελέτης είναι να αξιολογηθείη εμφάνιση καρδιακών αρρυθμιών σε ενεργούς και πρώην καπνιστές.

Μέθοδος:
Όλοι οι συμμετέχοντες υποβλήθηκαν σε 24ωρη καταγραφή του ρυθμού και στη λήψη πλήρους ατομικού ιστορικού συμπεριλαμβανομένης της αναζήτησης της καπνιστικής συνήθειας.

Αποτελέσματα:
Στη μελέτη συμμετείχαν 26 άτομα (με μέση ηλικία 60,3±15,59 έτη (38,5% άντρες)), εκ των οποίων τα 14 άτομα είναι ενεργοί καπνιστές και τα 12 είναι πρώην καπνιστές (όλοι οι συμμετέχοντες έχουν καταναλώσει συμβατικό τσιγάρο/καπνό). Από την αξιολόγηση της καταγραφής ρυθμού 24ώρου προέκυψε ότι κολπικές έκτακτες συστολές (>720/24ωρο) είχαν 10 ενεργοί καπνιστές και 2 από τους πρώην καπνιστές ($p<0,001$), κολπική μαρμαρυγή εμφάνισαν 3 πρώην καπνιστές και 1 ενεργός καπνιστής, υπερκοιλιακή ταχυκαρδία, κολπική διδυμία και παύσεις μεγαλύτερες των 2,5 δευτερολέπτων παρατηρήθηκαν σε 2 ασθενείς από κάθε ομάδα, μη εμμένουσα κοιλιακή ταχυκαρδία εμφανίστηκε σε 1 πρώην καπνιστή και σε κανένα ενεργό καπνιστή και η κοιλιακή διδυμία διαπιστώθηκε σε 3 από τους πρώην καπνιστές και σε 2 ενεργούς καπνιστές.

Συμπεράσματα:
Η μελέτη μας ανέδειξε στατιστικά σημαντική συσχέτιση εμφάνισης κολπικών έκτακτων συστολών στους ενεργούς καπνιστές σε σχέση με τους πρώην καπνιστές. Χρειάζονται περισσότερες μελέτες με μεγαλύτερο αριθμό συμμετεχόντων προκειμένου να εξάγουμε ασφαλή συμπεράσματα.

Λέξεις κλειδιά: Καρδιακές αρρυθμίες, Καπνιστική συνήθεια.

EP-80

ΒΑΣΙΚΕΣ ΟΔΗΓΙΕΣ ΟΡΓΑΝΩΣΗΣ ΕΡΓΑΣΤΗΡΙΟΥ ΕΛΕΓΧΟΥ ΑΝΑΠΝΕΥΣΤΙΚΗΣ ΛΕΙΤΟΥΡΓΙΑΣ

Πεγκλίδου Βαλεντίνα, Χλωρός Διαμαντής
[1]Εργαστήριο Ελέγχου Αναπνευστικής Λειτουργίας, Πνευμονολογικό Τμήμα ΕΣΥ, ΓΝ «Γ. Παπανικολάου», Θεσσαλονίκη

Παρουσιάζεται το εγχειρίδιο με τίτλο "Βασικές οδηγίες οργάνωσης του εργαστηρίου ελέγχου αναπνευστικής λειτουργίας", προϊόν εικοσαετούς εμπειρίας της συγγραφέως στο Εργαστήριο του Πνευμονολογικού Τμήματος ΕΣΥ του ΓΝΘ "Γ. Παπανικολάου". Πρόκειται για σύντομο αλλά περιεκτικό οδηγό για τεχνολόγους, νοσηλευτές και γιατρούς που εργάζονται σε Αναπνευστικά Εργαστήρια. Περιγράφονται, απλά και κατανοητά, όλες οι πτυχές οργάνωσης του εργαστηρίου καθώς και οι τεχνικές λεπτομέρειες των εξετάσεων που διενεργούνται σε αυτό. Με κυριότερη τη σπιρομέτρηση, με την οποία διαπιστώνεται αδρά η λειτουργική κατάσταση των πνευμόνων. Καταγράφεται ο όγκος του αέρα που εκπνέει ή εισπνέει ο εξεταζόμενος συναρτήσει του χρόνου. Σύντομη, απλή, ανώδυνη και αναίμακτη η σπιρομέτρηση είναι ιδιαίτερα χρήσιμη για τη διάγνωση και την παρακολούθηση των παθήσεων του αναπνευστικού συστήματος, ιδιαίτερα του βρογχικού άσθματος και της ΧΑΠ. Επίσης γίνεται προληπτικά σε καπνιστές. Τα αποτελέσματά της βοηθούν στη διάγνωση και τη σταδιοποίηση της νόσου, αλλά και στην παρακολούθηση της ανταπόκρισης στη θεραπεία, ώστε να τροποποιείται κατάλληλα η φαρμακευτική αγωγή. Στο εγχειρίδιο ανασκοπείται δια βραχέων η ιστορία της σπιρομέτρησης και της εξέλιξης των σπιρομέτρων μέχρι τα σύγχρονα όργανα των ημερών μας. Κατόπιν περιγράφονται οι προϋποθέσεις, οι τεχνικές δυσκολίες και οι αναγκαίες συνθήκες για την επίτευξη των βέλτιστων μετρήσεων. Η προετοιμασία των ασθενών, η λήψη του ιστορικού και οι οδηγίες προς αυτούς για τη διενέργεια της εξέτασης, όπως και η περιγραφή του τρόπου και της σειράς των επιμέρους τεχνικών, καταλαμβάνουν μεγάλο μέρος της εργασίας. Εκτεταμένο είναι και το κεφάλαιο των μέτρων αποφυγής των μολύνσεων ασθενών και προσωπικού από λοιμώδεις παράγοντες, όπως το μυκοβακτηρίδιο της φυματίωσης και ιδιαίτερα ο ιός SARS-CoV-2. Δίδονται επίσης χρήσιμες οδηγίες συντήρησης του εξοπλισμού, ενώ το τελευταίο κεφάλαιο αφιερώνεται στην ερμηνεία των μετρήσεων. Παρατίθεται, τέλος, επιλεγμένη βιβλιογραφία για περαιτέρω μελέτη.

EP-81

ΕΠΙΠΕΔΟ ΥΓΕΙΑΣ ΚΑΙ ΠΡΟΣΒΑΣΗ ΣΕ ΥΠΗΡΕΣΙΕΣ ΥΓΕΙΑΣ ΜΕ ΕΜΦΑΣΗ ΤΟ ΑΝΑΠΝΕΥΣΤΙΚΟ ΣΥΣΤΗΜΑ ΣΤΗΝ ΥΔΡΑ

Περλεπε Γαρυφαλλια- Ειρηνη[1], Παρασκευη Κυργου[1], Παπαγιαννης Δημητριος[2], Ασημινα Κατσεα[1], Σαλγκαμη Πολυξενη[1], Ζαρογιαννης Σωτηριος[3], Δανιηλ Ζωη[1], Γουργουλιανης Ι Κωνσταντινος[1]
[1] Πνευμονολογική Κλινική Πανεπιστημιακού Γενικού Νοσοκομείου Λάρισας, [2] Εργαστήριο Δημόσιας Υγείας και Εμβολίων, Νοσηλευτική Σχολή, Πανεπιστήμιο Θεσσαλίας, Λάρισα, [3]Τμήμα Φυσιολογίας, Ιατρική Σχολή, Πανεπιστήμιο Θεσσαλίας, Λάρισα

Εισαγωγή:
Η δυνατότητα πρόσβασης σε υπηρεσίες υγείας αποτελεί βασική προτεραιότητα για τα σύγχρονα συστήματα υγείας. Για τους κατοίκους νησιωτικών περιοχών η προσβασιμότητα και η ποιότητα της παρεχόμενης ιατρικής φροντίδας αποτελεί συχνά πρόκληση, ειδικώς για ασθενείς με χρόνια νοσήματα. Στο πλαίσιο δράσης της Ελληνικής Πνευμονολογικής Εταιρείας (ΕΠΕ) με προληπτικούς ελέγχους, επιδιώξαμε να εκτιμήσουμε την προσβασιμότητα και την ποιότητα των ιατρικών υπηρεσιών για τους κατοίκους της΄Υδρας.

Σκοπός - Μέθοδος:
Κάτοικοι της κοινότητας της΄Υδρας, εκλήθησαν για τη διενέργεια σπιρομετρήσεων το χρονικό διάστημα 7- 8 Ιουνίου 2023. Οι συμμετέχοντες υποβλήθηκαν σε λειτουργικό έλεγχο της αναπνοής, και συμπλήρωσαν ένα εκτενές ερωτηματολόγιο κλειστού τύπου, αξιολόγησης υγείας, πρόσβασης και ποιότητας παρεχόμενων υπηρεσιών.

Αποτελέσματα:
88 κάτοικοι συμπλήρωσαν το ερωτηματολόγιο και υποβλήθηκαν σε λειτουργικό έλεγχο (39,7% άντρες, 60,3% γυναίκες, μέσος όρος ηλικίας 57 ± 15 έτη, 23% πρώην καπνιστές, 19% νυν, 51,1% μη καπνιστές). Στο σύνολο των ερωτηθέντων η αυτοεκτίμηση του επιπέδου υγείας χαρακτηρίστηκε ως πολύ καλή στο 21,5%, καλή στο 50%, μέτρια στο 25% και κακή στο 3,4%, με το 20,4% να αναφέρει πως αυτό επηρεάζει την καθημερινότητα πάρα πολύ και πολύ. Δόθηκε έμφαση στους ασθενείς με αναπνευστικά (n=8, 9%), καρδιαγγειακά (n=28, 32%) και τους ασθενείς με ψυχιατρικά νοσήματα (n=3, 3%) με στατιστικά σημαντική διαφορά στην ποιότητα υγείας για τους αναπνευστικούς ασθενείς($p< 0,001$) και εκείνους με καρδιαγγειακά νοσήματα. Το 91%(n=88) χρειάστηκε να επισκεφθεί οποιαδήποτε μονάδα υγείας το τελευταίο έτος, με το 77,25% εξ αυτών να προτιμούν οποιοδήποτε νοσοκομείο η εξωτερικό ιατρείο, το 37,5% ιδιωτικό ιατρείο και το 3,75% κέντρο υγείας. Μάλιστα, το 76,5% κρίνει την πρόσβαση σε υπηρεσίες υγείας ως πολύ καλή και καλή ενώ ένα 24% συνάντησε δυσκολία στην πρόσβαση σε δομή υγείας επί επείγοντος.

Συμπέρασμα:
Τα αναπνευστικά και καρδιαγγειακά νοσήματα φαίνεται πως επηρεάζουν την ποιότητα ζωής των ασθενών ιδίως σε νησιωτικές περιοχές. Η πρόσβαση και ποιότητα υπηρεσιών υγείας κρίνεται ως ικανοποιητική με την αντιμετώπιση επειγόντων περιστατικών να συνεχίζει να απασχολεί τους κατοίκους.
Θερμές ευχαριστίες προς το Διοικητικό Συμβούλιο της Ελληνικής Πνευμονολογικής Εταιρείας και την Κινητή Μονάδα Σπιρομέτρησης της ΕΠΕ.

EP-82

ΕΜΒΟΛΙΑΣΤΙΚΗ ΚΑΛΥΨΗ ΚΑΤΟΙΚΩΝ ΝΗΣΙΩΤΙΚΗΣ ΠΕΡΙΟΧΗΣ

Περλεπέ Γαρυφαλλιά-Ειρηνή[1], Παρασκευή Κύργου[1], Παπαγιάννης Δημήτριος[2], Ασημίνα Κατσέα[1], Σαλγκάμη Πολυξένη[1], Ζαρογιάννης Σωτήριος[3], Δανιήλ Ζωή[1], Γουργουλιάνης Ι Κωνσταντίνος[1]
[1] Πνευμονολογική Κλινική Πανεπιστημιακού Γενικού Νοσοκομείου Λάρισας, [2] Εργαστήριο Δημόσιας Υγείας και Εμβολίων, Νοσηλευτική Σχολή, Πανεπιστήμιο Θεσσαλίας, Λάρισα, [3]Τμήμα Φυσιολογίας, Ιατρική Σχολή, Πανεπιστήμιο Θεσσαλίας, Λάρισα.

Εισαγωγή:
Ο εμβολιασμός του πληθυσμού, ιδίως των κρίσιμων ηλικιακά ομάδων και των ασθενών με συννοσηρότητες αποτελεί ζήτημα μείζονος σημασίας για την πρόληψη των αναπνευστικών λοιμώξεων και το επίπεδο ζωής των αναπνευστικών ασθενών. Στο πλαίσιο δράσης της Ελληνικής Πνευμονολογικής Εταιρείας (ΕΠΕ) με προληπτικούς ελέγχους, επιδιώξαμε να εκτιμήσουμε την εμβολιαστική κάλυψη των κατοίκων της΄Υδρας.

Σκοπός - Μέθοδος:
Κάτοικοι της΄Υδρας, εκλήθησαν από κλιμάκιο της Πνευμονολογικής Κλινικής του Πανεπιστημιακού Νοσοκομείου Λάρισας προς προληπτικό έλεγχο και κλινική εξέταση το χρονικό διάστημα 7- 8 Ιουνίου 2023. Οι συμμετέχοντες παρείχαν πληροφορίες αναφορικά με την εμβολιαστική κάλυψη τους για πνευμονιόκοκκο, γρίπη, SARS-CoV-2, έρπητα ζωστήρα και διφθερίτιδα/τέτανο/κοκκύτη.

Αποτέλεσματα:
88 κάτοικοι συμμετείχαν στη μελέτη (39.7% άντρες, 60.3% γυναίκες, μέσος όρος ηλικίας 57 ± 15 έτη). Το 83% ανέφερε κάποια συννοσηρότητα (αναπνευστικά νοσήματα: 9%,καρδιαγγειακά νοσήματα: 32%). Αναφορικά με την εμβολιαστική κάλυψη το 88.6% έχει κάνει τουλάχιστον 2 δόσεις εμβολίου SARS-CoV-2 ενώ μόνο το 38.6% ανέφερε πως έχει πραγματοποιήσει αντιγριπικό εμβολιασμό. Ακόμη, το 32.9% έχει κάνει τουλάχιστον ένα εμβόλιο έναντι του πνευμονιοκόκκου. Πιο συγκεκριμένα, 17% μόνο με το συζευγμένο 13-δύναμο και 15.9% και με το πολυσακχαριδικό. Τέλος, το 5.7% έχει προβεί σε εμβολιασμό για τον έρπητα ζωστήρα και το 5.6% για διφθερίτιδα/τέτανο/κοκκύτη

Συμπέρασμα:
Καταγράψαμε την εμβολιαστική κάλυψη σε μια νησιωτική περιοχή με τα αποτελέσματα να δείχνουν πιο χαμηλά ποσοστά σε σχέση με τα δημοσιευμένα στοιχεία με τα ποσοστά να είναι υψηλά μόνο για τον εμβολιασμό έναντι SARS--CoV-2[1].

Θερμές ευχαριστίες προς το Διοικητικό Συμβούλιο της Ελληνικής Πνευμονολογικής Εταιρείας και την Κινητή Μονάδα Σπιρομέτρησης της ΕΠΕ.

1. Papagiannis, D.; Rachiotis, G.; Mariolis, A.; Zafiriou, E.; Gourgoulianis, K.I. Vaccination Coverage of the Elderly in Greece: A Cross-Sectional Nationwide Study. Can. J. Infect. Dis. Med. Microbiol. 2020, doi:10.1155/2020/5459793.

EP-83

Η ΔΙΑΔΕΡΜΙΚΗ (tctc) ΜΕΤΡΗΣΗ ΑΕΡΙΩΝ ΑΡΤΗΡΙΑΚΟΥ ΑΑΙΜΑΤΟΣ (aaAA)

Μαθιουδάκης Γ.Α.[1], **Αλιμάνη Γιούλη**[2], **Βεργούλη Γεωργία**[1], **Ευαγγελοπούλου Ευσταθία**[2]
[1]Πνευμονολογικό Κέντρο Αθηνών, [2]Πνευμονολογικό Τμήμα ΓΝ Νίκαιας Πειραιά

Εισαγωγή:
Η ανάλυση aaAA είναι κρίσιμη για τη διάγνωση (εξω)πνευμονικών παθήσεων ± συννοσηροτήτων· αλλά προϋποθέτει αρτηριοκέντηση (δυσφορία, κίνδυνος επιπλοκών, εκπαιδευμένο προσωπικό, υψηλού κόστους εξοπλισμό). Εναλλακτικά, διατίθενται μέθοδοι tctcAA. Η επικρατέστερη, μέσω τοου οργάνου TCMTCM4 RadiometerRadiometer, χρησιμοποιήθηκε σε ποικιλία κλινικών διατάξεων κι εμείς σε ασθενείς με ΧΑΠ και ισχαιμία μυοκαρδίου (ΣΩΤΗΡΙΑ,1981·2:22).

Σκοπός:
Σκοπός της μελέτης ήταν η σύγκριση tctcAA, με a AA σε ενήλικες άνδρες(Α) και γυναίκες(Γ) και η εκπόνηση νομογραμμάτων των οξεοβασικών παραμέτρων. ΥΛΙΚΟ της μελέτης απετέλεσαν άτομα που προσήλθαν εν σειρά με ή χωρίς πνευμονική/καρδιαγγειακή πάθηση (nn=272, 147(Α) και 125(Γ), ηλικίας 51.9±18.5 ετών).

Μέθοδος:
Μετρήθηκαν $S_{tc}HbO_2$%, $P_{tc}O_2$, $p_{tc}CO_2$, $_{tc}pH$ (H^+), ενώ υπολογίζεται η [HCO_3], από την εξίσωση Η-Η, μέσω του χαμηλού κόστους οργάνου, MTX-HS ταχείας (<1min) μέτρησης $_{tc}AA$. Το όργανο φέρει 4 λυχνίες LED, που εκπέμπουν οπτικό ως υπέρυθρο φως, που απορροφάται σε διαφορετικά μήκη κύματος από τις παραπάνω μεταβλητές. Η ηλικία και το φύλο ελήφθησαν υπόψη μόνο εφόσον έδιναν στατιστικές διαφορές..

Αποτελέσματα.
Η 'P a OO2-P tc OO2' βρέθηκε 8mmHgmmHg(Α) και 9mmHgmmHg(Γ), ενώ η 'P tc OO2/P a OO2΄=1±0.4. ΟΟι συσχετίσεις ①P tc OO2~PaPa02, ②tc SHbOSHbO2 ~ P tc OO2, ③P tc COCO2~P a COCO2 και ④P tc COCO2~tc pH ήταν σημαντικές (rr2 =0.63-0.59-0.76-0.56, αντίστοιχα).

Συμπεράσματα:
Η διακύμανση των P tc OO2, S tc HbOHbO2, P tc COCO2 εμφανίζει αποκλίσεις, συγκριτικά με τις προβλεπόμενες τιμές, σχετιζόμενες με την εγγενή μεταβλητότητα της τοπικής αρτηριοφλεβικής διαφοράς και τη σιγμοειδή σχέση της S a HbHbO2% με την P a OO2. Η P tc C OO2 δεν διέφερε σημαντικά από την P a COCO2, λόγω των φυσικοχημικών χαρακτήρων του COCO2.
Η $_{tc}AA$ αποτελεί αξιόπιστη/φτηνή εναλλακτική κλινική μέθοδο της $_{a}AA$.

EP-84

Η ΕΜΠΕΙΡΙΑ ΑΠΟ ΤΗΝ ΕΚΚΕΝΩΣΗ ΤΗΣ ΠΝΕΥΜΟΝΟΛΟΓΙΚΗΣ ΚΛΙΝΙΚΗΣ ΕΞΑΙΤΙΑΣ ΠΥΡΚΑΓΙΑΣ ΣΤΗΝ ΑΛΕΞΑΝΔΡΟΥΠΟΛΗ

Δρακοπαναγιωτάκης Φώτιος, Παξινού Νικολέτα, Μπονέλης Κωνσταντίνος, Μπατζάκ Γιλμάζ, Μουσταφά-Ογλού Δηδέμ, Χαρισιάδου Έλενα, Ανδρεόγλου Ελένη, Θεοφανίδου Θεοδώρα, Τιρικίδου Ευτέρπη, Χαδιά Κωνσταντίνα, Τσαντεκίδου Σοφία, Κουρατζή Μαρία, Ρουσσάκης Νικόλαος, Ανευλαβής Σταύρος, Στειρόπουλος Πασχάλης
Πνευμονολογική Κλινική Δημοκρίτειου Πανεπιστημίου Θράκης, Πανεπιστημιακό Γενικό Νοσοκομείο Αλεξανδρούπολης

Εισαγωγή:
Περιβαλλοντικές εκθέσεις, όπως ο καπνός από πυρκαγιές μπορούν να επιιδεινώσουν την κατάσταση ασθενών με εγκατεστημένα αναπνευστικά προβλήματα. Οι επιβαρύνσεις είναι πιο έντονες σε ασθενείς σε σοβαρή αναπνευστική ανεπάρκεια και επιβάλλεται η άμεση απομάκρυνση από τον καπνό. Η περιοχή της Αλεξανδρούπολης κυκλώθηκε από πυρκαγιές που ξέσπασαν σε πολλαπλές εστίες, οι οποίες πλησίασαν επικίνδυνα το νοσοκομείο, το βράδυ της 21/8/2023, οπότε και διατάχθηκε η επείγουσα εκκένωση του.

Σκοπός:
Να περιγραφεί η εμπειρία της επείγουσας εκκένωσης της Πνευμονολογικής Κλινικής στα πλαίσια της εκκένωσης του ΠΓΝ Αλεξανδρούπολης λόγω πυρκαγιάς στην ευρύτερη περιοχή.

Αποτελέσματα:
Η εντολή για εκκένωση του Νοσοκομείου δόθηκε εξαιτίας του πυκνού καπνού. Σε εκείνη τη χρονική στιγμή, 21 ασθενείς νοσηλεύονταν στην Πνευμονολογική Κλινική. Από αυτούς, 9 ασθενείς έλαβαν επείγον εξιτήριο και παρελήφθησαν από τους οικείους τους. Οι υπόλοιποι 12 ασθενείς απομακρύνθηκαν επειγόντως με ασθενοφόρα του ΕΚΑΒ σε επιταχθέν πλοίο στον λιμένα Αλεξανδρούπολης που μετατράπηκε σε αυτοσχέδιο νοσοκομείο. Όλοι οι ασθενείς είχαν αναπνευστική ανεπάρκεια με ανάγκη για οξυγονοθεραπεία, μεταξύ των οποίων μία τραχειοστομημένη ασθενής, δύο ασθενείς με μάσκα μη επανεισπνοής και δύο ασθενείς με διαρκή χρήση MnEMA με συνοδό οξυγονοθεραπεία. Η παροχή οξυγόνου διασφαλίσθηκε με φιάλες οξυγόνου από το Νοσοκομείο. Οι πέντε ανωτέρω ασθενείς μεταφέρθηκαν το πρωί της 22/08/2023 με ασθενοφόρα και συνοδεία ιατρών στα γειτονικά νοσοκομεία Κομοτηνής και Ξάνθης. Οι υπόλοιποι ασθενείς διακομίσθηκαν με το πλοίο και συνοδεία ιατρών στο Νοσοκομείο Καβάλας. Η επείγουσα αντιμετώπιση νέων πνευμονολογικών περιστατικών που προέκυψαν τις επόμενες ώρες έγινε στις εγκαταστάσεις του Κέντρου Υγείας Αλεξανδρούπολης, το οποίο βρισκόταν σε ασφαλές σημείο στο κέντρο της πόλης. Τριανταέξι ώρες μετά την εκκένωση, το Νοσοκομείο επανατέθηκε σε πλήρη λειτουργία με επιστροφή των ασθενών (πλην ενός ασθενούς τελικού σταδίου που παρέμεινε στο Νοσοκομείο που διεκομίσθη).

Συμπεράσματα:
Η επιτυχής εκκένωση και επαναλειτουργία του ΠΓΝ Αλεξανδρούπολης και ιδιαίτερα της Πνευμονολογικής Κλινικής ήταν αποτέλεσμα του συντονισμού όλων των εμπλεκόμενων φορέων, που αποτελεί πρόκληση σε οργανωτικό επίπεδο.

EP-85

ΟΡΓΑΝΟΥΜΕΝΗ ΠΝΕΥΜΟΝΙΑ ΣΧΕΤΙΖΟΜΕΝΗ ΜΕ ΟΞΕΙΑ ΜΥΕΛΟΓΕΝΗ ΛΕΥΧΑΙΜΙΑ: ΜΙΑ ΣΠΑΝΙΑ ΠΕΡΙΠΤΩΣΗ

Πατσούρας Μάρκος, Γεωργακοπούλου Βασιλική, Νταβίδη Ειρήνη, Ρουμελιώτη Άννα, Βουλγαρέλης Μιχαήλ
Κλινική Παθολογικής Φυσιολογίας ΕΚΠΑ

Εισαγωγή:
Η οργανούμενη πνευμονία (ΟΡ) είναι μια δευτερεύουσα διαδικασία σε πολλές ασθένειες. Η συχνότητα εμφάνισης της ΟΡ είναι πολύ χαμηλή στις αιματολογικές κακοήθειες και τα δεδομένα είναι περιορισμένα.

Σκοπός:
Παρουσίαση σπάνιου περιστατικού ιστολογικά επιβεβαιωμένης ΟΡ που σχετίζεται με οξεία μυελογενή λευχαιμία.

Υλικό-Μεθοδολογία:
Άνδρας ασθενής, 64 ετών, με ατομικό αναμνηστικό ΧΑΠ, λοβεκτομής αριστερά λόγω μικροκυτταρικού καρκίνου πνεύμονα προ 7ετίας, δυσλιπιδαιμίας και σακχαρώδη διαβήτη ΙΙ, εισήχθη σε περιφερειακό νοσοκομείο λόγω εμπυρέτου από ημερών με συνοδό καταβολή και απώλεια βάρους από 6μήνου. Διαπιστώθηκε πανκυτταροπενία στη γενική εξέταση αίματος και μια πυκνωτικού τύπου αλλοίωση στην περιφέρεια του δεξιού άνω λοβού σε αξονική τομογραφία θώρακος (Εικόνα 1Α). Ο ασθενής υπεβλήθη σε οστεομυελική βιοψία και σε βιοψία βλάβης πνεύμονα δεδομένης της μη υποχώρησης της με τη χορήγηση αρχικά μοξιφλοξασίνης και έπειτα πιπερακιλλίνης-ταζομπακτάμης και βανκομυκίνης.

Αποτελέσματα:
Η οστεομυελική βιοψία ανέδειξε διήθηση του μυελού σε ποσοστό 40% στα πλαίσια οξείας μυελογενούς λευχαιμίας. Ο ασθενής διεκομίσθη στην κλινική μας για την αντιμετώπιση της οξείας μυελογενούς λευχαιμίας. Η ιστολογική εξέταση της βιοψίας πνεύμονα ανέδειξε αλλοιώσεις οργανούμενης πνευμονίας χωρίς να τεκμηριώνεται διήθηση από την οξεία μυελογενή λευχαιμία. Ο ασθενής έλαβε χημειοθεραπεία με αρασυτίνη και ιδαρουβικίνη και σε επαναληπτική αξονική τομογραφία θώρακος παρουσίασε σημαντική υποχώρηση της πνευμονικής βλάβης χωρίς τη χορήγηση κορτικοστεροειδών (Εικόνα 1Β).

Συμπεράσματα:
Η οξεία μυελογενής λευχαιμία αποτελεί σπάνια αιτία ΟΡ και η θεραπεία της οδηγεί σε λύση της ΟΡ και χωρίς τη χορήγηση κορτικοστεροειδών.

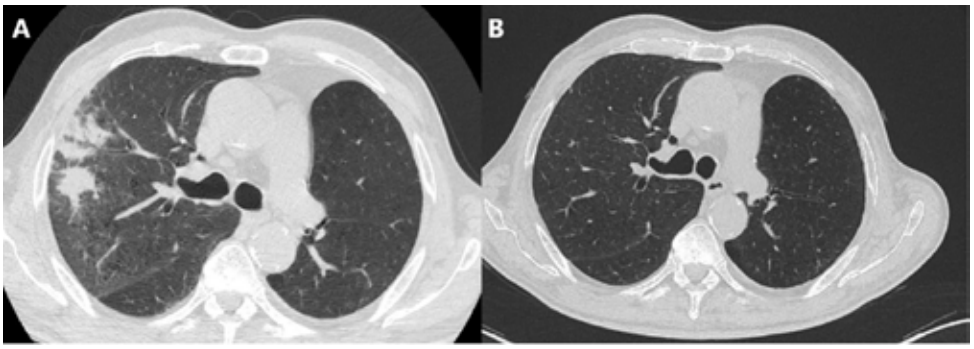

EP-86

ΑΣΘΕΝΗΣ ΜΕ ΔΙΑΧΥΤΗ ΚΥΨΕΛΙΔΙΚΗ ΑΙΜΟΡΡΑΓΙΑ ΚΑΙ ANCA ΑΡΝΗΤΙΚΗ ΑΓΓΕΙΙΤΙΔΑ

Ίσσαρης Βασίλειος, Αθανασίου Νικόλαος, Γεωργούντζος Αντώνιος , Μάγκου Χριστίνα, Πούπουζας Γεώργιος, Τάσσης Αλέξανδρος, Καρτσωνάκης Ανδρέας, Γιοσδέκου Ναταλία, Γιαννίκος Γεώργιος, Κότσιφας Κωνσταντίνος, Μπαλής Ευάγγελος
Πνευμονολογική κλινική , ΓΝΑ «ΕΥΑΓΓΕΛΙΣΜΟΣ»

Εισαγωγή
Η κυψελιδική αιμορραγία ως πρώτη εκδήλωση αγγειίτιδας αποτελεί σπάνια κλινική οντότητα

Παρουσίαση περιστατικού
Άνδρας 37 ετών με ελεύθερο ιστορικό, ποτέ καπνιστής, νοσηλεύτηκε για διερεύνηση αιμόπτυσης, αναιμίας και διάχυτων ground glass διηθημάτων. Είχε ένα παρόμοιο ηπιότερο επεισόδιο προ 2 μηνών και επίσης προ μηνός στο οποίο διαγνώσθηκε COVID πνευμονία και έλαβε ρεμντεσιβίρη και δεξαμεθαζόνη με κλινική βελτίωση.
Αρχικά εμφάνιζε δύσπνοια προσπαθείας, υποξυγοναιμία, αιμόφυρτα και τρίζοντες άμφω. Στην πορεία προστέθηκαν άτυπο εξάνθημα κορμού και άκρων και αρθραλγίες.
Εργαστηριακά είχε αύξηση δεικτών φλεγμονής και σοβαρή αναιμία. Ο κολλαγονικός έλεγχος συμπεριλαμβανομένων ANCA και antiGBM ήταν αρνητικός. Γενική ούρων, νεφρική λειτουργία και πήξη φυσιολογικά. Υπερηχογράφημα καρδιάς χωρίς παθολογία. Στο λειτουργικό έλεγχο αναπνοής εικόνα περιοριστικού προτύπου με αυξημένη διαχυτική ικανότητα. Το Βρογχοκυψελιδικό έκπλυμα ήταν προοδευτικά αιματηρό με άφθονα σιδηροφάγα στη μικροσκόπηση θέτοντας τη διάγνωση της κυψελιδικής αιμορραγίας.
Βιοψία δέρματος ήταν μη διαγνωστική. Ακολούθησε ανοιχτή βιοψία πνεύμονα με ανάδειξη κυψελιδικής τριχοειδίτιδας. Αντιμετωπίσθηκε αρχικά με στεροειδή και είχε ευνοϊκή ανταπόκριση. Ακολούθως έναρξη rituximab με παράλληλη αποκλιμάκωση των στεροειδών χωρίς υποτροπή ως τώρα.

Συμπεράσματα:
Ο συνδυασμός αιμόπτυσης, αναιμίας, και αμφοτερόπλευρων πνευμονικών διηθημάτων συνιστούν την κλασική τριάδα της διάχυτης κυψελιδικής αιμορραγίας.
Η διάχυτη κυψελιδική αιμορραγία χωρίς συστηματικές εκδηλώσεις αφορά σπάνιες νοσολογικές οντότητες μεταξύ των οποίων η anti-GBM νόσος περιορισμένη στον πνεύμονα, η μεμονωμένη ανοσοπενική πνευμονική τριχοειδίτιδα με θετικά ή αρνητικά ANCA, και η ιδιοπαθής πνευμονική αιμοσιδήρωση.
Η παρούσα περίπτωση δεν πληροί κριτήρια επώνυμης νοσολογικής οντότητας.
Στόχος είναι ο μακροχρόνιος έλεγχος με τη λιγότερη έκθεση σε στεροειδή και η παρακολούθηση για τυχόν εξέλιξη προς συστηματική αγγειίτιδα.

EP-87

ΧΟΡΗΓΗΣΗ NINTEDANIB ΣΕ ΑΣΘΕΝΕΙΣ ΜΕ ΠΝΕΥΜΟΝΙΚΗ ΙΝΩΣΗ ΣΧΕΤΙΖΟΜΕΝΗ ΜΕ ΣΥΣΤΗΜΑΤΙΚΑ ΝΟΣΗΜΑΤΑ: ΔΕΔΟΜΕΝΑ ΚΑΘΗΜΕΡΙΝΗΣ ΚΛΙΝΙΚΗΣ ΠΡΑΚΤΙΚΗΣ

Βασαρμίδη Ειρήνη[1], Juge Pierre-Antoine[2], Μπιμπάκη Ελένη[1], Τζανάκης Νικόλαος[1], Borie Raphael[3], Dieude Philippe[2], Crestani Bruno[3], Αντωνίου Κατερίνα[1]
[1]Πνευμονολογική Κλινική και Εργαστήριο Μοριακής και Κυτταρικής Πνευμονολογίας, Τμήμα Ιατρικής, Πανεπιστήμιο Κρήτης, Ηράκλειο Κρήτης, [2]Assistance Publique - Hôpitaux de Paris (APHP), Service de Rheumatologie, Hôpital Bichat-Claude Bernard, F-75018, Paris, France, [3] Assistance Publique - Hôpitaux de Paris (APHP), Service de Pneumologie A, Centre de Référence Constitutif des Maladies Pulmonaires Rares, Fédération Hospitalo-Universitaire (FHU) APOLLO, Hôpital Bichat, Paris, France.

Εισαγωγή:
Το αντιινωτικό φάρμακο nintedanib φαίνεται ότι μειώνει την έκπτωση της αναπνευστικής λειτουργίας και σε ασθενείς με άλλες ινωτικές διάμεσες πνευμονοπάθειες, πλην της ιδιοπαθούς πνευμονικής ίνωσης. Σύμφωνα με τις τελευταίες κατευθυντήριες οδηγίες, μπορεί να χορηγηθεί σε ασθενείς που εμφανίζουν προοδευτική επιδείνωση, όμως δεν υπάρχουν αρκετά δεδομένα καθημερινής κλινικής πρακτικής.

Μέθοδοι:
Σ' αυτή τη μελέτη συμπεριελήφθησαν 35 ασθενείς με προοδευτική επιδείνωση (σύμφωνα με τα κριτήρια των κατευθυντήριων οδηγιών), από δύο κέντρα, ένα από την Ελλάδα και ένα από τη Γαλλία. Αναλύθηκε η αναπνευστική λειτουργία καθώς επίσης και η ασφάλεια και η ανεκτικότητα του φαρμάκου κατά τη διάρκεια του πρώτου χρόνου χορήγησής του.

Αποτελέσματα:
Η μέση ηλικία των ασθενών ήταν 65(±12) έτη, με μέσο όρο FVC 82% προβλεπόμενου, και DLco 54%προβλεπόμενου, κατά την έναρξη της θεραπείας. Ένα έτος μετά δεν υπήρχε συνολικά στατιστικά σημαντική μείωση της αναπνευστικής λειτουργίας, αν και 2 ασθενείς απεβίωσαν. Το ένα τρίτο περίπου των ασθενών εμφάνισαν επιδείνωση. Η πλειονότητα των ασθενών (91%) ελάμβαναν επιπλέον ανοσοκατασταλτική θεραπεία, και παρόλ'αυτά η ανεκτικότητα στο nintedanib ήταν γενικά καλή, με 51.4% των ασθενών να αναφέρουν κάποιες ανεπιθύμητες ενέργειες, όμως μόνο 4 τελικά διέκοψαν την αγωγή λόγω αυτών.

Συμπεράσματα:
Η αντιινωτική αγωγή με nintedanib φάνηκε να είναι ασφαλής και καλά ανεκτή σε αυτή τη μελέτη παρατήρησης καθημερινής κλινικής πρακτικής σε ασθενείς με συστηματικά νοσήματα και πνευμονική ίνωση. Επίσης, ήταν αποτελεσματική με σταθεροποίηση της πνευμονικής λειτουργίας στην πλειοψηφία των ασθενών.

EP-88

ΟΞΕΙΑ ΙΝΙΔΩΔΗΣ ΟΡΓΑΝΟΥΜΕΝΗ ΠΝΕΥΜΟΝΙΑ ΣΕ ΑΣΘΕΝΗ ΜΕ ΑΝΟΣΟΘΕΡΑΠΕΙΑ ΓΙΑ ΚΑΡΚΙΝΟ ΠΝΕΥΜΟΝΑ

Βιττωράκης Στυλιανός[2], Γιαννακοπούλου Γεωργία[1], Σάμιτας Κωνσταντίνος[3], Κολιλέκας Λυκούργος[3], Ζέρβας Ελευθέριος[4]

[1]Ακτινοδιαγνώστρια, Ιδιώτης, Χανιά, [2]Πνευμονολόγος-Φυματιολόγος, Ιδιώτης, Χανιά, [3]Πνευμονολόγος-Φυματιολόγος, Επιμελητής ΕΣΥ, 7η Πνευμονολογική κλινική, Νοσοκομείο Σωτηρία, Αθήνα, [4]Πνευμονολόγος-Φυματιολόγος, Διευθυντής 7ης Πνευμονολογικής κλινικής, Νοσοκομείο Σωτηρία, Αθήνα

Εισαγωγή:
Η οξεία ινιδώδης οργανούμενη πνευμονία -AFOP (Acute fibrinous and Organizing Pneumonia) περιγράφεται στην τελευταία ταξινόμηση των Ιδιοπαθών Διάμεσων Πνευμονιών (ΙΔΠ) της ATS/ERS 2013 ως ένα από τα σπάνια ιστολογικά πρότυπα. Πρωτοπεριγράφηκε από τον Baseley το 2002.Πρόκειται για μια σπάνια νόσο που προκαλείται από πολλαπλά αίτια πχ αυτοάνοσα νοσήματα,φάρμακα- κυρίως χημειοθεραπείες για αιματολογικές κακοήθειες,περιβαλλοντικά αίτια και μεταμοσχεύσεις(κυρίως αλλογενή μεταμόσχευση μυελού των οστών). Τα τελευταία χρόνια περιγράφονται στην βιβλιογραφία περιστατικά μετά από χορήγηση των νεότερων ανοσοθεραπειών για τον καρκίνο του πνεύμονα. Συχνά η AFOP εκδηλώνεται ως υποξεία νόσος με συμπτώματα όμοια με αυτά της «απλής» Οργανούμενης Πνευμονίας(OP), είναι όμως εντονότερα,ενώ μπορεί να έχει κεραυνοβόλο εμφάνιση όμοια με ARDS.Παρουσιάζουμε την πλήρη κλινική και απεικονιστική πορεία (εξέλιξη νόσου,διάγνωση,αντιμετώπιση)ενός ασθενή που εκδήλωσε AFOP μετά από λήψη Durvalumab για μη μικροκυτταρικό Ca πνεύμονα.

Παρουσίαση Περιστατικού:
Άνδρας 67 ετών παρουσίασε εμπύρετο και υποξαιμία μετά την χορήγηση Durvalumab για μη μικροκυτταρικό Ca πνεύμονα που υφέθησαν μετά από ολιγοήμερη χορήγηση στεροειδών.2 μήνες μετά εμφάνισε επιδείνωση του βήχα και παρατεταμένο εμπύρετο και νοσηλεύτηκε λαμβάνοντας σχήματα αντιβιοτικών και στεροειδή.Παρά την παροδική βελτίωση τα συμπτώματα επιδεινώθηκαν και ο ακτινολογικός έλεγχος ανέδειξε πυκνωτικά και δίκην θαμβής υάλου διηθήματα στον δεξιό πνεύμονα,υπερμεταβολικά σε PET-CT.Έγινε θωρακοσκοπική βιοψία και ετέθη η διάγνωση της AFOP λόγω χορήγησης Durvalumab.Μέχρι την ολοκλήρωση του ελέγχου υπήρξε περαιτέρω επιδείνωση.Χορηγήθηκαν στεροειδή(ώση μεθυλπρεδνιζολόνης και συνέχιση per os με 6μηνο tapering)με εντυπωσιακή κλινική και απεικονιστική βελτίωση.Πρόκειται πιθανώς για την πρώτη περιγραφή AFOP μετά την χορήγηση της συγκεκριμένης ανοσοθεραπείας στην διεθνή βιβλιογραφία.

Συμπέρασμα: Οι νεότερες θεραπείες για τον καρκίνο του πνεύμονα,παρά τα εντυπωσιακά τους αποτελέσματα στην επιβίωση και την ποιότητα ζωής των ασθενών, προκαλούν σε κάποιους ασθενείς παρενέργειες που μπορεί να έχουν μακρά πορεία, όπως η υποξεία μορφή της AFOP.Ο πνευμονολόγος πρέπει να έχει γνώση και να υποψιάζεται τα νοσήματα αυτά,ακόμη και εάν έχει παρέλθει μεγάλο χρονικό διάστημα μετά την διακοπή των θεραπειών αυτών.

EP-89

ΕΠΙΔΗΜΙΟΛΟΓΙΚΑ ΔΕΔΟΜΕΝΑ ΤΗΣ ΕΞΩΠΝΕΥΜΟΝΙΚΗΣ ΣΑΡΚΟΕΙΔΩΣΗΣ 2Η ΚΛΙΝΙΚΗ ΝΝΘΑ

Παναγούλιας Βασίλειος, Πατσούρας Αλέξανδρος
2η ΠΝΕΥΜΟΝΟΛΟΓΙΚΗ ΚΛΙΝΙΚΗ ΓΝΝΘΑ Η ΣΩΤΗΡΙΑ

Εισαγωγή:
Η Σαρκοείδωση είναι ένα νόσημα, το οποίο προσβάλλει κυρίως το πνευμονικό παρέγχυμα και τους λεμφαδένες του μεσοθωρακίου. Η προσβολή λοιπών οργάνων είναι λιγότερο συχνή.

Σκοπός:
Ανάδειξη επιδημιολογικών δεδομένων ασθενών με εξωπνευμονική Σαρκοείδωση.

Υλικό-Μεθοδολογία:
Ανασκόπηση των επιδημιολογικών δεδομένων 153 ασθενών που παρακολουθούνται στην κλινική μας κατά έτος 2023. Όλοι οι ασθενείς πάσχουν από πνευμονική Σαρκοείδωση. Διενεργήθηκε καταγραφή της ηλικίας που διεγνώσθη η νόσος, του φύλου και της εντόπισης της, και πραγματοποιήθηκαν στατιστικές συσχετίσεις.

Αποτελέσματα:
Ο μέσος όρος ηλικίας των ασθενών με διάγνωση Σαρκοείδωσης είναι τα 58 έτη, με αναλογία γυναικών- ανδρών 2:1. 33 ασθενείς εμφανίζουν προσβολή δέρματος με μέση ηλικία 54.5 έτη και αναλογία γυναικών- ανδρών 2.5:1. 23 ασθενείς εμφανίζουν προσβολή καρδίας με μέση ηλικία 60 έτη και αναλογία γυναικών- ανδρών 2:1. 18 ασθενείς εμφανίζουν νεφρική προσβολή με μέση ηλικία 55 έτη και αναλογία γυναικών- ανδρών 1,5:1. 16 ασθενείς εμφανίζουν οφθαλμική προσβολή με μέση ηλικία 57.25 έτη και αναλογία γυναικών- ανδρών 4:1. 8 ασθενείς εμφανίζουν προσβολή ήπατος- σπληνός με μέση ηλικία 53.7 έτη και αναλογία γυναικών- ανδρών 3:1.
5 ασθενείς εμφανίζουν προσβολή του κεντρικού νευρικού συστήματος με μέση ηλικία 48,5 έτη η οποία αφορούσε αποκλειστικά γυναίκες. 13 ασθενείς εμφανίζουν προσβολή λεμφαδένων εκτός μεσοθωρακίου με μέση ηλικία 51 έτη και αναλογία γυναικών- ανδρών 2:1.

Συμπεράσματα:
30 % των ασθενών παρουσιάζουν εξωπνευμονική Σαρκοείδωση. Περίπου το 8% των ασθενών με Σαρκοείδωση παρουσιάζουν εξωπνευμονική νόσο χωρίς προσβολή των πνευμόνων. Στη δική μας σειρά όλοι οι ασθενείς είχαν προσβολή του πνεύμονα ενώ η συχνότητα εξωπνευμονικής Σαρκοείδωσης ήταν άνω του 50%, καθιστώντας απαραίτητο τον έλεγχο όλων των ασθενών για πιθανή εξωπνευμονική προσβολή. Η προσβολή του ΚΝΣ αφορούσε αποκλειστικά το γυναικείο φύλο.

EP-90

ΔΙΕΡΕΥΝΗΣΗ ΔΙΑΜΕΣΗΣ ΠΝΕΥΜΟΝΟΠΑΘΕΙΑΣ ΣΕ ΑΣΘΕΝΗ ΜΕ ΝΟΣΟ BEHÇET: ΠΑΡΟΥΣΙΑΣΗ ΕΝΟΣ ΕΝΔΙΑΦΕΡΟΝΤΟΣ ΠΕΡΙΣΤΑΤΙΚΟΥ ΚΑΙ ΑΝΑΣΚΟΠΗΣΗ ΤΗΣ ΒΙΒΛΙΟΓΡΑΦΙΑΣ

Γαλανοπούλου Νικολέττα [1]; Γαγγάδη Μαρία [1]; Αντωνίου Χρίστος [1]; Αντρονίκου Θεοδώρα [1]; Μαυρογένη Ελένη [1]; Πίγκου Ελευθερία [1]; Μαυραγάνη Κλειώ 2; Καΐνης Ηλίας [1]
[1]ΓΝΝΘΑ "Η ΣΩΤΗΡΙΑ", [2]Εργαστήριο Φυσιολογίας "Φυσιολογείον", Ιατρική Σχολή, ΕΚΠΑ

Εισαγωγή:
Η διάμεση πνευμονική ίνωση (ΔΠΙ) συχνά αποτελεί μία από τις εκδηλώσεις των αυτό-άνοσων νοσημάτων. Θα παρουσιάσουμε ένα περιστατικό των Εξωτερικών Ιατρείων της 10ης Πνευμονολογικής Κλινικής του ΓΝΝΘΑ «Η ΣΩΤΗΡΙΑ» με ιστορικό Αγγειίτιδας Αδαμαντιάδη- Behçet και ακτινολογική απεικόνιση ILD.

Παρουσίαση Περιστατικού:
Άρρεν, 66 ετών, προσήλθε αιτιώμενος ξηρό βήχα και δύσπνοια κοπώσεως από μηνών. Αναφέρει επίσης ξηροστομία. Εκ του ατομικού αναμνηστικού είναι πρώην καπνιστής, συνταξιούχος φανοποιός, με νόσο Behçet υπό κολχικίνη και μεθοτρεξάτη σε ύφεση, στεφανιαία νόσο, προστατεκτομή. Στην ακρόαση θώρακος διαπιστώθηκαν τελοεισπνευστικοί, μη μουσικοί ρόγχοι. Στον εργαστηριακό έλεγχο παρουσίαζε περιφερική ηωσινοφιλία 590 K/μL και στην HRCT θώρακος απεικονιστικό πρότυπο fNSIP ή το πρότυπο της «εναλλακτικής διάγνωσης» IPF. Ο πλήρης λειτουργικός έλεγχος της αναπνοής ανέδειξε ήπιο περιοριστικό σύνδρομο (FVC= 2.96LT- 76%, TLC= 4.91LT- 74%) με μέτρια μείωση της DLCO (45%). Διενεργήθηκε βρογχοσκόπηση με BAL (φυσιολογική κυτταρομετρία, αρνητικές καλλιέργειες για κοινά, μύκητες, β-koch και Pneumocystis jirovecii). Εστάλη πλήρες πάνελ αντισωμάτων μυοσίτιδας και σκληροδέρματος όπου προέκυψαν θετικά τα Pm/ Scl-75. Τέθηκε ως πιο πιθανή διάγνωση η Very Early Diagnosis of Systemic Sclerosis (VEDOSS), με εναλλακτική διάγνωση την Interstitial Pneumonia with autoimmune features (IPAF) και τέθηκε MMF.

Συζήτηση:
Η νόσος Behçet είναι μία πολυσυστηματική αγγειίτιδα με συμμετοχή των αγγειακών δομών του πνεύμονα όπως είναι τα ανευρύσματα των πνευμονικών αρτηριών, η πνευμονική εμβολή, η κυψελιδική αιμορραγία και η πνευμονική υπέρταση. Η ΔΠΙ δεν αποτελεί μία γνωστή εκδήλωση αυτής της νόσου. Η ταυτόχρονη παρουσίαση αυτοάνοσων έχει μελετηθεί και περίπου 25% των ατόμων έχουν την τάση ανάπτυξης επιπρόσθετων άλλων αυτό-άνοσων παθήσεων. Πιθανόν να παίζουν ρόλο περιβαλλοντικοί και γενετικοί παράγοντες όπως επίσης διαταραχές της κυτταρικής και χυμικής ανοσίας. Τα αντισώματα Pm/ Scl-75 πιθανόν είναι ο αιτιοπαθογόνος παράγοντας ανάπτυξης της ΔΠΙ σε αυτόν τον ασθενή, σε έδαφος ενός ατόμου με προδιάθεση για αυτοανοσία. Χρειάζονται περεταίρω μελέτες για τον ακριβή προσδιορισμό της αιτιοπαθογένεσης αυτών των καταστάσεων.

EP-91

ΑΣΘΕΝΗΣ ΜΕ ΧΡΟΝΙΑ ΝΕΦΡΙΚΗ ΝΟΣΟ ΤΕΛΙΚΟΥ ΣΤΑΔΙΟΥ ΥΠΟ ΠΕΡΙΤΟΝΑΙΚΗ ΚΑΘΑΡΣΗ ΚΑΙ ΣΑΡΚΟΕΙΔΩΣΗ ΣΠΛΗΝΟΣ

Δημητριάδης Χρυσόστομος[1], Ιατρίδη Φωτεινή[1], Θεοδωρακοπούλου Μαρια-Παναγιώτα[1], Ιωαννίδου Δέσποινα [2], Αγκομαχαλελής Ιωάννης[2], Μπαντής Κωνσταντίνος[1], Μπούτου Αφροδίτη[2], Σαραφίδης Παντελεήμων[1]
[1]Α Νεφρολογική Κλινική ΑΠΘ, ΓΝΘ Ιπποκράτειο, Θεσσαλονίκη, [2]Πνευμονολογική Κλινική, ΓΝΘ Ιπποκράτειο, Θεσσαλονίκη

Εισαγωγή:
Η σαρκοείδωση είναι μια αυτοάνοση διαταραχή του ανοσοποιητικού συστήματος που χαρακτηρίζεται από την παρουσία μη τυροειδοποιημένων κοκκιώματων σε ένα ή περισσότερα όργανα, με τις συνηθέστερες βλάβες να απαντώνται στους πνεύμονες και στους λεμφαδένες.

Σκοπός:
Η παρουσίαση ενός περιστατικού με χρόνια νεφρική νόσο (ΧΝΝ) τελικού-σταδίου υπό περιτοναϊκή κάθαρση (ΠΚ) και συμπτωματική υπερασβεστιαιμία λόγω σαρκοείδωσης.

Παρουσίαση περιστατικού:
Άρρεν ασθενής 46 ετών, με ΧΝΝ τελικού-σταδίου και πρόσφατη ένταξη σε ΠΚ εμφανίζει από μηνός υψηλά επίπεδα ασβεστίου (max 12-12,5 mg/dl, iPTH=46 ng/dl). Προ 3μηνου είχε διακοπεί η μικρή δόση κορτικοστεροειδών που ελάμβανε ο ασθενής χρονίως για το πρωτοπαθές νεφρικό νόσημα (πιθανή IgA νεφροπάθεια – εστιακή και τμηματική σπειραματοσκλήρυνση). Αρχικά διεκόπει η παρικαλσιτόλη που ελάμβανε ο ασθενής για δευτεροπαθή υπερπαραθυρεοειδισμό, χωρίς μείωση των επιπέδων ασβεστίου. Από τον διαγνωστικό έλεγχο ανευρέθησαν υψηλά επίπεδα ACE ορού (102 U/L). Πραγματοποιήθηκε επιπλέον CT ΘΑΚΟ με ευρήματα γενικευμένης λεμφαδενοπάθειας (οριακού μεγέθους), πολλαπλά (<5 mm) οζίδια πνευμόνων άμφω και πολλαπλές υπόπυκνες βλάβες σε σπλήνα/ήπαρ, ως επί σαρκοείδωσης. Λόγω αδυναμίας βιοψίας λεμφαδένων μεσαυλίου/μεσοθωρακίου (εξαιτίας οριακού μεγέθους), διενεργήθη PET-CT (Εικόνα), το οποίο και ανέδειξε την ύπαρξη μετρίως υπερμεταβολικής λεμφαδενοπάθειας μεσοθωρακίου, πνευμονικών πυλών και κοιλίας και πολλαπλές χαρακτηριστικές μεταβολικές εστίες σπληνός και ήπατος, με πρόσληψη συμβατή με σαρκοείδωση. Ακολούθησε έναρξη κορτικοστεροειδών pos (24 mg πρεδνιζολόνη με σταδιακό tapering) με σημαντική κλινική ανταπόκριση και πτώση των επιπέδων ασβεστίου.

Συμπέρασμα:
Το PET-CT scan μπορεί να υποβοηθήσει την διάγνωση της σαρκοείδωσης, η οποία μπορεί να αποτελέσει αίτιο κλινικά σημαντικής υπερασβεστιαιμίας.

Εικόνα. Ευρήματα από το PET-CT με ύπαρξη υπερμεταβολικής λεμφαδενοπάθειας μεσοθωρακίου, πνευμονικών πυλών και πολλαπλές εστίες σπληνός και ήπατος.

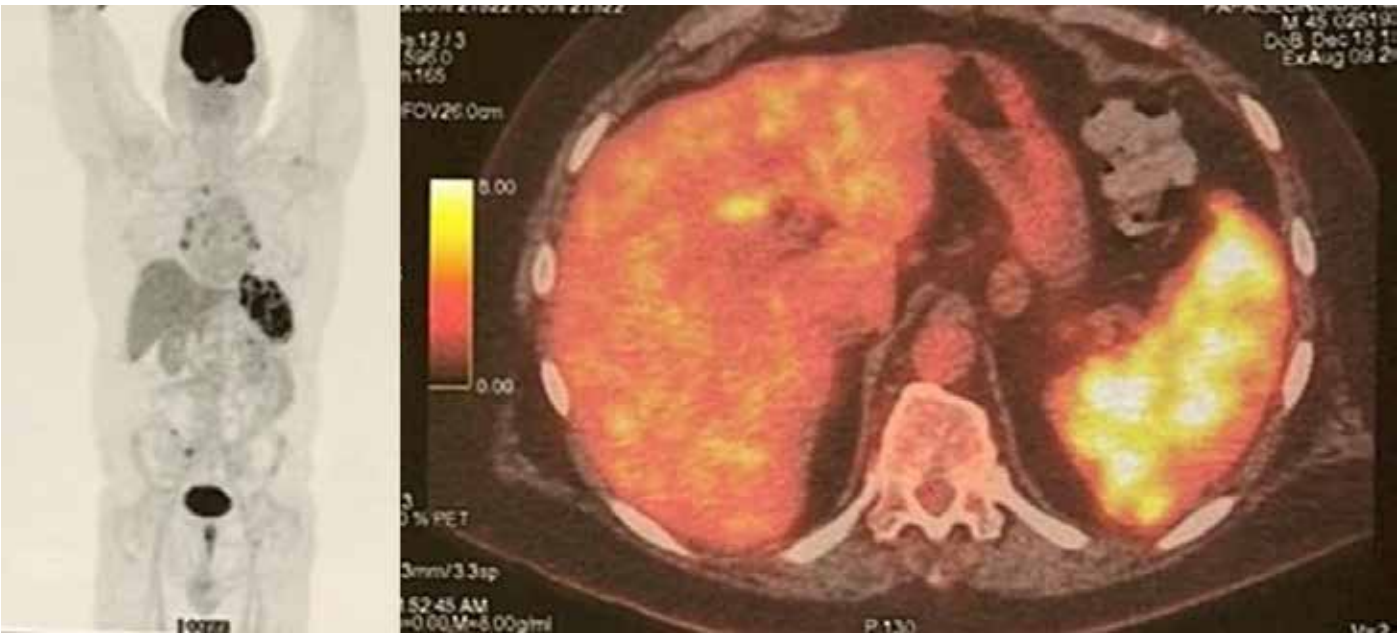

EP-92

ΧΟΡΗΓΗΣΗ ΣΙΡΟΛΙΜΟΥΣ ΣΕ ΑΣΘΕΝΕΙΣ ΜΕ ΛΑΜ (ΛΕΜΦΑΓΓΕΙΟΛΕΙΟΜΥΟΜΑΤΩΣΗ). ΔΥΟ ΠΕΡΙΠΤΩΣΕΙΣ ΜΕ 2ΕΤΗ ΠΑΡΑΚΟΛΟΥΘΗΣΗ

Hadji-Mitrova Marija[1], Νάκου Ιφιγένεια[1], Παπαδοπούλου Κυριακή[2], Καματερού Μυρτώ[2], Μανίκα Κατερίνα Μανίκα[2], Τσιούπρου Ιωάννα[1], Φιλίππου Ιωάννα[2], Φούκα Ευαγγελία[1], Παπακώστα Δέσποινα[1]
[1]Ιατρείο Διάμεσων Πνευμονοπαθειών, Πνευμονολογική Κλινική ΑΠΘ, ΓΝΘ «Γ. Παπανικολάου», Θεσσαλονίκη, [2]Πνευμονολογική Κλινική ΑΠΘ, ΓΝΘ «Γ. Παπανικολάου», Θεσσαλονίκη

Εισαγωγή:
Η ΛΑΜ είναι σπάνια, προοδευτικά εξελισσόμενη κυστική πνευμονική νόσος που προσβάλλει γυναίκες αναπαραγωγικής ηλικίας. Η χρήση του σιρόλιμους, με βάση τις οδηγίες της ATS/JRS (2016), έχει ένδειξη σε ασθενείς που παρουσιάζουν ταχεία επιδείνωση της αναπνευστικής λειτουργίας ή των συμπτωμάτων.
1ο το περιστατικό:
Γυναικά 48 ετών με ιστολογικά επιβεβαιωμένη ΛΑΜ από το 2016 από βιοψία λεμφαδένα μεσοθωρακίου, παρουσιάζει από το 2021 επιδεινούμενη κλινική εικόνα, σημαντική σπιρομετρική επιδείνωση (FVC 61% από 73%, TLC 62% από 65%, DLCO 40% από 57%), αποκορεσμό κατά το 6MWT, αναπνευστική ανεπάρκεια και χυλοθώρακα. Η ασθενής ξεκίνησε τον Σεπτέμβριο του 2021 αγωγή με σιρόλιμους σε δόση 3mg/ημερησίως προσαρμοσμένη στην συγκέντρωση του φαρμάκου στο αίμα. Στον τελευταίο επανέλεγχο παρατηρήθηκε βελτίωση της σπιρομέτρησης (FVC 97%, TLC 63%, DLCO 47%), της κλινικής εικόνας με μείωση των αναγκών οξυγονοθεραπείας, και των απεικονιστικών ευρημάτων. Συνεχίζει αγωγή με σιρόλιμους σε μειώμενη δόση 2mg/ημερησίως λόγω μηνορραγίας.
2ο περιστατικό :
Γυναίκα 45 ετών με ιστορικό τρισωμίας 21 και ιστολογικά επιβεβαιωμένη ΛΑΜ από το 2009 από βιοψίες μορφωμάτων οπισθοπεριτοναϊκού χώρου και μεσοθωρακίου, νοσηλεύθηκε λόγω χυλοθώρακα, λοίμωξης αναπνευστικού, αιμόπτυσης και βαριάς αναπνευστικής ανεπάρκειας με υψηλές ανάγκες οξυγονοθεραπείας.Έγινε έναρξη αγωγής με σιρόλιμους τον Δεκέμβριο του 2021 σε δοσολογία 2mg/ημερησίως. Η ασθενής παρουσίασε γρήγορη βελτίωση της κλινικής εικόνας με μείωση των αναγκών οξυγονοθεραπείας και εξάλειψη των αιμοπτύσεων στο πρώτο 6μηνο αγωγής. Παρουσίασε υπερχοληστεριναιμία που αντιμετωπίζεται με λήψη στατίνης.

Συμπέρασμα:
Η χρήση του σιρόλιμους σε ασθενείς με ΛΑΜ αποτελεί σημαντική θεραπευτική επιλογή, ιδίως σε ασθενείς σε προχωρημένο στάδιο της νόσου, πριν την παραπομπή για μεταμόσχευση.

EP-94

ΟΞΕΙΕΣ ΑΝΑΠΝΕΥΣΤΙΚΕΣ ΕΚΔΗΛΩΣΕΙΣ ΣΕΛ - ΚΛΙΝΙΚΟ ΠΕΡΙΣΤΑΤΙΚΟ

Παπαβασιλείου Βασίλειος, Καλλιόπη-Θεώνη Βανδώρου, Βερυκάκης Εμμανουήλ, Βλάμη Αικατερίνη, Λουκίδης Στυλιανός, Βουλγαρέλη Ηλέκτρα
Β΄ Πανεπιστημιακή Πνευμονολογική Κλινική ΠΓΝ «ΑΤΤΙΚΟΝ»

Εισαγωγή:
Οξεία αναπνευστικά συμβάντα σπάνια συμβαίνουν σε πρώιμες ή αδιάγνωστες νόσους του συνδετικού ιστού. Σε περίπτωση όμως που εκδηλωθούν, μπορεί να αφορούν τους αεραγωγούς, το πνευμονικό παρέγχυμα, τα κυψελιδικά τριχοειδή αγγεία, τα πνευμονικά αγγεία, τον υπεζωκότα ή τους αναπνευστικούς μύες.

Σκοπός:
Παρουσιάζεται περιστατικό με πρωτοδιάγνωση δευτεροπαθούς αντιφωσφολιπιδικού συνδρόμου σε έδαφος συστηματικού ερυθηματώδους λύκου (ΣΕΛ) που προσήλθε με λοίμωξη κατώτερου αναπνευστικού και συνοδό πνευμονική εμβολή.

Παρουσίαση Περιστατικού:
Ασθενής 59 ετών, καπνιστής (80 πακέτα/έτη), με ατομικό αναμνηστικό δυσλιπιδαιμίας, νοσογόνου παχυσαρκίας και συνδρόμου απνοιών στον ύπνο, προσήλθε στα ΤΕΠ, λόγω επιδείνωσης δύσπνοιας προσπαθείας (mMRC: 2/4) από 2 εβδομάδων και πλευριτικού τύπου άλγος από 3ημέρου. Στα ΤΕΠ υποβλήθηκε σε αξονική τομογραφία θώρακος με πρωτόκολλο σκιαγράφησης της πνευμονικής αρτηρίας, η οποία ανέδειξε έλλειμμα πλήρωσης σε τμηματικό κλάδο της αριστερής πνευμονικής αρτηρίας για το πρόσθιο βασικό τμήμα, καθώς και πύκνωση σε γλωσσίδα, αριστερό κάτω πνευμονικό λοβό και σύστοιχη μικρή υπεζωκοτική συλλογή (Εικόνα 1). Τέθηκε σε αντιμικροβιακή αγωγή με κεφταρολίνη και λεβοφλοξασίνη, θεραπευτική δόση ενοξαπαρίνης και οξυγονοθεραπεία με μάσκα Venturi 60%. Λόγω απουσίας εμφανούς αιτίας της πνευμονικής εμβολής εστάλη έλεγχος θρομβοφιλίας και ανευρέθηκε θετικό μετά από mixing test το αντιπηκτικό του λύκου, τα αντισώματα έναντι καρδιολιπίνης και τα αντισώματα έναντι της βήτα 2 γλυκοπρωτεΐνης Ι. Ζητήθηκε ρευματολογική εκτίμηση και ανευρέθηκαν κλινικά σημεία υπέρ νοσήματος συνδετικού ιστού. Ο ανοσολογικός έλεγχος ανέδειξε ΑΝΑ θετικά (1:320) και anti-dsDNA θετικά, όπως φαίνονται στον Πίνακα 1.Η διάγνωση του αντιφωσφολιπιδικού συνδρόμου σε έδαφος ΣΕΛ ετέθη οπότε ο ασθενής τέθηκε σε υδροξυχλωροκίνη, μεθυλπρεδνιζολόνη και βαρφαρίνη με σταδιακή κλινική βελτίωση.

Συμπέρασμα:
Ασθενείς με ΣΕΛ μπορεί να εμφανίσουν από το αναπνευστικό σύστημα λοιμώξεις αναπνευστικού, πνευμονική εμβολή, κυψελιδική αιμορραγία, και σπάνια οργανούμενη πνευμονία.

Εικόνα 1. (a) Παρατηρείται πυκνωτικό διήθημα σε γλωσσίδα και ΑΡ κάτω πνευμονικό λοβό με σύστοιχη υπεζωκοτική συλλογή. (b) Παρατηρείται έλλειμμα πλήρωσης σε τμηματικό κλάδο της ΑΡ πνευμονικής αρτηρίας.

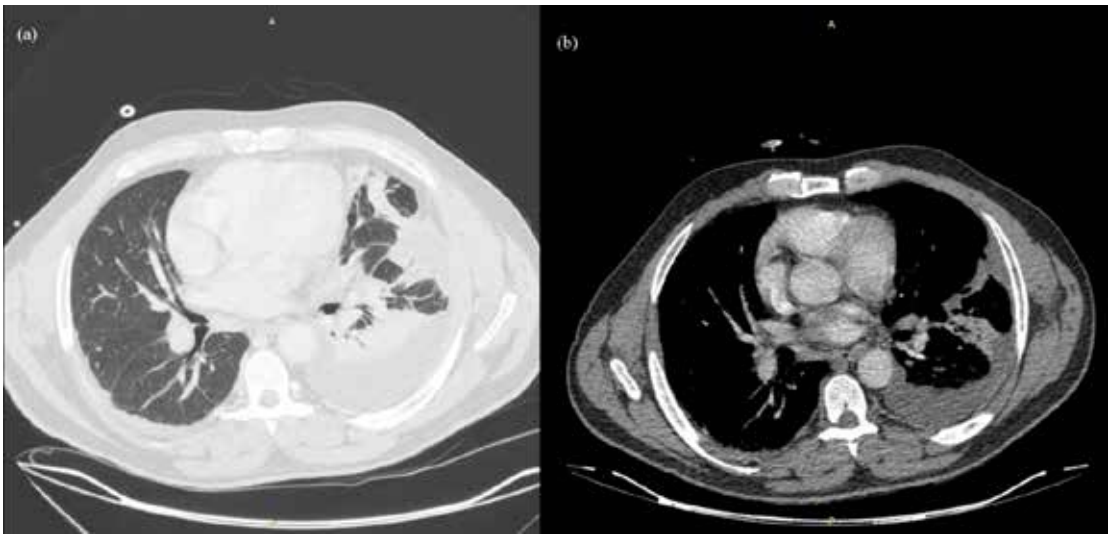

Πίνακας 1.

Εργαστηριακές εξετάσεις	Τιμές (φυσιολογικό εύρος τιμών)
WBCs	13.02 K/μl (4 – 11 K/μl)
CRP	314 mg/L (< 3.22 mg/L)
D-Dimers	1158 ng/ml (< 500 ng/ml)
AFP	< 0.9 ng/ml (< 7.0 ng/ml)
CEA	3.6 ng/ml (< 5.5 ng/ml)
PSA	1.180 ng/ml (< 3.1 ng/ml)
fPSA	0.177 ng/ml
LUPUS ratio	2.53 (≤ 2)
Πρωτεΐνη C	121% (60 – 140%)
Πρωτεΐνη S	125% (68 – 140%)
Αντιθρομβίνη III	81% (60 – 140%)
ACA IgM	140 MPL/ml (≤ 18 MPL/ml)
ACA IgG	38.3 GPL/ml (≤ 18 GPL/ml)
B2GPI IgM	227 U/ml (≤ 18 U/ml)
B2GPI IgG	80.6 U/ml (≤ 18 U/ml)
Ομοκυστεΐνη	40.9 μmol/L (< 12 μmol)
ANA	ΘΕΤΙΚΑ 1:320
Anti-dsDNA	ΘΕΤΙΚΑ 219 IU/ml (> 100 IU/ml)

EP-95

DBLCL ΜΕ ΠΡΩΤΟΠΑΘΗ ΠΡΟΣΒΟΛΗ ΤΟΥ ΠΝΕΥΜΟΝΑ

Γκερπινή Ευαγγελία[1], Μερμίγκης Δημήτριος[1], Στάικος Νικόλαος[1], Ράλλη Αικατερίνη[1], Ζουμπούλη Χριστίνα[2], Τσιαφάκη Ξανθή[1]
[1]Α΄ Πνευμονολογική Κλινική, ΓΝΑ Σισμανόγλειο - Αμαλία Φλέμινγκ (Οργανική Μονάδα Σισμανόγλειο),
[2]Παθολογοανατομικό Εργαστήριο, ΓΝΑ Σισμανόγλειο - Αμαλία Φλέμινγκ (Οργανική Μονάδα Σισμανόγλειο)

Εισαγωγή:
Τα διάχυτα Β λεμφώματα από μεγάλα κύτταρα (DBLCL) συνήθως παρουσιάζονται ως λεμφαδενική διόγκωση στον τράχηλο, την κοιλιά ή το μεσοθωράκιο. Σπανιότερα παρουσιάζονται ως εξωλεμφαδενική νόσος με συνηθέστερη προσβολή το ΓΕΣ. Η πρωτοπαθής εντόπιση στον πνεύμονα είναι σπάνια και αφορά το 0,5-1% των πρωτοπαθών κακοηθειών του πνεύμονα.

Υλικό:
Ασθενής 64 ετών, νυν καπνιστής, με ατομικό αναμνηστικό αρτηριακής υπέρτασης, παραπέμφθηκε για διερεύνηση πολλαπλών συμπαγών αλλοιώσεων με ασαφή όρια και αεροβρογχόγραμμα σε αμφότερους τους πνεύμονες, χωρίς την παρουσία παθολογικά διογκωμένων λεμφαδένων μεσοθωρακίου, οι οποίες εντοπίστηκαν σε πρόσφατη CT Θώρακος. Ο ασθενής έφερε CT εγκεφάλου και κοιλίας, χωρίς ιδιαίτερα ευρήματα. Από το ιστορικό του αναφέρει δεκατική πυρετική κίνηση από διμήνου και απώλεια σωματικού βάρους. Κατά την αρχική εκτίμηση, διαπιστώθηκαν ήπια αυξημένοι δείκτες φλεγμονής, λευκοκυττάρωση και αναιμία, χωρίς αναπνευστική ανεπάρκεια. Εστάλη ανοσολογικός και ιολογικός έλεγχος, ο οποίος ήταν αρνητικός. Η ηλεκτροφόρηση ανέδειξε IgM υποσημαινόμενη.
Ο ασθενής υπεβλήθη σε βρογχοσκόπηση, όπου παρατηρήθηκε στένωση και οίδημα για τον δεξιό άνω και τον κορυφαίο του δεξιού κάτω βρόγχο. Έγινε Lavage και ελήφθησαν βιοψίες βρόγχου και διαβρογχική βιοψία. Το BAL και η βιοψία βρόγχου δεν ανέδειξαν κακοήθεια. Η διαβρογχική βιοψία ανέδειξε ευρήματα συμβατά με DBLCL, μη περαιτέρω τυποποιούμενου.

Αποτέλεσμα:
Ο ασθενής διασυνδέθηκε άμεσα με την Αιματολογική κλινική του νοσοκομείου για περαιτέρω αντιμετώπιση. Έγινε άμεση έναρξη χημειοθεραπείας με R-CHOP.

Συμπέρασμα:
Η διάγνωση πρωτοπαθών λεμφωμάτων πνεύμονα, λόγω της σπανιότητάς τους, απαιτεί πολυπαραγοντική προσέγγιση και συνεργασία πνευμονολόγων, αιματολόγων και παθολογοανατόμων για την καλύτερη διαχείριση του ασθενούς. Τα πρωτοπαθή DBLCL πνεύμονα παρουσιάζουν επιθετικότερη συμπεριφορά και ταχεία εξέλιξη, σε σύγκριση με άλλα συνηθέστερα λεμφώματα πνεύμονα όπως τα MALT, απαιτώντας, συνεπώς, άμεση αντιμετώπιση.

EP-96

ANTI-PL-12 ΔΙΑΜΕΣΗ ΠΝΕΥΜΟΝΟΠΑΘΕΙΑ: ΠΑΡΟΥΣΙΑΣΗ ΕΝΔΙΑΦΕΡΟΝΤΟΣ ΠΕΡΙΣΤΑΤΙΚΟΥ

Μαυρογένη Ελένη, Γαγγάδη Μαρία, Γαλανοπούλου Νικολέττα, Μοσχοτζοπούλου Ελένη, Αντρονίκου Θεοδώρα, Αντωνίου Χρίστος, Πίγκου Ελευθερία, Ηλιοπούλου Μαριάνθη, Μαυραγάνη Κλειώ, Καΐνης Ηλίας
10η Πνευμονολογική Κλινική ΓΝΝΘΑ «Η Σωτηρία»

Εισαγωγή:
Η παρουσία του αυτό-αντισώματος PL-12 έναντι συνθετασών του αμινο-ακυλο-tRNA έχει συνδεθεί με διάμεση πνευμονική ίνωση (ΔΠΙ) στην απουσία φλεγμονώδους μυοσίτιδας. Θα σας παρουσιάσουμε ένα περιστατικό από τα Εξωτερικά Ιατρεία της 10ης Πνευμονολογικής Κλινικής του ΓΝΝΘΑ «Η ΣΩΤΗΡΙΑ».

Παρουσίαση Περιστατικού:
Άνδρας 73 ετών, ενεργός καπνιστής (30py), με ατομικό αναμνηστικό αρτηριακής υπέρτασης και συνδρόμου άπνοιας ύπνου. Ανέφερε ξηρό βήχα από έτους και δύσπνοια κοπώσεως MRCII από 4μήνου καθώς και άτυπες μυαλγίες που αντιμετωπίζονταν με ΜΣΑΦ. Έγινε CT θώρακος όπου παρουσίαζε εικόνα διάμεσης πνευμονικής ίνωσης, ιδίως στα ανώτερα πνευμονικά πεδία. Όλες οι τιμές στον εργαστηριακό έλεγχο ρουτίνας ήταν εντός φυσιολογικών ορίων. Ο λειτουργικός έλεγχος της αναπνοής ανέδειξε μικτό αποφρακτικό και περιοριστικό σύνδρομο της αναπνοής και μέτρια μείωση της διαχυτικής ικανότητας (FVC=68%pred, FEV1=70%pred, FEV1/FVC=0,68, DLCO=46%). Έγινε βρογχοσκόπηση και BAL [καθ'υπεροχήν λεμφοκυτταρικό (Μ=72% , Λ=19%)]. Από τον ανοσολογικό έλεγχο με πλήρες pannel αντισωμάτων προέκυψε οριακά θετικό Scl-70 και υψηλός τίτλος PL-12. Έγινε έναρξη Mycofenolate Molfetil.

Συζήτηση:
Τα αντι-PL 12 ανήκουν στην ομάδα των αντισωμάτων που θέτουν την διάγνωση του Συνδρόμου της αντισυνθετάσης (Autoimmune Anti-synthetase syndrome-ASS), μίας σπάνιας χρόνιας αυτο-άνοσης νοσολογικής οντότητας με γενικές εκδηλώσεις την αρθρίτιδα, μυοσίτιδα, φαινόμενο Raynaud, χέρια μηχανικού και ΔΠΙ. 20% του συνδρόμου έχει θετικά Anti-Jo 1 ενώ <3% τα anti PL12. Η ΔΠΙ στο ASS χαρακτηρίζεται από δυσμενέστερη πρόγνωση σε σχέση με τις υπόλοιπες αυτό-άνοσες μυοπάθειες. Λόγω της σπανιότητας της ΔΠΙ με anti-PL12 αντισώματα δεν υπάρχουν ενιαίες θεραπευτικές οδηγίες. Έχουν δοκιμαστεί τα κορτικοειδή και άλλα ανοσοκατασταλτικά φάρμακα και ίσως θα μπορούσε να βοηθήσει η αντι-ινωτική αγωγή.

EP-97

ΗΩΣΙΝΟΦΙΛΙΚΗ ΠΝΕΥΜΟΝΙΑ ΜΕΤΑ ΑΠΟ ΛΗΨΗ ΕΚΛΕΚΤΙΚΟΥ ΑΝΑΣΤΟΛΕΑ ΤΗΣ ΕΠΑΝΑΠΡΟΣΛΗΨΗΣ ΣΕΡΟΤΟΝΙΝΗΣ

Δρακοπαναγιωτάκης Φώτιος, Μπονέλης Κωνσταντίνος, Μπατζάκ Γιλμάζ, Ανευλαβής Σταύρος, Στειρόπουλος Πασχάλης
Πνευμονολογική Κλινική Δημοκρίτειου Πανεπιστημίου Θράκης, Πανεπιστημιακό Γενικό Νοσοκομείο Αλεξανδρούπολης

Εισαγωγή:
Η περιφερική ηωσινοφιλία με την παρουσία κυψελιδικών διηθημάτων μπορεί να έχει πολλά αίτια. Η λήψη SSRIs έχει συσχετισθεί με ηωσινοφιλικά διηθήματα πνεύμονα σε ελάχιστες περιπτώσεις.

Σκοπός:
Να περιγραφεί η διαγνωστική προσέγγιση σε ασθενή με κυψελιδικά διηθήματα και περιφερική ηωσινοφιλία.

Υλικό:
Ογδοντάχρονος ασθενής, με ιστορικό βρογχικού άσθματος, προσήλθε με καταβολή, αναπνευστική ανεπάρκεια, δεκατική πυρετική κίνηση και περιφερική ηωσινοφιλία (έως 6,5 K/μl) από εβδομάδος.

Αποτελέσματα:
Ο ασθενής υπεβλήθη σε αξονική τομογραφία θώρακος, όπου διαπιστώθηκαν περιφερικά κυψελιδικά διηθήματα. Τέθηκε εμπειρικά σε αντιβιοτική αγωγή πνευμονίας κοινότητας. Η βρογχοσκόπηση ήταν φυσιολογική και μικροβιολογική εξέταση του βρογχοκυψελιδικού εκπλύματος ήταν αρνητική. Η διαβρογχική και διαθωρακική βιοψία ανέδειξε την εικόνα ηωσινοφιλικών διηθημάτων ως επί ηωσινοφιλικής πνευμονίας. Τα αποτελέσματα στον ανοσολογικό έλεγχο, στο υπερηχογράφημα καρδιάς, στη γαστροσκόπηση και στον περαιτέρω αιματολογικό έλεγχο ήταν αρνητικά. Η αντιβιοτική αγωγή διεκόπη και τέθηκε σε αγωγή με κορτικοειδή, με μερική ύφεση της ηωσινοφιλίας. Σε εκ νέου λήψη του ιστορικού παρουσία της κόρης του ασθενούς, αναφέρθηκε η έναρξη λήψης SSRI από τριμήνου προ της εισαγωγής του. Η διακοπή του φαρμάκου σε συνδυασμό με τη θεραπεία με κορτικοειδή, οδήγησε στην κλινική και εργαστηριακή βελτίωση και σχεδόν πλήρη υποχώρηση των πνευμονικών διηθήσεων εντός ενός μηνός.

Συμπέρασμα:
Η καλή λήψη ιστορικού είναι καθοριστικής σημασίας στη διαγνωστική διερεύνηση της ηωσινοφιλικής πνευμονίας, η οποία μπορεί να οφείλεται σε σπάνια αίτια όπως η λήψη SSRIs.

EP-98

ΣΥΝΔΥΑΣΜΕΝΟ ΕΜΦΥΣΗΜΑ ΜΕ ΠΝΕΥΜΟΝΙΚΗ ΙΝΩΣΗ ΣΕ ΑΣΘΕΝΗ ΜΕ ΘΕΤΙΚΑ ANTI-MDA5: ΠΑΡΟΥΣΙΑΣΗ ΕΝΟΣ ΕΝΔΙΑΦΕΡΟΝΤΟΣ ΠΕΡΙΣΤΑΤΙΚΟΥ

Γαλανοπούλου Νικολέττα[1], Γαγγάδη Μαρία [1], Μαυρογένη Ελένη [1], Αντρονίκου Θεοδώρα [1], Πίγκου Ελευθερία [1], Αντωνίου Χρίστος [1], Μαυραγάνη Κλειώ [2], Καΐνης Ηλίας [1]
[1]ΓΝΝΘΑ "Η ΣΩΤΗΡΙΑ", [2]Εργαστήριο Φυσιολογίας "Φυσιολογείον", Ιατρική Σχολή, ΕΚΠΑ

Εισαγωγή:
Η νόσος του συνδυασμένου εμφυσήματος με πνευμονική ίνωση (CPFE) ανήκει στις διάμεσες πνευμονοπάθειες και αφορά στην παρουσία διάμεσης πνευμονικής ίνωσης με εμφύσημα. Οι διάμεσες πνευμονοπάθειες συχνά μπορούν να αποτελέσουν την πρώτη και μοναδική έκφραση ενός υποκείμενου συστηματικού αυτοάνοσου νοσήματος. Θα παρουσιάσουμε την διερεύνηση ενός περιστατικού των Εξωτερικών Ιατρείων της 10ης Πνευμονολογικής Κλινικής του ΓΝΝΘΑ «Η ΣΩΤΗΡΙΑ» με απεικονιστικό πρότυπο CPFE.

Παρουσίαση Περιστατικού:
Άρρεν, 80 ετών, προσήλθε αιτιώμενος βήχα και δύσπνοια κοπώσεως από μηνών. Εκ του ατομικού αναμνηστικού είναι καπνιστής (60 p/y), με χειρουργηθέν καρκίνο στομάχου και πνεύμονα. Στην ακρόαση θώρακος διαπιστώθηκε μειωμένο αναπνευστικό ψιθύρισμα. Στον εργαστηριακό έλεγχο δεν παρουσίαζε παθολογικά ευρήματα και στην HRCT θώρακος πρότυπο CPFE. Ο πλήρης λειτουργικός έλεγχος ανέδειξε μικτό περιοριστικό και αποφρακτικό σύνδρομο της αναπνοής (Tiffenau 84%, FVC= 2.6L- 74%, TLC= 4.73L- 71%) με μέτρια μείωση της DLCO (44%). Διενεργήθηκε βρογχοσκόπηση με BAL (φυσιολογική κυτταρομετρία, αρνητικές καλλιέργειες). Εστάλη πλήρες πάνελ αντισωμάτων μυοσίτιδας και σκληροδέρματος όπου προέκυψαν ισχυρά θετικά τα αντισώματα anti-melanoma differentiation-associated gene 5 ή MDA5. Τέθηκε πιο πιθανή διάγνωση η αμυοπαθητική δερματομυοσίτιδα με CPFE ως μοναδική έκφρασή της. Μετά από 6 μήνες, λόγω της απόλυτης μείωσης (≥10%) της DLCO (34%) χαρακτηρίστηκε ως ταχέως εξελισσόμενη ίνωση (PPF) και έγινε έναρξη MMF και Nintendanib.

Συζήτηση:
Η ΔΠΙ μπορεί να αποτελεί την πρώτη και μοναδική εκδήλωση ενός υποκείμενου συστηματικού αυτοάνοσου νοσήματος, συνεπώς κρίνεται αναγκαία η διερεύνηση του ανοσολογικού προφίλ. Τα Anti- MDA5 αποτελούν ειδικά αυτοαντισώματα της δερματομυοσίτιδας, με το 90-95% των ασθενών να εμφανίζουν ΔΠΙ και το 50-80% αυτών να εμφανίζουν ταχέως εξελισσόμενη. Λόγω της σπανιότητας της νόσου δεν υπάρχουν αναφορές στη βιβλιογραφία με εμφάνιση CPFE. Η παθογένεση της anti-MDA5 αμυοπαθητικής δερματομυοσίτιδας με ILD είναι ασαφής και πιθανώς σχετίζεται με συστηματική ενεργοποίηση των μακροφάγων. Η πρώιμη διάγνωση της και η έγκαιρη έναρξη επιθετικής θεραπείας κρίνονται αναγκαίες για την επιβίωση των ασθενών αν και η πρόγνωση είναι πτωχή.

EP-99

ΣΥΣΧΕΤΙΣΗ ΠΑΡΑΜΕΤΡΩΝ ΤΗΣ ΔΟΚΙΜΑΣΙΑΣ SIT-TO-STAND ΜΕ ΠΑΡΑΜΕΤΡΟΥΣ ΤΗΣ 6-ΛΕΠΤΗΣ ΔΟΚΙΜΑΣΙΑΣ ΒΑΔΙΣΗΣ, ΤΗΣ ΚΑΡΔΙΟΑΝΑΠΝΕΥΣΤΙΚΗΣ ΔΟΚΙΜΑΣΙΑΣ ΑΣΚΗΣΗΣ ΚΑΙ ΤΗΣ ΔΙΑΧΥΤΙΚΗΣ ΙΚΑΝΟΤΗΤΑΣ ΑΣΘΕΝΩΝ ΜΕ ΙΔΙΟΠΑΘΗ ΠΝΕΥΜΟΝΙΚΗ ΙΝΩΣΗ

Δίπλα Κ.[1,4], **Μαρκοπούλου Α.**[2], **Κρητικού Σ.**[1], **Μπούτου Α.**[3], **Γκαλγκουράνας Ι.**[1], **Κούντη Γ.**[2], **Ραμπιάδου Χ.**[2], **Ζαχαρίας Α.**[4], **Μπίσμπος Μ.**[1] **Πεγκλίδου Β.**[2], **Χλωρός Α.**[2], **Στανόπουλος Ι.**[4], **Πίτσιου Γ.**[4], **Ζαφειρίδης Α.**[1]
[1]Εργαστήριο Εργοφυσιολογίας και Βιοχημείας της Άσκησης, ΤΕΦΑΑ Σερρών, Αριστοτέλειο Πανεπιστήμιο Θεσσαλονίκης, [2]Πνευμονολογική Κλινική ΕΣΥ, ΓΝ Παπανικολάου, Θεσσαλονίκη, [3]Πνευμονολογική Κλινική ΕΣΥ, ΓΝ Ιπποκράτειο, Θεσσαλονίκη, [4]Κλινική Αναπνευστικής Ανεπάρκειας, ΓΝ Παπανικολάου, Ιατρική, Αριστοτέλειο Πανεπιστήμιο Θεσσαλονίκης

Εισαγωγή:
Η δοκιμασία επαναλαμβανόμενων άρσεων από καρέκλα (sit-to-stand, STS) είναι μία λειτουργική δοκιμασία, που χρησιμοποιήθηκε αρχικά στην 3η ηλικία, για την αξιολόγηση της δύναμης των κάτω άκρων. Η δοκιμασία δεν απαιτεί ιδιαίτερο εξοπλισμό, δεν είναι χρονοβόρα και προτάθηκε πρόσφατα για ασθενείς με ΧΑΠ.

Σκοπός:
Να εξετασθεί εάν η επίδοση (αριθμός επαναλήψεων) και ο αποκορεσμός της οξυαιμοσφαιρίνης στο STS των 30 δευτερολέπτων (STS30s), παρουσιάζουν συσχέτιση με παραμέτρους, της καρδιοαναπνευστικής δοκιμασίας άσκησης (CPET), της 6-λεπτης δοκιμασίας βάδισης και της διαχυτικής ικανότητας ασθενών με ιδιοπαθή πνευμονική ίνωση (ΙΠΙ).

Υλικό – Μεθοδολογία:
Δέκα ασθενείς με ΙΠΙ (72,3+6,8 ετών), σε αντιινωτική θεραπεία, υπεβλήθησαν, στο πλαίσιο προγράμματος αποκατάστασης, σε CPET σε εργοποδήλατο, σε 6-λεπτη δοκιμασία βάδισης και σε δοκιμασία STS30s. Αξιολογήθηκαν η καρδιοαναπνευστική ικανότητα (VO2peak) και το παραγόμενο έργο, η δύναμη των κάτω άκρων, ο αριθμός επαναλήψεων στο STS30sκαι ο κορεσμός αιμοσφαιρίνης.

Αποτελέσματα:
Οι ασθενείς παρουσίασαν σημαντικό αποκορεσμό κατά τη δοκιμασία STS30s (ΔSpO2 -5,7±3,4%). Ο αριθμός επαναλήψεων στο STS30s και η μεταβολή του κορεσμού κατά το STS30s από την ηρεμία, παρουσίασαν σημαντική συσχέτιση ($p<0.05$) με τη διαχυτική ικανότητα (rDLCO%=0,89), τον αποκορεσμό στην 6-λεπτη δοκιμασία βάδισης (rdesaturation=0,84) και στην CPET (rdesaturation=0,90).

Συμπεράσματα:
Ο αποκορεσμός που εμφάνισαν ασθενείς με ΙΠΙ κατά τη διάρκεια της δοκιμασίας STS των 30 s, παρουσίασε ισχυρή συσχέτιση με τον αποκορεσμό στην 6-λεπτη δοκιμασία βάδισης, στην καρδιοαναπνευστική δοκιμασία άσκησης και τη διαχυτική ικανότητα. Συνεπώς, το STS30s είναι μία σύντομη και χωρίς κόστος λειτουργική δοκιμασία, που μπορεί να δώσει χρήσιμες πληροφορίες σχετικά με τη λειτουργική κατάσταση ασθενών με ΙΠΙ.

EP-100

ΠΝΕΥΜΟΝΙΚΗ ΠΡΟΣΒΟΛΗ ΣΕ ΑΣΘΕΝΗ ΜΕ ΧΡΟΝΙΑ ΛΗΨΗ ΝΙΤΡΟΦΟΥΡΑΝΤΟΪΝΗΣ

Γώγου Βασιλική, Παπαβασιλείου Κων/νος, Αγαμέμνων Μπακάκος, Βοντετσιάνος Άγγελος, Σωτηροπούλου Ζωή, Σταγάκη Ελένη, Χολίδου Κυριακή, Καρακοντάκη Φωτεινή, Αναγνωστόπουλος Νεκτάριος, Μπακάκος Πέτρος
Α΄ Πανεπιστημιακή Πνευμονολογική Κλινική, ΓΝΝΘΑ «Η Σωτηρία», Ιατρική Σχολή Αθηνών ΕΚΠΑ

Εισαγωγή:
Η οφειλόμενη σε φάρμακα τοξικότητα του πνεύμονα αποτελεί μια συχνή αιτία οξείας και χρόνιας πνευμονικής νόσου. Μεγάλος αριθμός φαρμάκων μπορεί να προκαλέσει ανεπιθύμητες αντιδράσεις στον πνεύμονα. Για παράδειγμα η χρόνια λήψη Νιτροφουραντοΐνης μπορεί να οδηγήσει σε πνευμονική προσβολή με τη μορφή διάχυτης διάμεσης πνευμονοπάθειας.

Παρουσίαση περιστατικού:
Ασθενής 81 ετών με Α/Α κυστεκτομής (φέρει ουρητηροστομία από 5ετίας λόγω ρικνής κύστεως) υπό αγωγή με Νιτροφουραντοΐνη καθ' όλη την 5ετία, αυτοάνοσης ηπατίτιδας (2021), προήλθε λόγω δύσπνοιας προοδευτικά επιδεινούμενης, θωρακαλγίας και ξηρού βήχα από μηνός. Κατά την εισαγωγή του ήταν απύρετος, αιμοδυναμικά σταθερός με ABGs εισόδου 55/35/7.44 (0.21). Από την ακρόαση των πνευμόνων είχε τελοεισπνευστικούς μη μουσικούς ρόγχους τύπου Velcro άμφω. Σε αξονική θώρακος αναδεικνύεται εικόνα μελικυρήθρας με βρογχεκτασίες εξ έλξεως άμφω. Ο ασθενής επιδεινώθηκε αναπνευστικά λόγω ενδονοσοκομειακής πνευμονίας. Σε επαναληπτική HRCT θώρακος, αναδείχθηκε πάχυνση διάμεσου ιστού με βρογχεκτασίες εξ έλξεως και παρουσία μελικυρήθρας υποϋπεζωκοτικά κυρίως στους κάτω λοβούς και αλλοιώσεις θαμβής υάλου άμφω, πιθανόν λόγω της λοίμωξης. Η κλινική εικόνα σε συνδυασμό με τα απεικονιστικά ευρήματα έγειραν την υψηλή υποψία διάμεσης πνευμονοπάθειας από χρόνια λήψη Νιτροφουραντοΐνης, οπότε και διεκόπη από την αρχή της νοσηλείας του. Σε επανεκτίμηση του ασθενούς ύστερα από διάστημα 3 μηνών εμφάνισε σημαντική κλινικοαπεικονιστική βελτίωση.

Συμπέρασμα - συζήτηση:
Η έγκαιρη διάγνωση της πνευμονικής τοξικότητας από Νιτροφουραντοΐνη
είναι απαραίτητη, αφού η διακοπή του φαρμάκου συνήθως την αναστρέφει , ενώ η μη αναγνώρισή της μπορεί να είναι προοδευτική έως και θανατηφόρα. Οι παθογενετικοί μηχανισμοί της τοξικότητας δεν έχουν διευκρινιστεί πλήρως και χρήζουν περαιτέρω διερεύνησης.

EP-101

ΠΑΡΑΓΟΝΤΕΣ ΠΟΥ ΕΠΗΡΕΑΖΟΥΝ ΤΗΝ ΕΠΙΒΙΩΣΗ ΤΩΝ ΑΣΘΕΝΩΝ ΜΕ ΙΔΙΟΠΑΘΗ ΠΝΕΥΜΟΝΙΚΗ ΙΝΩΣΗ ΥΠΟ ΑΝΤΙ-ΙΝΩΤΙΚΗ ΦΑΡΜΑΚΕΥΤΙΚΗ ΑΓΩΓΗ

Ευθυμία Παπαδοπούλου[1], Ελεάννα Γιοβάνη[1], Παναγιώτης Γεωργανάκης[1], Χριστόφορος Πρώιμος[1], Ιουλία Λύρα[2], Πέτρος Εκουκτσίδης[1], Βαλεντίνη Πεγκλίδου[1], Σταύρος Τρύφων[1]
[1]Πνευμονολογική Κλινική ΕΣΥ, Γενικό Νοσοκομείο Θεσσαλονίκης «Γ. Παπανικολάου», [2]Τμήμα Κλινικών Μελετών Πνευμονολογικής Κλινικής ΕΣΥ, ΓΝΘ «Γ. Παπανικολάου»

Εισαγωγή:
Η πρόγνωση της ιδιοπαθούς πνευμονικής ίνωσης έχει βελτιωθεί σημαντικά με τα αντι-ινωτικά φάρμακα.

Σκοπός:
Η καταγραφή της πορείας νόσου και η ανάλυση της θνησιμότητας των ασθενών υπό αντι-ινωτική αγωγή.

Μεθοδολογία:
Συλλέχθηκαν αναδρομικά τα δεδομένα ασθενών με ιδιοπαθή πνευμονική ίνωση που λάμβαναν νιτεντανίμπη ή πιρφενιδόνη, με παρακολούθηση στο εξωτερικό ιατρείο του νοσοκομείου από το 2011. Αναλύθηκαν τα δημογραφικά στοιχεία και τα συνοδά νοσήματα των ασθενών, οι δείκτες πνευμονικής λειτουργίας (FVC, FEV1, DLco) και ο δείκτης μάζας σώματος (BMI) προ της έναρξης αντι-ινωτικής αγωγής και σε τακτά χρονικά διαστήματα κατά την παρακολούθησή τους.

Αποτελέσματα:
Συμπεριλήφθηκαν 67 ασθενείς (46 άνδρες και 21 γυναίκες, ηλικίας 73.2±7.9 ετών) με ιδιοπαθή πνευμονική ίνωση υπό νιτεντανίμπη (N=31) ή πιρφενιδόνη (N=36). Το 37% και 25% των ασθενών ξεπέρασαν την τριετή και πενταετή επιβίωση, αντίστοιχα, μετά την έναρξη της θεραπείας. Ο μέσος χρόνος έλευσης θανάτου δε διέφερε στατιστικά μεταξύ των ασθενών υπό νιτεντανίμπη (41.5±6.1 μήνες, N=10) και πιρφενιδόνη (36.2±6.5 μήνες, N=12) (log-rank test 0.518). Δε βρέθηκε στατιστικά σημαντική επίδραση της καπνιστικής συνήθειας, του φύλου, των αναπνευστικών παραμέτρων και του BMI πριν την έναρξη αγωγής στη θνησιμότητα των ασθενών με την ανάλυση λογιστικής παλινδρόμησης. Η μεταβολή του BMI κατά τη διάρκεια του 1ου έτους αντι-ινωτικής αγωγής φαίνεται να επιδρά σημαντικά στον κίνδυνο θανάτου (Chi-square test 8.82, p=0.012), ανεξάρτητα από το θεραπευτικό σχήμα (p=0.814).

Συμπεράσματα:
Η έγκαιρη έναρξη αντι-ινωτικής φαρμακευτικής αγωγής συμβάλλει καθοριστικά στην ευνοϊκότερη πρόγνωση της νόσου. Η ελάττωση του σωματικού βάρους αναδεικνύεται σημαντική προγνωστική παράμετρος ενδεικτική καχεξίας χρονίας νόσου ανεξάρτητα από το θεραπευτικό σχήμα.

EP-102

ΟΣΤΕΟΠΟΡΩΣΗ ΚΑΙ ΔΙΑΤΑΡΑΧΕΣ ΜΕΤΑΒΟΛΙΣΜΟΥ ΑΣΒΕΣΤΙΟΥ ΣΕ ΕΛΛΗΝΕΣ ΑΣΘΕΝΕΙΣ ΜΕ ΣΑΡΚΟΕΙΔΩΣΗ

Παπανικολάου Ηλίας[1], Καλλιέρη Μαρία[2], Κύργου Παρασκευή[3], Αντωνάκης Εμμανουήλ[1], Αβδουλά Ελένη[4], Πανδή Αγγελική[1], Δημέας Ηλίας[3], Γαροφλός Ευστάθιος[5], Πέππα Μελπομένη[5], Μπούρος Ευάγγελος[4], Στειρόπουλος Πασχάλης[6], Τόμος Ιωάννης[7], Παγκράτης Κωνσταντίνος[1], Δανιήλ Ζωή[3], Μάναλη Ευφροσύνη[2], Παπίρης Σπύρος[2], Μπούρος Δημοσθένης[4]
[1]Πνευμονολογική Κλινική, Γενικό Νοσοκομείο Κέρκυρας, [2]2η Πανεπιστημιακή Πνευμονολογική Κλινική, Αττικό Νοσοκομείο, ΕΚΠΑ, [3]Πνευμονολογική Κλινική, Πανεπιστημιακό Νοσοκομείο Λάρισας, [4]Πνευμονολογική Κλινική, Ιατρικό Αθηνών, [5]Μονάδα Ενδοκρινικού και μεταβολικών οστικών διαταραχών, 2η Πανεπιστημιακή Παθολογική Κλινική, Αττικό Νοσοκομείο, ΕΚΠΑ, [6]Πνευμονολογική Κλινική, Πανεπιστημιακό Νοσοκομείο Αλεξανδρούπολης, [7]5η Πνευμονολογική Κλινική, Σωτηρία

Εισαγωγή:
Η Σαρκοείδωση είναι χρόνια νόσος η οποία αντιμετωπίζεται με κορτικοστεροειδή (ΚΣ), προκαλεί συχνά διαταραχές μεταβολισμού του ασβεστίου και της βιταμίνης D.

Σκοπός:
Να εκτιμηθεί η συχνότητα οστεοπόρωσης σε ασθενείς με σαρκοείδωση και συσχετίσεις με χαρακτηριστικά της νόσου ή της χορηγούμενης θεραπείας.

Υλικό-Μέθοδος:
Πολυκεντρική, προοπτική μελέτη. Καταγράφεται το ιστορικό, θεραπείες, συν-νοσηρότητες, ασβέστιο αίματος-ούρων, κρεατινίνη και αλβουμίνη ορού, 25-ύδροξυ και 1,25-διύδροξυ βιταμίνη D, παραθορμόνη ορού, νεφρολιθίαση, οστική πυκνότητα.

Αποτελέσματα:
Οι πρώτοι 92 ασθενείς έχουν μέση ηλικία 57±13 έτη, θήλυ φύλο (63%).Έχουν χρόνια (διάμεση 5 έτη, IQR 1-12) πολύ-οργανική νόσο (2 όργανα, IQR 1-2.5). 13/92 έχουν διαβήτη, 23/92 θυρεοειδοπάθεια. FEV1, FVC, FEV1/FVC και DLCO διάμεσες τιμές είναι 88% (68-111), 95% (84-107), 0.78 (0.72-0.81), 75% (62-85). 16% έχουν απόφραξη στη σπιρομέτρηση. Ταξινόμηση κατά Scadding σε στάδια (0, I, II, III, IV) είναι 3%, 40%, 35%, 13%, και 9%. 44% είναι σε θεραπεία με 5 mg πρεδνιζολόνης (0-10) για 33 μήνες (12-96). Επιπλέον 16% έλαβαν ΚΣ τα τελευταία δύο έτη και 32% λαμβάνουν ακόμα ≥1 ανοσοτρο-ποποιητικό. 17% έχουν υπερασβεστιαιμία ή/και υπερασβεστιουρία. Από αυτούς, ένας είχε υπερ-παραθυρεοειδισμό, ένας αυξημένη 1,25(OH)2-D και έξι νεφρολιθίαση.Έντεκα ασθενείς είχαν ανεπάρκεια βιταμίνης D (25[OH]-D <20 ng/ml). 35% εμφάνισαν διαταραχή οστικής πυκνότητας (οστεοπενία n=18, οστεοπόρωση n=13, σοβαρή οστεοπόρωση με κάταγμα ευθραυστότητας n=1) (ηλικία 61±12 έτη, θήλυ φύλο 23/32 [72%], Clinical Outcome Status 6-9). 5/32 είχαν χαμηλή 25-βιταμίνη D. Δεκαπέντε λάμβαναν συνήθως δισφωσφονικά.Όλοι πλην ενός οι ασθενείς με οστεοπόρωση λάμβαναν ΚΣ κατά την επίσκεψη της μελέτης.

Συμπεράσματα:
Διαταραχές μεταβολισμού του ασβεστίου και οστικής πυκνότητας είναι συχνές. Η μελέτη συνεχίζεται.

EP-103

ΔΙΕΡΕΥΝΗΣΗ ΑΣΘΕΝΟΥΣ ΜΕ ΠΡΟΤΥΠΟ CRAZY PAVING ΣΕ ΥΠΟΛΟΓΙΣΤΙΚΗ ΤΟΜΟΓΡΑΦΙΑ ΘΩΡΑΚΑ ΥΨΗΛΗΣ ΕΥΚΡΙΝΕΙΑΣ ΚΑΙ ΣΥΝΟΔΟ ΑΝΑΠΝΕΥΣΤΙΚΗ ΑΝΕΠΑΡΚΕΙΑ

Νικολέτα Μπιζύμη[1], Ανδρέας Μ. Ματθαίου[1], Βάια Σταματοπούλου[1], Ελένη Μπιμπάκη[1], Ειρήνη Βασαρμίδη[1], Στυλιανή Βιζιριαννάκη[1], Μαριάννα Τσαγκατάκη[1], Δημήτριος Ταμιωλάκης[2], Χρήστος Σκιαδάς[3], Κατερίνα Μ. Αντωνίου[1], Νικόλαος Τζανάκης[1]
[1]Πνευμονολογική Κλινική, Πανεπιστημιακό Γενικό Νοσοκομείο Ηρακλείου και Εργαστήριο Μοριακής και Κυτταρικής Πνευμονολογίας, Ιατρική Σχολή, Πανεπιστήμιο Κρήτης, Ηράκλειο, Κρήτη, [2]Τμήμα Κυτταρολογίας, Ιατρική Σχολή, Πανεπιστήμιο Κρήτης, Ηράκλειο, Κρήτη, [3]Τμήμα Ιατρικής Απεικόνισης, Πανεπιστημιακό Γενικό Νοσοκομείο Ηρακλείου, Ηράκλειο, Κρήτη

Εισαγωγή:
Η παρούσα εργασία αποτελεί περιγραφή μίας περίπτωσης ασθενούς που είναι ακόμα υπό διερεύνηση, με σκοπό την ανάδειξη της ενδιαφέρουσας διαφορικής διάγνωσης ασθενούς με διάχυτα κυψελιδικού τύπου διηθήματα και περιοριστικό πρότυπο σπιρομέτρησης.

Κλινική Περίπτωση:
Γυναίκα 76 ετών, μη καπνίστρια, με γνωστή έκθεση σε μούχλα, με ατομικό αναμνηστικό γαστροοισοφαγικής παλινδρόμησης, αρτηριακής υπέρτασης, δυσλιπιδαιμίας και υποθυρεοειδισμού, παραπέμφθηκε για τη διερεύνηση επιδεινούμενης δύσπνοιας στην ήπια κόπωση από εξαμήνου. Η κλινική εξέταση ανέδειξε εισπνευστικούς λεπτούς μη μουσικούς ήχους στα κάτω πνευμονικά πεδία άμφω. Ο πλήρης λειτουργικός έλεγχος της αναπνοής ανέδειξε περιοριστικό πρότυπο και μειωμένη διαχυτική ικανότητα, το υπερηχοκαρδιογράφημα καρδιακή ανεπάρκεια με διατηρημένο κλάσμα εξώθησης και η υπολογιστική τομογραφία θώρακα υψηλής ευκρίνειας πρότυπο "crazy-paving". Από τον εργαστηριακό έλεγχο διαπιστώθηκε ήπια υποξυγοναιμία και υποκαπνία, χαμηλοί δείκτες φλεγμονής, αρνητικός ανοσολογικός έλεγχος και απουσία μικροσκοπικής αιματουρίας. Υπεβλήθη σε βρογχοσκόπηση, η οποία δεν ανέδειξε ενδοβρογχική βλάβη ή στοιχεία λοίμωξης, ενώ οι κυτταρικοί πληθυσμοί στο βρογχοκυψελιδικό έκπλυμα (BAL) ήταν: 70% μακροφάγα, 18.5% ουδετερόφιλα, 8.5% ηωσινόφιλα και 3.5% λεμφοκύτταρα. Η χρώση PAS στο BAL ανέδειξε θετικές εναποθέσεις από ακυτταρικό λεπτοκοκκιώδες ηωσινόφιλο υλικό. Η ασθενής επιδεινώθηκε κλινικά και τέθηκε σε εισπνεόμενο GM-CSF ως επί πιθανής πνευμονικής κυψελιδικής πρωτεΐνωσης (PAP). Εστάλη έλεγχος αυτοαντισωμάτων aPAP και διενεργήθηκε νέα βρογχοσκόπηση. Εντωμεταξύ, η ασθενής επιδεινώθηκε περαιτέρω, χωρίς ανταπόκριση στη θεραπεία. Το αποτέλεσμα των αυτοαντισωμάτων και η νέα χρώση PAS απέβησαν αρνητικά, απομακρύνοντας τη διάγνωση της PAP.

Συμπεράσματα:
Η διαφορική διάγνωση ασθενούς με διάχυτα κυψελιδικού τύπου διηθήματα και περιοριστικό πρότυπο σπιρομέτρησης είναι ευρεία και μπορεί να αποτελέσει μία ιδιαίτερη πρόκληση.

EP-105

ΥΠΟΤΡΟΠΙΑΖΟΥΣΑ ΟΡΓΑΝΟΥΜΕΝΗ ΠΝΕΥΜΟΝΙΑ ΣΕ ΕΔΑΦΟΣ ΔΕΡΜΑΤΟΜΥΟΣΙΤΙΔΑΣ

Σωτηροπούλου Ζ.
Α Πανεπιστημιακή Πνευμονολογική Κλινική ΕΚΠΑ

Εισαγωγή:
Οι ιδιοπαθείς φλεγμονώδεις μυοσίτιδες αποτελούν ομάδα νοσημάτων του συνδετικού ιστού, με καταστροφή σκελετικών μυών, αποτέλεσμα μη διαπυητικής φλεγμονής. Η δερματομυοσίτιδα χωρίς μυοσιτίδα (αμυοπαθητική δερματομυοσίτιδα) αποτελεί έναν φαινότυπο με χαρακτηριστικό δερματικό εξάνθημα, αλλά χωρίς μυική αδυναμία ή παθολογική αύξηση μυϊκών ενζύμων. Στην περίπτωση αυτή η πνευμονική προσβολή με εικόνα διάμεσης πνευμονικής νόσου είναι συχνή.

Περιγραφή Περιστατικού:
Γυναίκα 78 ετών, μη καπνίστρια, με ιστορικό βρογχικού άσθματος, λόγω δύσπνοια προσπαθείας υποβλήθηκε σε CT Θώρακος όπου αναδείχθηκαν κυψελιδικά διηθήματα αμφοτερόπλευρα. Στο BAL παρουσίαζε υφές προσομοιάζουσες με Aspergillus Fumigatus με θετική καλλιέργεια. Έλαβε αγωγή με κορτικοστεροειδή για 3 μήνες ως επί ABPA. Με την διακοπή της αγωγής παρατηρήθηκε υποτροπή συμπτωματολογίας και σε CT Θώρακος παρατηρήθηκαν μεταναστευτικά κυψελιδικά διηθήματα. Στην κλινική εξέταση διαπιστώθηκε εξάνθημα δίκην ηλιοτροπίου στα βλέφαρα και Vsign στον τράχηλο. Στον εργαστηριακό έλεγχο δεν πληρούσε κριτήρια ABPA, ενώ από τον ανοσολογικό έλεγχο διαπιστώθηκαν ANA:1/160 με panel μυοσιτίδων φυσιολογικό. Ακολούθησε ρευματολογική εκτίμηση και σύμφωνα με τα διαγνωστικά κριτήρια της EULAR/ACR τέθηκε διάγνωση Αμυοπαθητικής Δερματομυοσίτιδας, με εικόνα οργανούμενης πνευμονίας από το πνευμονικό παρέγχυμα. Η ασθενής ετέθη σε αγωγή με κορτικοστεροειδή και Mycophanolate mofetil με κλινικο-ακτινολογική βελτίωση το πρώτο 3μηνο αγωγής.

Συζήτηση:
Η προσβολή του πνεύμονα με τη μορφή διάμεσης πνευμονικής νόσου μπορεί να προηγείται των άλλων εκδηλώσεων στα νοσήματα συνδετικού ιστού. Είναι επομένως σημαντική η αναζήτηση παράγοντα πρόκλησης διάμεσης πνευμονοπάθειας, όπως στο συγκεκριμένο περιστατικό οργανούμενης πνευμονίας, ακόμη και μήνες μετά την αρχική πνευμονική προσβολή με προσεκτική αναζήτηση κλινικών σημείων και συμπτωμάτων και εκτενή εργαστηριακό έλεγχο.

EP-106

INVESTIGATING THE DIAGNOSTIC ROLE OF PLEURAL CALPROTECTIN VALUES IN PLEURAL EFFUSIONS OF VARIOUS ETIOLOGIES

Ourania S. Kotsiou[1,2], Garyfalia Perlepe[2], Dimitrios Papagiannis[3], Nikolaos Karakousis[1], Georgios Barkas[1], Konstantinos I. Gourgoulianis[2]
[1]Laboratory of Human Pathophysiology, Faculty of Nursing, University of Thessaly, Greece, [2]Respiratory Medicine Department, Faculty of Medicine, University of Thessaly, Greece, [3]Laboratory of Public Health, Faculty of Nursing, University of Thessaly, Greece

Introduction:
Non-invasive biomarkers for precisely diagnosing pleural effusions (PEs) are needed.

Aims:
To investigate the diagnostic accuracy of its levels in the differential diagnosis of PEs.

Methods:
Pleural fluid (PF) aspirated before antibiotic initiation, was sent for tests according to standard practice. CLP was measured using ELISA (Biovendor BioVendor Research and Diagnostic Products).

Results:
87 patients were recruited (mean age of 67±17 years, 68% males). CLP values were not differentiated between transudates and exudates nor associated with PE characteristics or diagnosis. In parapneumonic PEs, CLP values were negatively associated with the white blood cell count (r=-0.602, p=0.005), neutrophilic count (r=-0.503, p=0.024), and ADA values (r=-0.548, p=0.012), while positively associated with pH (r=0.445, r=0.045). CLP values were significantly lower in complex PEs than simple PEs based on sonographic septations (33±28 vs. 94±47, p=0.003). The 71 mg/kg cut-off point discriminated the complex from simple PEs. The ROC curve yielded 82% sensitivity and 89% specificity (AUC = 0.848 P = 0.009), PPV and NPV 88% and 80%, respectively.

Conclusions:
Lower CLP values discriminated complex from simple parapneumonic PEs, being a valuable biomarker for timely management.

EP-107

ΑΝΔΡΑΣ 63 ΕΤΩΝ ΜΕ ΘΩΡΑΚΑΛΓΙΑ ΚΑΙ ΥΠΕΖΩΚΟΤΙΚΗ ΣΥΛΛΟΓΗ

Δέδε Κωνσταντίνα, Γιαννιού Νίκη, Σιγάλα Ιωάννα, Κατσαούνου Παρασκευή, Σιαμπάνη Ραφαέλα, Διακονικολάου Ζαχαρίας, Φασφαλή Δήμητρα
ΓΝΑ Ο Ευαγγελισμός

Άνδρας ηλικίας 63 ετών προσέρχεται λόγω θωρακαλγίας αριστερού πλάγιου θωρακικού τοιχώματος από 10ημέρου. Δεν αναφέρει πυρετό, ενώ αναφέρει χρόνιο ξηρό βήχα. Από το ατομικό αναμνηστικό προκύπτουν: Καπνιστής, ~40py με διακοπή το 2018, Ρευματοειδής αρθρίτιδα από το 2015 (έχει λάβει κατά διαστήματα μεθοτρεξάτη και κορτιζόνη),επάγγελμα οδηγός ταξί και γουνοποιός. Δεν αναφέρει γνωστές αλλεργίες. Λαμβάνει αγωγή με soluric, ferofolic. Από τον εργαστηριακό έλεγχο προκύπτει: WBC=8630, CRP=1.4. Στην ακτινογραφία θώρακος αναδείχθηκε μικρή υπεζωκοτική συλλογή αριστερά.
Στα πλαίσια διερεύνησης διενεργήθηκε διαγνωστική παρακέντηση (δις) του πλευριτικού υγρού όπου από το υγρό προέκυψε: λεμφοκυτταρικό εξίδρωμα, pH=7,32,Glu=87,LDH=476,Protein=4,4,Καλλιέργειες για B.Koch και κοινά και κυτταρολογική = αρνητικές
Στην διαφορική διάγνωση τέθηκαν: Κακοήθεια, Φυματιώδης Πλευρίτιδα, Ρευματοειδής Πλευρίτιδα
Στην συνέχεια της διερεύνησης του ασθενούς πραγματοποιήθηκε θωρακοσκόπηση όπου τα αποτέλεσμα βιοψίας ανέδειξαν μη ειδική εικόνα φλεγμονής και η ιστοκαλλιέργεια για β-KOCH αρνητική.
Ο ασθενής εξέρχεται του νοσοκομείου με ύφεση της συμπτωματολογίας του. Σε τακτικό follow up δεν παρουσιάζει κλινική ή απεικονιστική επιδείνωση οπότε και θεωρείται ελεύθερος παθολογίας.
Δύο χρόνια μετά την νοσηλεία του ο ασθενής πραγματοποιεί υπερατλαντικό ταξίδι στην Νέα Υόρκη. Μετά την επιστροφή του εμφάνισε άλγος αρθρώσεων και αντιμετωπίσθηκε με πρεδνιζολόνη - έξαρση ρευματοειδούς αρθρίτιδας. Προ 1+1/2 μήνα αναφέρει μη παραγωγικός βήχας και πυρετός έως 39oC.Έλαβε κατ οίκον αγωγή με μοξιφλοξασίνη για 14 ημέρες και παρατηρήθηκε ύφεση πυρετού, παραμονή δύσπνοιας-βήχα ξηρού. Στα πλαίσια εξωτερικού ελέγχου διενεργείται αξονική θώρακος συγκριτική με παλαιότερη. Ννέα ευρήματα αποτελούν : υπεζωκοτική συλλογή δεξιά πάχους 5.6 εκ με σημεία εγκύστωσης μέχρι τον δεξιό άνω λοβό που φτάνει το πάχος 2.5 εκ, και οζίδιο 3χιλ ΔΚΛ, ινώδη στοιχεία ΔΑΛ. Πύκνωση ΔΚΛ. Δεν απεικονίστηκε ΑΡ υπεζωκοτική συλλογή.
Ο ασθενής έχοντας τον ανωτέρω έλεγχο προσήλθε στον Ευαγγελισμό για περαιτέρω διερεύνηση. Από την κλινικοεργαστηριακή εκτίμηση παρατηρήθηκαν:WBC=4600, CRP=2,9, χωρίς πυρετό με παρουσία δύσπνοιας και βήχα ξηρού. Στην ακτινογραφία θώρακος αναδείχθηκε μικρή δεξιά υπεζωκοτική συλλογή.
Για την περαιτέρω διερεύνηση διενεργήθηκε διαγνωστική παρακέντηση με αφαίρεση 80cc ξανθοχρωματικό υγρό. Το υγρό ήταν λεμφοκυτταρικό εξιδρωμα με χαρακτηριστικά: pH=7.26, GLU=94, LDH 487, prot 4.8, 94% λεμφοκύτταρα. Η κυτταρολογική του πλευριτικού υγρού ήταν αρνητική για κακοήθεια όπως και από την καλλιέργεια του πλευριτικού δεν απομονώθηκε κάποιος μικροοργανισμός.
Λόγω της πύκνωσης στον ΔΚΛ πραγματοποιήθηκε βρογχοσκόπηση για λήψη μικροβιολογικού BAL. Από ττην εξέταση: χωρίς ανεύρεση ενδοβρογχικής αλλοίωσης, λήφθηκε BAL από τον έξω του ΔΜΛ. Υποπληθυσμός κυττάρων με 95% κυψελιδικά μακροφάγα, 4% λεμφοκύτταρα. Χωρίς ανέρευση οξεάντοχων από την άμεση μικροσκόπηση του Washing. Σε επαναληπτική ακτινογραφία θώρακος δεν παρατηρήθηκε αναπαραγωγή της υπεζωκοτικής συλλογής. Καλλιέργειες αρνητικές.
Ο ασθενής δεν έλαβε καμία αντιμικροβιακή αγωγή και τέθηκε σε παρακολούθηση με νέα αξονική θώρακος, ακτινογραφία θώρακος και νέο υπέρηχο πνευμόνων

Δεδομένου του ιστορικού του ασθενούς (ρευματοειδής αρθρίτιδα με προσβολή υπεζωκότα ΑΡ με τα ίδια χα-

ρακτηριστικά -αποκλεισμός κακοήθεια ή ΤΒ το 2019 με βιοψία υπεζωκότα), του γεγονότος ότι είχε προηγηθεί κρίση ρευματοειδούς αρθρίτιδας πριν την εμφάνιση της πλευριτικής συλλογής ΔΕ, θεωρείται πιθανή αιτία της συλλογής η ρευματοειδής αρθρίτιδα.
Σε νέα αξονική θώρακος μετά ένα μήνα συγκριτικά με προηγούμενη παρατηρήθηκε απεικονιστική βελτίωση της δεξιάς υπεζωκοτικής συλλογής στα 3εκ έναντι 5,5εκ, με μικρή εγκύστωση.
Ο ασθενής εξήλθε χωρίς ειδική θεραπεία, χωρίς υποτροπή της συμπτωματολογίας του.

EP-109

Ο ΡΟΛΟΣ ΤΟΥ ΥΠΕΡΗΧΟΓΡΑΦΗΜΑΤΟΣ ΘΩΡΑΚΟΣ ΜΕ ΣΚΙΑΓΡΑΦΙΚΟ ΣΤΗ ΔΙΑΦΟΡΙΚΗ ΔΙΑΓΝΩΣΗ ΠΕΡΙΦΕΡΙΚΩΝ ΠΝΕΥΜΟΝΙΚΩΝ ΒΛΑΒΩΝ

Χαράλαμπος Βαρσαμάς[1], Αγγελική Μίζιου[1], Ηλίας Δημέας[1], Κωνσταντίνος Ι. Γουργουλιάνης[1], Μαριάννα Βλυχού[2]
[1] Πνευμονολογική Κλινική, Πανεπιστημιακό Γενικό Νοσοκομείο Λάρισας, Τμήμα Ιατρικής, Πανεπιστήμιο Θεσσαλίας,
[2] Εργαστήριο Ακτινολογίας – Ιατρικής Απεικόνισης, Πανεπιστημιακό Γενικό Νοσοκομείο Λάρισας, Τμήμα Ιατρικής, Πανεπιστήμιο Θεσσαλίας

Εισαγωγή:
Το υπερηχογράφημα θώρακος με σκιαγραφικό αποτελεί μία δυναμική, ασφαλή εξέταση. Ο πνεύμονας έχει διπλό αρτηριακό δίκτυο: το πνευμονικό και το βρογχικό. Δεδομένου ότι πρόκειται για δυναμική εξέταση συμβάλλει στην αξιολόγηση των ακόλουθων παραμέτρων:
Διαφορά χρόνου άφιξης του σκιαγραφικού στην προς μελέτη περιοχή μείον το χρόνο άφιξης στο παρακείμενο πνευμονικό παρέγχυμα.
Πρότυπο αγγείωσης στην προς μελέτη περιοχή.
Τρόπος κατανομής του σκιαγραφικού στην προς μελέτη του σκιαγραφικού (ομοιογενής, ανομοιογενής).

Σκοπός:
Η σημασία του υπερηχογραφήματος θώρακος με σκιαγραφικό στη διαφορική διάγνωση περιφερικών πνευμονικών βλαβών.

Μεθοδολογία:
Οι ασθενείς εξετάζονται με υπερηχογράφημα πνευμόνων πριν και μετά τη χορήγηση ενδοφλέβιου σκιαγραφικού. Το σκιαγραφικό επιλογής αποτελείται από μικροφυσσαλίδες εξαφθοριούχου θείου σταθεροποιημένες σε φωσφολιπιδικό κέλυφος.

Αποτελέσματα:
Στις καλοήθεις περιφερικές βλάβες (π.χ. πνευμονία) η πρόσληψη του σκιαγραφικού στην προς μελέτη περιοχή γίνεται σχεδόν ταυτόχρονα με την πρόσληψή του από το παρακείμενο πνευμονικό παρέγχυμα. Το πρότυπο της αγγείωσης είναι με πρότυπο κλαδιών δένδρου ενώ η κατανομή είναι συνήθως ομοιογενής, εκτός αν συνυπάρχουν περιοχές νέκρωσης.
Στις κακοήθεις περιφερικές βλάβες η νεοαγγειογένεση πραγματοποιείται από κλάδους του βρογχικού αρτηριακού δικτύου, επομένως παρατηρείται καθυστερημένη πρόσληψη του σκιαγραφικού συγκριτικά με το παρακείμενο υγιές πνευμονικό παρέγχυμα. Το πρότυπο της αγγείωσης είναι άναρχο, ενώ η κατανομή του σκιαγραφικού είναι συνήθως ανομοιογενής.
Στις περιπτώσεις πνευμονικών εμφράκτων μετά από πνευμονική εμβολή παρατηρείται απουσία πρόσληψης σκιαγραφικού (ή ανομοιογενής πρόσληψη) συγκριτικά με το υγιές πνευμονικό παρέγχυμα.

Συμπεράσματα:
Η χρήση του υπερηχογραφήματος θώρακος με σκιαγραφικό μπορεί να αποτελέσει συνδυαστικά με την αξονική τομογραφία θώρακος ένα χρήσιμο εργαλείο για τη διάκριση μεταξύ καλοήθειας και κακοήθειας σε περιφερικές πνευμονικές βλάβες.

EP-110

BILATERAL PLEURISY AFTER RADIATION DUE TO HODGKIN LYMPHOMA RELAPSE 39 YEARS AGO. A 10-YEAR FOLLOW UP

Fregkoglou Stylianos, Tasopoulos George
Athens Medical- Psichico Clinic

Although lung toxicity in response to radiation has focused on development of pneumonitis and fibrosis, pleural effusions have been (although rare) recognized as an adverse effect of radiation exposure over 50 years representing one of the most common late toxicities of thoracic radiation therapy.
Mediastinal fibrosis has ben proposed the mechanism in bilateral pleural effusion in such cases.
Delayed radiotherapy-related pleural effusion has been scarcely reported in the literature, propably due to a low occurence rate among the relevant population. Bilateral delayed pleurisy after radiation due to Hodgkin lymphoma seems extremely rare.
We present the case of a 65 year old female who was first diagnosed 52 years ago as Hodkin's disease, treated wih chemotherapy alone, relapsed 12 years later and then treated again with chemoradiation.Ten years ago, she was diagnosed as having small bilateral pleurisy and was treated with corticosteroids.as her pleurisy worsened over years.. The fluid was transudate, no metastatic disease was ever proven, no reumatic disease was ever found.. The patient denied thoracoscopic pleurodesis for years but when she accepted, pleurodesis was unsuccesful. Patient died due to sepsis as she had developed bilateral pleural angiosarcoma
In all cases in bibliography , long term follow up is missing so no one can answer the question if steroids, tetracycline, immunosupression are the best non invasive treatment option over time, or even if early thoracoscopic pleurodesis is a succesful treatment option

ΕΡ-111

ΧΕΙΡΟΥΡΓΙΚΗ ΑΝΤΙΜΕΤΩΠΙΣΗ ΤΟΥ ΠΑΡΑΠΝΕΥΜΟΝΙΚΟΥ ΕΜΠΥΗΜΑΤΟΣ

Τσάτσης Μιχαήλ Κων/νος[1], Καραγκιούζης Γρηγόριος[2], Παναγιώτογλου Δέσποινα[3], Βακουφτσή Αλίνα[3], Μανιός Κων/νος[3], Πόταρης Κων/νος[3]
Θωρακοχειρουργική Κλινική Γ.Ν.Ν.Θ.Α. «Σωτηρία»

Εισαγωγή:
Το εμπύημα θώρακος, η φλεγμονή των υπεζωκοτικών πετάλων με συλλογή πύου στην υπεζωκοτική κοιλότητα αποτελεί μια παθολογική οντότητα η οποία αποτελεί σοβαρή πρόκληση διότι συνοδεύεται από σημαντική νοσηρότητα και θνητότητα.

Σκοπός:
Σκοπός της μελέτης ήταν η εκτίμηση των αποτελεσμάτων και της έκβασης ασθενών με παραπνευμονικό εμπύημα που υποβλήθηκαν σε χειρουργική αντιμετώπιση.

Υλικό και Μέθοδοι:
Μεταξύ Ιουνίου 2017 και Ιουλίου 2023 μελετήθηκαν αναδρομικά 161 ασθενείς με παραπνευμονικό εμπύημα (132 άνδρες και 29 γυναίκες διάμεσης ηλικίας 54 ετών (εύρος 18-76 έτη) που υποβλήθηκαν σε χειρουργική αντιμετώπιση.
Στην πλειονότητα των ασθενών (86%) το εμπύημα ήταν σε οργανωμένο στάδιο(III)

Αποτελέσματα:
Σε 135 ασθενείς 86% με οργανωμένο παραπνευμονικό εμπύημα (στάδιο III) και σε 15 που μετατράπηκε σε ανοικτή η θωρακοσκοπική παροχέτευσή του, διενεργήθηκε οπισθοπλάγια θωρακοτομή με αποφλοίωση πνεύμονα μετά από διάσπαση εγκυστώσεων και παροχέτευση πυωδών συλλογών με συνολική νοσηρότητα 12% και θνητότητα 2.8%.
Σε 26 ασθενείς με ινοπυώδες παραπνευμονικό εμπύημα (στάδιο II) επιχειρήθηκε αποφλοίωση πνεύμονα μετά από διάσπαση εγκυστώσεων και παροχέτευση πυωδών συλλογών με θωρακοσκοπική προσέγγιση του ημιθωρακίου (VATS) που ολοκληρώθηκε επιτυχώς σε 11 (42%) εξ αυτών με μηδενική θνητότητα και νοσηρότητα (σε 15 έγινε μετατροπή σε θωρακοτομή για την ολοκλήρωση της επέμβασης).

Συμπεράσματα
Η επίπτωση του παραπνευμονικού εμπυήματος θώρακος βαίνει αυξανόμενη (κατάχρηση αντιβιοτικών, αλκοολισμός, χρήση ουσιών, ανοσοκαταστολή, χειρουργικές επεμβάσεις για καρκίνο, κλπ).
Η άμεση συνεργασία πνευμονολόγου και θωρακοχειρουργού για την ακριβή χρονική σταδιοποίησή είναι ουσιώδης για την αντιμετώπισή του.
Παρά τις ιατρικές εξελίξεις, στην πλειονότητα των περιπτώσεων η χειρουργική θεραπεία παραμένει η κλασσική αποφλοίωση του πνεύμονα και η παροχέτευση του πυοθώρακα.

EP-112

ΠΑΡΟΥΣΙΑΣΗ ΠΕΡΙΣΤΑΤΙΚΟΥ: ΑΣΘΕΝΗΣ ΜΕ ΠΝΕΥΜΟΘΩΡΑΚΑ ΣΕ ΕΔΑΦΟΣ ΜΕΤΑΣΤΑΤΙΚΟΥ ΛΕΙΟΜΥΟΣΑΡΚΩΜΑΤΟΣ ΠΝΕΥΜΟΝΑ

Καρκάλα Αλίκη[1], Τζίνας Θ. Αστέριος[1], Σούρλα Ευδοκία[1], Γεωργοπούλου Αθηνά[1], Ζαχαρίας Αθανάσιος[1], Καραστογιάννη Ελένη[1], Αργυροπούλου Αναστασία[1], Μπένης Ιωάννης[1], Πατάκα Αθανασία[1], Αμπατζίδου Φωτεινή[2], Πίτσιου Γεωργία[1]
[1]Κλινική Αναπνευστικής Ανεπάρκειας ΑΠΘ, ΓΝΘ «Γ.Παπανικολάου», Αριστοτέλειο Πανεπιστήμιο Θεσσαλονίκης, Θεσσαλονίκη, [2]Γ' Μονάδα Εντατικής Θεραπείας, ΓΝΘ «Γ.Παπανικολάου», Θεσσαλονίκη

Σκοπός:
Παρουσιάζουμε περίπτωση υποτροπιάζοντος πνευμοθώρακα σε ασθενή με ιστορικό λειομυοσαρκώματος πυέλου και πνευμονικών μεταστάσεων.

Υλικό – Μεθοδολογία:
Ασθενής 74 ετών, με ιστορικό λειομυοσαρκώματος πυέλου με συνοδές μεταστάσεις στους πνεύμονες προσεκομίσθη στο τμήμα επειγόντων λόγω αιφνίδιας δύσπνοιας. Είχαν προηγηθεί χειρουργική εξαίρεση του όγκου και ακολούθως συνεδρίες χημειοθεραπείας και ακτινοβολίας, αγωγή με παζοπανίμπη (αντιαγγειογενετικός παράγοντας), ενώ είχε πρόσφατη νοσηλεία λόγω πνευμοθώρακα. Κατά την εξέταση διαπιστώθηκε αμφοτερόπλευρος πνευμοθώρακας. Σημειώθηκε οξεία επιδείνωση με αναπνευστική ανακοπή. Διενεργήθηκε καρδιοαναπνευστική αναζωογόνηση, διασωλήνωση και τοποθέτηση θωρακοσωλήνων με τον ασθενή να ανανήπτει επιτυχώς και την ακόλουθη μεταφορά του στη ΜΕΘ.

Αποτέλεσμα:
Κατά τη νοσηλεία του πραγματοποιήθηκε έκπτυξη του πνευμοθώρακα. Κατά την προσπάθεια αφύπνισης παρουσίασε γενικευμένους τονικοκλονικούς σπασμούς που επιβεβαιώθηκαν με την διενέργεια ηλεκτροεγκεφαλογραφήματος (ΗΕΓ), χωρίς ωστόσο να διαπιστώνονται μεταστάσεις από τον απεικονιστικό έλεγχο του εγκεφάλου. Ως αποτέλεσμα, τέθηκε σε αντιεπιληπτική αγωγή. Λόγω δυσκολίας στην αποκλιμάκωση της αναπνευστικής υποστήριξης διενεργήθηκε τραχειοστομία. Έπειτα από καθημερινές προσπάθειες αφυπνίστηκε ικανοποιητικά. Οι θωρακοσωλήνες αφαιρέθηκαν, ενώ οποιαδήποτε θωρακοχειρουργική παρέμβαση κρίθηκε ακατάλληλη λόγω της γενικευμένης βαρύτητας της κλινικής κατάστασης. Ο ασθενής αποδεσμεύτηκε σταδιακά από την αναπνευστική υποστήριξη.

Συμπεράσματα:
- Ο πνευμοθώρακας θα πρέπει να συμπεριλαμβάνεται στη διαφορική διάγνωση σε περιπτώσεις ιστορικού σαρκώματος μαλακών μορίων. Παρουσιάζει επιπολασμό 1,9% [1], ποσοστό που αγγίζει το 10,5% σε ασθενείς υπό αγωγή με παζοπανίμπη[2], καθώς οι αντιαγγειογενετικοί παράγοντες προκαλούν σπηλαιοποίηση των πνευμονικών αλλοιώσεων[3].
- Οι επιληπτικές κρίσεις δεν αποτελούν σπάνια οντότητα σε βαρέως πάσχοντες, ακόμα και αν δεν έχουν παράγοντες κινδύνου από το κεντρικό νευρικό σύστημα, γεγονός που υπερτονίζει την αξία του ΗΕΓ στις μονάδες εντατικής θεραπείας[4].

EP-113

ΑΣΘΕΝΗΣ ΜΕ ΥΠΕΖΩΚΟΤΙΚΗ ΣΥΛΛΟΓΗ ΚΑΙ ΜΑΖΑ ΘΩΡΑΚΙΚΟΥ ΤΟΙΧΩΜΑΤΟΣ

Αγγελική Μίζιου[1], Αθανάσιος Παγώνης[1], Χαράλαμπος Βαρσαμάς[1], Ιωάννης Διαμαντής[2], Κωνσταντίνος Ι. Γουργουλιάνης[1]
[1]Πνευμονολογική Κλινική, Πανεπιστημιακό Γενικό Νοσοκομείο Λάρισας, Τμήμα Ιατρικής, Πανεπιστήμιο Θεσσαλίας, [2]Καρδιοθωρακοχειρουργική Κλινική, Πανεπιστημιακό Γενικό Νοσοκομείο Λάρισας

Εισαγωγή:
Τα non-Hodgkin λεμφώματα αποτελούν μία ομάδα κακόηθων νεοπλασμάτων που εξορμώνται από τους λεμφικούς ιστούς και κυρίως τους λεμφαδένες.

Παρουσίαση περιστατικού:
Άνδρας 62 ετών, καπνιστής (80py), με ατομικό αναμνηστικό ρευματοειδούς αρθρίτιδας, προσήλθε λόγω πλευροδυνίας δεξιά από 5 ημερών. Κατά την κλινική εξέταση διαπιστώθηκαν μείωση αναπνευστικού ψιθυρίσματος δεξιά και ψηλαφητή μάζα πρόσθιου θωρακικού τοιχώματος.

Διερεύνηση:
Από τον εργαστηριακό έλεγχο παρατηρήθηκε λευκοκυττάρωση (12,3x10^6/μL), αυξημένη ΤΚΕ (85mm/h) και CRP 11mg/dl. Εκτιμήθηκε με υπερηχογράφημα ημιθωρακίων με σκιαγραφικό με ανάδειξη ανηχοϊκής υπεζωκοτικής συλλογής και παθητικής ατελεκτασίας με ομοιογενή πρόσληψη του σκιαγραφικού. Ακολούθως, διενεργήθη διαγνωστική παρακέντηση πλευριτικού υγρού, με χαρακτήρες εξιδρώματος με πολυμορφοπυρηνικό τύπο (68%), pH 7,25, σάκχαρο 30 mg/dl, LDH 900 IU/L, ADA 30U/L, στείρες καλλιέργειες και αρνητικές κυτταρολογικές. Υπεβλήθη σε αξονική τομογραφία θώρακος με ανάδειξη σημαντικής υπεζωκοτικής συλλογής δεξιά, πάχυνσης του υπεζωκότα, ατελεκτασίας του υπερκείμενου πνευμονικού παρεγχύματος και μάζας υφής μαλακών μορίων στο θωρακικό τοίχωμα.
Διάγνωση: Βάσει απεικονιστικών και εργαστηριακών ευρημάτων τέθηκε θωρακοσωλήνας για την αντιμετώπιση επιπλεγμένης παραπνευμονικής συλλογής. Κατόπιν, ελήφθησαν βιοψίες της μάζας του θωρακικού τοιχώματος. Το αποτέλεσμα της παθολογοανατομικής εξέτασης ανέδειξε β-Non Hodgkin λέμφωμα, υψηλής κακοήθειας.
Συζήτηση: Η εμφάνιση κακόηθων λεμφωμάτων ως μονήρεις ευμεγέθεις μάζες θωρακικού τοιχώματος δεν είναι συχνή. Αυξημένη συσχέτιση καταγράφεται μεταξύ Non Hodgkin λεμφωμάτων και παραπνευμονικών συλλογών.
Συμπεράσματα: Αξιοσημείωτη η διάγνωση β-Non Hodgkin λεμφώματος από μονήρη μάζα θωρακικού τοιχώματος στο πλαίσιο τυχαίου ευρήματος. Ενδιαφέρον παρουσιάζουν η συνύπαρξη επιπλεγμένης παραπνευμονικής συλλογής και η απουσία λοιπής συμπτωματολογίας σχετιζόμενης με το λέμφωμα.

Βιβλιογραφία
1. Hsu PK et al, Non-Hodgkin's lymphoma presenting as a large chest wall mass. Ann Thorac Surg. 2006 Apr;81(4):1214-8
2. Witte B, Hürtgen M. Lymphomas presenting as chest wall tumors. Thorac Surg Sci. 2006 Feb 14;3:Doc01

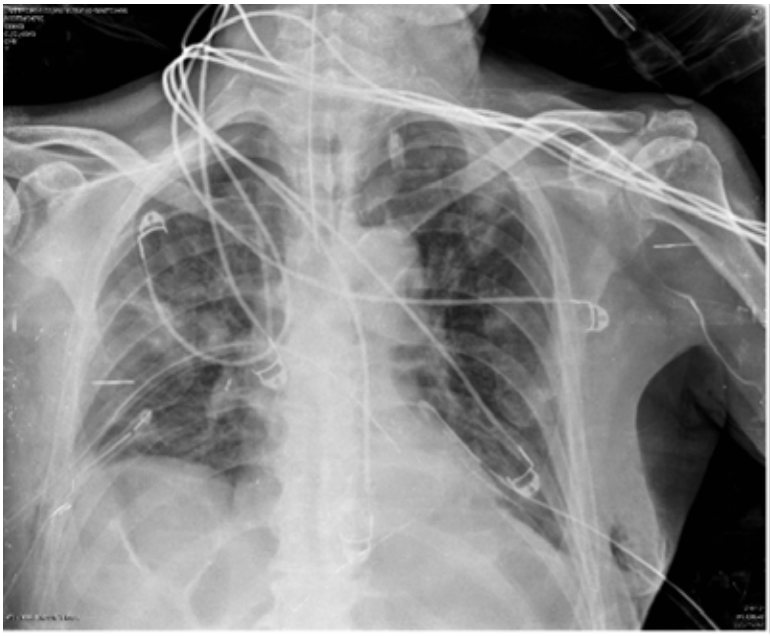

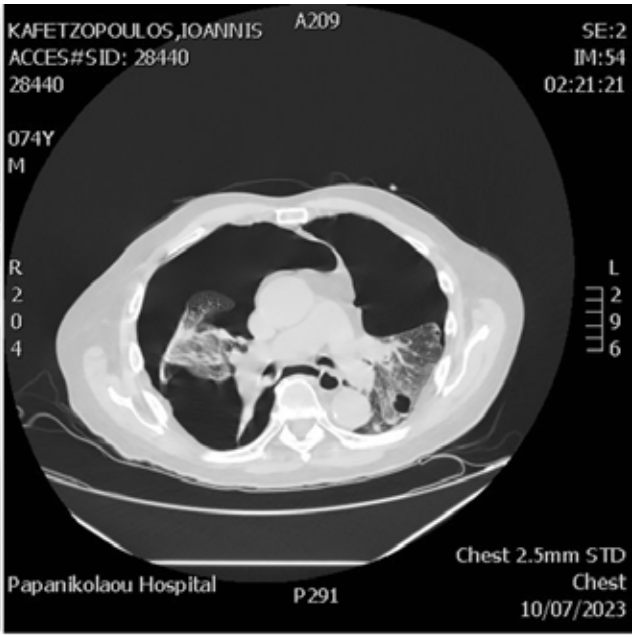
KAFETZOPOULOS,IOANNIS
A209
ACCES#SID: 28440
28440
SE:2
IM:54
02:21:21
074Y
M
R
2
0
4
L
2
9
6
Chest 2.5mm STD
Chest
Papanikolaou Hospital
P291
10/07/2023

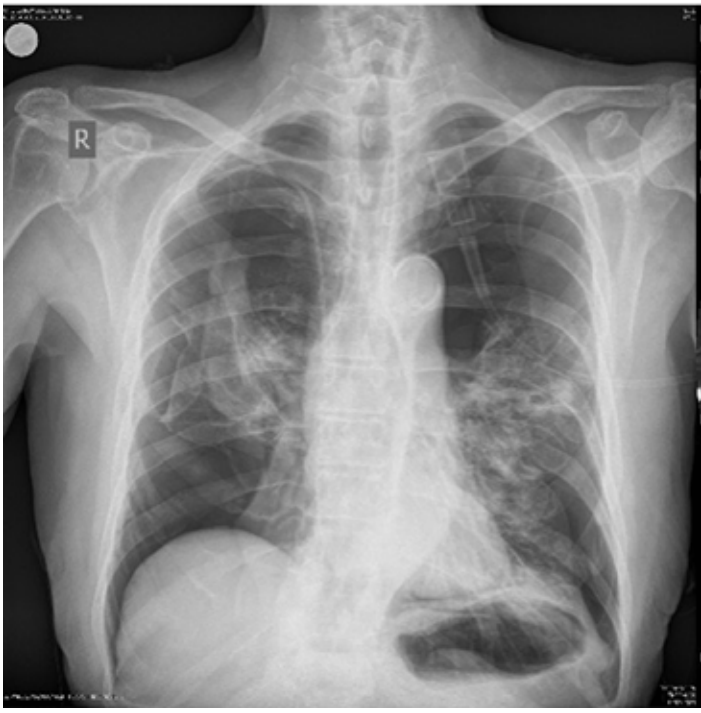
R

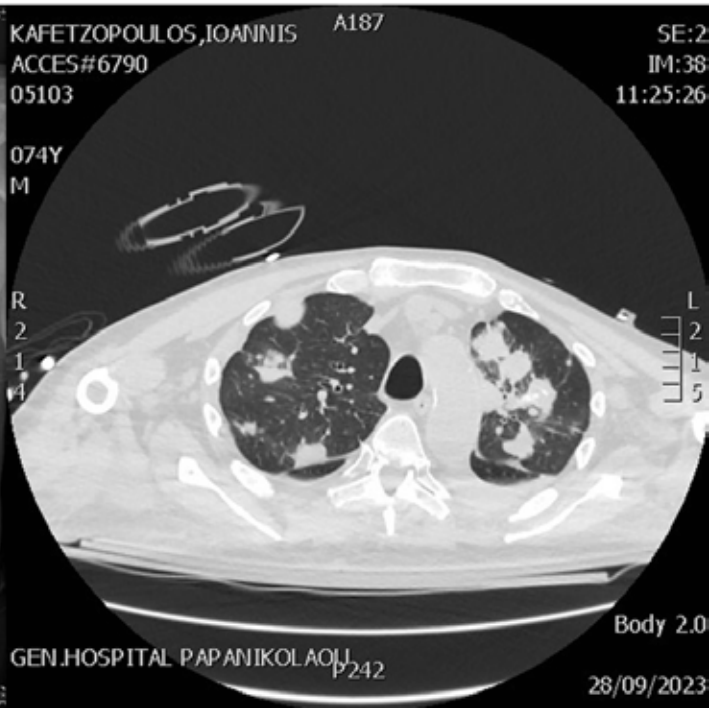
KAFETZOPOULOS,IOANNIS
A187
ACCES#6790
05103
SE:2
IM:38
11:25:26
074Y
M
R
2
1
4
L
2
1
5
Body 2.0
GEN.HOSPITAL PAPANIKOLAOU
P242
28/09/2023

EP-114

ΑΝΤΙΜΕΤΩΠΙΣΗ ΕΠΙΠΛΕΓΜΕΝΗΣ ΠΑΡΑΠΝΕΥΜΟΝΙΚΗΣ ΣΥΛΛΟΓΗΣ ΜΕ ΠΛΕΥΡΟΣΚΟΠΗΣΗ

Αγγελική Μίζιου[1], Χαράλαμπος Βαρσαμάς[1], Αθανάσιος Παγώνης[1], Κωνσταντίνος Ι. Γουργουλιάνης[1]
[1]Πνευμονολογική Κλινική, Πανεπιστημιακό Γενικό Νοσοκομείο Λάρισας, Τμήμα Ιατρικής, Πανεπιστήμιο Θεσσαλίας

Εισαγωγή:
Οι επιπλεγμένες παραπνευμονικές συλλογές είναι συχνές και προκαλούν υψηλή νοσηρότητα και θνητότητα. Η αντιμετώπιση περιλαμβάνει χορήγηση αντιβιοτικών, παροχέτευση μέσω θωρακοσωλήνα με ή χωρίς ενδουπεζωκοτική έγχυση ινωδολυτικών και χειρουργική αντιμετώπιση με πλευροσκόπηση (medical), VATS ή με ανοιχτή θωρακοτομή.

Παρουσίαση περιστατικού:
Ασθενής 52 ετών, καπνιστής (10py), προσήλθε στο νοσοκομείο με πυρετό και πλευροδυνία δεξιά από 2 ημερών. Κατά την κλινική εξέταση διαπιστώθηκαν εμπύρετο (38oC) με τρίζοντες δεξιάς βάσης, στον εργαστηριακό έλεγχο λευκοκυττάρωση (19,3x10^6/μL) και CRP 21mg/dl, ενώ στην ακτινογραφία κυψελιδικά διηθήματα δεξιά. Το 3ο 24ωρο αντιβιοτικής αγωγής εμφάνισε υποξυγοναιμία και έντονο πλευριτικού τύπου άλγος δεξιά, υπεβλήθη σε CTPA με ανάδειξη πύκνωσης δεξιού κάτω λοβού και υπεζωκοτικής συλλογής σύστοιχα, χωρίς πνευμονική εμβολή. Εκτιμήθηκε με υπέρηχο ημιθωρακίων με σκιαγραφικό με εικόνα εγκυστωμένης υπεζωκοτικής συλλογής με διαφραγμάτια, χωρίς πρόσληψη σκιαγραφικού. Η παρακέντηση πλευριτικού υγρού ανέδειξε πολυμορφοπυρηνικό (85%) εξίδρωμα, pH 7,17, σάκχαρο 8 mg/dl, LDH 1200 IU/L και στείρες καλλιέργειες.

Αντιμετώπιση:
Τέθηκε θωρακοσωλήνας και χορηγήθηκαν αλτεπλάση (10mg) και DNAάση (5mg), παροχετεύοντας 450ml οροαιματηρού πλευριτικού υγρού. Ωστόσο, λόγω εμμονής του εμπυρέτου το 6ο 24ωρο ο ασθενής υπεβλήθη σε πλευροσκόπηση με εικόνα εναπόθεσης πύου στο σπλαγχνικό και τοιχωματικό υπεζωκότα και πολλαπλών χαλαρών συμφύσεων. Παράλληλα με την επισκόπηση της υπεζωκοτικής κοιλότητας αναρροφήθηκε δύσοσμο πυώδες υγρό (380ml) και λύθηκαν συμφύσεις. Δύο 24ωρα μετά ο ασθενής εξήλθε απύρετος, χωρίς υποξυγοναιμία, με ολική επανέκπτυξη του πνεύμονα.

Συζήτηση:
Η πλευροσκόπηση εκτελείται υπό μέτρια καταστολή, επιτρέποντας την επισκόπηση, παροχέτευση, πλευρόδεση και κατευθυνόμενη βιοψία του υπεζωκότα. (Godfreyetal., 2019). Αναφέρεται ότι με την έγκαιρη πλευροσκόπηση αποφεύγονται περαιτέρω παρεμβάσεις σε 75-91% επιπλεγμένων παραπνευμονικών συλλογών, ενώ μειώνεται ο χρόνος νοσηλείας συγκριτικά με την ινωδόλυση. (Kheir et al., 2020)

Συμπεράσματα:
Σε ασθενείς με επιπλεγμένη παραπνευμονική συλλογή με εμμένοντα συμπτώματα η έγκαιρη θεραπευτική παρέμβαση με πλευροσκόπηση μπορεί να συμβάλει στην σημαντική μείωση του χρόνου νοσηλείας.

Βιβλιογραφία:
1. Kheir, F. et al. (2020) 'Intrapleural fibrinolytic therapy versus early medical thoracoscopy for treatment of pleural infection. randomized controlled clinical trial', Annals of the American Thoracic Society, 17(8), pp. 958–964
2. Godfrey, M.S. et al. (2019) 'Medical and surgical management of Empyema', Seminars in Respiratory and Critical Care Medicine, 40(03), pp. 361–374

EP-115

ΑΔΕΝΩΜΑΤΩΔΗΣ ΟΓΚΟΣ ΥΠΕΖΩΚΟΤΟΣ ΜΕΣΟΘΗΛΙΑΚΗΣ ΑΡΧΗΣ

Χατζηιωσήφ Σοφία[1], Παπαδάκη Ιωάννα[1], Τσόγκα Δήμητρα[1], Δενδρινού Γεωργία Εμμανουέλα[1], Ρουσσάκης Νικόλαος[1], Μυστακέλλη Χριστίνα[1], Χριστοδούλου Μαρία[1], Κασελούρης Κωνσταντίνος[2], Σακελλαρίδης Τιμόθεος[2], Ζεϊμπέκογλου Κυριακή[1]
[1]Πνευμονολογική Κλινική 4[1]7 ΝΙΜΤΣ, [2]Θωρακοχειρουργική Κλινική 4[1]7 ΝΙΜΤΣ

Εισαγωγή:
Ο αδενωματοειδής όγκος υπεζωκότος αποτελεί σπάνιο καλόηθες νεόπλασμα μεσοθηλιακής αρχής. Η αιτιοπαθογένεια του παραμένει άγνωστη, μολονότι επιχώριες φλεγμονές έχουν ενοχοποιηθεί.

Παρουσίαση περιστατικού:
Γυναίκα 72 ετών, ασυμπτωματική, με ελεύθερο ιστορικό, προσήλθε για διερεύνηση γνωστής οζώδους αλλοίωσης μέσου λοβού, εξαιτίας αύξησης του μεγέθους της τον τελευταίο χρόνο, (από 1.4cm x 1cm σε 1.7cm x 1.2cm). Από τον κλινικοεργαστηριακό έλεγχο δεν προέκυψαν παθολογικά ευρήματα. Η CT θώρακος κατέδειξε την αύξηση των διαστάσεων του λοβωτού περιγράμματος σε επαφή με τη μείζονα μεσολόβιο σχισμή, μεταξύ του έσω τμήματος του μέσου λοβού και του προσθίου βασικού τμήματος του δεξιού κάτω λοβού. Από τη βρογχοσκόπηση δεν προέκυψε κάτι παθολογικό, και τα υλικά που πάρθηκαν δεν έθεσαν καμία διάγνωση.
Περαιτέρω έλεγχος με PET-CT κατέδειξε ασθενή υπερμεταβολική δραστηριότητα της εξεργασίας (SUVmax: 1,8).
Η ασθενής υπεβλήθη σε VATS όπου διαπιστώθηκαν δύο όζοι: ένας στο δεξιό μέσο και έτερος στον κάτω λοβό εντός της μεσολοβίου σχισμής, και ακολούθησε σφηνοειδής εκτομή αυτών.
Η ιστολογική εξέταση τους ανέδειξε σωρούς επιθηλιοειδών κυττάρων, με ήπια ατυπία και τον εξής ανοσοφαινότυπο: W-1(+), BAP(+), D2-40(+), Calretinin(+), Ber-EP4(-), TTF-1(-), CEAm(-), CD34(-). Τα μορφολογικά χαρακτηριστικά, ο τρόπος ανάπτυξης τους στο πνευμονικό παρέγχυμα και ο ανοσοφαινότυπος, ήταν συμβατά με καλοήθη αδενωματοειδή όγκο υπεζωκότος.

Συζήτηση:
Ο αδενωματοειδής όγκος του υπεζωκότος είναι εξαιρετικά σπάνιο νεόπλασμα μεσοθηλιακής αρχής, που διαφοροδιαγιγνώσκεται από το αδένωμα και το μεταστατικό αδενοκαρκίνωμα υπεζωκότος. Η χειρουργική εξαίρεση αυτού αποτελεί και τη θεραπεία.
Το πολυεστιακό της ανάπτυξής του στην παρούσα περίπτωση είναι σχεδόν μοναδικό στη βιβλιογραφία

EP-116

ΠΛΕΥΡΙΤΙΚΗ ΣΥΛΛΟΓΗ ΩΣ ΑΝΕΠΙΘΥΜΗΤΗ ΕΝΕΡΓΕΙΑ ΘΕΡΑΠΕΙΑΣ ΜΕ IBRUTINIB

Σταθάκης Γεώργιος[1], Βιζιριαννάκη Στυλιανή[1], Φωτεινάκη Ειρήνη[1], Λυρώνη Κωνσταντίνα[1], Κεφαλογιάννης Εμμανουήλ[2], Τζανάκης Νικόλαος[1], Φαναρίδης Μιχαήλ[1]
[1]Πνευμονολογική κλινική, Πανεπιστημιακό Γενικό Νοσοκομείο Ηρακλείου, [2]Θωρακοχειρουργική κλινική, Πανεπιστημιακό Γενικό Νοσοκομείο Ηρακλείου

Εισαγωγή:
Ο βιολογικός παράγοντας ibrutinib είναι ένας αναστολέας της τυροσινικής κινάσης του Bruton (BTK), ο οποίος εμποδίζει τον πολλαπλασιασμό των β-λεμφοκυττάρων και χρησιμοποιείται για την θεραπεία αιματολογικών νοσημάτων όπως το λέμφωμα μανδύα, η χρόνια λεμφοκυτταρική λευχαιμία (ΧΛΛ) και η μακροσφαιριναιμία Waldenstrom's. Οι συχνότερες επιπλοκές του είναι μεταξύ άλλων οι λοιμώξεις αναπνευστικού, δέρματος, η λευκοπενία, χωρίς όμως να έχουν περιγραφεί άλλες πιο ειδικές επιπλοκές στο αναπνευστικό σύστημα.

Παρουσίαση περιστατικού:
81χρονη ασθενής, μη-καπνίστρια, με ατομικό αναμνηστικό ΧΛΛ υπό θεραπεία με βιολογικό παράγοντα (ibrutinib), πρόσφατης νόσησης με COVID-19 και υποθυρεοειδισμό, προσήλθε σε Τριτοβάθμιο Νοσοκομείο αιτιώμενη δύσπνοιας από 10ημέρου με συνοδό ξηρό βήχα. Από ακτινογραφία θώρακος διαπιστώθηκε πλευριτική συλλογή δεξιά. Διενεργήθηκε διαγνωστική και εκκενωτική (συνολικά 2700mL) παρακέντηση ορώδους υγρού, που από τον εργαστηριακό έλεγχο ανεδείχθη λεμφοκυτταρικό εξίδρωμα (56%) με pH 7.42 και 1195 εμπύρηνα κ.ο.π.. Από την περαιτέρω διερεύνηση δεν προέκυψε κάποιο παθολογικό εύρημα από τον ανοσολογικό έλεγχο και τον έλεγχο κακοήθειας (καρκινικοί δείκτες, κυτταρολογική εξέταση και ανοσοφαινότυπος πλευριτικής συλλογής). Στη συνέχεια διενεργήθηκε βιοψία υπεζωκότα μέσω medical thoracoscopy, η οποία επίσης δεν ήταν καταληκτική (πάχυνση υπεζωκότα λόγω ίνωσης και εστιακών χρόνιων φλεγμονωδών διηθήσεων, με αρνητικό ανοσοϊστοχημικό έλεγχο). Σε επόμενη επανεξέταση, η ασθενής προσήλθε με εμφάνιση πλευριτικής συλλογής αριστερά, η οποία παρακεντήθηκε και από τον εργαστηριακό έλεγχο προέκυψαν στοιχεία όμοια με δεξιά. Ως επόμενο βήμα και έπειτα από συνεκτίμηση από τον θεράπων Αιματολόγο, αποφασίστηκε η διακοπή της θεραπείας που ελάμβανε (ibrutinib). Κατά τη διάρκεια της παρακολούθησης της ασθενούς παρατηρήθηκε σημαντική μείωση, και τελικά εξάλειψη της πλευριτικής συλλογής αριστερά, από τη διακοπή της λήψης ibrutinib, χωρίς υποτροπή έως και σήμερα (6 μήνες).

Συμπεράσματα:
Με βάση την κλινική πορεία της ασθενούς και με κριτήρια θεραπευτικά και εξ αποκλεισμού, διαπιστώνεται ότι η χορήγηση ibrutinib μπορεί να προκαλέσει ως επιπλοκή πλευριτική συλλογή. Το παρόν περιστατικό αποτελεί αφορμή για περαιτέρω μελέτη του συγκεκριμένου βιολογικού παράγοντα, δεδομένου του ότι η συγκεκριμένη επιπλοκή δεν περιγράφεται στη βιβλιογραφία.

EP-117

ΤΑ ΜΕΤΡΑ ΠΕΡΙΟΡΙΣΜΟΥ ΤΗΣ ΧΡΗΣΗΣ ΑΜΙΑΝΤΟΥ ΚΑΙ Η ΕΝΗΜΕΡΩΣΗ ΤΟΥ ΠΛΗΘΥΣΜΟΥ ΕΠΗΡΕΑΣΑΝ ΤΟΝ ΔΕΙΚΤΗ ΘΝΗΣΙΜΟΤΗΤΑΣ ΤΟΥ ΜΕΣΟΘΗΛΙΩΜΑΤΟΣ ΣΤΗΝ ΕΛΛΑΔΑ

Γώγου Ευδοξία[1], Χατζόγλου Χρυσή[1], Σιαχπαζίδου Δήμητρα[2], Ζαρογιάννης Σωτήριος[1], Γουργουλιάνης Κωνσταντίνος[2]
[1]Εργαστήριο Φυσιολογίας, Τμήμα Ιατρικής, Σχολή Επιστημών Υγείας, Πανεπιστήμιο Θεσσαλίας,
[2]Πνευμονολογική Κλινική, Τμήμα Ιατρικής, Σχολή Επιστημών Υγείας, Πανεπιστήμιο Θεσσαλίας

Εισαγωγή:
Το κακόηθες μεσοθηλίωμα είναι σπάνια μορφή καρκίνου, εντοπίζεται συχνότερα στον υπεζωκότα, και οφείλεται κυρίως σε έκθεση στον αμίαντο. Στην Ελλάδα ο αμίαντος απαγορεύτηκε από το 2005, όμως ο πληθυσμός ήταν ήδη ενημερωμένος σχετικά από το 1980.

Σκοπός:
Σκοπός της μελέτης ήταν να παρουσιάσει τα ποσοστά θνησιμότητας του μεσοθηλιώματος στην Ελλάδα από το 1983 μέχρι 2019 σε σχέση με την ηλικία, το φύλο και τη γεωγραφική περιοχή.
Υλικό-Μεθοδολογία: Η Ελληνική Στατιστική Υπηρεσία Ελλάδος (ΕΛΣΤΑΤ) μας παρείχε στοιχεία που αφορούσαν τους θανάτους από μεσοθηλίωμα για το διάστημα 1983-2019, βάσει του πιστοποιητικού θανάτου. Υπολογίστηκε ο δείκτης θνησιμότητας για το μεσοθηλίωμα και έγινε συγκριτική ανάλυση των δεικτών ανά γεωγραφική περιοχή των δύο τελευταίων δεκαετιών (2000-2009 και 2010-2019).

Αποτελέσματα:
Το ποσοστό θνησιμότητας του μεσοθηλιώματος (MMR) των ανδρών και του γενικού πληθυσμού είχε την υψηλότερη τιμή το 2011 (0.86/100000 και 0.52/100000 αντίστοιχα). Συγκρίνοντας τους δείκτες θνησιμότητας γεωγραφικών περιοχών της Ελλάδας των δυο τελευταίων δεκαετιών (2000-2009 και 2010-2019) παρατηρήθηκε αύξηση των δεικτών σε όλες τις περιοχές, ιδιαίτερα σε αυτές που υπήρχαν κοιτάσματα αμιάντου (Μακεδονία, Στερεά Ελλάδα), εκτός από την Ήπειρο. Συγκεκριμένα δείκτης θνησιμότητας στην Ήπειρο μειώθηκε από 0.55/100000 (2000-2009) σε 0.38/100000 (2010-2019). Πρώιμα μέτρα ελήφθησαν στην Ήπειρο από το 1980 με ενημέρωση και επιτήρηση του πληθυσμού, καθώς είναι γνωστό ότι στην περιοχή χρησιμοποιούσαν ένα υλικό που περιείχε αμίαντο και είχε συσχετιστεί με την κατάσταση γνωστή ως «Πνεύμων Μετσόβου».

Συμπέρασμα:
Η αποτελεσματικότητα των μέτρων περιορισμού της χρήσης αμιάντου σε συνδυασμό με την ενημέρωση του πληθυσμού είναι εμφανής πολλά έτη αργότερα, εξαιτίας της μακράς λανθάνουσας περιόδου του μεσοθηλιώματος.

EP-118

ΔΙΕΡΕΥΝΗΣΗ ΤΩΝ ΡΥΘΜΙΣΤΙΚΩΝ ΜΗ ΚΩΔΙΚΩΝ ΜΟΡΙΩΝ RNA ΜΕ ΤΑ ΥΨΗΛΟΤΕΡΑ ΕΠΙΠΕΔΑ ΕΚΦΡΑΣΗΣ ΣΤΙΣ ΚΑΚΟΗΘΕΙΕΣ ΤΟΥ ΘΩΡΑΚΑ

Μαρνάς Περικλής[1], Ζαρογιάννης Σωτήρης [1], Χατζόγλου Χρυσή [1], Γουργουλιάνης Κωνσταντίνος [2], Ρούκα Ερασμία [3]
[1]Εργαστήριο Φυσιολογίας, Τμήμα Ιατρικής Πανεπιστημίου Θεσσαλίας, [2]Πνευμονολογική κλινική, Τμήμα Ιατρικής Πανεπιστημίου Θεσσαλίας, [3]Τμήμα Νοσηλευτικής Πανεπιστημίου Θεσσαλίας

Εισαγωγή:
Οι κακοήθειες του θώρακα είναι μια ετερογενής ομάδα καρκίνων που περιλαμβάνει τους καρκίνους της τραχείας, του θύμου, του πνεύμονα και του υπεζωκότα. Η πρόγνωση των ασθενών είναι κακή και οι θεραπευτικές επιλογές περιορισμένες. Παρά τη βελτίωση στα κλινικά αποτελέσματα που έχει παρατηρηθεί με την ανοσοθεραπεία σε διάφορες κακοήθειες, συμπεριλαμβανομένου του μη μικροκυτταρικού καρκίνου του πνεύμονα, τα οφέλη στις πιο σπάνιες κακοήθειες του θώρακα είναι μικρότερα.

Σκοπός:
Στη παρούσα μελέτη αναζητήσαμε τα ρυθμιστικά μικροRNAs (miRNAs) με τα υψηλότερα επίπεδα έκφρασης σε όγκους του πνεύμονα, του υπεζωκότα και του θύμου (θυμικό καρκίνωμα και θύμωμα). Μέθοδος: Χρησιμοποιήσαμε το εργαλείο Top-miRNAs του λογισμικού DIANA-miTED που προσφέρει εκτιμήσεις της αφθονίας των miRNAs σε συγκεκριμένους ιστούς μέσω δεδομένων sRNA-Seq. Για κάθε κακοήθεια ανακτήθηκαν τα κορυφαία 10 miRNAs.

Αποτελέσματα:
Τα τρία miRNAs με τα υψηλότερα επίπεδα έκφρασης στις κακοήθειες του πνεύμονα, του υπεζωκότα και του θυμικού καρκινώματος ήταν τα miR-143-3p, miR-16-5p και miR-21-5p, αντίστοιχα. Μεταξύ των διαφορετικών τύπων θυμώματος (a, ab, b1, b2, b3) παρατηρήθηκαν διαφορετικά πρότυπα υπερέκφρασης. Τέσσερα miRNAs ήταν κοινά στους όγκους του πνεύμονα και του θύμου ενώ το miR-21-5p βρέθηκε ότι υπερεκφράζεται τόσο στους προαναφερόμενους όγκους όσο και στο κακόηθες μεσοθηλίωμα του υπεζωκότα.

Συμπεράσματα:
Τα ευρήματά μας υποδεικνύουν ότι, τα ταυτοποιηθέντα μόρια miRNAs εμπλέκονται στην παθοφυσιολογία των κακοηθειών του θώρακα με ιστοειδικό τρόπο. Η περαιτέρω πειραματική επικύρωση του προφίλ έκφρασης των ανακτηθέντων miRNAs μπορεί να ενισχύσει τις δυνατότητες εφαρμογής τους ως δυνητικών θεραπευτικών στόχων των συγκεκριμένων κακοηθειών.

ΕΡ-119

ΗΩΣΙΝΟΦΙΛΙΚΗ ΥΠΕΖΩΚΟΤΙΚΗ ΣΥΛΛΟΓΗ ΣΤΗΝ ΕΛΛΑΔΑ

Ρίμπα Θ., Καλομενίδης Ι.
Πνευμονολογικό Τμήμα/ Ά ΚΕΘ Ιατρικής Σχολής ΕΚΠΑ, Νοσοκομείο «Ο Ευαγγελισμός»

Εισαγωγή:
Δεν υπάρχουν δεδομένα από την Ελλάδα σχετικά με την ηωσινοφιλική υπεζωκοτική συλλογή (ΗΥΣ)

Σκοπός:
Σκοπός της μελέτης ήταν η συγκριτική μελέτη των χαρακτηριστικών Ελλήνων ασθενών με ΗΥΣ

Μέθοδος:
Αναδρομική μελέτη ασθενών με υπεζωκοτική συλλογή που νοσηλεύτηκαν στο νοσοκομείο μας από το 2003 έως και το 2013

Αποτελέσματα:
Μελετήσαμε 373 ασθενείς, 8,5% με ΗΥΣ και 91,4% και με μη-ΗΥΣ. 34,3% των ΗΥΣ ήταν κακοήθεις, 21,8% λοιμώδους και 40% μη λοιμώδους καλοήθους αιτιολογίας, 3,1% διιδρώματα, ενώ 39,3% των μη-ΗΥΣ ήταν κακοήθεις, 24,4% λοιμώδους, 24,2% μη λοιμώδους αιτιολογίας και 12% διιδρώματα,p=0,21. Οι ιδιοπαθείς αποτελούσαν το 25% των ΗΥΣ και το 6,4% των μη-ΗΥΣ. Η μέση ηλικία των ασθενών με ΗΥΣ ήταν 60,9 (SD: 14,2) και αυτών με μη-ΗΥΣ 68,7(SD:16,03),p=0,16. 68,8% των ασθενών με ΗΥΣ και 68,7% αυτών με μη-ΗΥΣ ήταν άντρες,p=0,94. Στο 12,5% των ασθενών με ΗΥΣ και στο 29% με μη-ΗΥΣ το μέγεθος της συλλογής ήταν >50% του ημιθωρακίου, p=0,03. 68,8% των ασθενών με ΗΥΣ και 51,3% με μη-ΗΥΣ είχαν υποβληθεί σε προηγούμενη παρακέντηση,p=0,04. Ανάμεσα στις κακοήθεις πλευρίτιδες 46,9% των ΗΥΣ και 44,4% των μη-ΗΥΣ είχαν θετική κυτταρολογική εξέταση,p=0,88. 55,5% των κακοήθων ΗΥΣ και 34,7% των κακοήθων μη-ΗΥΣ ήταν αδενοκαρκινώματα,p=0,3.

Συμπέρασμα:
Οι ΗΥΣ ήταν συχνότερα μεγαλύτερου μεγέθους σε σχέση με τις μη-ΗΥΣ. Συχνότερα οι ασθενείς με ΗΥΣ είχαν προηγουμένως υποβληθεί σε παρακέντηση. Τα υπόλοιπα χαρακτηριστικά ήταν παρόμοια μεταξύ των δύο ομάδων ασθενών. Οι κακοήθεις ηωσινοφιλικές και μη ηωσινοφιλικές πλευρίτιδες παρουσίαζαν παρόμοια χαρακτηριστικά.

EP-120

Η ΑΞΙΑ ΤΗΣ ΘΩΡΑΚΟΣΚΟΠΙΚΗΣ ΧΕΙΡΟΥΡΓΙΚΗΣ ΣΤΗΝ ΑΝΤΙΜΕΤΩΠΙΣΗ ΕΝΕΡΓΟΥ ΑΙΜΟΘΩΡΑΚΑ

Κωνσταντίνος Πιτσικάκης[2], Μαρία Δ. Κουλουγουσίδου[2], Τσαμπίκα Φ. Μπακίρη[2], Ευτυχία Γ. Γιαννοπούλου[2], Χρυσάνθη Μάναλη[2], Παναγιώτης Αλεξόπουλος[1], Ευστάθιος Δετοράκης[4], Γεώργιος Καραΐνδρος[3], Εμμανουήλ Κεφαλογιάννης[1,2]
[1]Πανεπιστημιακή Θωρακοχειρουργική Κλινική, Πανεπιστημιακό Γενικό Νοσοκομείο Ηρακλείου, Κρήτη, [2]Ιατρική Σχολή Πανεπιστημίου Κρήτης, [3]Agaplesion Markus Krankenhaus Frankfurt am Main, Γερμανία, [4]Εργ. Ιατρικής Απεικόνισης, Πανεπιστημιακό Γενικό Νοσοκομείο Ηρακλείου, Κρήτη

Εισαγωγή:
Το αμβλύ τραύμα θώρακα προκαλείται συνήθως από τροχαίο ατύχημα, πτώση από ύψος, ή από σωματική επίθεση.

Σκοπός:
Αναφορά περιστατικού με κάκωση θώρακα, μετά από πτώση από κλίμακα και θωρακοσκοπική χειρουργική αντιμετώπιση ενεργού αιμοθώρακα .

Υλικό – Μέθοδος:
Ασθενής 57 ετών εισήχθη στη κλινική μας λόγω τραυματικού αιμοθώρακα δεξιά, συνεπεία αναφερόμενης πτώσης από κλίμακα. Ο απεικονιστικός έλεγχος αρχικά ανέδειξε αιμοθώρακα με ατελεκτασία του κάτω λοβού, χωρίς ενεργή εξαγγείωση.

Αποτέλεσμα:
Η ασθενής αρχικά αντιμετωπίστηκε συντηρητικά με σωλήνα παροχέτευσης με ελάχιστη παροχή. Τη δεύτερη ημέρα διαπιστώθηκε επανέναρξη της αιμορραγίας, οπότε οδηγήθηκε στο χειρουργείο όπου διενεργήθη δεξιά θωρακοσκοπική εκκένωση του αιμοθώρακα. Διεγχειρητικά, ανεδείχθη μικρή αλλά συνεχής αιμορραγία από μεσοπλεύριο αγγείο που ελέγχθηκε με τη χρήση διαθερμίας και τοποθέτηση αιμοστατικών. Ακολούθησε ομαλή μετεγχειρητική πορεία χωρίς επιπλοκές.

Συμπέρασμα:
Η βίντεο-υποβοηθούμενη θωρακοσκόπηση (VATS) είναι μια ελάχιστα επεμβατική τεχνική που έχει αντικαταστήσει το ανοικτό χειρουργείο στις περισσότερες προγραμματισμένες επεμβάσεις λόγω της ταχύτερης ανάρρωσης και σημαντικής βελτίωσης των επιπέδων πόνου των ασθενών μετεγχειρητικά. Ωστόσο είναι δυνατό να χρησιμοποιηθεί και για την αντιμετώπιση επειγόντων περιστατικών καθώς προσφέρει ανώτερη οπτική για λεπτομερή επισκόπηση ολόκληρης της θωρακικής κοιλότητας μέσα από μικρές οπές.

EP-121

ΥΠΕΖΩΚΟΤΙΚΗ ΣΥΛΛΟΓΗ ΣΕ ΑΣΘΕΝΗ ΜΕ ΣΥΣΤΗΜΑΤΙΚΗ ΜΑΣΤΟΚΥΤΤΑΡΩΣΗ

Παπαβασιλείου Κωνσταντίνος, Γώγου Βασιλική, Μπακάκος Αγαμέμνων, Βοντετσιάνος Άγγελος, Σωτηροπούλου Ζωή, Σταγάκη Ελένη, Καρακοντάκη Φωτεινή, Χολίδου Κυριακή, Αναγνωστόπουλος Νεκτάριος, Κουκάκη Ευαγγελία, Μπακάκος Πέτρος
Α΄ Πανεπιστημιακή Πνευμονολογική κλινική, ΓΝΝΘΑ «Η Σωτηρία», Ιατρική Σχολή Αθηνών, ΕΚΠΑ

Η συστηματική μαστοκυττάρωση (ΣΜ) είναι μια σπάνια νόσος που χαρακτηρίζεται από παθολογικό πολλαπλασιασμό και συσσώρευση μαστοκυττάρων σε περισσότερα από ένα οργανικά συστήματα. Σπανιότατα, η ΣΜ προσβάλει τους πνεύμονες.

Παρουσίαση περιστατικού
Ασθενής 71 ετών, με α/α ΣΜ υπό στοχευμένη θεραπεία (μιδοσταυρίνη), στεφανιαίας νόσου (φέρει 3 stent), παροξυσμικής κολπικής μαρμαρυγής, θηλωμάτων ουροδόχου κύστεως και επεισοδίου γαστρορραγίας προ μηνός, προσήλθε λόγω δύσπνοιας προοδευτικά επιδεινούμενης και ΥΣ δεξιά που διαπιστώθηκε σε CXR. Κατά την εισαγωγή του ήταν απύρετος, αιμοδυναμικά σταθερός, με ABGs (0.21) 64/38/7,40/22,5. Από την ακρόαση των πνευμόνων διαπιστώθηκε μείωση αναπνευστικού ψιθυρίσματος ΔΕ. Ακολούθησε διαγνωστική παρακέντηση της ΥΣ και ο τύπος του υγρού ήταν διίδρωμα. Εν συνεχεία τοποθετήθηκε σωλήνας παροχέτευσης ΥΣ (συνολικά παροχετεύθηκαν ~3 λίτρα διιδρώματος). Ο ασθενής υποβλήθηκε σε εύκαμπτη βρογχοσκόπηση όπου διαπιστώθηκαν επάρματα βρογχικού βλεννογόνου και ελήφθησαν ενδοβρογχικές βιοψίες και EBUS-TBNA χωρίς ανάδειξη ειδικής παθολογίας. Λίγες ώρες μετά εμφάνισε σοβαρό επεισόδιο σοκ (μικτό σηπτικό και ανακατανομής) με σημαντική ιστική υποάρδευση, πυρετό με ρίγος, διαρροϊκές κενώσεις και αύξηση δεικτών φλεγμονής και προκαλσιτονίνης. Αντιμετωπίστηκε επιτυχώς με χορήγηση υγρών, αντιβιοτικών, αντιισταμινικών και υδροκορτιζόνης. Ο σωλήνας παροχέτευσης αφαιρέθηκε και σε επαναληπτική απεικόνιση παρέμεινε μικρή εγκύστωση στη μεσολόβιο σχισμή. Ο ασθενής διακομίστηκε στο κέντρο αναφοράς για αντιμετώπιση της ΣΜ.

Συμπεράσματα-συζήτηση
Βιβλιογραφικά, αναφέρονται ελάχιστες περιπτώσεις ΣΜ με πνευμονική προσβολή υπό τη μορφή ΥΣ. Η κλινική εικόνα και η πρόγνωση ποικίλουν και ο τύπος του πλευριτικού υγρού μπορεί να είναι είτε διίδρωμα είτε εξίδρωμα. Οι υποκείμενοι παθοφυσιολογικοί μηχανισμοί του διιδρώματος στην ΣΜ δεν είναι πλήρως κατανοητοί αλλά πιθανότατα προκαλείται από μεσολαβητές που απελευθερώνονται από τα μαστοκύτταρα και/ή από κακοήθη τοπική διείσδυση και επέκταση των νεοπλαστικών μαστοκυττάρων στον υπεζωκότα. Η ΥΣ μπορεί να αντιμετωπιστεί προσωρινά με παροχέτευση αλλά η νόσος χρήζει άμεσης συστηματικής αντιμετώπισης με στοχευμένη θεραπεία.

EP-122

ΕΜΠΥΗΜΑ ΣΕ ΕΔΑΦΟΣ ΠΝΕΥΜΟΝΕΚΤΟΜΗΣ ΠΡΟ 50ΕΤΙΑΣ

Ρίμπα Θ., Ελευθερίου Κ., Σιγάλα Ι., Αθανασιάδη Κ., Διακονικολάου Ζ, Πολύδωρα Ε., Χατζημιχάλη Ε, Καλομενίδης Ι.
Μονάδα Πνευμονολογίας και Αναπνευστικής Ανεπάρκειας/ Ά ΚΕΘ Ιατρικής Σχολής ΕΚΠΑ, Νοσοκομείο «Ευαγγελισμός», Θωρακοχειρουργικό Τμήμα, Νοσοκομείο «Ευαγγελισμός»

Ασθενής θήλυ 76 ετών με ιστορικό πνευμονεκτομής δεξιά προ 50ετίας σε έδαφος πνευμονικής φυματίωσης, παραπέμφθηκε από ιδιώτη πνευμονολόγο λόγω παρουσίας ευμεγέθους υπεζωκοτικής συλλογής δεξιά με συνοδά πιεστικά φαινόμενα επί της τραχείας και του καρδιακού σχηματισμού. Ανασκοπώντας το ιστορικό της ασθενούς και τις απεικονίσεις που προσκόμισε, διαπιστώθηκε ανάπτυξη υγρού δεξιά τουλάχιστον από το 2021. Αποφασίστηκε η διενέργεια διαγνωστικής παρακέντησης του υγρού, από την οποία προέκυψε πυώδες δύσοσμο πλευριτικό υγρό. Η καλλιέργεια του πλευριτικού υγρού ανέδειξε την παρουσία 3 παθογόνων μικροοργανισμών (E. faecalis, S. constellatus και P.aeruginosa), τοποθετήθηκε θωρακικός σωλήνας παροχέτευσης και η ασθενής τέθηκε σε ιμιπενέμη βάσει των αντιβιογραμμάτων των απομονωθέντων μικροβίων, την οποία έλαβε συνολικά για 50 ημέρες. Προς διερεύνηση πιθανής παρουσίας βρογχοπλευρικού συριγγίου, η ασθενής υποβλήθηκε σε βρογχοσκόπηση. Ελέγχθηκε το κολόβωμα του δεξιού στελεχιαίου χωρίς η επισκόπηση να αναδείξει παρουσία οπής ή εικόνα διαφυγής, ενώ έγινε και έγχυση χρωστικής (κυανούν του μεθυλενίου) χωρίς να διαπιστωθεί παρουσία χρώματος στο σύστημα παροχέτευσης του θωρακικού σωλήνα. Λόγω μη δυνατότητας αποστείρωσης της δημιουργηθείσας κοιλότητας παρά την κατάλληλη αντιβιοτική αγωγή και παροχέτευση, αποφασίστηκε και πραγματοποιήθηκε χειρουργείο με διενέργεια θωρακοστόματος στο δεξιό ημιθωράκιο. Στάλθηκε ακόμη ιστοκαλλιέργεια, από την οποία απομονώθηκε S. liquefasciens ευαίσθητος στην αντιβίωση που λάμβανε η ασθενής. Η μετεγχειρητική πορεία της ασθενούς παραμένει ανεπίπλεκτη έως και σήμερα.

EP-123

ΣΠΑΝΙΟ ΠΕΡΙΣΤΑΤΙΚΟ ΥΠΕΖΩΚΟΤΙΚΗΣ ΣΥΛΛΟΓΗΣ ΣΤΑ ΠΛΑΙΣΙΑ ΣΥΣΤΗΜΑΤΙΚΗΣ ΜΑΣΤΟΚΥΤΤΑΡΩΣΗΣ

Μπασιώτη Γεωργία, Τσαντεκίδου Μαρίνα, Βασιλάκη-Αντωνάτου Μαρία, Γκόγκα Χριστίνα
Δ΄ Πνευμονολογική και Αιματολογική-Ογκολογική κλινική Metropolitan General

Εισαγωγή:
Η μαστοκυττάρωση είναι μια σπάνια αιματολογική νόσος. Χαρακτηρίζεται από κλωνική υπερπλασία μορφολογικά και ανοσοφαινοτυπικά παθολογικών μαστοκυττάρων τα οποία συσσωρεύονται σε διάφορα όργανα και ιστούς. Διακρίνεται κατά WHO σε δερματική(CM) ή συστηματική μαστοκυττάρωση(SM) και μαστοκυτταρικό σάρκωμα(MCS).Η προσβολή των πνευμόνων στην συστηματική μαστοκυττάρωση είναι ιδιαίτερα σπάνια ενώ έχουν καταγραφεί ελάχιστα περιστατικά στην βιβλιογραφία.

Σκοπός:
Παρουσιάζουμε ασθενή με συστηματική μαστοκυττάρωση και πνευμονική συμμετοχή. Άρρεν 88 ετών, βαρύτατος καπνιστής με ιστορικό ΧΑΠ,αρτηριακής υπέρτασης και οστεοπόρωσης προσήλθε με δύσπνοια και πλευριτικού τύπου άλγος δεξιά. Επιπλέον ανέφερε οστικά άλγη,κόπωση, διαρροϊκό σύνδρομο και επεισόδια flushing προσώπου. Κατά την κλινική εξέταση διαπιστώθηκε μειωμένο αναπνευστικό ψιθύρισμα δεξιά, υποξυγοναιμία και ταχυκαρδία. Από τον εργαστηριακό έλεγχο προέκυψε ορθόχρωμη ορθοκυτταρική αναιμία, αυξημένα D-dimers, ΤΚΕ και CRP.

Αποτελέσματα:
Έγινε CTPA η οποία ήταν αρνητική για πνευμονική εμβολή ωστόσο διεπιστώθη ευμεγέθης πλευριτική συλλογή δεξιά με συνοδό ατελεκτασία. Πραγματοποιήθηκε εκκενωτική παρακέντηση υπό δια θωρακικό υπερηχογράφημα η οποία ανέδειξε εξιδρωματική συλλογή λεμφοκυτταρικού τύπου με διεγερμένα λεμφοκύτταρα και
απουσία κακοήθων κυττάρων. Λόγω εμμένουσας αναιμίας ο ασθενής υποβλήθηκε σε οστεομυελική βιοψία προς αποκλεισμό αιματολογικού νοσήματος. Η βιοψία ανέδειξε πολυεστιακή διήθηση του μυελού των οστών από ανοσοφαινοτυπικά παθολογικά
μαστοκύτταρα ενώ σε επιπλέον εργαστηριακό έλεγχο βρέθηκαν αυξημένα επίπεδα τρυπτάσης ορού. Βάσει των παραπάνω αποτελεσμάτων και σύμφωνα με τα διαγνωστικά κριτήρια κατά WHO ετέθη η διάγνωση της συστηματικής μαστοκυττάρωσης.

Συμπέρασμα:
Σε υπεζωκοτικές συλλογές που αποκλείονται τα συνήθη αίτια, οφείλουμε να διευρύνουμε το διαγνωστικό φάσμα και σε σπανιότερες αιτιολογίες.

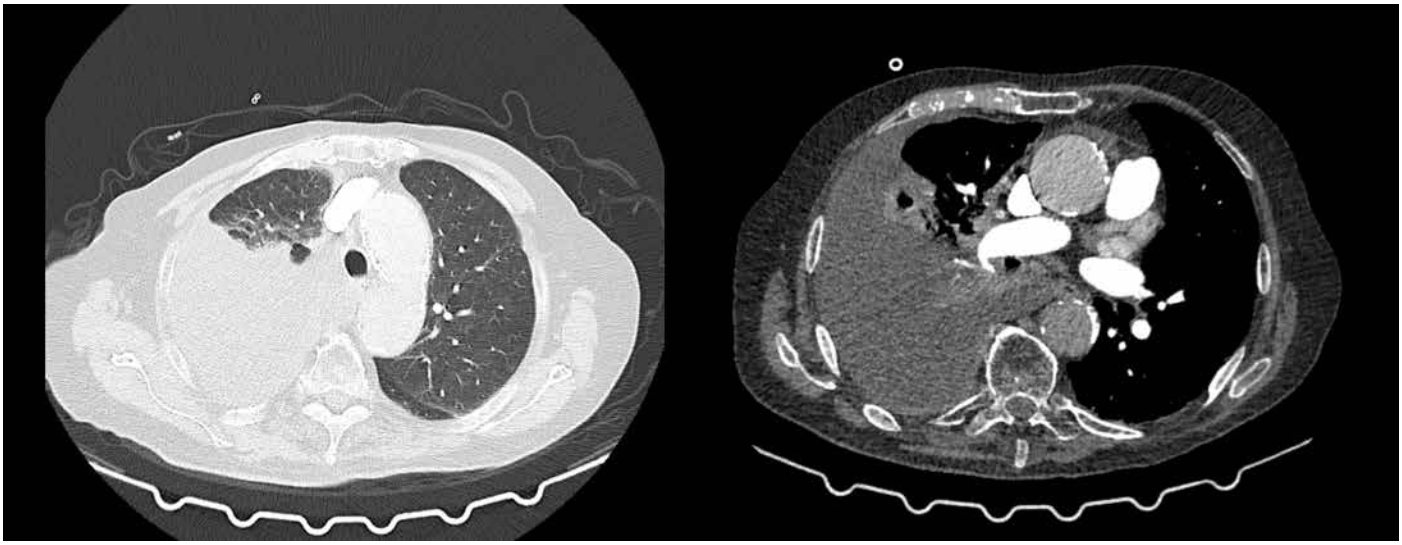

Βιβλιογραφικές αναφορές:
1. Ray Pillai et al. 2016. Systemic mastocytosis with pulmonary involvement.
2. Ahmed Munir et al. 2021. Recurrent pleural effusion in aggressive systemic mastocytosis: An unseen presentation of a rare neoplasm.
3. Maud A. W. Hermans et al. 2016. A unique presentation of pulmonary disease in advanced systemic mastocytosis, proven by the presence of mast cells in bronchoalveolar lavage: a case report.
4. J L Moore et al. 2022. Pulmonary involvement in systemic mastocytosis.
5. Nahla AM Hamed. 2023. The 2023 updated classification and diagnostic criteria of mastocytosis.

EP-124

ΜΕΤΕΓΧΕΙΡΗΤΙΚΟ ΧΥΛΟΜΕΣΟΘΩΡΑΚΙΟ ΑΠΟΤΟΚΟ ΘΡΟΜΒΩΣΕΩΣ ΑΡΙΣΤΕΡΗΣ ΥΠΟΚΛΕΙΔΙΟΥ ΦΛΕΒΑΣ ΣΕ ΑΣΘΕΝΗ ΜΕ ΧΕΙΡΟΥΡΓΗΘΕΝ ΩΡΙΜΟ ΤΕΡΑΤΩΜΑ ΜΕΣΟΘΩΡΑΚΙΟΥ

Γρηγόριος Καραγκιούζης[1,2], Αικατερίνη Κοτσώρη[3], Χριστίνα Γκόγκα[4], Εμμανουήλ Θεοδωρόπουλος[5], Κωνσταντίνος - Μάριος Σουλτάνης[1,6], Κωνσταντίνος Κωνσταντινίδης[1,6]
[1]Β΄ Θωρακοχειρουργική Κλινική-Κλινική Ελάχιστα Επεμβατικής Χειρουργικής Θώρακος. Metropolitan General, Αθήνα, [2]Θωρακοχειρουργική Κλινική, 401ΓΣΝΑ, Αθήνα, [3]ΣΤ΄ Ογκολογική Κλινική, Metropolitan General, Αθήνα, [4]Δ΄ Πνευμονολογική Κλινική, Metropolitan General, Αθήνα, [5]Τμήμα Επεμβατικής Ακτινολογίας, Metropolitan General, Αθήνα, [6]Θωρακοχειρουργική Κλινική, 251ΓΝΑ, Αθήνα.

Εισαγωγή:
Το χυλομεσοθωράκιο και ο χυλοθώρακας αποτελούν σπάνιες επιπλοκές που σχετίζονται συνηθέστερα με παρεμβάσεις στο οπίσθιο μεσοθωράκιο ενώ απαντώνται εξαιρετικά σπάνια στη χειρουργική του προσθίου μεσοθωρακίου. Οφείλονται συχνότερα σε άμεσο τραυματισμό του θωρακικού πόρου, δεν είναι λίγες δε οι φορές που χαρακτηρίζονται ως «ιδιοπαθούς αιτιολογίας».

Σκοπός:
Η παρούσα εργασία αποσκοπεί στην περιγραφή σπάνιας περίπτωσης μετεγχειρητικού χυλομεσοθωρακίου και χυλοθώρακα απότοκων θρομβώσεως της αριστερής υποκλειδίου φλέβας.

Υλικό – Μέθοδος:
Ασθενής ετών 42 προσήλθε παρουσιάζοντας μάζα προσθίου μεσοθωρακίου για την αντιμετώπιση της οποίας υποβλήθηκε σε μέση στερνοτομή και εκτομή του όγκου. Η ιστολογική εξέταση του παρασκευάσματος ανέδειξε ώριμο τεράτωμα. Κατά τη 5η μετεγχειρητική ημέρα αυξήθηκε σημαντικά η παροχή στη θωρακική παροχέτευση ενώ ταυτόχρονα η χροιά του πλευριτικού υγρού μετατράπηκε σε γαλακτώδη με τιμή τριγλυκεριδίων αυτού: 850mg/dl. Ο ασθενής διαγνώστηκε με χυλομεσοθωράκιο και χυλοθώρακα υψηλής παροχής (1200ml/24ωρο) και αμέσως τέθηκε σε νηστεία, ολική παρεντερική θρέψη και ενδοφλέβια χορήγηση οκτρεοτίδης.

Αποτελέσματα:
Η υπολογιστική τομογραφία θώρακος, που πραγματοποιήθηκε στα πλαίσια της διερεύνησης, ανέδειξε θρόμβωση της αριστερής υποκλειδίου φλέβας πλησίον της εκβολής της αριστερής έσω σφαγίτιδας. Στον ασθενή τροποποιήθηκε η αντιπηκτική αγωγή, σταδιακά ανταποκρίθηκε στη συντηρητική αντιμετώπιση και εξήλθε την 11η μετεγχειρητική ημέρα. Ωστόσο κατόπιν 7 ημερών επέστρεψε με υποτροπή του χυλοθώρακα. Για την αντιμετώπιση της κατάστασης του υποβλήθηκε σε λεμφαγγειογραφία κατά την οποία δεν κατέστη μεν δυνατός ο εμβολισμός του θωρακικού πόρου πραγματοποιήθηκε ωστόσο διάρρηξη της συνέχειάς του με πολλαπλές τρώσεις στο σημείο εξόδου του από τη χυλοφόρο δεξαμενή. Η παρέμβαση ήταν επιτυχής, ο ασθενής σιτίστηκε τρεις ημέρες αργότερα και την επομένη έλαβε εξιτήριο.

Συμπεράσματα:
Το χυλομεσοθωράκιο και ο χυλοθώρακας είναι σπάνιες επιπλοκές στη χειρουργική του προσθίου μεσοθωρακίου. Η θρόμβωση της αριστερής υποκλειδίου φλέβας θα πρέπει να διερευνάται ως πιθανή αιτία καθώς δύναται να επηρεάσει τους περαιτέρω θεραπευτικούς χειρισμούς.

EP-125

ΝΕΥΡΟΒΙΟΛΟΓΙΑ ΤΟΥ ΚΑΡΚΙΝΟΥ: Ο ΚΑΘΟΡΙΣΤΙΚΟΣ ΡΟΛΟΣ ΤΩΝ ΜΕΣΟΛΑΒΗΤΩΝ ΤΟΥ ΣΥΣΤΗΜΑΤΟΣ ΤΟΥ ΣΤΡΕΣ ΣΕ ΘΕΜΕΛΙΩΔΗ ΜΟΡΙΑΚΑ ΧΑΡΑΚΤΗΡΙΣΤΙΚΑ ΤΟΥ ΚΑΡΚΙΝΟΥ ΤΟΥ ΠΝΕΥΜΟΝΑ

Ευστράτιος Αθανασίου
MSc(cc), Ιατρική Σχολή ΕΚΠΑ «Η Επιστήμη του Στρες & η Προαγωγή της Υγείας» Πρόεδρος ΔΣ «Cancer Prevention Research Group in Greece»

Η σχέση μεταξύ βιολογίας του στρες και κακοηθών νεοπλασμάτων έχει μία λογική μεσολάβηση μέσω κοινών στοιχείων που είναι παρόντας και στις δύο οντότητες. Ωστόσο, πέραν του θεωρητικού πλαισίου, σήμερα, μελέτες ανθρώπων καταδεικνύουν τόσο την αλληλοεπίδραση μεταξύ γεγονότων ζωής, αντιλαμβανόμενου στρες και αγχωδών διαταραχών με τα hallmarks of cancer, όσο και αποτυπώνουν, με την αρωγή της βασικής έρευνας, συγκεκριμένους ψυχονευροανοσοενδοκρινολογικούς μηχανισμούς διασύνδεσης. Ταυτόχρονα, και ο τρόπος ζωής ατόμων υπό χρόνιο στρες, αλλά και το ίδιο το στρες που προκύπτει από τον καρκίνο και την θεραπευτική αντιμετώπιση αυτού, αναπυροδοτεί την παραπάνω σχέση, σχηματίζοντας έναν φαύλο κύκλο. Οι πρακτικές διαχείρισης του στρες, τεχνικές – φυσικές – φαρμακολογικές, αποτελούν πλέον, αν και όχι ακόμη σαφώς δηλωμένη οδηγία, μία χρήσιμη επιλογή για την Ογκολογία.
Η παρούσα ανασκόπηση, παραθέτοντας την πιο πρόσφατη επιστημονική βιβλιογραφία, εξετάζει ειδικά κοινούς μηχανισμούς μεταξύ στρες και βασικών μορφών καρκίνου του πνεύμονα και καταδεικνύει την υπαρκτή σύνδεση, με προεκτάσεις στην relabeling φαρμακολογία (όπως το παράδειγμα των β2 αποκλειστών) και στην lifestyle medicine.

EP-126

ΣΠΑΝΙΑ ΠΕΡΙΠΤΩΣΗ ΗΠΑΤΟΕΙΔΟΥΣ ΑΔΕΝΟΚΑΡΚΙΝΩΜΑΤΟΣ ΠΝΕΥΜΟΝΑ

Στριγγάρης Αναστάσιος[1], Πασπαράκη Ειρήνη[1], Φερδούτσης Εμμανουηλ[1], Χριστοδούλου Μαρινα[1], Καζαμίας Γεωργιος2, Χλιαρά Ευδοξία 2, Βασιλάκη Αγγελικη[1], Καραγιάννης Κωνσταντίνος, Ευαγγέλου Απόστολος[1],Πλεξουσάκη Μυρτώ [1], Μελέτης Γεώργιος[1]
Πνευμονολογικό τμήμα ΒΓΝΗ [1],Παθολογοανατομικο Τμήμα ΒΓΝΗ [2].

Το ηπατοειδές καρκίνωμα πνεύμονα (hepatoid adenocarcinoma of the lung –HOC) είναι ένας πολύ σπάνιος πρωτοπαθής πνευμονικός όγκος ,παραγωγός α-φετοπρωτείνης (aFP) και ο όποιος χαρακτηρίζεται από κακή πρόγνωση και μη ανταπόκριση στην θεραπεία στην πλειοψηφία των περιστατικών. Το HAC χαρακτηρίζεται από ιστοπαθολογικά ευρήματα τα όποια μοιάζουν με το ηπατοκυτταρικό καρκίνωμα, ενώ η πρωτοπαθής εντόπιση του είναι ο πνεύμονας και η επίπτωση του ανάμεσα στους άλλους τύπους καρκίνου του πνεύμονα είναι < 1%. Άλλες εντοπίσεις εκτός του πνεύμονα σε ακόμη μικρότερο ποσοστό είναι το στομάχι, ωοθήκες, πάγκρεας, ενδομήτριο. Συνεχιζόμενες μελέτες έως σήμερα αφορούν κυρίως τις μοριακές αλλοιώσεις του όγκου και τα HAC –related ογκογονίδια παράλληλα με τις μεταλλάξεις του όγκου. Η ιδιότητα του όγκου για αυξημένη αγγειακή και λεμφαγγειακή διήθηση τον καθιστούν εξαιρετικά επιθετικό. Παρουσιάζεται η περίπτωση άνδρα ετών 73 , πρώην καπνιστή 44 py, ο όποιος προσήλθε λόγω επαναλαμβανόμενων επεισοδίων αιμόφυρτων πτυέλων καθώς επίσης λόγω έντονης καταβολής δυνάμεων, ανορεξίας, απώλειας βάρους περίπου 7 κιλών σε 1 μήνα και έντονο άλγος στην οσφύ με αντανάκλαση στο πρόσθιο κοιλιακό τοίχωμα. Η αξονική τομογραφία θώρακα ανέδειξε μάζα δεξιάς πύλης με στένωση δεξιού άνω λοβαίου κλάδου της πνευμονικής αρτηρίας και πυκνοατελεκτασική περιοχή ΔΑΛ με GGO πέριξ αυτής (εικόνες 1, 2). Η λοιπή σταδιοποίηση του ασθενούς ανέδειξε διόγκωση επινεφριδίων άμφω κυρίως δεξιά ύποπτες για δευτεροπαθείς εντοπίσεις. Οστικές δευτεροπαθείς εστίες Θ7, 01, 02, 05 . Από τον εργαστηριακό έλεγχο: Φερριτίνη ορού: 2019 ng/ml (φυσιολογικές τιμές: 22-322) Ο ασθενής υποβληθεί σε FNB πνεύμονα υπό CT καθοδήγηση. Η ιστοπαθολογική εικόνα και ο ανοσοιστοχημικός έλεγχος ανέδειξαν HAC (εικόνες 4, 5,6) Ο ασθενής θα υποβληθεί σε πρώτης γραμμής χημειοθεραπεία ενώ αναμένονται μεταλλάξεις και ανοσολογικοί δείκτες του όγκου. Χαρακτηριστική είναι η ταχεία επιδείνωση του performance status του ασθενούς.

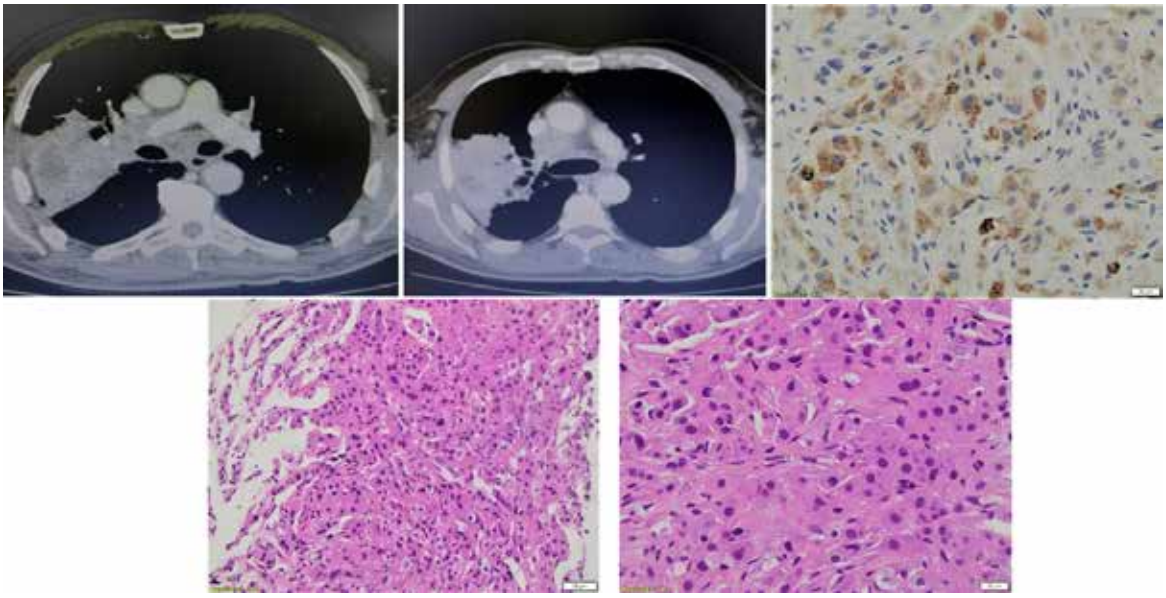

EP-127

ΜΙΚΡΟΚΥΤΤΑΡΙΚΟΣ ΚΑΡΚΙΝΟΣ ΠΝΕΥΜΟΝΑ ΜΕ ΠΡΩΙΜΗ ΕΜΦΑΝΙΣΗ ΑΝΘΕΚΤΙΚΗΣ ΥΠΟΚΑΛΙΑΙΜΙΑΣ ΟΦΕΙΛΟΜΕΝΗΣ ΣΕ ΣΥΝΔΡΟΜΟ ΕΚΤΟΠΗΣ ΕΚΚΡΙΣΗΣ ACTH ΚΑΙ ΒΑΡΙΑΣ ΘΡΟΜΒΟΠΕΝΙΑΣ

Κουλούρης Χρήστος, Νέλλα Αικατερίνη, Πατζάλης Κωνσταντίνος, Διαμαντέα Φιλια, Χριστακάκου Αθηνά, Κομητόπουλος Ορέστης, Μάνιου Χρυσούλα, Καστανάκης Εμμανουήλ
Β' Πνευμονολογικης Κλινικης Γνα Σισμανογλειο.

Πρόκειται για άνδρα ασθενή 57 ετών με αρχική συμπτωματολογία αδυναμίας και καταβολής από ημερών. Στην αξονική θώρακος απεικονιζόταν υπόπυκνη αλλοίωση στον δεξιό άνω λοβό διαμέτρου 2,1 εκατοστά και λεμφαδενικό block δεξιά παρατραχειακά , ενώ στην αξονική άνω κοιλίας πολλαπλές υπόπυκνες αλλοιώσεις στο ήπαρ.Ο ασθενής κατά την εισαγωγή του είχε βαριά θρομβοπενία (χωρίς βελτίωση παρά τις μεταγγίσεις με αιμοπετάλια) , βαριά ανθιστάμενη υποκαλιαιμία (η οποία αποδόθηκε σε σύνδρομο έκτοπης έκκρισης ACTH από τον όγκο) και σημαντική διαταραχή της ηπατικής βιοχημείας. Διενεργήθηκε οστεομυελική βιοψία από τους αιματολόγους του νοσοκομείου μας οπότε και ετέθη η διάγνωση μικροκυτταρικού καρκινώματος.Ο σθενής απεβίωσε μερικές ημέρες από την εισαγωγή του χωρίς να καταστεί δυνατόν να λάβει θεραπεία.

Συμπέρασμα:
Η θρομβοπενία καθώς και η έκτοπη έκκριση αδενοκορτικοτρόπου ορμόνης με βασική εκδήλωση την ανθιστάμενη υποκαλιαιμία αποτελούν σπάνιες πρώιμες εκδηλώσεις του μικροκυτταρικού καρκίνου του πνεύμονα.Σημαντικό ρόλο στην διάγνωση του μικροκυτταρικού καρκίνου του πνεύμονα όταν συνοδεύεται από θρομβοπενία μπορεί να παίξει η οστεομυελική βιοψία.

EP-128

ΜΕΛΕΤΗ ΤΗΣ ΠΕΡΙΕΓΧΕΙΡΗΤΙΚΗΣ ΝΟΣΗΡΟΤΗΤΑΣ ΚΑΙ ΘΝΗΤΟΤΗΤΑΣ ΣΕ ΑΣΘΕΝΕΙΣ ΠΟΥ ΥΠΟΒΑΛΛΟΝΤΑΙ ΣΕ ΔΕΥΤΕΡΗ ΕΚΤΟΜΗ ΠΝΕΥΜΟΝΑ ΓΙΑ ΑΝΤΙΜΕΤΩΠΙΣΗ ΚΑΚΟΗΘΕΙΑΣ-ΤΜΗΜΑ ΧΕΙΡΟΥΡΓΙΚΗΣ ΘΩΡΑΚΑ ΓΝΝΘΑ "Η ΣΩΤΗΡΙΑ"

Χονδρόπουλος Νικόλαος
Εθνικό Καποδιστριακό Πανεπιστήμιο Αθηνών

Εισαγωγή:
Η πρόοδος στη διάγνωση και αντιμετώπιση του καρκίνου πνεύμονα, έχει πολλαπλασιάσει τα περιστατικά που διαγιγνώσκονται με σύγχρονα και μετάχρονα καρκινώματα, αλλά και εξαιρέσιμες πνευμονικές μεταστάσεις. Έρευνες αναδεικνύουν το όφελος της χειρουργικής εκτομής σε επιλεγμένα περιστατικά. Ασθενείς που υποβάλλονται σε δεύτερη εκτομή, παρουσιάζουν θεραπευτικές προκλήσεις, λόγω επηρεασμένων εφεδρειών και πιθανής προηγηθείσας θεραπείας (χημειο-ακτινοθεραπεία).

Σκοπός:
Η καταγραφή της περιεγχειρητικής νοσηρότητας-θνητότητας, ώστε να εντοπιστούν οι κύριοι παράγοντες κινδύνου.

Μέθοδος:
Πραγματοποιήσαμε αναδρομική καταγραφή ασθενών που υποβλήθηκαν σε δεύτερη εκτομή πνεύμονα στο τμήμα μας μεταξύ 2021-2023. Συλλέξαμε δεδομένα για το ιστορικό, τα εγχειρητικά δεδομένα και την τριανταήμερη νοσηρότητα-θνητότητα.

Αποτελέσματα:
Καταγράψαμε 53 ασθενείς που υποβλήθηκαν σε δύο χειρουργεία εκτομής πνεύμονα για θεραπευτική αντιμετώπιση μη μικροκυτταρικού καρκίνου. 21 για μετάχρονη κακοήθεια, 5 για σύγχρονη, 18 για μετάσταση, και 9 για υποτροπή. Οι κυριότερες επιπλοκές, με αυξημένη νοσηλεία, ήταν η κολπική μαρμαρυγή, η αναιμία με ανάγκη μετάγγισης και η πνευμονία. Η θνητότητα συσχετίστηκε απόλυτα με την αναπνευστική ανεπάρκεια επακόλουθα μετεγχειρητικής πνευμονίας. Διαπιστώσαμε στατιστικά σημαντική συσχέτιση της κολπικής μαρμαρυγής με την υπέρταση, την επηρεασμένη FEV1/FVC, τη ΧΑΠ, την καρδιοπάθεια, τις δυο μείζονες επεμβάσεις και ιδιαίτερα τη λοίμωξη αναπνευστικού.
Προγνωστικοί δείκτες για λοίμωξη αναπνευστικού αποτέλεσαν η προεγχειρητική FEV1, η ΧΑΠ και ιδιαίτερα η ομότιμη πλευρά επέμβασης.
Η ανάγκη μετάγγισης συσχετίζεται στατιστικά με την FEV1, την FEV1/FVC, τη λοίμωξη αναπνευστικού, και τη ΧΑΠ.

Συμπεράσματα:
Τα ευρήματα της μελέτης συμβαδίζουν με της διεθνούς βιβλιογραφίας. Η ηλικία, η ΧΑΠ και οι καρδιοαναπνευστικές εφεδρείες αποτελούν βασικούς προγνωστικούς δείκτες νοσηρότητας και θνητότητας. Καταγράφηκαν ενδιαφέρουσες συσχετίσεις της νοσηρότητας με τις επανεπεμβάσεις και τις μείζονες εκτομές.

EP-129

ΜΟΝΗΡΗΣ ΙΝΩΔΗΣ ΟΓΚΟΣ ΘΩΡΑΚΑ – ΠΑΡΟΥΣΙΑΣΗ ΠΕΡΙΣΤΑΤΙΚΟΥ

Λεκατσάς Γεράσιμος[1], Κεφαλογιάννης Εμμανουήλ[2], Κουτσόπουλος Αναστάσιος[3]
[1]Πνευμονολογική Κλινική, Γενικό Νοσοκομείο Ρεθύμνου, [2]Θωρακοχειρουργική Κλινική, Πανεπιστημιακό Γενικό Νοσοκομείο Ηρακλείου, [3]Παθολογοανατομικό Τμήμα, Ιατρική Σχολή Πανεπιστημίου Κρήτης

Εισαγωγή:
Οι μονήρεις ινώδεις όγκοι θώρακα είναι σπάνιοι μεσεγχυματικοί όγκοι του υπεζωκότα (<5% των υπεζωκοτικών όγκων). Στην πλειοψηφία είναι καλοήθεις, ενώ σπάνια παρουσιάζουν μεταστάσεις.

Παρουσίαση περιστατικού:
Παρουσιάζουμε μια περίπτωση ασθενούς 65 ετών, πρώην καπνιστή, με ελεύθερο ατομικό αναμνηστικό, ο οποίος προσήλθε στο ΤΕΠ λόγω ενός ελαφρύ τραυματισμού στο θώρακα. Στον απεικονιστικό έλεγχο ανευρέθηκε μάζα ΑΡ ημιθωρακίου διαστάσεων 14x7cm. Δεν παρουσίαζε συμπτωματολογία από το αναπνευστικό, πέρα από έναν ήπιο βήχα. Τα ζωτικά σημεία και η κλινική εξέταση ήταν φυσιολογικά, εκτός από την παρουσία πληκτροδακτυλίας. Η σπιρομέτρηση ήταν φυσιολογική. Έγινε βιοψία δια βελόνης υπό υπέρηχο η οποία ανέδειξε: «χαρακτήρες συμβατοί μονήρους ινώδους όγκου». Η σταδιοποίηση δεν ανέδειξε μεταστατική νόσο. Το περιστατικό τέθηκε προς συζήτηση στο ογκολογικό συμβούλιο προκειμένου να αποφασιστεί η περαιτέρω διαχείριση. Ο ασθενής υπεβλήθη σε χειρουργική επέμβαση, έγινε πλήρης αφαίρεση του όγκου, με εξαιρετική μετεγχειρητική πορεία. Συνεστήθη τακτική παρακολούθηση.

Συμπέρασμα:
Παρόλο που δεν υπάρχουν κατευθυντήριες οδηγίες, συνήθως η αντιμετώπιση του μονήρους ινώδους όγκου είναι η χειρουργική εκτομή. Σε περιπτώσεις που αντενδείκνυται η χειρουργική επέμβαση, η ακτινοθεραπεία έχει ρόλο. Σημαντικός είναι ο ρόλος της διεπιστημονικής προσέγγισης (ογκολογικό συμβούλιο) προκειμένου να επιτευχθεί η βέλτιστη θεραπευτική αντιμετώπιση των σπάνιων νοσημάτων.

EP-130

ΗΜΙΣΤΕΡΝΟΤΟΜΗ ΤΥΠΟΥ J ΓΙΑ ΤΗΝ ΑΝΤΙΜΕΤΩΠΙΣΗ ΜΥΑΣΘΕΝΙΑΣ GRAVIS ΚΑΙ ΘΥΜΙΚΩΝ ΟΓΚΩΝ

Γρηγόριος Καραγκιούζης[1,2], Δέσποινα Παναγιώτογλου[1], Δημήτριος Αποστόλου[1], Αλεξία - Χριστίνα Βακουφτσή[1], Κωνσταντίνος Μανιός[1], Κωνσταντίνος Πόταρης
[1]Θωρακοχειρουργική Κλινική, ΓΝΝΘΑ «Η Σωτηρία», Αθήνα. [2]Θωρακοχειρουργική Κλινική, 401ΓΣΝΑ, Αθήνα

Εισαγωγή:
Τα θυμώματα είναι οι πιο συχνοί όγκοι του προσθίου μεσοθωρακίου. Η ριζική θυμεκτομή με μέση στερνοτομή αποτέλεσε για δεκαετίες το Gold Standard στη θεραπεία των θυμωμάτων με ρόλο και στην αντιμετώπιση της μη σχετιζόμενης με θύμωμα βαριάς μυασθένειας. Η μέθοδος αυτή ωστόσο υπολείπεται των σύγχρονων ελάχιστα επεμβατικών τεχνικών ως προς τη νοσηρότητα και το αισθητικό αποτέλεσμα

Σκοπός:
Σκοπός της μελέτης είναι η παρουσίαση της εμπειρίας του τμήματος μας στη ριζική θυμεκτομή με τη χρήση της ημιστερνοτομής τύπου J, συγκρίνοντας την με την κλασική μέση στερνοτομή και τις νεότερες ελάχιστα επεμβατικές χειρουργικές προσπελάσεις (VATS και RATS)
Υλικό – Μέθοδος: Από τον Ιανουάριο του 2018 έως τον Ιούνιο του 2022 η J – ημιστερνοτομή εφαρμόστηκε σε 32 ασθενείς με θύμωμα ή θυμική υπερπλασία για την πραγματοποίηση ριζικής θυμεκτομής. Από αυτούς 22 ήταν άνδρες και 9 γυναίκες. Η διάμεση ηλικία των ασθενών ήταν τα 30 έτη (24 – 65)

Αποτελέσματα:
η διάρκεια νοσηλείας των ασθενών κυμάνθηκε από 4 – 6 ημέρες. Η μετεγχειρητική θνητότητα στις 30 και 90 ημέρες ήταν μηδενική. Επιπλοκές παρουσίασε μόνο ένας ασθενής (αιμοθώρακα αριστερά και αιματώματα κορμού σύστοιχα). Η παρακολούθηση κυμάνθηκε από 3 – 42 μήνες. Οι ασθενείς με μυασθένεια είχαν συμπτωματική βελτίωση με μείωση της φαρμακευτικής αγωγής ενώ από τους ασθενείς με θύμωμα κανείς δεν παρουσίασε υποτροπή κατά το διάστημα της παρακολούθησης.

Συμπεράσματα:
Η χρήση της στερνοτομής τύπου J αντί της κλασικής μέσης στερνοτομής στη χειρουργική του θύμου αδένα αποτελεί μία ασφαλή μέθοδο χωρίς νοσηρότητα και θνητότητα και με ικανοποιητικό κοσμητικό αποτέλεσμα.

EP-131

ΣΥΣΧΕΤΙΣΗ ΣΥΜΒΑΤΙΚΗΣ ΑΚΤΙΝΟΛΟΓΙΑΣ & PET – CT ΣΤΗΝ ΑΞΙΟΛΟΓΗΣΗ ΜΕΣΟΘΩΡΑΚΙΟΥ

Τσοπανάκης Αλέξανδρος[1,2], Μάνος Αντώνης[3], Παπαδάκου Άννα[3], Σκούρα Ευαγγελία[1], Συρίγος Αλέξανδρος[4], Γκιόζος Ιωάννης[4], Χαρπίδου Ανδριανή[4]
[1]Τμήμα PET-CT, Βιοιατρική Αμπελοκήπων, [2]Φοιτητής ΠΜΣ Ογκολογίας Θώρακα, Τμήμα Ιατρικής, ΕΚΠΑ, [3]Όμιλος Ιατρικών Εταιρειών «Ιατρόπολις», [4]Γ΄ Πανεπιστημιακή Παθολογική Κλινική και Ομώνυμο Εργαστήριο ΕΚΠΑ, ΓΝΝΘΑ «ΣΩΤΗΡΙΑ»

Εισαγωγή:
Η Αξονική Τομογραφία (CT) και η PET – CT διαδραματίζουν σημαντικό ρόλο στην απεικόνιση και αξιολόγηση του μεσοθωρακίου.

Σκοπός:
Η συσχέτιση της Αξονικής Τομογραφίας (CT) και της PET – CT στην αξιολόγηση του μεσοθωρακίου.

Υλικό – Μεθοδολογία.
Από τον Απρίλιο έως και τον Ιούλιο του 2022 μελετήθηκαν όλες οι εξετάσεις PET-CT που πραγματοποιήθηκαν σε ασθενείς με γνωστό, επιβεβαιωμένο εύρημα στο μεσοθωράκιο, στο τμήμα PET-CT Ιδιωτικού Θεραπευτηρίου. Βάσει των κριτηρίων που τέθηκαν, επιλέχθηκαν 40 ασθενείς των οποίων τα χαρακτηριστικά αναλύθηκαν στατιστικά.

Αποτελέσματα:
Από τους 40 ασθενείς, οι 21 (52.5%) είχαν διαγνωστεί με καρκίνο στον πνεύμονα, και 17 (42.5%) είχαν ευρήματα στο μεσοθωράκιο.
Από τους 21 ασθενείς με καρκίνο στον πνεύμονα, το 80.95% εξετάστηκε με αιτία παραπομπής την επανασταδιοποίηση μετά το τέλος της θεραπείας. Οι 12 (70.58%) ασθενείς δεν είχαν υποβληθεί σε χειρουργική επέμβαση συναφή με τη νόσο, αλλά σε χημειοθεραπεία και ακτινοθεραπεία και μόνο ένας είχε υποβληθεί σε χειρουργική επέμβαση και συμπληρωματική χημειο-ακτινοθεραπεία.
Τέλος, από το σύνολο των 40 ασθενών που εξετάστηκαν, σε 17 (42.5%) υπήρξε συμφωνία των ευρημάτων της PET – CT με αυτά των συμβατικών απεικονιστικών μεθόδων, σε 14 (35%) η PET – CT ανέδειξε περισσότερες εστίες.

Συμπεράσματα:
Οι ασθενείς με ΚΠ παραπέμφθηκαν για PET – CT στα πλαίσια επανασταδιοποίησης. Οι μεταστάσεις στους λεμφαδένες του μεσοθωρακίου από καρκίνο του πνεύμονα είναι η πιο συχνή αιτία για την διενέργεια CT και PET-CT. Η PET – CT μπορεί να εντοπίσει περισσότερους και μικρότερους σε μέγεθος μεσοθωρακικούς λεμφαδένες σε σχέση με την CT, οδηγώντας σε διαφορετική προσέγγιση και τροποποίηση των θεραπευτικών χειρισμών.

EP-132

ΜΕΤΑΣΤΑΤΙΚΟ ΕΝΔΟΒΡΟΓΧΙΚΟ ΜΕΛΑΝΩΜΑ: ΕΝΑΣ ΣΠΑΝΙΟΣ ΠΝΕΥΜΟΝΙΚΟΣ ΟΓΚΟΣ

Μοσχοτζοπούλου Ελένη, Γαγγάδη Μαρία, Ηλιοπούλου Μαριάνθη, Ανδρονίκου Θεοδώρα, Πίγκου Ελευθέρια, Μαυρογένη Ελένη, Αντώνιου Χρήστος, Καΐνης Ηλίας
10η ΠΝΕΥΜΟΝΟΛΟΓΙΚΗ ΚΛΙΝΙΚΗ Γ.Ν.Ν.Θ.Α. "Η ΣΩΤΗΡΙΑ"

Εισαγωγή:
Το κακόηθες μελάνωμα είναι ένα δυνητικά θανατηφόρο νεόπλασμα που εξορμάται από τα μελανοκύτταρα στις κατώτερες στιβάδες του δέρματος. Παρουσιάζουμε την περίπτωση ενδοβρογχικής μετάστασης σε ασθενή με ιστορικό δερματικού μελανώματος.

Παρουσίαση Περιστατικού:
Άνδρας 61 ετών παρουσίαζε θωρακαλγία αριστερά από μηνός. Ατομικό αναμνηστικό: πρώην καπνιστής, αρτηριακή υπέρταση, πρωτοπαθές μελάνωμα δέρματος δεξιάς ωμοπλάτης χειρουργηθέν προ πενταετίας χωρίς περεταίρω θεραπεία. Η αξονική τομογραφία θώρακος ανέδειξε χωροκατακτητική εξεργασία διαστάσεων 2,8x5x3,1 cm στον αριστερό άνω λοβό και οζόμορφες αλλοιώσεις σε αμφότερους τους πνεύμονες. Κατά τη βρογχοσκόπηση βρέθηκε εξωφυτική μάζα με λευκωπά τοιχώματα και έντονη αγγείωση που προκαλούσε πλήρη απόφραξη της εισόδου για τον ιδίως άνω του αριστερού άνω λοβού, όπου έγινε βιοψία. Η παθολογοανατομική εξέταση ήταν θετική για κακόηθες νεόπλασμα συμβατό με μεταστατικό μελάνωμα. Ο ανοσοϊστοχημικός έλεγχος ήταν θετικός για S-100, HMB-45 και αρνητικός για P40 και TTF-1. Ο ασθενής παραπέμφθηκε για ογκολογική αντιμετώπιση.

Συζήτηση:
Οι πνευμονικές μεταστάσεις είναι συχνές σε έξω – πνευμονικές κακοήθειες, ωστόσο σπανίως παρατηρούνται μεταστάσεις ενδοβρογχικά. Οι ενδοβρογχικές δευτεροπαθείς εντοπίσεις από μελάνωμα είναι σπάνιες και αντιπροσωπεύουν το 4,5% όλων των ενδοβρογχικών μεταστάσεων από κακοήθειες οργάνων. Εμφανίζονται από 0 έως 120 μήνες μετά τη διάγνωση του πρωτοπαθούς μελανώματος. Η πρόγνωση είναι πτωχή και η μέση επιβίωση κυμαίνεται εώς έξι μήνες. Ενδοβρογχική εντόπιση από μελάνωμα μπορεί να προέρχεται και από πρωτοπαθές πνευμονικό μελάνωμα με συνήθως διαφορετική ακτινολογική μορφολογία.
Λόγω της σπανιότητας της νόσου, δεν υπάρχουν σαφείς θεραπευτικές οδηγίες. Αναφέρονται περιπτώσεις ενδο-βρογχικής αφαίρεσης και ανοσοθεραπείας (με PD-1 αναστολείς) με ποικίλα αποτελέσματα. Χρειάζονται περεταίρω μελέτες για την θεραπευτική αντιμετώπιση αυτής της σπάνιας μετάστασης του δερματικού μελανώματος.

EP-135

ΕΚΣΕΣΗΜΑΣΜΕΝΗ ΗΩΣΙΝΟΦΙΛΙΑ ΣΤΟ BAL ΩΣ ΠΙΘΑΝΟΣ ΔΕΙΚΤΗΣ ΔΥΣΜΕΝΟΥΣ ΕΚΒΑΣΗΣ ΤΗΣ ΠΝΕΥΜΟΝΙΤΙΔΑΣ ΑΠΟ ΑΝΟΣΟΘΕΡΑΠΕΙΑ ΣΤΟΝ ΜΗ ΜΙΚΡΟΚΥΤΤΑΡΙΚΟ ΚΑΡΚΙΝΟ ΤΟΥ ΠΝΕΥΜΟΝΑ.ΠΑΡΟΥΣΙΑΣΗ ΕΝΔΙΑΦΕΡΟΝΤΟΣ ΠΕΡΙΣΤΑΤΙΚΟΥ.

Βασιλική Πέττα[1], Αθανάσιος Ζέτος[1],Ήρα Μιχαηλίδου[1], Θάλεια Γκιοξάρη[1], Παναγιώτης Γκούβερης[2], Δανάη Μπισιρτζόγλου[1]
ΓΕΝΙΚΟ ΑΝΤΙΚΑΡΚΙΝΙΚΟ ΝΟΣΟΚΟΜΕΙΟ ΑΘΗΝΩΝ "Ο Άγιος Σάββας"

Εισαγωγή:
Η ανοσοθεραπεία και η στοχεύουσα θεραπεία έχουν επιτύχει βελτίωση της πρόγνωσης στον μη μικροκυτταρικό καρκίνο πνεύμονα. Πρόσφατα, στην θεραπευτική φαρέτρα έχουν συμπεριληφθεί οι immune checkpoint inhibitors (ICI). Ωστόσο, η υπερ-ενεργοποίηση του ανοσοποιητικού συστήματος σχετίζεται με ανεπιθύμητες ενέργειες, με συχνότερη την πνευμονίτιδα. Η επίπτωση της είναι ασαφής, με ποσοστά εμφάνισης έως και 19%. Παράγοντες κινδύνου είναι ο ιστολογικός τύπος του πλακώδους καρκινώματος και η προηγηθείσα ακτινοθεραπεία στον πνεύμονα.

Σκοπός:
Η παρουσίαση περιστατικού καρκίνου πνεύμονα με πνευμονίτιδα από ανοσοθεραπεία, που παρά τη λήψη συστηματικών κορτικοστεροειδών για πάνω από 1 έτος, παρατηρήθηκε κλινική και απεικονιστική επιδείνωση, με ανάδειξη εκσεσημασμένης ηωσινοφιλίας στο βρογχοκυψελιδικό έκπλυμα (BAL), χωρίς ηωσινοφιλία στο περιφερικό αίμα.

Αποτελέσματα:
Πρόκειται για ασθενή 60 ετών, πρώην καπνίστρια 35py, με πλακώδες καρκίνωμα AP άνω λοβού, που ελάμβανε κορτικοστεροειδή από του στόματος από έτους και πλέον, λόγω πνευμονίτιδας από ανοσοθεραπεία grade II, στο πλαίσιο λήψης anti-PDL-1 παράγοντα (Durvalumab). Λόγω οξείας επιδείνωσης προϋπάρχουσας δύσπνοιας, έγινε αξονική θώρακος που ανέδειξε νεοεμφανιζόμενα διηθήματα τύπου θαμβής υάλου αμφοτερόπλευρα. Εξ αποκλεισμού, τέθηκε υποψία επιδείνωσης της υποκείμενης πνευμονίτιδας (εξέλιξη σε grade III). Έγινε βρογχοσκόπηση και λήψη BAL. Η ανάλυση κυτταρικών πληθυσμών ανέδειξε μεταξύ άλλων ποσοστό ηωσινοφίλων: 11.6%. Παρά τη χορήγηση ενδεδειγμένης θεραπείας, δεν διαπιστώθηκε βελτίωση.

Συμπεράσματα:
Η εκσεσημασμένη ηωσινοφιλία στο BAL παρά την χορήγηση συστηματικών κορτικοστεροειδών, σε ασθενή με πλακώδες καρκίνωμα πνεύμονα, απουσία τεκμηριωμένης προόδου νόσου, θα μπορούσε πιθανά να αποτελέσει προγνωστικό δείκτη κακής έκβασης της πνευμονίτιδας από ανοσοθεραπεία. Απαιτούνται περισσότερες μελέτες για να αποσαφηνιστεί εάν η κυτταρολογική εξέταση BAL δύναται να χρησιμοποιηθεί ως προβλεπτικός δείκτης ανταπόκρισης στη θεραπεία.

EP-136

ΣΥΝΗΘΗ ΣΥΜΠΤΩΜΑΤΑ, ΑΣΥΝΗΘΗΣ ΔΙΑΓΝΩΣΗ

Γεωργανάκης Παναγιώτης [1], Σαμαρά Διονυσία [1], Γραμμένου Μαρία - Χριστίνα [1], Ρουκάς Κωνσταντίνος [2], Κοσμίδου Νικολέττα [2], Ραμπιάδου Χριστίνα [1], Δημητριάδης Ιωάννης [3], Χλωρός Διαμαντής [1]
[1]Πνευμονολογικό Τμήμα ΕΣΥ, ΓΝΘ Γ. Παπανικολάου, [2]Πνευμονολογική Κλινική ΑΠΘ, ΓΝΘ Γ. Παπανικολάου, [3]Εργαστήριο Παθολογικής Ανατομικής, ΓΝΘ Γ. Παπανικολάου

Εισαγωγή:
Τα καρκινοειδή αποτελούν σπάνιους κακοήθεις νευροενδοκρινείς όγκους. Το 25% εντοπίζεται στον πνεύμονα, αποτελώντας το 1 – 2% των βρογχογενών καρκίνων. Συνήθως διαγιγνώσκονται στη μέση ηλικία.

Σκοπός:
Συχνά ένα σύνηθες σύμπτωμα κρύβει μια πιο σπάνια διάγνωση. Αναγκαία η επαγρύπνηση για έγκαιρη διάγνωση και θεραπεία.

Παρουσίαση περιστατικών:
Τρεις ασθενείς, 2 γυναίκες και 1 άνδρας ηλικίας 27, 39 και 39 ετών αντίστοιχα, προσήλθαν στο Βρογχοσκοπικό Εργαστήριο για διερεύνηση μάζας που βρέθηκε σε αξονική θώρακος. Η πρώτη, 39 ετών, υπεβλήθη σε αξονική σε επανέλεγχο μετά από λοίμωξη COVID-19 και συλλογή υγρού, με εύρημα ενδοβρογχική βλάβη και βρογχεκτασίες ΔΚΛ. Η δεύτερη, 27 ετών, υπεβλήθη σε αξονική λόγω επίμονων συμπτωμάτων αναπνευστικής λοίμωξης, με εύρημα μόρφωμα του πρόσθιου βασικού ΔΚΛ με έκκεντρη αποτιτάνωση. Ο τρίτος, 39 ετών, υπεβλήθη σε αξονική λόγω τυχαίου ευρήματος σε CT στεφανιογραφία για διερεύνηση προκάρδιου άλγους. Στην αξονική βρέθηκε ενδοβρογχική μάζα στην έκφυση του άνω λοβαίου δεξιά. Η βρογχοσκόπηση ανέδειξε και στους τρεις αγγειοβριθείς μάζες, που απέφρασσαν τα αντίστοιχα βρογχικά στόμια. Από την παθολογοανατομική εξέταση των βιοπτικών υλικών τέθηκε η διάγνωση του τυπικού καρκινοειδούς. Όλοι υποβλήθηκαν σε χειρουργική εξαίρεση του όγκου.

Συμπέρασμα:
Συνήθεις κλινικές εικόνες μπορεί να οφείλονται σε ασυνήθη αίτια, όπως στη σειρά ασθενών που παρουσιάζεται. Η βρογχοσκοπική βιοψία των καρκινοειδών αποτελεί ασφαλές διαγνωστικό εργαλείο. Η χειρουργική εξαίρεσή τους είναι απαραίτητη με σκοπό την ίαση και πρέπει να επιλέγεται όπου είναι εφικτό.

EP-137

ΠΛΕΙΟΜΟΡΦΟ ΚΑΡΚΙΝΩΜΑ ΠΝΕΥΜΟΝΑ: ΜΙΜΟΣ ΑΠΟΣΤΗΜΑΤΟΣ

Δήμα Ευφροσύνη [1], Αθανασοπούλου Γεωργία[1], Λώλη Στεφανία[1], Χατζημιχάλη Ευαγγελία[2], Καλομενίδης Ιωάννης[1], Κατσαούνου Παρασκευή[1], Ασημάκος Ανδρέας[1], Σιγάλα Ιωάννα[1], Αθανασιάδη Καλλιόπη[2]
[1]Μονάδα Πνευμονολογίας και Αναπνευστικής Ανεπάρκειας της Α΄ Κλινικής Εντατικής Θεραπείας, ΓΝΑ "Ο ΕΥΑΓΓΕΛΙΣΜΟΣ", [2]Χειρουργική Κλινική Θώρακος, ΓΝΑ "Ο ΕΥΑΓΓΕΛΙΣΜΟΣ"

Εισαγωγή:
Το πλειόμορφο καρκίνωμα του πνευμονα (ΠΚΠ) είναι χαμηλής διαφοροποίησης, μη μικροκυτταρικό καρκίνωμα, αποτελεί υπότυπο του σαρκωματώδους καρκινώματος και το 0.1%-0,4% των ΜΜΚΠ. Λόγω της σπανιότητας του υπάρχουν λίγα βιβλιογραφικά δεδομένα για την κλινική και απεικονιστική εικόνα, την πορεία και τη θεραπεία του.

Κλινική περίπτωση:
Άνδρας 53 ετών, καπνιστής 70 py, προσήλθε λόγω πυρετού ως 40oC και μη παραγωγικού βήχα από 10ημέρου. Φέρει πρόσφατη CT θώρακα που απεικόνιζει κοιλοτική ΧΚΕ, 7cm στον ΑΚΛ.Έχει υποβληθεί σε βρογχοσκόπηση.που δεν ενευρέθη ενδοβρογχική βλάβη και είχε αρνητικές διαβρογχικές βιοψίες για κακοήθεια. Ο ασθενής ήταν πάσχων, εμπύρετος, ταχυπνοϊκος, SpO2=98% (21%). Διαπιστώθηκαν ΜΜΡ αριστερού κάτω πνευμονικού πεδίου.

Αποτελέσματα:
Ο εργαστηριακός έλεγχος ανέδειξε λευκοκυττάρωση με αυξημένους δείκτες φλεγμονής και τέθηκε σε ενδοφλεβια, διπλή αντιμικροβιακή αγωγή. Υπεβλήθη σε EBUS/βρογχοσκόπηση: βιοψία από λεμφαδένες 7, 4L, 11L μικροβιολογικό BAL από το σημείο της βλάβης. Η βιοψία των λεμφαδένων ήταν αρνητική για κακοήθεια. Η λήψη ιστού κατά τη βιοψία υπό CT δεν ήταν δυνατή και αναρροφήθηκε πύον. Η καλλιέργεια του πύου απομόνωσε Citrobacter koseri ευαίσθητο στη λαμβανόμενη αγωγή. Ο ασθενής παρέμεινε εμπύρετος χωρίς κλινική ανταπόκριση και οδηγήθηκε στο χειρουργείο, όπου. τελικώς υπεβλήθη σε αριστερή πνευμονεκτομή με λεμφαδενικό καθαρισμό. Ο πυρετός υποχώρησε και η κλινική εικόνα βελτιώθηκε. Η ιστολογική εξέταση ανέδειξε ΠΚΠ.

Συμπεράσματα:
Η κλινική και απεικονιστική εικόνα του ΠΚΠ ποικιλεί, γεγονός που καθιστά τη διάγνωση του δύσκολη. Μπορεί να ομοιάζει κλινικά και απεικονιστικά με πνευμονικό απόστημα ή και να διαπυηθεί. Η έγκαιρη διάγνωση του έχει σημασία, εφόσον μπορεί να επηρεάσει τη θεραπεία και την πρόγνωση.

EP-138

ΕΠΙΘΗΛΙΟΕΙΔΕΣ ΑΓΓΕΙΟΣΑΡΚΩΜΑ ΠΝΕΥΜΟΝΟΣ

Παπαδάκη Ιωάννα[1], Χατζηιωσήφ Σοφία[1], Δενδρινού Γεωργία Εμμανουέλα[1], Τσόγκα Δήμητρα[1], Ρουσσάκης Νικόλαος[1], Μυστακέλλη Χριστίνα[1], Χριστοδούλου Μαρία[1], Κασελούρης Κωνσταντίνος[2], Ζεϊμπέκογλου Κυριακή[1], Σακελλαρίδης Τιμόθεος[2]
[1]Πνευμονολογική Κλινική 417 ΝΙΜΤΣ, [2]Θωρακοχειρουργική Κλινική 417 ΝΙΜΤΣ

Εισαγωγή:
Το επιθηλιοειδές αγγειοσάρκωμα είναι κακόηθες νεόπλασμα ενδοθηλιακής προέλευσης που εντοπίζεται συνήθως στα μαλακά μόρια των άκρων, με σπανιότερη εντόπιση το θυρεοειδή, τα επινεφρίδια, το δέρμα και τα οστά. Πρωτοπαθής εντόπιση στον πνεύμονα είναι εξαιρετικά σπάνια.

Παρουσίαση περιστατικού:
Γυναίκα 76 ετών εισήχθη στην Πνευμονολογική Κλινική λόγω αιμόπτυσης. Από τον κλινικοεργαστηριακό έλεγχο δε διεπιστώθη κάτι το παθολογικό. Ωστόσο στη CT θώρακος ανευρέθησαν πολυάριθμες διάσπαρτες οζόμορφες αλλοιώσεις άμφω έως 1,7εκ. Η βρογχοσκόπηση δεν ήταν διαγνωστική και ακολούθησε ανοιχτή βιοψία πνεύμονος.Έγινε σφηνοειδής εκτομή πνεύμονος διαστάσεων 10,2x4,8x2,3εκ.. Στις διατομές περιγράφηκαν υποϋπεζωκωτικά συμπαγή οζίδια μελανόφαινης χροιάς, μεγαλύτερης διαμέτρου 1,2εκ.. Μικροσκοπικά παρατηρήθηκαν επιθηλιοειδή. κύτταρα με ευμεγέθεις, άτυπους πυρήνες και έντονη μιτωτική δραστηριότητα, που αναπτύσσονταν διάχυτα δημιουργώντας υποτυπώδεις αγγειακούς χώρους. Τα οζίδια παρουσίαζαν κεντρικά αιμορραγία και νέκρωση, δίνοντας εντύπωση διήθησης του ελαστικού πετάλου του υπεζωκότος. Ανοσοφαινότυπος : ERG(+), CD31(+), Vimentin(+), ευρήματα συμβατά με επιθηλιοειδές αγγειοσάρκωμα, χωρίς σαφή πρωτοπαθή εστία. Από περαιτέρω απεικόνιση σημειώθηκαν υπερηχογραφικά συμπαγείς, ανομοιογενούς υφής όζοι θυρεοειδούς με υπόηχη άλω και περιφερική αγγείωση, Η CT κοιλίας ανέδειξε υπόπυκνες, συμπαγείς αλλοιώσεις επινεφριδίων άμφω. Στο σπινθηρογράφημα οστών παρατηρήθηκε αυξημένη καθήλωση του ραδιοφαρμάκου στο σώμα του στέρνου. Περαιτέρω διερεύνηση με FNA δεν κατέστη δυνατή διότι η ασθενής κατέληξε την 6" μετεγχειρητική ημέρα από καρδιοαναπνευστική ανεπάρκεια.

Συζήτηση:
Το επιθηλιοειδές αγγειοσάρκωμα παρουσιάζει μεγάλο εύρος πρωτοπαθών εντοπίσεων, κυρίως σε περιοχές αγγειοβρίθειας. Είναι νεόπλασμα υψηλής επιθετικότητας και μεθίσταται πρώιμα στους πνεύμονες, τα οστά και το δέρμα. Συσχετίζεται με αιμορραγική διάθεση και καρδιακή ανεπάρκεια λόγω αυξημένου μεταφορτίου που δημιουργούν οι τυπικές αρτηριοφλεβώδεις αναστομώσεις του νεοπλάσματος.

EP-139

ΑΜΥΛΟΕΙΔΕΣ ΠΝΕΥΜΟΝΟΣ

Τσόγκα Δήμητρα[1], Δενδρινού Γεωργία Εμμανουέλα[1], Κονδύλης Αθανάσιος[3], Παπαδάκη Ιωάννα[1], Χατζηιωσήφ Σοφία[1], Ρουσσάκης Νικόλαος[1], Μυστακέλλη Χριστίνα[1], Χριστοδούλου Μαρία[1], Ζεϊμπέκογλου Κυριακή[1], Κασελούρης Κωνσταντίνος[2], Σακελλαρίδης Τιμόθεος[2]
[1]Πνευμονολογική Κλινική ΝΙΜΤΣ, [2]Θωρακοχειρουργική Κλινική ΝΙΜΤΣ, [3]Τμήμα Νεότερων Απεικονιστικών Τεχνικών Νοσοκομείο «Γ. Γεννηματάς»

Εισαγωγή:
Η οζώδης πνευμονική αμυλοείδωση ή οζώδες αμυλοείδωμα αφορά μία ή περισσότερες οζόμορφες εναποθέσεις αμυλοειδούς στον πνεύμονα και συνήθως αποτελεί τυχαίο εύρημα στην απεικόνιση του θώρακος. Πρόκειται για μία σπάνια νόσο με μέση ηλικία εμφάνισης τα 67 έτη και αναλογία ανδρών:γυναικών 3:2. Αποτελεί κυρίως εκδήλωση της τοπικής AL (Light chain) αμυλοείδωσης, ενώ έχει παρατηρηθεί ισχυρή σύνδεση με τη νόσο Sjogren. Παρουσιάζουμε περίπτωση οζώδους πνευμονικής αμυλοείδωσης, η οποία εξαιρέθηκε επιτυχώς χειρουργικά.

Παρουσίαση περιστατικού:
Γυναίκα 66 ετών με ατομικό αναμνηστικό νόσου Sjogren προσήλθε στο ΤΕΠ του νοσοκομείου μας λόγω ανεύρεσης σε CT θώρακος οζώδους αλλοίωσης στην αριστερή πνευμονική κορυφή διαμέτρου περίπου 15 mm με ακτινωτές προσεκβολές στον υπεζωκότα. Το PET-CT που ακολούθησε χαρακτήρισε τη βλάβη ως FDG-PET θετική (SUVmax:2,8). Η ασθενής ήταν ασυμπτωματική, αερομετρικά και αιμοδυναμικά σταθερή, χωρίς ιδιαίτερα παθολογικά εργαστηριακά ευρήματα. Ακολούθησε χειρουργική εξαίρεση της βλάβης και αποστολή του υλικού για ταχεία βιοψία, η οποία ήταν αρνητική για κακοήθεια. Η ιστολογική εξέταση ανέδειξε άμορφο ακυτταρικό υλικό που αντιστοιχεί σε αμυλοειδές με εστιακή εναπόθεση οστίτη ιστού και συνοδό χρόνια φλεγμονή. Η ασθενής είχε ομαλή μετεγχειρητική πορεία, χωρίς να χρήζει περαιτέρω θεραπείας.

Συζήτηση:
Η οζώδης αμυλοείδωση πνεύμονος θεωρείται από ειδικούς ως αποτέλεσμα μιας λεμφοϋπερπλαστικής διαταραχής (εξωλεμφαδενικό λέμφωμα οριακής ζώνης-MALT). Μετά την επιτυχή εξαίρεση αυτών των οζιδίων, οι ασθενείς χρήζουν διερεύνησης για τον αποκλεισμό αιματολογικής κακοήθειας και συστηματικής αμυλοείδωσης. Η τελευταία αντιμετωπίζεται με χημειοθεραπεία, ακολουθούμενη από μεταμόσχευση αυτόλογων βλαστικών κυττάρων.

ΕΡ-140

ΠΝΕΥΜΟΝΙΚΟ ΕΠΙΘΗΛΙΟΕΙΔΕΣ ΑΙΜΑΓΓΕΙΟΕΝΔΟΘΗΛΙΩΜΑ

Δενδρινού Γεωργία Εμμανουέλα[1], Κονδύλης Αθανάσιος[2], Χατζηιωσήφ Σοφία[1], Παπαδάκη Ιωάννα[1], Τσόγκα Δήμητρα[1], Ταμπάκη Θεοφανή[1], Ρουσσάκης Νικόλαος[1], Μυστακέλλη Χριστίνα[1], Χριστοδούλου Μαρία[1], Κασελούρης Κωνσταντίνος[3], Σακελλαρίδης Τιμόθεος[3], Ζεϊμπέκογλου Κυριακή[1]
[1]Πνευμονολογική Κλινική, ΝΙΜΤΣ, [2]Τμήμα Νεότερων Απεικονιστικών Τεχνικών «Γ.Γεννηματάς», [3]Θωρακοχειρουργική Κλινική, ΝΙΜΤΣ

Εισαγωγή:
Το επιθηλιοειδές αιμαγγειοενδοθηλίωμα [ΕΗΕ] είναι σπάνιος όγκος (1:1.000.000), αρχόμενος από το αγγειακό ενδοθήλιο, με πιθανό αίτιο γονιδιακή μετάλλαξη στα WWTR1-CAMTA1. Η βιολογική συμπεριφορά του κυμαίνεται μεταξύ καλόηθους αιμμαγγειώματος και κακόηθους αγγειοσαρκώματος, και είναι δυνητικά μεταστατικό. Παρουσιάζουμε περίπτωση πνευμονικού ΕΗΕ που βρέθηκε σε τυχαίο έλεγχο.

Παρουσίαση Περιστατικού:
Γυναίκα 58 ετών, με ατομικό ιστορικό αρτηριακής υπέρτασης, αυτοάνοσης θυρεοειδίτιδας και δευτεροπαθούς υπερπαραθυρεοειδισμού υπεβλήθη σε CT θώρακος λόγω εμμένοντος μη παραγωγικού βήχα μετά από λοίμωξη SARS-COV-2. Η CT ανέδειξε οζώδη αλλοίωση διαμέτρου 8mm στον αριστερό άνω λοβό (ΑΑΛ) υπουπεζωκοτικά, και έτερη διαμέτρου 5,5mm στο δεξιό κάτω λοβό (ΔΚΛ). Από την κλινική εξέταση και τον εργαστηριακό έλεγχο δεν προέκυψαν παθολογικά ευρήματα. Έγινε περαιτέρω έλεγχος με PET-CT που ανέδειξε ήπια μεταβολική δραστηριότητα (SUVmax:4,2) στην οζόμορφη αλλοίωση του ΑΑΛ.
Η ασθενής υπεβλήθη σε θωρακοσκοπική σφηνοειδή εκτομή του όγκου, και η ιστολογική εξέταση απέβη θετική για ERG, CD34, CD31, Vimentin, ευρήματα συμβατά με επιθηλιοειδές αιμαγγειοενδοθηλίωμα πνεύμονος, ενώ ο μοριακός έλεγχος ανέδειξε διαμετάθεση των γονιδίων WWTR1-CAMTA1.
Η ασθενής βρίσκεται σε μετεγχειρητική παρακολούθηση χωρίς άλλη θεραπευτική παρέμβαση.

Συζήτηση:
Η κλινική πορεία της νόσου κυμαίνεται από αυτόματη υποχώρηση χωρίς θεραπεία έως ταχεία πρόοδο και θάνατο. Λόγω της σπανιότητάς της, δεν υπάρχει ομοφωνία ως προς τη θεραπεία. Η χειρουργική εκτομή του όγκου προτείνεται σε περιπτώσεις περιορισμένων βλαβών με καλά αποτελέσματα. Επίσης έχει επιχειρηθεί αγγειακός χήμειο ή ράδιο-εμβολισμός ως μονοθεραπεία, ή προχειρουργικά σε ευμεγέθεις όγκους προς μείωση του μεγέθους τους. Σε ασθενείς με εκτενέστερη νόσο εφαρμόζεται χημειοθεραπεία ή και ακτινοθεραπεία.

EP-141

ΛΕΙΟΜΥΟΣΑΡΚΩΜΑ ΜΕΣΟΘΩΡΑΚΙΟΥ

Δενδρινού Γεωργία Εμμανουέλα[1], Κονδύλης Αθανάσιος[2], Παπαδάκη Ιωάννα[1], Ντούρα Ινταγέτ[1], Τσόγκα Δήμητρα[1], Χατζηιωσήφ Σοφία[1], Ρουσσάκης Νικόλαος[1], Μυστακέλλη Χριστίνα[1], Χριστοδούλου Μαρία[1], Κασελούρης Κωνσταντίνος[3], Ζεϊμπέκογλου Κυριακή[1], Σακελλαρίδης Τιμόθεος[3]
[1]Πνευμονολογική Κλινική, ΝΙΜΤΣ, [2]Τμήμα Νεότερων Απεικονιστικών Τεχνικών «Γ.Γεννηματάς», [3]Θωρακοχειρουργική Κλινική, ΝΙΜΤΣ

Εισαγωγή:
Το λειομυοσάρκωμα είναι σπάνιο είδος όγκου (1:100.000), που εξορμάται από τις λείες μυϊκές ίνες και αποτελεί το 10% των σαρκωμάτων των μαλακών μορίων, με συνηθέστερες θέσεις μετάστασης το ήπαρ, τους πνεύμονες και τα οστά. Παρουσιάζουμε περίπτωση μεταστατικού λειομυοσαρκώματος μεσοθωρακίου.

Περιστατικό:
Γυναίκα 62 ετών με ιστορικό θυρεοειδίτιδας Hashimoto, και χ/θεν κακόηθες λειομυοσάρκωμα οπισθοπεριτοναϊκού χώρου προ τετραετίας (χωρίς μετεγχειρητική χημειοθεραπεία ή ακτινοθεραπεία). Ασθενής ασυμπτωματική χωρίς ιδιαίτερα παθολογικά ευρήματα στον εργαστηριακό έλεγχο, προέβη σε προεγχειρητικό έλεγχο προς αποκατάστηση μεταγχειρητικής κήλης. Λόγω παθολογικής CXR υπεβλήθη σε CT θώρακος που ανέδειξε πολυλοβωτή μάζα εφαπτόμενη του αορτικού τόξου και του αριστερού στελέχους της πνευμονικής αρτηρίας με σύστοιχη υπεζωκοτική συλλογή. Περαιτέρω έλεγχος με PET/CT κατέδειξε έντονη υπερμεταβολική δραστηριότητα της μάζας με SUVmax=11. Από τη βρογχοσκόπηση διεπιστώθη στένωση των στομίων του αριστερού άνω λοβού (ΑΑΛ) από πίεση εκ των έξω. Τα υλικά από τη βρογχοσκόπηση και το πλευριτικό υγρό δεν έθεσαν καμία διάγνωση.
Έγινε αριστερή θωρακοτομή όπου παρατηρήθηκε μάζα που εξορμάτο από λεμφαδένα της αριστερής πύλης, διαστάσεων 15x10,5x6,8cm, που πίεζε τον ΑΑΛ χωρίς να τον διηθεί, ενώ παροχετεύθηκαν ~1000cc εξιδρωματικού πλευριτικού υγρού.
Η ιστολογική εξέταση ανέδειξε νεοπλασματικά κύτταρα θετικά στα αντισώματα vimentin, SMA, HHF-35, calponin, caldesmon, b-catenin, desmin και αρνητικά στα AE1/3, CD34, CD117, DOG-1, S-100, χρωμογρανίνη, συναπτοφυσίνη, calretinin, cyclin-D1, MDM-2 και CDK-4, ευρήματα συμβατά με μεταστατικό λειομυοσάρκωμα. Η ασθενής βρίσκεται σε μετεγχειρητική παρακολούθηση υπό χημειοθεραπεία.

Συζήτηση:
Το μεσοθωράκιο αποτελεί ασυνήθη θέση εντόπισης τόσο των πρωτοπαθών όσο και των μεταστατικών σαρκωμάτων, που συχνά υποτροπιάζουν. Η θεραπευτική αντιμετώπιση της μεταστατικής νόσου περιλαμβάνει χειρουργική αντιμετώπιση, χημειοθεραπεία ή/και ακτινοθεραπεία.

EP-142

INFLAMMATION MARKERS IN LUNG CANCER: PROGNOSTIC AND PREDICTIVE VALUE

Tsopa P., Syrigos N., Charpidou A., Kouvela M.
Oncology Unit, Third Department of Medicine, "Sotiria" General Hospital for Diseases of the Chest, National and Kapodistrian University of Athens

Abstract
Lung cancer is a complex and heterogeneous disease with significant morbidity and mortality worldwide. Over the years several inflammation markers have been studied, that are involved in the extremely complex interactions taking place in the inflammatory procedure implicated in cancer development.
This narrative review aims to present the most commonly studied inflammation markers in lung cancer as well as the significant number of scores and indexes that have been developed in order to improve the prognostic and predictive potential for Non Small Cell Lung Cancer (NSCLC) and Small Cell Lung Cancer (SCLC) patients of different stages and treatment approaches. Scores and indexes originating from combination of variables used in every day clinical practice are emphasized due to their simplicity and cost effectiveness. Studies addressing the prognostic and predictive value of the most important and recently studied markersin lung cancer are summarized, revealing their potential as indicators of overall survival and response to treatment. Limitations in utilizing inflammation markers as predictive biomarkers are discussed, such as the complexity of the inflammatory response, confounding factors, and the dynamic nature of marker assessment. The progress of biotechnology along with the combination of routine clinical practice insights could result in the development of inflammation markers with improved prognostic and predictive value guiding treatment decisions for lung cancer patients in the context of precision medicine.

EP-143

ΣΠΑΝΙΑ ΠΕΡΙΠΤΩΣΗ ΜΕΤΑΧΡΟΝΗΣ ΔΙΑΓΝΩΣΗΣ ΚΑΡΚΙΝΟΕΙΔΩΝ ΣΕ ΔΙΑΦΟΡΕΤΙΚΑ ΟΡΓΑΝΑ

Μιχαηλίδου Ήρα[1], Πέττα Βασιλική[1], Γκιοξάρη Ευθαλία[1], Ζέτος Αθανάσιος[1], Αρκουμάνη Ευδοκία[1], Γκούβερης Παναγιώτης[1], Μπισιρτζόγλου Δανάη[1]
[1]Γενικό Αντικαρκινικό Ογκολογικό Νοσοκομείο Αθηνών Άγιος Σάββας

Εισαγωγή:
Το πρωτοπαθές καρκινοειδές των ωοθηκών (POC), είναι μια σχετικά σπάνια οντότητα, αποτελεί μόνο το 1% όλων των καρκινοειδών όγκων και λιγότερο από το 0.1% όλων των καρκίνων των ωοθηκών. Από την άλλη μεριά ο πνεύμονας αποτελεί μια από τις συχνότερες θέσεις εντόπισης καρκινοειδών μαζί με το γαστρεντερικό. Η εντόπιση καρκινοειδών όγκων διαφορετικής ιστολογικής ταυτότητας σε περισσότερα του ενός όργανα στον ίδιο ασθενή είναι σπάνια.

Σκοπός:
Παρουσιάζουμε ασθενή 53 ετών, με διαδοχική εμφάνιση καρκινοειδών, αρχικά στις ωοθήκες (2015), και στη συνέχεια στον πνεύμονα.(2023).

Υλικό-Μεθοδολογία:
Έγινε ανοσοιστοχημικός έλεγχος στο υλικό του πνεύμονα καθώς και συμπληρωματικός ανοσοιστοχημικός έλεγχος στο υλικό από το καρκινοειδές ωοθήκης. Σύμφωνα με τη βιβλιογραφία, η θετικότητα στο δείκτη TTF-1 συνηγορεί υπέρ προελεύσεως από τον πνεύμονα.

Αποτελέσματα:
Η ασθενής διαγνώστηκε με καρκινοειδές ωοθήκης σε έδαφος ωρίμου τερατώματος το 2015. Σπινθηρογράφημα με 111In Octreotide το 2021(-) και 99mTc-EDDA/HYNIC-TOC το 2022, απέβησαν αρνητικά για υποδοχείς σωματοστατίνης. Στα πλαίσια του follow-up το 2023, έγινε CT θώρακος η οποία ανέδειξε διάσπαρτες οζώδεις αλλοιώσεις άμφω, οι μεγαλύτερες εκ των οποίων 14χιλ στον ΔΚΛ και 12χιλ στον ΔΑΛ. Ακολούθησε σφηνοειδής εκτομή της βλάβης του δεξιού κάτω, η ιστολογική εξέταση της οποίας ανέδειξε τυπικό καρκινοειδές πνεύμονα. Στο καρκινοειδές του πνεύμονα παρατηρήθηκε έκφραση του δείκτη TTF-1,ενώ δεν εκφράστηκε στο καρκινοειδές της ωοθήκης, συνεπώς πρόκειται για δύο ανεξάρτητα νεοπλάσματα.

Συμπεράσματα:
Τα καρκινοειδή των πνευμόνων είναι σπάνια και η συνύπαρξή τους με άλλους καρκινοειδείς όγκους εξαιρετικά ασυνήθης. Ο διαγνωστικός έλεγχος με Octreoscan είναι εξέταση εκλογής, ωστόσο η ιστολογική επιβεβαίωση είναι απαραίτητη για διαφορική διάγνωση πρωτοπαθούς έναντι μεταστατικού νεοπλάσματος.

EP-144

ΕΚΒΑΣΗ ΚΑΙ ΠΡΟΓΝΩΣΤΙΚΟΙ ΠΑΡΑΓΟΝΤΕΣ ΒΑΡΕΩΣ ΠΑΣΧΟΝΤΩΝ ΑΣΘΕΝΩΝ ΜΕ ΚΑΡΚΙΝΟ ΤΟΥ ΠΝΕΥΜΟΝΑ ΣΤΗ ΜΕΘ

Δέττα Αγγελική[1], **Ροβίνα Νικολέττα**[2], **Νταγάνου Μαρία**[1]
[1]Πολυδύναμη ΜΕΘ, ΝΝΘΑ Η Σωτηρία, Αθήνα, [2]Α΄ Πανεπιστημιακή ΜΕΘ, ΝΝΘΑ Η Σωτήρια, Αθήνα

Ο καρκίνος του πνεύμονα είναι ο δεύτερος συχνότερος τύπος καρκίνου παγκοσμίως και η κύρια αιτία θανάτου σχετιζόμενη με καρκίνο. Νέες αντικαρκινικές θεραπείες έχουν βελτιώσει την επιβίωση και πολλοί από τους ασθενείς απαιτούν νοσηλεία στη ΜΕΘ.

Σκοπός:
Η αναγνώριση των προγνωστικών παραγόντων των βαρέως πασχόντων ασθενών με καρκίνο του πνεύμονα.

Υλικό και Μέθοδος:
Αναδρομική μελέτη των ασθενών με καρκίνο του πνεύμονα που εισήχθησαν στη ΜΕΘ κατά τη δεκαετία 2010-2020. Έγινε καταγραφή δημογραφικών δεδομένων, συννοσηροτήτων, ιστολογικού τύπου και σταδίου του καρκίνου, του performance status (κλίμακα ECOG), της αιτίας εισαγωγής στη ΜΕΘ, του APACHEII score, των εργαστηριακών δεδομένων και της έκβασης των ασθενών.

Αποτελέσματα:
Μελετήσαμε 92 ασθενείς (78% άνδρες, μέση ηλικία 66 έτη). Οι 60 (67,4%) ήταν νεοδιαγνωσμένοι, 18 (20,2%) είχαν υποτροπή και 7 (7,9%) είχαν ελεγχόμενη νόσο. Έξι ασθενείς είχαν μικροκυτταρικό καρκίνο. Περιορισμένη ή νόσος σταδίου I-IIIα διαπιστώθηκε στο 49% των ασθενών, ενώ 37% είχαν ECOG>2. Η λοίμωξη του αναπνευστικού ήταν η συχνότερη αιτία εισαγωγής στη ΜΕΘ (37,9%), ακολουθούμενη από επιπλοκές σχετιζόμενες με την κακοήθεια (26,7%), μετεγχειρητικές επιπλοκές (20%) και καρδιακά επεισόδια (7%). Η θνητότητα στη ΜΕΘ και η ενδονοσοκομειακή θνητότητα ήταν 49% και 61% αντίστοιχα. Το καρδιακό επεισόδιο σαν αιτία εισαγωγής, η ηλικία, το APACHEII και το περιορισμένο ή I-IIIα στάδιο της νόσου συσχετίστηκαν ανεξάρτητα με τη θνητότητα.

Συμπεράσματα:
Η θνητότητα των βαρέως πασχόντων ασθενών με καρκίνο του πνεύμονα είναι αρκετά υψηλή. Η εισαγωγή στη ΜΕΘ λόγω καρδιακών επιπλοκών, η μεγάλη ηλικία, το προχωρημένο στάδιο της νόσου και η βαρύτητα της κατάστασης φάνηκε ότι αυξάνουν την πιθανότητα θανάτου.

EP-145

ΠΡΩΤΟΠΑΘΕΣ ΜΕΣΟΘΩΡΑΚΙΚΟ ΛΕΜΦΩΜΑ Β-ΚΥΤΤΑΡΩΝ ΣΕ ΑΝΔΡΑ 51 ΕΤΩΝ

Βασιλική Θελούρα[1], Ευαγγελία Χονδρού[1], Εμμανουήλ Αλευράκης[1], Αικατερίνη Πάνου[1], Κίμων Κεχρής[1], Μαγδαληνή Στρατίκη[1], Γεωργία Κούρτη[2], Αλεξάνδρα Χρονάιου[1]
[1]4η Πνευμονολογική κλινική, ΓΝΝΘΑ «Η Σωτηρία», [2]Γ΄ Πανεπιστημιακή Παθολογική κλινική ΓΝΝΘΑ «Η Σωτηρία»

Εισαγωγή:
Το πρωτοπαθές μεσοθωρακικό λέμφωμα από μεγάλα Β-κύτταρα (PMLBCL), ένας τύποσΒ-λεμφώματος υψηλής κακοήθειας, αποτελεί το 2% περίπου των μη-Hodgkin λεμφωμάτων. Τυπικά διαγιγνώσκεται σε νέα άτομα (μέση ηλικία 28 έτη) καθ΄υπεροχήν γυναίκες (2:1).

Σκοπός:
Να περιγραφεί περίπτωση PMLBCL σε άνδρα μέσης ηλικίας

Υλικό-Μεθοδολογία:
Άνδρας 51 ετών, ενεργός καπνιστής, με επεισόδιο περικαρδίτιδας πριν τρία έτη, διακομίσθηκε στο τμήμα επειγόντων περιστατικών λόγω προοδευτικά επιδεινούμενης δύσπνοιας με συνοδό άλγος αριστερά παραστερνικά και αίσθημα κόπωσης. Διενεργήθηκαν υπέρηχος καρδιάς και αξονική τομογραφία θώρακος που ανέδειξαν σημαντική περικαρδιακή συλλογή και ευμεγέθη λεμφαδενική βλάβη μεσοθωρακίου με συνοδό υπεζωκοτική συλλογή δεξιά, αντίστοιχα.Έγινε διαγνωστική παρακέντηση και η εξέταση του πλευριτικού υγρού έδειξε λεμφοκυτταρικό εξίδρωμα, αρνητικό για κακοήθεια. Λόγω κλινικής επιδείνωσης και επαπειλούμενου καρδιακού επιπωματισμού, παρά τη χορήγηση κολχικίνης και κορτικοειδών, ο ασθενής υποβλήθηκε σε περικαρδιακό παράθυρο. Εν συνεχεία, διενεργήθηκε EBUS-βρογχοσκόπηση με λήψη βιοψιών από το μεσοθωρακικό λεμφαδενικό block η εξέταση των οποίων ήταν μη διαγνωστική. Ακολούθησε EUS-βρογχοσκόπηση και εκ νέου λήψη βιοπτικών υλικών.

Αποτελέσματα:
Η παθολογοανατομική εξέταση των νέων δειγμάτων αποκάλυψε πρωτοπαθές μεσοθωρακικό λέμφωμα από μεγάλα Β-κύτταρα. Κατόπιν αυτού, ο ασθενής εκτιμήθηκε από αιματολόγο και, μετά από PET-CT που επιβεβαίωσε την άνωθεν του διαφράγματος εντόπιση της νόσου, έλαβε 6 κύκλους ανοσοχημειοθεραπείας (R-CHOP) και συμπληρωματική ακτινοβολία. Πέντε μήνες μετά την ολοκλήρωση της θεραπείας, τελεί υπό ύφεση της νόσου.

Συμπεράσματα:
Το πρωτοπαθές μεσοθωρακικό λέμφωμα Β-κυττάρων είναι μια σχετικά σπάνια μορφή Β μη-Hodgkin λεμφώματος. Συχνότερα διαγιγνώσκεται σε άτομα ηλικίας μικρότερης των 35 ετών, εντοπίζεται σε λεμφαδένες άνωθεν του διαφράγματος και η ανοσοχημειοθεραπεία επιτυγχάνει σημαντικά ποσοστά μακράς διάρκειας ύφεσης και επιβίωσης.

ΕΡ-146

ΠΡΩΤΟΠΑΘΕΣ ΛΕΜΦΩΜΑ ΜΕΣΟΘΩΡΑΚΙΟΥ ΑΠΟ ΜΕΓΑΛΑ Β-ΚΥΤΤΑΡΑ ΜΕ ΕΝΔΟΒΡΟΓΧΙΚΗ ΣΥΜΜΕΤΟΧΗ

Κεχρής Κίμων, Στρατίκη Μαγδαληνή, Σχοίνη Πηνελόπη, Πάνου Αικατερίνη, Θέλουρα Βασιλική, Χροναίου Αλεξάνδρα, Μιχαλοπούλου Πηνελόπη, Αντωνογιαννάκη Ελβίρα-Μαρκέλλα
4η ΠΝ/ΚΗ Κλινική ΝΝΘΑ «Η Σωτηρία»

Εισαγωγή:
Το πρωτοπαθές λέμφωμα μεσοθωρακίου Β-κυττάρων (PMLBCL) είναι ένας υπότυπος διάχυτου λεμφώματος από μεγάλα Β-κύτταρα, τα οποία είναι θυμικής προέλευσης. Είναι σπάνιο και αφορά το 1% των ασθενών με μη Hodgkin λέμφωμα. Παρατηρείται συνήθως σε νέες γυναίκες και παρουσιάζεται ως ταχέως αυξανόμενος όγκος του πρόσθιου μεσοθωρακίου.

Παρουσίαση Περιστατικού:
Ασθενής, 30 ετών, καπνιστής ~13p/y, με ατομικό αναμνηστικό χολοκυστεκτομής προ 2ετίας, μεταφέρθηκε στο νοσοκομείο λόγω προλιποθυμικού επεισοδίου. Ο ασθενής εκτιμήθηκε καρδιολογικά και διενεργήθηκε αξονική τομογραφία θώρακος με πρωτόκολλο πνευμονικής εμβολής, η οποία ήταν αρνητική για πνευμονική εμβολή. Ωστόσο, ανευρέθη χωροκατακτητική εξεργασία πρόσθιου μεσοθωρακίου (~12εκ), 3 περιφερικά οζίδια στον δεξιό πνεύμονα, τριγωνικής μορφολογίας αλλοιώσεις στον αριστερό άνω λοβό και ευμεγέθης υπεζωκοτική συλλογή αριστερά. Έγινε διαγνωστική παρακέντηση της υπεζωκοτικής συλλογής [λεμφοκυτταρικό εξίδρωμα (96% λεμφοκύτταρα), ADA 48IU/L, κυτταρολογική εξέταση αρνητική] και ετέθη θωρακοσωλήνας μικρής διαμέτρου, όπου σημειώθηκε ταχεία αναπαραγωγή υγρού (περί τα 600cc ημερησίως). Ο ασθενής υπεβλήθη σε βρογχοσκόπηση όπου αναδείχτηκε ευμεγέθης εξωφυτική, στιλπνή βλάβη, η οποία απέφρασσε την είσοδο του αριστερού άνω. Ελήφθησαν βιοψίες και από την ιστολογική εξέταση προέκυψε πρωτοπαθές λέμφωμα μεσοθωρακίου Β-κυττάρων (PMLBCL). Ο ασθενής μεταφέρθηκε σε αιματολογική κλινική για περαιτέρω αντιμετώπιση.

Συμπέρασμα:
Συμπερασματικά, παρουσιάζουμε μια περίπτωση PMLBCL με ενδοβρογχική συμμετοχή, όπου η νόσος διαγνώστηκε με βρογχοσκόπηση. Αν και οι ενδοβρογχικές βλάβες στα πλαίσια PMLBCL είναι σπάνιες, η βρογχοσκόπηση θα πρέπει να γίνεται έγκαιρα όταν παρατηρείται μάζα μεσοθωρακίου και πνευμονικές βλάβες στην αξονική τομογραφία.

EP-147

ΔΙΑΓΝΩΣΗ ΣΥΝΟΒΙΑΚΟΥ ΣΑΡΚΩΜΑΤΟΣ ΣΕ ΑΣΘΕΝΗ ΜΕ ΕΝΔΟΒΡΟΓΧΙΚΗ ΒΛΑΒΗ

Αγγελική Μίζιου, Χαράλαμπος Βαρσαμάς, Ελένη Καρέτση, Κωνσταντίνος Ι. Γουργουλιάνης
Πνευμονολογική Κλινική, Πανεπιστημιακό Γενικό Νοσοκομείο Λάρισας, Τμήμα Ιατρικής, Πανεπιστήμιο Θεσσαλίας

Εισαγωγή:
Το συνοβιακό σάρκωμα είναι ένας σπάνιος όγκος μεσεγχυματικών κυττάρων που αποτελεί 2.5-10% των όγκων μαλακών μορίων.

Παρουσίαση περιστατικού:
Άνδρας 54 ετών, μη καπνιστής, με ατομικό αναμνηστικό κρίσεων «Ε», προσήλθε λόγω δύσπνοιας από εβδομάδος. Κατά την κλινική εξέταση διαπιστώθηκαν μείωση αναπνευστικού ψιθυρίσματος δεξιά, στον εργαστηριακό έλεγχο αυξημένη ΤΚΕ (65mm/h) και στα αέρια αίματος υποξυγοναιμία (pO2 55mmHg). Εκτιμήθηκε με υπερηχογράφημα ημιθωρακίων με ανάδειξη ελεύθερης ανηχοϊκής υπεζωκοτικής συλλογής. Διενεργήθη παρακέντηση πλευριτικού υγρού, με χαρακτήρες λεμφοκυτταρικού εξιδρώματος (71%), pH 7,41, σάκχαρο 81 mg/dl, LDH 340 IU/L, ADA 9 U/L και αρνητικές κυτταρολογικές. Στην αξονική τομογραφία θώρακος παρατηρήθηκαν σημαντική υπεζωκοτική συλλογή δεξιά, ατελεκτασία του υπερκείμενου πνευμονικού παρεγχύματος και οζιδιακές αλλοιώσεις αριστερού πνεύμονα.

Διερεύνηση:
Υπεβλήθη σε πλευροσκόπηση με εικόνα πολλαπλών οζιδιακών αλλοιώσεων τοιχωματικού υπεζωκότα και ελήφθησαν βιοψίες αρνητικές για κακοήθεια. Κατόπιν παροχέτευσης της υπεζωκοτικής συλλογής υπεβλήθη σε επαναληπτική αξονική τομογραφία θώρακος με εικόνα στένωσης του κορυφαίου του δεξιού κάτω λοβαίου βρόγχου, οπότε και διενεργήθη βρογχοσκόπηση με ανάδειξη εξωφυτικής βλάβης και ελήφθησαν βιοψίες. Το αποτέλεσμα της παθολογοανατομικής εξέτασης έδειξε μεσεγχυματογενή όγκο με πιθανότερη διάγνωση μονοφασικού συνοβιακού σαρκώματος (S100 +). Ο ασθενής παραπέμφθηκε σε ογκολόγο και υπεβλήθη σε PET/CT για σταδιοποίηση με ανάδειξη μορφώματος ωμοπλάτης με SUV 8, η βιοψία του οποίου επιβεβαίωσε την ανωτέρω διάγνωση.

Συζήτηση:
Η διάγνωση του συνοβιακού σαρκώματος συνήθως καθυστερεί λόγω της αργής ανάπτυξής του. (Leonard et al., 2019). Ενδοβρογχικές μεταστάσεις προέρχονται συχνότερα από καρκίνο μαστού, παχέος εντέρου και νεφρού, ενώ εξαιρετικά σπάνια από το συνοβιακό σάρκωμα. (Marchioni et al., 2014)

Συμπεράσματα:
Η απουσία κακοήθειας στην πλευροσκόπηση δεν τεκμηριώνει καλοήθεια της νόσου. Σημαντικός είναι ο ρόλος της βρογχοσκόπησης στη διάγνωση μεταστατικών ενδοβρογχικών βλαβών.

Βιβλιογραφία
1. Leonard, R., Schultz, C. and Hadique, S. (2019) 'An unusual endobronchial lesion: Expanding the differential diagnosis', Respirology Case Reports, 7(5).
2. Marchioni, A. et al. (2014) 'Endobronchial metastasis: An epidemiologic and Clinicopathologic Study of 174 consecutive cases', Lung Cancer, 84(3), pp. 222–228.

EP-148

ΠΝΕΥΜΟΝΟΛΟΓΙΚΕΣ ΕΚΔΗΛΩΣΕΙΣ ΚΑΡΚΙΝΟΥ ΤΟΥ ΝΕΦΡΟΥ – Η ΕΜΠΕΙΡΙΑ ΕΝΟΣ ΚΕΝΤΡΟΥ

Παπαβασιλείου Βασίλειος, Λαμπαδάκης Στέφανος Καραγεώργου Βάγια, Σακελλαρόπουλος Αντώνιος, Κοντονάσιου Γεωργία, Ραπτάκης Θωμάς, Λουκίδης Στυλιανός, Βουλγαρέλη Ηλέκτρα
Β΄ Πανεπιστημιακή Πνευμονολογική Κλινική ΠΓΝ «ΑΤΤΙΚΟΝ»

ΕΙΣΑΓΩΓΗ: Ο καρκίνος του νεφρού ευθύνεται για το 2% παγκοσμίως όλων των διαγνώσεων και θανάτων από καρκίνο και αναμένεται το ποσοστό αυτό να αυξηθεί. Κατά τη διάγνωση, το 12-16% των ασθενών θα παρουσιάζουν μία ή περισσότερες μεταστάσεις. Ο πνεύμονας αποτελεί την πιο συχνή θέση μεταστάσεων και αφορά στο 45% των ασθενών αυτών. Συνεπώς, οι ασθενείς με νεφροκυτταρικό καρκίνωμα μπορεί να εμφανίσουν διάφορες πνευμονικές εκδηλώσεις, όπως μεταστατική νόσο, υπεζωκοτική συλλογή, αιμόπτυση, λεμφαδενοπάθεια τύπου σαρκοείδωσης, πνευμονική εμβολή.
ΜΕΘΟΔΟΙ: Μελετήθηκαν 8 ασθενείς, οι οποίοι είχαν πνευμονική εκδήλωση ως πρώτο σύμπτωμα του νεφροκυτταρικού καρκινώματος και νοσηλεύτηκαν στην Β΄ Πανεπιστημιακή Πνευμονολογική Κλινική του ΠΓΝ ΄΄ΑΤΤΙΚΟΝ΄΄ κατά την περίοδο 11ος /2022 – 09ος /2023 .
ΑΠΟΤΕΛΕΣΜΑΤΑ: Αφορά δείγμα 8 ασθενών, των οποίων τα δημογραφικά χαρακτηριστικά φαίνονται στον Πίνακα 1. Τρεις ασθενείς (37.5%) προσήλθαν στα ΤΕΠ, λόγω δύσπνοιας, δύο (25%) με αιμόπτυση, δύο (25%) για διερεύνηση τυχαίων παθολογικών ευρημάτων κατά την απεικόνιση του θώρακος και ένας (12.5%) λόγω εμπυρέτου. Οι αξονικές τομογραφίες (CTs) θώρακος ανέδειξαν μονήρη χωροκατακτητική εξεργασία σε 4 από τους ασθενείς, υπεζωκοτική συλλογή σε 2 ασθενείς, μόνο λεμφαδενοπάθεια μεσοθωρακίου και/ή πυλών σε έναν ασθενή και πολλαπλά οζίδια άμφω ως β' εντοπίσεις σε έναν ασθενή, όπως φαίνονται στην Εικόνα 1. Τέσσερις (50%) ιστολογικές επιβεβαιώσεις της κακοήθειας πραγματοποιήθηκαν με βρογχοσκόπηση, ενώ οι υπόλοιπες ήταν μέσω βιοψίας δια λεπτής βελόνης υπό CT. Το διαυγοκυτταρικό νεφροκυτταρικό καρκίνωμα ήταν ο πιο συχνός ιστολογικός τύπος και ανευρέθηκε σε 7 περιπτώσεις.
ΣΥΜΠΕΡΑΣΜΑ: Το νεφροκυτταρικό καρκίνωμα μπορεί να παρουσιαστεί με πολλαπλές πνευμονικές εκδηλώσεις είτε ως αρχικό σύμπτωμα της νόσου είτε σε πιο προχωρημένα στάδια.

Πίνακας 1. Χαρακτηριστικά ασθενών με νεφροκυτταρικό καρκίνωμα και με πνευμονική προσβολή.

Χαρακτηριστικά ασθενών		n = 8
Ηλικία (μέση τιμή- SD)		66 (46 – 77) έτη
Φύλο (n, %)	Άνδρες Γυναίκες	6 (75%) 2 (25%)
BMI (kg/m2)		32.2
Κάπνισμα (n, %)	Ενεργοί καπνιστές Πρώην καπνιστές Μη καπνιστές	2 (25%) 5 (62.5% 1 (12.5%)
Αρτηριακή υπέρταση (n, %)		6 (75%)
Σακχαρώδης διαβήτης (n, %)		2 (25%)
Καρδιακή ανεπάρκεια (n, %)		1 (12.5%)
ΧΑΠ (n, %)		4 (50%)

Πνευμονική ίνωση (n, %)		0 (0%)
Χρόνια αναπνευστική ανεπάρκεια (n, %)		3 (37.5%)
Σύμπτωμα (n, %)	Δύσπνοια Αιμόπτυση Πυρετός + παθολογική ακτινογραφία θώρακος Άνευ συμπτωμάτων	3 (37.5%) 2 (25%) 1 (12.5%) 2 (25%)
Διάγνωση με (n, %)	Απλή βρογχοσκόπηση EBUS TBNB FNB νεφρού υπό CT FNB ήπατος υπό CT FNB οστού υπό CT	2 (25%) 2 (25%) 2 (25%) 1 (12.5%) 1 (12.5%)
Εντόπιση Ca νεφρού (n, %)	Δεξιά Αριστερά	6 (75%) 2 (25%)
Ιστολογική εξέταση (n, %)	Διαυγοκυτταρικό	7 (87.5%)
	Θηλώδες	1 (12.5%)
	Χρωμόφοβο	0 (0%)
Στάδιο T	T1 T2 T3 T4 Άγνωστο	2 (25%) 3 (37.5%) 0 (0%) 3 (37.5%) 0 (0%)
Παρουσία λεμφαδενοπάθειας ΜΣΘ και/ή πυλών (N1) (n, %)		5 (62.5%)
Μετάσταση μόνο στον πνεύμονα (n, %)		3 (37.5%)
Μετάσταση στον πνεύμονα και σε άλλα όργανα (ήπαρ, οστά, εγκέφαλο) (n, %)		5 (62.5%)
Θάνατος κατά τη νοσηλεία (n, %)		1 (12.5%)

Εικόνα 1
(α): Μεταστατικός καρκίνος νεφρού ως χωροκατακτητική εξεργασία στη ΔΕ πύλη
(β): Διογκωμένος λεμφαδένας στη θέση 4R
(γ): Υπεζωκοτικές συλλογές άμφω με ΔΕ > ΑΡ
(δ): Οζίδια σε αμφότερους τους κάτω πνευμονικούς λοβούς

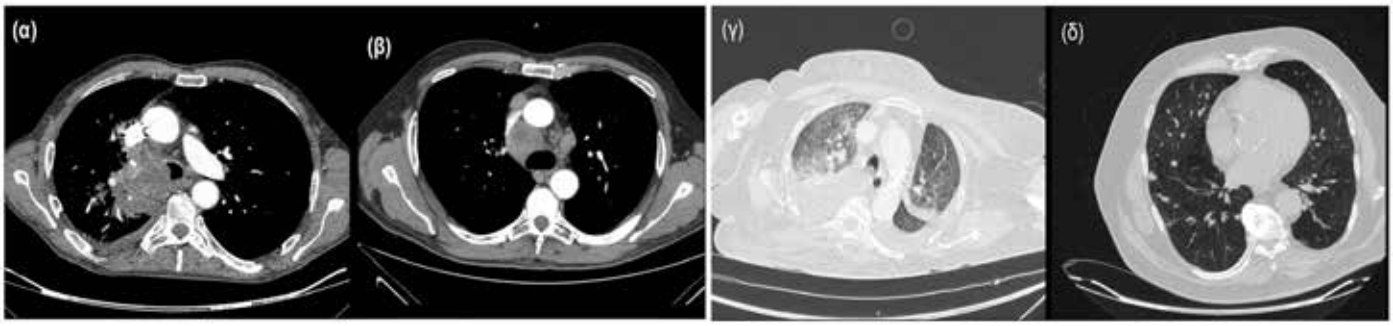

EP-149

ΘΩΡΑΚΟΣΚΟΠΙΚΗ (VATS) ΒΡΟΓΧΟΠΛΑΣΤΙΚΗ ΓΙΑ ΤΗΝ ΑΝΤΙΜΕΤΩΠΙΣΗ ΣΠΑΝΙΟΥ ΒΡΟΓΧΙΚΟΥ ΚΑΡΚΙΝΟΕΙΔΟΥΣ ΟΓΚΟΥ ΣΤΟ ΔΙΑΜΕΣΟ ΒΡΟΓΧΟ, ΧΩΡΙΣ ΤΗ ΔΙΕΝΕΡΓΕΙΑ ΛΟΒΕΚΤΟΜΗΣ

Κωνσταντίνος Πιτσικάκης[2], Μαρία Δ. Κουλουγουσίδου[2], Χρυσάνθη Μάναλη[2], Τσαμπίκα Φ. Μπακίρη[2], Ευτυχία Γ. Γιαννοπούλου[2], Παναγιώτης Αλεξόπουλος[1], Γεώργιος Καραΐνδρος[3], Κωνσταντίνος Καραγιάννης[4], Εμμανουήλ Κεφαλογιάννης [1,2]
[1]Πανεπιστημιακή Θωρακοχειρουργική Κλινική, Πανεπιστημιακό Γενικό Νοσοκομείο Ηρακλείου, Κρήτη, [2]Ιατρική Σχολή Πανεπιστημίου Κρήτης, [3] Agaplesion Markus Krankenhaus Frankfurt am Main, Γερμανία, [4]Πνευμονολογική Κλινική, Βενιζέλειο Νοσοκομείο Ηρακλείου, Κρήτη

Εισαγωγή:
Η βρογχοπλαστική αποτελεί μια χειρουργική τεχνική που δίνει τη δυνατότητα διάσωσης πνευμονικού παρεγχύματος σε κεντρικής εντόπισης, καρκίνο του πνεύμονα.

Σκοπός:
Διενέργεια βρογχοπλαστικής για την εκτομή σπάνιας εντόπισης καρκινοειδούς όγκου στον διάμεσο βρόγχο χωρίς λοβεκτομή ή πνευμονεκτομή.

Υλικό-Μέθοδος:
Ασθενής 20 ετών, καπνιστής, υπό θεραπεία για βρογχικό άσθμα από έτους, παρουσιάστηκε στα ΤΕΠ με αιμόπτυση. Στον απεικονιστικό έλεγχο με αξονική τομογραφία, διαπιστώθηκε ενδοβρογχική μάζα που σχεδόν απόφρασσε τον διάμεσο βρόγχο κατά Myer-Cotton Grade III. Υποβλήθηκε σε βρογχοσκόπηση με άκαμπτο ενδοσκόπιο και διενεργήθηκε ενδοβρογχική αφαίρεση του όγκου, η οποία εξορμούταν από τη μεμβρανώδη μοίρα της τραχείας του διάμεσου βρόγχου κοντά στη δευτερεύουσα τρόπιδα για τον δεξιό άνω λοβό. Το ιστολογικό αποτέλεσμα ήταν τυπικό καρκινοειδές.

Αποτέλεσμα:
Ο ασθενής υπεβλήθη σε δεξιά θωρακοσκοπική (VATS) βρογχοπλαστική του διάμεσου βρόγχου. Συγκεκριμένα διενεργήθη διατομή του διάμεσου βρόγχου ένθεν και ένθεν της βλάβης. Το αφαιρεθέν τμήμα εστάλη για ταχεία βιοψία των ορίων εκτομής που ήταν αρνητικά και κατόπιν ακολούθησε θωρακοσκοπική αναστόμωση του βρόγχου. Η μετεγχειρητική πορεία του ασθενούς ήταν ομαλή.

Συμπέρασμα:
Η βρογχοπλαστική αποτελεί την ενδεδειγμένη τεχνική για την αφαίρεση καρκινοειδούς όγκου με διάσωση πνευμονικού παρεγχύματος. Η βοήθεια που προσφέρει η μεγέθυνση της θωρακοσκόπησης συμβάλλει στο άριστο αναστομωτικό αποτέλεσμα, ενώ ο ασθενής επωφελείται λόγω μειωμένων επιπέδων πόνου, ταχύτερης κινητοποίησης και λιγότερων αναπνευστικών επιπλοκών.

EP-150

ΑΝΤΙΜΕΤΩΠΙΣΗ ΠΑΡΑΤΕΤΑΜΕΝΗΣ ΔΙΑΦΥΓΗΣ ΑΕΡΑ ΜΕ ΠΛΑΣΜΑ (FFP) ΜΕΤΑ ΑΠΟ ΛΟΒΕΚΤΟΜΗ: ΜΕΛΕΤΗ ΠΕΡΙΣΤΑΤΙΚΟΥ

Μαρία Δ. Κουλουγουσίδου[2], Τσαμπίκα Φ. Μπακίρη[2], Κωνσταντίνος Πιτσικάκης[2], Ευτυχία Γ. Γιαννοπούλου[2], Χρυσάνθη Μάναλη[2], Παναγιώτης Αλεξόπουλος[1], Ευστάθιος Δετοράκης[4], Γεώργιος Καραΐνδρος[3], Εμμανουήλ Κεφαλογιάννης[1,2]
[1]Πανεπιστημιακή Θωρακοχειρουργική Κλινική, Πανεπιστημιακό Γενικό Νοσοκομείο Ηρακλείου, Κρήτη, [2]Ιατρική Σχολή Πανεπιστημίου Κρήτης, [3] Agaplesion Markus Krankenhaus Frankfurt am Main, Γερμανία, [4]Εργ. Ιατρικής Απεικόνισης, Πανεπιστημιακό Γενικό Νοσοκομείο Ηρακλείου, Κρήτη

Εισαγωγή:
Η παρατεταμένη διαφυγή αέρα (Prolonged Air Leak-PAL) λόγω κυψελιδο-πλευρικού συριγγίου αποτελεί μια από τις πιο συχνές επιπλοκές μετά από εκτομή πνευμονικού παρεγχύματος. Η PAL συνδέεται με αυξημένο κίνδυνο νοσηρότητας και θνητότητας, μεγαλύτερη διάρκεια παραμονής του σωλήνα θωρακικής παροχέτευσης και επομένως παρατεταμένη νοσηλεία καθώς και αυξημένο κόστος. Η αντιμετώπιση της PAL μπορεί να είναι δύσκολη καθώς η διαχείριση της παραμένει αμφιλεγόμενη λόγω της έλλειψης κατευθυντήριων οδηγιών.

Σκοπός:
Σε αυτή τη μελέτη, αξιολογούμε την αποτελεσματικότητα μιας νέας μεθόδου διαχείρισης της μετεγχειρητικής διαφυγής αέρα με ενδο-υπεζωκοτική έγχυση φρέσκου κατεψυγμένου πλάσματος (FFP) μέσω σωλήνα θωρακικής παροχέτευσης.

Υλικό – Μεθοδολογία:
Σε ασθενή με παρατεταμένη διαφυγή αέρα μετά από θωρακοσκοπική αριστερή άνω λοβεκτομή έγινε έγχυση ενδο-υπεζωκοτικά 2 μονάδων FFP μέσω του σωλήνα θωρακικής παροχέτευσης. Για την αξιολόγηση της αερόστασης χρησιμοποιήθηκε ψηφιακή συσκευή παροχέτευσης θώρακα Thopaz+, μια φορητή μονάδα αναρρόφησης με συνεχή καταγραφή της ροής, η οποία επιτρέπει την κινητοποίηση του ασθενούς.

Αποτελέσματα:
Την 5η μετεγχειρητική μέρα χορηγήθηκε ενδο-υπεζωκοτικά FFP και παρατηρήθηκε άμεσα μείωση της διαφυγής αέρα από 500-600 ml/min σε λιγότερο από 100 ml/min. Την 7η μετεγχειρητική ημέρα η διαφυγή μηδενίστηκε και την 9η μετεγχειρητική ημέρα αφαιρέθηκε ο σωλήνας θωρακικής παροχέτευσης, δεδομένου ότι δεν υπήρχαν ενδείξεις διαφυγής αέρα από το Thopaz+.

Συμπεράσματα:
Στη βιβλιογραφία έχουν περιγραφεί διάφορες μέθοδοι για τη αντιμετώπιση της μετεγχειρητικής PAL, με πρώτη την συντηρητική. Ωστόσο η ενδο-υπεζωκοτική έγχυση FFP φαίνεται να είναι μια αποτελεσματική μέθοδος. Η απουσία επιπλοκών ή ανεπιθύμητων συμβάντων και η ευκολία πρόσβασης, την καθιστά μια ασφαλή, οικονομική και πολλά υποσχόμενη εναλλακτική λύση.

EP-151

Η ΕΜΠΕΙΡΙΑ ΜΑΣ ΑΠΟ ΤΗ ΤΑΧΕΙΑ ΥΙΟΘΕΤΗΣΗ ΤΗΣ ΘΩΡΑΚΟΣΚΟΠΙΚΗΣ ΧΕΙΡΟΥΡΓΙΚΗΣ ΣΤΟ ΠΑΝΕΠΙΣΤΗΜΙΑΚΟ ΝΟΣΟΚΟΜΕΙΟ ΗΡΑΚΛΕΙΟΥ

Σοφία Κάργατζη[2], Κατερίνα Παπαδάκη[2], Νικολέτα Κόκκου[2], Κωνσταντίνος Πιτσικάκης[2], Μαρία Δ. Κουλουγουσίδου[2], Παναγιώτης Αλεξόπουλος[1], Γεώργιος Καραΐνδρος[3], Μιχαήλ Φαναρίδης[4], Κωνσταντίνος Σπανάκης[5], Εμμανουήλ Κεφαλογιάννης[1,2]
[1]Πανεπιστημιακή Θωρακοχειρουργική Κλινική, Πανεπιστημιακό Γενικό Νοσοκομείο Ηρακλείου, Κρήτη, [2]Ιατρική Σχολή Πανεπιστημίου Κρήτης, [3] Agaplesion Markus Krankenhaus Frankfurt am Main, Γερμανία, [4] Πνευμονολογική κλινική, Πανεπιστημιακό Γενικό Νοσοκομείο Ηρακλείου, Κρήτη, [5] Ακτινολογικό Τμήμα, Πανεπιστημιακό Γενικό Νοσοκομείο Ηρακλείου, Κρήτη

Εισαγωγή:
Η θωρακοσκοπική χειρουργική (VATS) έχει αποδειχθεί ότι είναι ασφαλής, ισάξια ογκολογικά έναντι της ανοικτής επέμβασης, με καλύτερο κλινικό αποτέλεσμα και λιγότερες επιπλοκές.

Σκοπός: Αναφορά της εμπειρίας μας από τη μετάβαση από την ανοικτή στη θωρακοσκοπική χειρουργική στο Πανεπιστημιακό Νοσοκομείο Ηρακλείου (ΠαΓΝΗ) .

Υλικό – Μέθοδος:
Μελετήθηκαν οι επείγουσες και προγραμματισμένες επεμβάσεις που πραγματοποιήθηκαν στη Πανεπιστημιακή Θωρακοχειρουργική κλινική του ΠαΓΝΗ το διάστημα Οκτώβριος 2019 - Οκτώβριος 2023. Καταγράφηκαν οι θωρακοσκοπικές και οι ανοικτές επεμβάσεις και η σχετική αναλογία τους κατ΄έτος.

Αποτέλεσμα:
Τον πρώτο χρόνο διενεργήθηκαν συνολικά 129 χειρουργεία εκ των οποίων 114 ανοικτά και μόνον 9 (6,9%) θωρακοσκοπικά. Ακολούθησε μια προοδευτική αύξηση των συνολικών χειρουργικών επεμβάσεων στα 146 το δεύτερο χρόνο, 140 τον τρίτο, 162 τον τέταρτο και 182 τον πέμπτο χρόνο. Παράλληλα οι θωρακοσκοπικές επεμβάσεις αυξήθηκαν σε 18 (12,3%) το δεύτερο χρόνο, 25 (17,8%) τον τρίτο, 69 (42,5%) τον τέταρτο και 94 (51,6%) τον πέμπτο χρόνο.Έτσι η VATS από 6,9% του συνόλου τον πρώτο χρόνο έφτασε να αποτελεί το 51,6% των επεμβάσεων τον πέμπτο χρόνο της μελέτης. Παράλληλα αυξήθηκαν οι συνολικές χειρουργικές επεμβάσεις κατά 41% παρά την αρνητική επίδραση της πανδημίας του κορωνοϊού στα τακτικά χειρουργεία λόγω περικοπής του διαθέσιμου χειρουργικού χρόνου.

Συμπέρασμα:
Η VATS έχει αποδειχθεί θεραπεία εκλογής τόσο για προγραμματισμένα όσο και επείγοντα χειρουργεία. Διεθνώς η καμπύλη εκμάθησης της είναι χαμηλή λόγω της τεχνικής της δυσκολίας. Ωστόσο στο Θωρακοχειρουργικό τμήμα του νοσοκομείου μας έχει ταχέως υιοθετηθεί και έχει αντικαταστήσει το ανοικτό χειρουργείο στις περισσότερες προγραμματισμένες επεμβάσεις λόγω της ταχύτερης ανάρρωσης και σημαντικής βελτίωσης των επιπέδων πόνου των ασθενών μετεγχειρητικά.

EP-152

ΟΙ ΝΕΩΤΕΡΕΣ ΘΕΡΑΠΕΙΕΣ ΤΟΥ ΟΓΚΟΛΟΓΙΚΟΥ ΑΣΘΕΝΗ ΚΑΙ ΑΝΑΠΤΥΞΗ ΑΝΕΠΙΘΥΜΗΤΩΝ ΕΝΕΡΓΕΙΩΝ ΕΚ ΤΩΝ ΠΝΕΥΜΟΝΩΝ. ΑΝΑΖΗΤΗΣΗ ΠΑΡΑΓΟΝΤΩΝ ΚΙΝΔΥΝΟΥ

Πέττα Βάσω[1], Αρδαβάνης-Λουκέρης Γεράσιμος[2], Αποστόλου Απόστολος[3], Μιχαηλίδου Ήρα[1], Ζέτος Αθανάσιος[1], Γκιοξάρη Ευθαλεία[1], Τσώνου Άννα[4], Αθανασιάδου Άννα-Μαρία[4], Παπαδοπούλου Όλγα[4], Περδικάρη Κωνσταντίνα[2], Μπισιρτζόγλου Δανάη[1]
[1]Πνευμονολογική Κλινική, ΓΑΟΝΑ "Ο ΑΓΙΟΣ ΣΑΒΒΑΣ", [2]Α΄ Ογκολογική Κλινική, ΓΑΟΝΑ "Ο ΑΓΙΟΣ ΣΑΒΒΑΣ", [3]Β΄ Ογκολογική Κλινική, ΓΑΟΝΑ "Ο ΑΓΙΟΣ ΣΑΒΒΑΣ", [4] Κυτταρολογικό Εργαστήριο, ΝΝΘΑ "Η ΣΩΤΗΡΙΑ"

Εισαγωγή:
Ο καρκίνος του πνεύμονα παραμένει η πρώτη πιο θανατηφόρα κακοήθεια παγκοσμίως. Η έκρηξη τα τελευταία χρόνια της σύγχρονης θεραπευτικής με την μοριακή στόχευση και την ανοσοθεραπεία, έχει αλλάξει την πορεία ενός άλλοτε ταχέως θανατηφόρου νοσήματος. Όμως οι νεώτερες θεραπείες δεν είναι άμοιρες παρενεργειών. Μία εξ αυτών είναι η πνευμονίτιδα η οποία βάσει της βαρύτητάς της δύναται να οδηγήσει σε διακοπή της θεραπείας με δεινή επίπτωση στην πορεία της νόσου του ασθενούς.

Σκοπός:
Η αναζήτηση παραγόντων κινδύνου για την ανάπτυξη πνευμονίτιδας από τη λήψη στοχεύουσας θεραπείας και/ή ανοσοθεραπείας.

Υλικό-μεθοδολογία:
Αναζητήθηκαν ασθενείς που ελάμβαναν ανοσοθεραπεία ή στοχευμένη θεραπεία και διερευνήθηκαν λόγω πιθανής πνευμονίτιδας τα τρία τελευταία έτη. Συμπεριλήφθηκαν 20 ασθενείς με καρκίνο με αξονική θώρακος συμβατή με πνευμονίτιδα. Λόγω έλλειψης στοιχείων μελετήθηκαν 13 ασθενείς. Όλοι οι ασθενείς βρογχοσκοπήθηκαν και υποβλήθηκαν σε βρογχοκυψελιδική έκπλυση.Εστάλη καλλλιέργεια και κυτταρολογική. Κατηγοριοποιήθηκαν βάσει της αξονικής (Grade 1-3).

Αποτελέσματα:
Μελετήθηκαν 13 ασθενείς με μέση ηλικία 63,46 (±12,17), 4 άνδρες και 9 γυναίκες.Οι 8 ήταν νυν και πρώην καπνιστές και οι 5 ήταν μη καπνιστές.3 είχαν α΄παθές όργανο τον πνεύμονα, 8 τον μαστό και 2 απομακρυσμένο όργανο. 9 ελάμβαναν στοχεύουσα θεραπεία και 4 ανοσοθεραπεία.6 έλαβαν ακτινοθεραπεία θώρακα και 7 δεν έλαβαν.Το BAL ήταν λεμφοκυτταρικό στο 61,5% των ασθενών, ηωσινοφιλικό στο 15,4% και μη ειδικό στο 23,1%.Κανείς δεν είχε υποκείμενη διάμεση πνευμονοπάθεια και στο 23% συνυπήρχε ΧΑΠ.Το ποσοστό των ασθενών με grade 3 ήταν στατιστικά σημαντικά υψηλότερο στους ασθενείς με υψηλό φορτίο νόσου σε σχέση με εκείνων με χαμηλό φορτίο (p=0,077).Το grade πνευμονίτιδας δε διέφερε στατιστικά σημαντικά: ανάλογα με τον τύπο κυττάρων στο BAL, μεταξύ των ασθενών που λάμβαναν ή όχι ΧΜΘ, ανάλογα με το mMRC, ούτε μεταξύ των ασθενών με και χωρίς RT θώρακα.

Συμπεράσματα:
Η πνευμονίτιδα από τις νεώτερες θεραπείες ανακύπτει όλο και συχνότερα με την ευρύτερη χρήση των νεώτερων θεραπειών, γεγονός που επιβάλει την αναγνώριση πιθανών παραγόντων κινδύνου για την έγκαιρη διάγνωση και αντιμετώπιση. Το φορτίο της βασικής νόσου θα μπορούσε να αντιπροσωπεύει έναν τέτοιο παράγοντα. Χρειάζονται περισσότερες μελέτες στην κατεύθυνση αυτή.

ΕΡ-153

ΔΕΔΟΜΕΝΑ ΠΡΟΣΥΜΠΤΩΜΑΤΙΚΟΥ ΕΛΕΓΧΟΥ (SCREENING) ΚΑΡΚΙΝΟΥ ΠΝΕΥΜΟΝΑ (ΚΤΠ) ΣΕ ΜΗ ΚΑΠΝΙΣΤΕΣ

Αντώνιος Κρούσκος, Παπαπαβασιλείου Βασίλειος, Στουρνάρα Λαμπρινή, Στυλιανός Λουκίδης
Β΄ Πανεπιστημιακή Πνευμονολογική Κλινική, ΠΓΝ «ΑΤΤΙΚΟΝ», Ιατρική Σχολή, Εθνικό και Καποδιστριακό Πανεπιστήμιο Αθηνών
Γ΄ Πανεπιστημιακή Παθολογική Κλινική ΓΝΝΘΑ «Η ΣΩΤΗΡΙΑ» Ιατρική Σχολή, Εθνικό και Καποδιστριακό Πανεπιστήμιο Αθηνών

Εισαγωγή – Σκοπός:
Ο ΚτΠ αποτελεί στους μη καπνιστές σημαντική αιτία θανάτου, με μεγάλη επίπτωση στην Ασία. Ενοχοποιούνται πληθώρα παραγόντων πλην του καπνίσματος. Η πενταετής επιβίωση κυμαίνεται σε χαμηλά ποσοστά λόγω καθυστερημένης διάγνωσης, ενώ αυξάνεται επί έγκαιρης διάγνωσης. Η αποτελεσματικότητα των προγραμμάτων screening για ΚτΠ σε καπνιστές είναι τεκμηριωμένη, αντίθετα στους μη καπνιστές το όφελος και τα κριτήρια ένταξης, διερευνώνται. Γίνεται μια αναδρομή στην τρέχουσα βιβλιογραφία των δεδομένων screening για ΚτΠ σε μη καπνιστές και πως αυτά εφαρμόζονται.

Μέθοδοι:
Η βιβλιογραφία συλλέχτηκε από τις βάσεις δεδομένων PubMed, NCBI και ClinicalTrials.gov, με κριτήριο την αγγλική γλώσσα, και αφορούσαν κλινικές δοκιμές, άρθρα και άρθρα ανασκόπησης.

Αποτελέσματα:
Παρά τα δεδομένα που καταδεικνύουν αύξηση του ποσοστού ανίχνευσης και μείωση της θνητότητας από ΚτΠ από screening σε μη καπνιστές, δεν έχει αποσαφηνιστεί το όφελος και η σχέση κόστους αποτελεσματικότητας και δεν υπάρχουν ομόφωνα οδηγίες για εφαρμογή screening σε μη καπνιστές.

Συμπεράσματα:
Μόνο το 26% των διαγνωσθέντων ΚτΠ ανήκουν σε πληθυσμούς που πληρούν τα τρέχοντα κριτήρια ένταξης των προβλεπτικών μοντέλων των προγραμμάτων screening ΚτΠ. Κρίνεται σκόπιμη η διερεύνηση επιπλέον προδιαθεσικών παραγόντων για ΚτΠ, εμπλουτίζοντας τα υπάρχοντα προβλεπτικά μοντέλα κινδύνου, με στόχο την μείωση της θνητότητας σε ομάδες που δεν δύναται να ενταχθούν στα προγράμματα screening, και απαιτείται συντονισμένη έρευνα στην κατεύθυνση αυτή.

EP-154

ΜΙΑ ΣΠΑΝΙΑ ΠΕΡΙΠΤΩΣΗ ΜΙΚΡΟΚΥΤΤΑΡΙΚΟΥ ΝΕΥΡΟΕΝΔΟΚΡΙΝΙΚΟΥ ΚΑΡΚΙΝΩΜΑΤΟΣ ΠΝΕΥΜΟΝΑ ΜΕ ΑΠΩΛΕΙΑ SMARCA4

Ανδρέας Μ. Ματθαίου[1], Ιωάννης Τόμος[1], Ιωάννης Βαμβακάρης[2], Νεκτάριος Αναγνωστόπουλος[3], Αικατερίνη Παπαδοπούλου[2], Ιωάννης Ρούσσης[1], Εμμανουέλα Ζερβού[1], Κατερίνα Σακελλαροπούλου[1], Σεραφείμ Χρυσικός[1], Γεώργιος Χειλάς[1], Γρηγόριος Στρατάκος[3], Καλλιόπη Αγγέλου[4], Αγγελική Πασπαλλή[1]

[1]5η Πνευμονολογική Κλινική, Γ.Ν.Ν.Θ.Α. «Η Σωτηρία», Αθήνα, [2]Παθολογοανατομικό Εργαστήριο, Γ.Ν.Ν.Θ.Α. «Η Σωτηρία», Αθήνα, [3]Α΄ Πανεπιστημιακή Πνευμονολογική Κλινική, Γ.Ν.Ν.Θ.Α. «Η Σωτηρία», Αθήνα, [4]Νέα Μονάδα Εντατικής Θεραπείας, Γ.Ν.Ν.Θ.Α. «Η Σωτηρία», Αθήνα

Εισαγωγή:
Οι SMARCA2 και SMARCA4 είναι δύο αλληλοαποκλειστικές καταλυτικές υπομονάδες του συμπλέγματος SWI/SNF που συμμετέχει στην αναδιαμόρφωση της χρωματίνης και τη μεταγραφή. Η ξεχωριστή ή συνδυασμένη απώλειά τους στο μη μικροκυτταρικό καρκίνωμα πνεύμονα (NSCLC) σχετίζεται με δυσμενή πρόγνωση.

Σκοπός – Μεθοδολογία:
Σκοπός της μελέτης ήταν η περιγραφή της πρώτης κλινικής περίπτωσης περιοχικής απώλειας του SMARCA4 σε μικροκυτταρικό νευροενδοκρινικό καρκίνωμα πνεύμονα (SCLC) και η περιγραφική ανασκόπηση της σχετικής βιβλιογραφίας.

Αποτελέσματα:
Άνδρας 57 ετών, ενεργός καπνιστής (100 πακέτα-έτη), με ελεύθερο ατομικό ιστορικό, νοσηλεύτηκε για διερεύνηση χωροκατακτητικής βλάβης δεξιού πνεύμονα. Ο ασθενής παρουσίαζε δύσπνοια προσπαθείας και εισπνευστικό σιγμό από εβδομάδας. Η υπολογιστική τομογραφία θώρακα ανέδειξε ευμεγέθη μάζα στον δεξιό άνω λοβό με διήθηση της τραχείας και του μεσοθωρακίου. Διενεργήθηκε βρογχοσκόπηση, η οποία ανέδειξε εξωφυτική βλάβη στο κατώτερο τμήμα της τραχείας με σημαντική στένωση αυτής, καθώς και διήθηση και απόφραξη του δεξιού στελεχιαίου βρόγχου. Η βιοψία της βλάβης ανέδειξε κακόηθες νεόπλασμα απροσδιόριστης προέλευσης, ενώ η βιοψία λεμφαδενικής ομάδας στη δεξιά υπερκλείδια χώρα ανέδειξε SCLC με περιοχική απώλεια του SMARCA4. Ο ασθενής επιδεινώθηκε κλινικά, διασωληνώθηκε και μεταφέρθηκε στηΜονάδα Εντατικής Θεραπείας, όπου υπεβλήθη σε συνεδρίες άκαμπτης βρογχοσκόπησης για την αποδιόγκωση της ενδοτραχειακής βλάβης, ενώ τελικά απεβίωσε μετά από μακρά νοσηλεία. Πειράματα σε κυτταρικές σειρές και πρωτογενείς όγκους NSCLC έχουν δείξει ότι η απώλεια του SMARCA4 οδηγεί σε διαταραγμένη κυτταρική μορφολογία και αυξημένο ογκογενετικό δυναμικό.

Συμπεράσματα:
Πρόκειται για την πρώτη κλινική περίπτωση SCLC με απώλεια του SMARCA4 σε ασθενή με εκτεταμένη και ταχέως εξελισσόμενη νόσο. Όπως και στις περιπτώσεις NSCLC, ασθενείς με SMARCA4-αρνητικό SCLC μπορεί να έχουν μειωμένη επιβίωση.

EP-156

ENDOCRINE ADVERSE EFFECTS INDUCED BY IMMUNE CHECKPOINT INHIBITORS TREATMENT IN NON-SMALL LUNG CELL CANCER (NSCLC), MELANOMA AND UROTHELIAL CANCER: A DOUBLE-EDGED SWORD. SYSTEMATIC REVIEW AND META-ANALYSIS

S. Kopanos[1,2], **P.Roussakis**[1], **I.V.Kostopoulos**[1], **A.Charpidou**[2], **O. Tsitsilonis**[1], **K. Syrigos**[2]
[1] Flow Cytometry Unit, Department of Biology, School of Science, [2], 3dr Dept of Internal Medicine and Laboratory Sotiria Hospital, National and Kapodistrian University of Athens, Athens, Greece

Immunotherapies, in the form of immune checkpoint inhibition (ICIs), is a new approach that revolutionized the treatment of various types of solid and hematologic cancers. The most significant results have been detected in patients with melanoma and non-small-cell lung cancer while recently they have been approved and applied as complementary therapy in bladder or urotherial carcinomas.
Modulators of immune checkpoint proteins, such as the cytotoxic T-lymphocyte antigen-4 (CTLA-4) and programmed death-1 (PD-1), two co-inhibitory receptors that are expressed on T cells upon activation, based on immunothepeutic approaches have been recently developed. Under physiological conditions, these molecules have crucial impact in maintaining immune homeostasis by down-regulating T-cell signaling, thereby reducing or excluding unbridled T-cell proliferation while maintaining tolerance to self-antigens, such as tumor-associated antigens. Nevertheless, immune checkpoint blockade can also lead to the breaking of immune self-tolerance, thereby inducing a novel syndrome of autoimmune/autoinflammatory side effects, designated as "immune-related adverse events," mainly including endocrinopathies.
Monoclonal antibodies (mAbs) targeting immune checkpoints (i.e., anti-CTLA: ipilimumab, tremelimumab; anti-PD-1: nivolumab, pembrolizumab; anti-PD-L1: durvalumab, atezolizumab) unleash the immune system against tumor cells targeting mainly T cells. Treatment with immune checkpoint inhibitors (ICIs) is accompanied with a range of diverse and distinct immune-related adverse events (irAEs), reflecting the mechanistic particularity of each target (i.e., CTLA-4, and PD-1/PD-L1 network).
In the following systematic review and meta-analysis we discuss the pathophysiological and clinical aspects of irAEs with specific emphasis on endocrine irAEs associated with ICIs and specifically based on the two most successful applications, melanoma and non-small cell lung cancer, as well as one which is still in a more experimentary phase, the urothelial cancer.

EP-157

ΣΑΡΚΩΜΑ ΠΝΕΥΜΟΝΙΚΗΣ ΑΡΤΗΡΙΑΣ ΜΙΜΟΥΜΕΝΟ ΠΝΕΥΜΟΝΙΚΗ ΕΜΒΟΛΗ: ΚΛΙΝΙΚΗ ΠΕΡΙΠΤΩΣΗ

Δ. Φασφαλή, Π. Δεδεηλίας, Χ. Βουρλάκου, Κ.Δέδε, Π.Κατσαούνου, Α. Ασημάκος, Ε. Δήμα
Α Κλινική Εντατικής Θεραπείας, ΓΝΑ Ευαγγελισμός

Εισαγωγή:
Το σάρκωμα της πνευμονικής αρτηρίας (PAS) είναι σπάνια, κακοήθης, επιθετική εξεργασία που προέρχεται από το ενδοθήλιο της πνευμονικής αρτηρίας. Κλινική περίπτωση: Ασθενής 41-ετών εισήχθη αρχικά σε έτερο νοσοκομείο λόγω σταδιακά επιδεινούμενης δύσπνοιας προσπαθείας, κόπωσης από 6 εβδομάδων, και από 15ημέρου θωρακαλγίας, μη παραγωγικού βήχα και διαλείποντος πυρετού. Εισήχθη ως πνευμονική εμβολή εφόσον στην CTPA, αναδείχθηκε έλλειμμα πλήρωσης στον κώνο της πνευμονικής αρτηρίας επεκτεινόμενο στη δεξιά κύρια πνευμονική αρτηρία και τριγωνική σκίαση στον δεξιό κάτω λοβό. Είχε επίσης αρνητική τροπονίνη, φυσιολογικές δεξιές κοιλότητες, αρνητικό triplex φλεβών για DVT και φυσιολογικά d-dimers.Ήταν αιμοδυναμικά σταθερή.Ήταν COVID αρνητική και εμφάνιζε επιπλέον αναιμία και αυξημένη CRP, ΤΚΕ. Ετέθη σε θεραπεία με τινζαπαρίνη και αντιμικροβιακη αγωγή.

Αποτελέσματα:
Λόγω επιμονής των συμπτωμάτων μετά από 15 ημέρες θεραπείας, μεταφέρθηκε στο νοσοκομείο μας. Διερευνήθηκε περαιτέρω με α) επαναληπτική CTPA: υπόπυκνο υλικό άρχεται από την πνευμονική βαλβίδα, ανέρχεται στον αυλό αποφράσσοντάς τον κατά 80% και επεκτείνεται ιππαστί στον διχασμό φτάνοντας στο εγγύς τμήμα του δεξιού κύριου κλάδου τον οποίο αποφράσσει. β) MRA καρδιάς: εξεργασία φτωχής αγγείωσης που μπορεί να αφορά σε νεοεξεργασία ή θρόμβο και γ)PET/CT scan : υπερμεταβολική ενδοαυλική βλάβη (SUV max 17). Η ασθενής υπεβλήθη σε χειρουργική αφαίρεση του όγκου και η ιστολογική ανέδειξε σάρκωμα της πνευμονικής αρτηρίας. Η μετεγχειρητική πορεία ήταν ομαλή και παραπέμφθηκε σε Ογκολογικό τμήμα.

Συμπέρασμα:
Η διάγνωση του PAS συχνά καθυστερεί καθώς διαγιγνώσκεται αρχικά ως πνευμονική εμβολή ή χρονία θρομβοεμβολική νόσος. Η έγκαιρη διάγνωση και η ριζική εκτομή του μπορεί να οδηγήσει σε καλύτερη επιβίωση των ασθενών.

EP-158

ΜΥΑΣΘΕΝΕΙΑ ΜΕ ΠΑΡΑΛΥΣΗ ΗΜΙΔΙΑΦΡΑΓΜΑΤΟΣ ΣΕ ΑΣΘΕΝΗ ΜΕ ΚΑΡΚΙΝΟ ΠΝΕΥΜΟΝΑ ΥΠΟ ΑΝΟΣΟΘΕΡΑΠΕΙΑ

Μουρατίδου Νεφέλη, Βρουβάκη Αργυρώ, Πράνταλου Λυδία, Παπαδόπουλος Δημήτριος, Κάτσενος Σταμάτης, Ψαθάκης Κωνσταντίνος, Σκούρας Βασίλειος
Πνευμονολογική Κλινική, 401 Γενικό Στρατιωτικό Νοσοκομείο Αθηνών

Εισαγωγή: Η εμφάνιση νευρομυϊκών συμπτωμάτων σε ασθενείς με καρκίνο πνεύμονα θέτει υποψία παρανεοπλασματικού συνδρόμου. Ωστόσο, παρόμοια συμπτωματολογία έχει αναφερθεί και σε ασθενείς που λαμβάνουν ανοσοθεραπεία, με αποτέλεσμα η διάκριση μεταξύ ανεπιθύμητης ενέργειας φαρμάκου και παρανεοπλασματικής εκδήλωσης να καθίσταται συχνά δύσκολη.

Σκοπός: Παρουσίαση περιστατικού παράλυσης ημιδιαφράγματος σε ασθενή με αδενοκαρκίνωμα πνεύμονα υπό ανοσοθεραπεία.

Περιστατικό: Θήλυ ασθενής, 71 ετών, με αδενοκαρκίνωμα πνεύμονα σταδίου IV σε πλήρη ύφεση (PET-CT χωρίς ενδείξεις νόσου) υπό θεραπεία συντήρησης με pembrolizumab-pemetrexed, παρουσιάστηκε με δύσπνοια από μηνός που επιδεινωνόταν σε ύπτια θέση. Η ασθενής εμφάνιζε μειωμένο αναπνευστικό ψιθύρισμα στο αριστερό ημιθωράκιο, άνωση αριστερού ημιδιαφράγματος με συνοδό πυκνοατελεκτασία, αναπνευστική ανεπάρκεια, λευκοκυττάρωση και αυξημένη CPK. Ηλεκτροκαρδιογράφημα, υπέρηχος καρδιάς και NT-proBNP φυσιολογικά. Η σπιρομέτρηση ανέδειξε σοβαρή μικτή διαταραχή αερισμού με μείωση της FVC κατά 47% στην ύπτια θέση (από 0,98L-36% predicted σε 0,52L-19% predicted). Κατά τη νοσηλεία, η ασθενής εμφάνισε υπερκαπνία με ανάγκη MEMA, ενώ ο διαθωρακικός υπέρηχος αποκάλυψε παράλυση αριστερού ημιδιαφράγματος, που έθεσε υποψία νευρομυϊκού νοσήματος. Ο νευρολογικός κλινικός έλεγχος ήταν φυσιολογικός. Ο έλεγχος παρανεοπλασματικών αντισωμάτων ανέδειξε αυξημένο τίτλο anti-AChR. Κατόπιν τούτου, τέθηκε διάγνωση μυασθένειας και χορηγήθηκε αγωγή με πυριδοστιγμίνη και κορτικοειδή. Η ασθενής εμφάνισε βελτίωση με αποδρομή της δύσπνοιας και της υπερκαπνίας, βελτίωση της κινητικότητας του διαφράγματος και της FVC (1,73L-73% predicted).

Συμπεράσματα: Συνεκτιμώντας ότι η κακοήθης νόσος της ασθενούς βρισκόταν σε πλήρη ύφεση (χαμηλή πιθανότητα παρανεοπλασματικής εκδήλωσης) και ότι η ανοσοθεραπεία (σε αντίθεση με το pemetrexed) έχει ενοχοποιηθεί για πρόκληση μυασθένειας με προσβολή του διαφράγματος, η παράλυση του ημιδιαφράγματος εξαιτίας μυασθένεια σε αυτή την ασθενή αποδόθηκε στο pembrolizumab.

Βιβλιογραφία:

1. Sekiguchi K, Hashimoto R, Noda Y, et al. Diaphragm involvement in immune checkpoint inhibitorrelated myositis. Muscle Nerve. 2019;1–3
2. Tian, CY., Ou, YH., Chang, SL. et al. Pembrolizumab-induced myasthenia gravis-like disorder, ocular myositis, and hepatitis: a case report. J Med Case Reports 15, 244 (2021)
3. Shaoli Zhao, Yulu Zhou, Wei Sun, Zuojun Li, Chunjiang Wang, Clinical features, diagnosis, and management of pembrolizumab-induced myasthenia gravis, Clinical and Experimental Immunology, Volume 211, Issue 2, February 2023, Pages 85–92
4. Srinivasan, M., Taylor, A. M., Long, G. V., Herkes, G., & King, G. G. (2021). Acute bilateral phrenic nerve neuropathy causing hypercapnic respiratory associated with checkpoint inhibitor immunotherapy. Respiratory medicine case reports, 34, 101533
5. Huang, Y. T., Chen, Y. P., Lin, W. C., Su, W. C., & Sun, Y. T. (2020). Immune Checkpoint Inhibitor-Induced Myasthenia Gravis. Frontiers in neurology, 11, 634

EP-159

DYSPHAGIA BY TONSILLAR METASTASIS AS FIRST CLINICAL MANIFESTATION OF SMALL CELL LUNG CARCINOMA

Angelopoulos Vasileios, Gkrepi Georgia, Zafeirouli Symela - Athanasia, Chronis Christos, Gogali Athena, Kostikas Konstantinos, Salla Eugenia
Πανεπιστημιακό Γενικό Νοσοκομείο Ιωαννίνων - Πνευμονολογική Κλινική

Small Cell Lung Carcinoma (SCLC) is a common type of neuroendocrine lung tumors. Amongst typical clinical manifestations of SCLC is cough and dyspnea, usually caused by a large hilar mass and bulky mediastinal lymphadenopathy. We report the case of a 79-year-old female patient presented to the emergency department with dysphagia started 20 days ago. She had been a smoker for 50 years. The physical examination and laryngoscopy showed enlarged, ulcerated right tonsil, and biopsies were received. She had no other abnormal findings from her clinical examination, however a chest x-ray revealed mediastinal widening and chest CT-scan as well as head-and-neck CT were performed. The imaging pointed out bulky mediastinal lymphadenopathy with compression effects and expansion to esophagus and both main bronchi. During the investigation the patient presented acute onset of dyspnea and the need for immediate and accurate diagnosis was emerged. Fiber-optic bronchoscopy (FOB) was conducted, biopsies were taken from endobronchial finding, as well as fine needle aspiration of a submandibular lymph node. Both biopsies through FOB and aspiration of the lymph node were diagnostic for SCLC. The results of tonsillar biopsy were also diagnostic for SCLC. The patient was admitted to the oncology clinic for further treatment. This case report emphasizes the broad spectrum of clinical manifestations of SCLC and highlights the need of continuous alertness for its diagnosis.

EP-160

ΟΤΑΝ ΤΟ PET/CT ΜΠΟΡΕΙ ΝΑ ΞΕΓΕΛΑΣΕΙ (ΠΑΡΟΥΣΙΑΣΗ ΠΕΡΙΣΤΑΤΙΚΟΥ)

Σωτήριος Στέρπης[1], Γεώργιος Χαιρετάκης[2], Θρασύβουλος Μίχος[3], Θωμάς Ραπτάκης[4], Ιωάννης Τόμος[5], Ηλίας Σανταϊτίδης[3], Νικόλαος Κοροδήμος[3], Σοφοκλής Μητσός[3], Κωνσταντίνος Κωστοπαναγιώτου[3], Περικλής Τόμος[3], Εμμανουήλ Ι. Καπετανάκης[3]
[1]Β΄ Χειρουργική Κλινική, Νοσοκομείο ΜΗΤΕΡΑ, [2] Γενικό Νοσοκομείο Νίκαιας «Άγιος Παντελεήμων», [3]Πανεπιστημιακή Θωρακοχειρουργική Κλινική Π.Γ.Ν «Αττικόν», [4] Β΄ Πανεπιστημιακή Πνευμονολογική Κλινική Π.Γ.Ν «Αττικόν», [5]Ε΄ Πνευμονολογική Κλινική, Γενικό Νοσοκομείο Νοσημάτων Θώρακα «Η ΣΩΤΗΡΙΑ»

Εισαγωγή:
Το PET/CT αποτελεί μία αποδεκτή μέθοδος σταδιοποίησης του καρκίνου πνεύμονα. Στηρίζεται στην αυξημένη πρόσληψη γλυκόζης των κακοηθών κυττάρων. Τα φλεγμονώδη κύτταρα προσλαμβάνουν επίσης περισσότερη γλυκόζη, επομένως, μπορούν να θετικοποιηθούν στο PET, με αποτέλεσμα τη μειωμένη ειδικότητα της μεθόδου.Έτσι συχνά τίθεται το διαφοροδιαγνωστικό ερώτημα: καρκίνος ή φλεγμονή;

Σκοπός:
Η παρουσίαση ασθενούς, χειρουργηθείς για καρκίνο πνεύμονα με εκτεταμένα θετικούς στο PET/CT λεμφαδένες μεσοθωρακίου, αρνητικούς εν τέλει για κακοήθεια.

Υλικό-Μεθοδολογία:
Πραγματοποιήθηκε ανάλυση του ιατρικού φακέλου ασθενούς που χειρουργήθηκε στην Θωρακοχειρουργική Κλινική του Π.Γ.Ν. «Αττικόν» τον 07/2022.

Αποτελέσματα:
Άνδρας 57 ετών, οδοντοτεχνίτης στο επάγγελμα με χρόνια έκθεση σε μέταλλα όπως βηρύλλιο και σκόνες, προσήλθε για προγραμματισμένη δεξιά άνω λοβεκτομή λόγω τυχαίας ανεύρεσης όγκου διαμέτρου 4cm σε CT μετά από λοίμωξη Covid-19. Στα πλαίσια του προεγχειρητικού ελέγχου, πραγματοποιήθηκε PET/CT που ανέδειξε υπερμεταβολικό όγκο στο ΔΑΛ (SUVmax: 20.4) και πολλαπλούς μέτρια υπερματαβολικούς λεμφαδένες μεσοθωρακίου άμφω (No 10R, 10L, 7, 4L, 5, 6, 3A) με SUVmax: 3.2-5.3. Ο ασυνήθιστος αριθμός υπερμεταβολλικών λεμφαδένων με το μικρό μέγεθος του όγκου, καθώς και η χρόνια επαγγελματική έκθεση του ασθενούς προβλημάτισε την αληθώς κακοήθη φύση των λεμφαδένων. Μετά από διεπιστημονικό συμβούλιο, αποφασίστηκε η διενέργεια βρογχοσκόπησης/EBUS που ανέδειξε οριακά ευμεγέθεις λεμφαδένες (~1cm), αρνητικοί ωστόσο στην ιστολογική εξέταση. Οι λεμφαδένες θεωρήθηκαν φλεγμονώδους αιτιολογίας και προχώρησε η χειρουργική εκτομή με εκτεταμένο λεμφαδενικό καθαρισμό. Η παθολογοανατομική εξέταση ανέδειξε, αδενοκαρκίνωμα πνεύμονα με λεμφαδένες ελεύθερους μεταστατικής νόσου με εικόνα συμβατή με βηρυλλίαση.

Συμπεράσματα:
Το περιστατικό αυτό, αναδεικνύει τις αδυναμίες του PET/CT στη σταδιοποίηση του καρκίνου του πνεύμονα. Δεν αποτελεί ωστόσο τον κανόνα. Το PET/CT παραμένει ένα ισχυρό εργαλείο στη φαρέτρα του χειρουργού για την ανάδειξη και σταδιοποίηση των όγκων, ωστόσο απαιτείται πάντα κριτική σκέψη και συνδυασμός με λοιπές κλινικοεργαστηριακές εξετάσεις.

ΕΡ-161

ΧΕΙΡΟΥΡΓΙΚΗ ΑΝΤΙΜΕΤΩΠΙΣΗ ΠΟΛΛΑΠΛΩΝ ΜΕΤΑΣΤΑΣΕΩΝ ΠΝΕΥΜΟΝΑ ΜΕ ΧΡΗΣΗ ΡΑΔΙΟΣΥΧΝΟΤΗΤΩΝ

Σωτήριος Στέρπης[1], Γεώργιος Χαιρετάκης[2], Εμμανουήλ Καπετανάκης[3], Θρασύβουλος Μίχος[3], Νικόλαος Κοροδήμος[3], Ηλίας Σανταϊτίδης[3], Σοφοκλής Μητσός[3], Κωνσταντίνος Κωστοπαναγιώτου[3], Περικλής Τόμος[3]
[1]Β' Χειρουργική Κλινική, Νοσοκομείο ΜΗΤΕΡΑ, [2]Γενικό Νοσοκομείο Νίκαιας «Άγιος Παντελεήμων», [3]Πανεπιστημιακή Θωρακοχειρουργική Κλινική Π.Γ.Ν «Αττικόν»

Εισαγωγή:
Ο πνεύμονας συχνά αποτελεί όργανο στόχο για δευτερογενή εντόπιση πολλαπλών κακοηθειών, πιθανώς λόγω της ανατομικής του θέσης και αιμάτωσης. Μία κακοήθεια που δύναται να μετασταθεί στον πνεύμονα αποτελεί ο σεμινωματώδης καρκίνος του όρχεως.

Σκοπός: Η παρουσίαση ασθενούς με σεμινωματώδη καρκίνο όρχεως και παρουσία πολλαπλών δευτεροπαθών εντοπίσεων στους πνεύμονες, οι οποίες αντιμετωπίστηκαν με πολλαπλές σφηνοειδείς εκτομές και καυτηριασμό με τη χρήση ραδιοσυχνοτήτων.

Υλικό - Μεθοδολογία:
Πραγματοποιήθηκε ανάλυση του ιατρικού φακέλου ασθενούς που χειρουργήθηκε στην Θωρακοχειρουργική Κλινική του Π.Γ.Ν. «Αττικόν» τον 04/2023.

Αποτελέσματα:
Πρόκειται για άνδρα 64 ετών με ιστορικό νεοπλάσματος σπερματικού πόρου, το οποίο διαγνώστηκε και αντιμετωπίστηκε με χειρουργική εκτομή και χημειοθεραπεία προ διετίας. Λόγω αποτυχίας τη χημειοθεραπευτικής αγωγής, προσέρχεται στα πλαίσια προγραμματισμένου χειρουργείου λόγω ανεύρεσης πολλαπλών δευτεροπαθών εντοπίσεων στους πνεύμονες αμφοτερόπλευρα. Ο ασθενής χειρουργείται με πολλαπλές (4) σφηνοειδείς εκτομές και καυτηριασμό των υπολοίπων εστιών με τη χρήση ραδιοσυχνοτήτων (microwave ablation - solero) στο δεξιό πνεύμονα υπό γενική αναισθησία και μεταφέρεται στη Μονάδα Εντατικής Θεραπείας. Η μετεγχειρητική νοσηλεία διήρκησε 7 ημέρες (2 ημέρες στη ΜΕΘ), χωρίς ιδιαίτερα προβλήματα. Ο ασθενής εξήλθε σε άριστη κλινική κατάσταση. Περίπου 6 μήνες αργότερα βρίσκεται σε καλή κατάσταση, χωρίς προβλήματα και με πλήρη αποκατάσταση των δραστηριοτήτων του. Η χειρουργική αντιμετώπιση των δευτεροπαθών εντοπίσεων του αριστερού πνεύμονα θα προγραμματιστεί σε δεύτερο χρόνο.

Συμπέρασμα:
Το χειρουργείο ανέκαθεν ήταν άρρηκτα συνδεδεμένο με την αντιμετώπιση μίας κακοήθειας στα αρχικά της στάδια. Ωστόσο, σε ολοένα και περισσότερες περιπτώσεις η χειρουργική εκτομή μπορεί να δώσει λύσεις σε ασθενείς που έχει αποτύχει η κλασσική χημειοθεραπευτική / ακτινοθεραπευτική αγωγή, και έτσι να αποτελέσει «λύση» δίνοντας πολύτιμο χρόνο αλλά και ποιότητα ζωής σε ασθενείς προχωρημένου σταδίου.

EP-162

ΣΥΝΥΠΑΡΞΗ ΦΑΙΟΧΡΩΜΟΚΥΤΩΜΑΤΟΣ ΣΕ ΑΣΘΕΝΗ ΜΕ NSCLC ΑΔΕΝΙΚΟΥ ΤΥΠΟΥ-ΕΝΑ ΔΙΑΦΟΡΟΔΙΑΓΝΩΣΤΙΚΟ ΠΡΟΒΛΗΜΑ

Κυριάκου Άντρεα [1], Σκόντζου Ειρήνη[1], Κοντογιάννη Χρυσούλα[1], Καραθάνος Ευάγγελος[2], Καρακατσάνης Σταμάτιος[3], Ζέρβας Ελευθέριος[1], Σαρδελής Ζαφείρης[1]
[1]7η Πνευμονολογική Κλινική ΓΝΝΘΑ «Η Σωτηρία», Αθήνα, [2]Τμήμα Πυρηνικής Ιατρικής ΓΝΝΘΑ «Η Σωτηρία», Αθήνα, [3]Αιματολογική Μονάδα Γ΄ΠΠ ΓΝΝΘΑ «Η Σωτηρία», Αθήνα

Παρουσίαση Περιστατικού:
Γυναίκα Ασθενής, 58 Ετών, Προσέρχεται Για Διερεύνηση Όζου Στον Αρ Άνω Λοβό Με Συνοδό Διόγκωση Δε Επινεφριδίου. Διενεργήθηκε Παρακέντηση Του Επινεφριδίου Υπό Ct Καθοδήγηση Η Οποία Ήταν Μη Διαγνωστική Και Εν Συνεχεία Vats, Θέτοντας Τη Διάγνωση Nsclc Αδενικού Τύπου. Το Διογκωμένο Επινεφρίδιο Δε Θεωρήθηκε Β' Παθής Εντόπιση Από Τον Πνεύμονα Και Έλαβε Συνδυασμένη Αγωγή Με Ανοσοθεραπεία Και Χμθ Ως Σταδίου Iv. Λόγω Επίμονης Θρομβοκυττάρωσης, Παρά Τη Λήψη Χμθ Με Carboplatin, Η Ασθενής Εκτιμήθηκε Από Αιματολόγο Ο Οποίος Παρατήρησε Καφεγαλακτόχροες Κηλίδες Δέρματος, Θέτοντας Στη Διαφορική Διάγνωση Τη Νευροινωμάτωση. Πραγματοποιήθηκαν Δερματική Βιοψία Των Βλαβών Η Οποία Επιβεβαίωσε Τη Διάγνωση Και Γενετικός Έλεγχος Με Μετάλλαξη Στο Γονίδιο Nf1, Η Οποία Σχετίζεται Με Νευροινωμάτωση Τύπου Ι (N.von Recklinghausen). Δεδομένου Ότι Η Νόσος Αυτή Παρουσιάζει Αυξημένη Συχνότητα Όγκων, Μεταξύ Των Οποίων Και Το Φαιοχρωμοκύτωμα, Διερευνήθηκε Η Πιθανότητα Ο Όγκος Του Δε Επινεφριδίου Να Αφορά Φαιοχρωμοκύτωμα Και Όχι Μετάσταση Από Το Αδενοκαρκίνωμα Πνεύμονα. Διενεργήθηκε Σπινθηρογράφημα Μυελού Επινεφριδίων Με I123-Mibg, Υπέρ Φαιοχρωμοκυτώματος, Χωρίς Συμβατό Κλινικό Σύνδρομο, Καθώς Το Vma Ούρων 24ώρου Ήταν Φυσιολογικό, Και Ακολούθησε Δε Επινεφριδεκτομή, Με Την Ιστολογική Εξέταση Να Επιβεβαιώνει Τη Διάγνωση.

Συμπέρασμα:
Αποφασίσαμε Να Παρουσιάσουμε Το Περιστατικό Αυτό Λόγω Της Σπάνιας Οντότητας Της Νευροινωμάτωσης Τύπου Ι (N.von Recklinghausen) Με Συνυπάρχον Φαιοχρωμοκύτωμα, Αλλά Και Του Απαιτητικού Και Ενδιαφέροντος Τρόπου Που Καταλήξαμε Στη Διάγνωση Μέσω Της Διερεύνησης Της Θρομβοκυτάρωσης Και Των Καφεγαλακτόχροων Κηλίδων Στο Δέρμα. Παραπλανητικά Στην Διάγνωση Λειτούργησε Η Συνύπαρξη Καρκίνου Πνεύμονα, Που Οδήγησε Για Αρκετούς Μήνες Στη Λαθεμένη Θεώρηση Του Όγκου Του Δε Επινεφριδίου Ως Μετάσταση.

EP-163

ΡΟΜΠΟΤΙΚΗ ΘΩΡΑΚΟΧΕΙΡΟΥΡΓΙΚΗ (RATS – ROBOTIC ASSISTED THORACIC SURGERY) ΣΤΟΝ ΚΑΡΚΙΝΟ ΤΟΥ ΠΝΕΥΜΟΝΑ. ΠΡΩΙΜΑ ΑΠΟΤΕΛΕΣΜΑΤΑ

Κωνσταντινίδης Κωνσταντίνος[1,2], Καραγκιούζης Γρηγόριος[2,4], Σουλτάνης Κωνσταντίνος Μάριος[1,2], Νταργαράς Νικόλαος[1,2], Ράντης Αθανάσιος[1,2], Κλόκα Μαρία[1,2], Κεφαλογιάννης Εμμανουήλ[2,3]
[1]251 Γενικό Νοσοκομείο Αεροπορίας, [2]Metropolitan General, [3]Πανεπιστημιακό Νοσοκομείο Ηρακλείου, [4]401 Γενικό Στρατιωτικό Νοσοκομείο Αθηνών

Η Ρομποτική Θωρακοχειρουργική είναι μια ελάχιστα επεμβατική χειρουργική μέθοδος με τη βοήθεια του ρομποτικού συστήματος Da Vinci. Η εφαρμογή της στην αντιμετώπιση του πρώιμου καρκίνου του πνεύμονα έχει διαδοθεί ευρέως διεθνώς και πλέον είναι μια απόλυτα αποδεκτή τεχνική για τη διενέργεια ανατομικών εκτομών πνεύμονα.

Σκοπός:
Σκοπός της εργασίας είναι η παρουσίαση των πρώιμων αποτελεσμάτων της ρομποτικής τεχνικής στη διενέργεια λοβεκτομών , τμηματεκτομών και άλλων σύμπλοκων επεμβάσεων για πρωτοπαθή καρκίνο πνεύμονα.

Υλικό-Μεθοδολογία:
Μέχρι στιγμής 3 γυναίκες και 6 άνδρες μέσης ηλικίας 65 ετών έχουν υποβληθεί σε Ρομποτική Θωρακοχειρουργική επέμβαση από την ομάδα μας . Οι επεμβάσεις που διεκπεραιώθηκαν ήταν 5 λοβεκτομές, 2 ανατομικές τμηματεκτομές, 1 αριστερή πνευμονεκτομή και 1 αριστερή κάτω sleeve λοβεκτομή (δίκην μανικίου).

Αποτελέσματα:
Δεν παρουσιάσθηκαν μετεγχειρητικές επιπλοκές σε κανέναν από τους ασθενείς και η μετεγχειρητική θνητότητα 30 και 90 ημερών ήταν μηδενική. . Ο μέσος χρόνος παραμονής στο νοσοκομείο ήταν 4 μέρες. Ο μέσος χρόνος παραμονής του σωλήνα παροχέτευσης ήταν 3 μέρες . Η ιστολογική εξέταση ανέδειξε αδενοκαρκίνωμα πνεύμονα σε 6 ασθενείς ,πλακώδες καρκίνωμα σε 1 ασθενής και τυπικό καρκινοειδές σε 2 ασθενείς. Η παθολογοανατομική σταδιοποίηση ήταν στάδιο I (5 ασθενείς), στάδιο II (2 ασθενείς) και στάδιο III (2 ασθενείς). R0 εκτομή πραγματοποιήθηκε σε όλα τα περιστατικά.

Συμπεράσματα:
Η διενέργεια ανατομικών εκτομών πνεύμονα με τη χρήση της Ρομποτικής τεχνολογίας είναι απόλυτα ασφαλής και ογκολογικά αποδεκτή. Συμβάλει στην αποπεράτωση τεχνικά πολύπλοκων ογκολογικών επεμβάσεων λόγω της μεγάλης ευχέρειας κινήσεων και του τρισδιάστατου χειρουργικού πεδίου. Τα οφέλη για τον ασθενή συνίστανται στο μειωμένο χρόνο νοσηλείας, λιγότερες επιπλοκές και γρηγορότερη επάνοδο στη φυσική του κατάσταση.

EP-164

Ο ΡΟΛΟΣ ΤΩΝ ΠΡΟΤΥΠΟΙΠΟΙΗΜΕΝΩΝ ΠΡΩΤΟΚΟΛΛΩΝ ΑΣΦΑΛΕΙΑΣ ΤΗΣ ΑΚΑΜΠΤΗΣ ΒΡΟΓΧΟΣΚΟΠΗΣΗΣ ΣΤΟ ΔΙΑΓΝΩΣΤΙΚΟ ΜΟΝΟΠΑΤΙ ΚΑΡΚΙΝΟΥ ΠΝΕΥΜΟΝΑ

Ι. Καραμπίνης[1], Γ. Χαρδαβέλλα[2], Ι. Κυρίτσης[3], Φ.Κυριακου[2], Α. Κατσιπουλάκης[4], Α. Αναστασίου[3]
[1]Θωρακοχειρουργική Κλινική ΓΝΝΘΑ Η Σωτηρία, [2]9η Πνευμονολογική Κλινική ΓΝΝΘΑ Η Σωτηρία, [3]Θωρακοχειρουργική Κλινική, ΓΟΝΚ Οι Αγ. Ανάργυροι, [4]Αναισθησιολογικό Τμήμα, ΓΟΝΚ Οι Αγ. Ανάργυροι

Εισαγωγή:
Η άκαμπτη βρογχοσκόπηση εφαρμόζεται κυρίως σαν θεραπεία/γέφυρα προς θεραπεία/ ανακουφιστική παρέμβαση στον καρκίνο πνεύμονα (ΚΠ).

Σκοπός:
Η μελέτη της κλινικής αποτελεσματικότητας προτυποποιημένων πρωτοκόλλων ασφαλείας στην εύκαμπτη βρογχοσκόπηση στο διαγνωστικό μονοπάτι ΚΠ.

Υλικά και Μέθοδοι:
Αναδρομική μελέτη σειράς άκαμπτων βρογχοσκοπήσεων που πραγματοποιήθηκαν για διάγνωση ΚΠ με βάση προτυποποιημένες λειτουργικές διαδικασίες.

Αποτελέσματα:
502 άκαμπτες βρογχοσκοπήσεις πραγματοποιήθηκαν υπό γενική αναισθησία κατά το διάστημα 2012-2022). Μέση ηλικία 65.7 έτη (ηλικιακό εύρος 34-78 έτη), 385 άνδρες. Ποσοστό 64.7% (320/502) των ακαμπτων βρογχοσκοπήσεων πραγματοποιήθηκαν προς διάγνωση ΚΠ. Τα περιστατικά παραπέμφθηκαν μετά από βρογχοσκοπική αξιολόγηση υψηλού αιμορραγικού κινδύνου ανθεκτικού σε τοπικά και συστηματικά μέτρα. Παθολογοανατομική διάγνωση επιτεύχθει σε όλα τα περιστατικά με άκαμπτη βρογχοσκόπηση; 30 καρκινοειδή, 205 αδενοκαρκινώματα, 245 πλακώδη καρκινώματα,22 large cell καρκινώματα. 15 περιστατικά εισήχθησαν λόγω ευπάθειας (frailty) και τα υπόλοιπα ήταν ημερήσια νοσηλεία. Μέση διάρκεια εξέτασης: 45 λεπτά. Πριν την εξέταση εφαρμόστηκε λίστα ασφαλείας άκαμπτης βρογχοσκόπησης (5 άξονες– εξοπλισμός, χειριστής, ασθενής, προσωπικό, αναισθησιολόγος), την οποία ακολούθησε προ-οξυγόνωση, επισκόπηση με λαρυγγοσκόπιο και άκαμπτο. Για αιμορραγικό έλεγχο χρησιμοποιήθηκε ηλεκτροκαυτηρία (20 περιστατικά).Όλοι οι ασθενείς υπεβλήθησαν σε ακτινογραφία θώρακος 6 ώρες μετά την εξέταση και εφαρμόστηκε η λίστα επιβεβαίωσης ασφαλούς εξιτηρίου την ίδια μέρα (6 άξονες: δείγματα, οξυγόνωση, κινητοποίηση, ζάλη, μυική ισχύς, δύσπνοια). Το ποσοστό σοβαρών συμβαμάτων, θνησιμότητας και θνητότητας 28 ημερών ήταν μηδενικό.

Συμπεράσματα:
Τα πρωτόκολλα ασφαλείας προ και μετά άκαμπτης βρογχοκόπησης διασφαλίζουν μία ομαλή εξέταση ημερήσιας νοσηλείας με ελάχιστη θνησιμότητα/θνητότητα και υποστηρίζουν τα πρότυπα ασφαλείας των ασθενών.

EP-165

POLY(A)-SPECIFIC RIBONUCLEASE REGULATES EARLY STEPS OF THE BIOGENESIS OF A SUBSET OF MICRORNAS WITH IMPLICATIONS IN CELL MOTILITY

Athanasios Kyritsis[1,2], Eirini Papanastasi[1], Panagiotis Maragozidis[2], Diana Scutelnic[1], Sotirios G. Zarogiannis[2,4], Martina Samiotaki[3], George Panayotou[3], Michela A. Denti[5], Nikolaos A.A. Balatsos[1] and Konstantinos I. Gourgoulianis[2]

[1] Department of Biochemistry and Biotechnology, University of Thessaly, Biopolis, 415 00 Larissa, Greece, [2]Department of Respiratory Medicine, Faculty of Medicine, University of Thessaly, Biopolis,411 10 Larissa, Greece, [3] B.S.R.C. "Alexander Fleming", 34 Fleming Street, 166 72 Vari, Greece, [4] Department of Physiology, Faculty of Medicine, University of Thessaly, Biopolis, 415 00 Larissa, Greece, [5] Department of Cellular, Computational and Integrative Biology - CIBIO, University of Trento, Via Sommarive 9, 38123 Trento, Italy

Η πλειονότητα των microRNAs μεταγράφεται από την πολυμεράση ΙΙ του RNA και συντίθενται τα πρωταρχικά μετάγραφα miRNA (pri-miRNAs), τα οποία αποκτούν 5΄καλύπτρα και 3΄ πολυ(Α) ουρά. Σύμφωνα με το ισχύον μοντέλο της μεσολαβούμενης από miRNAs γονιδιακής σίγησης, τα ώριμα miRNAs στρατολογούν ένζυμα γνωστά ως απαδενυλάσες που καταλύουν το πρώτο και συχνά καθοριστικότερο βήμα στην αποικοδόμηση των mRNA-στόχος, δηλαδή τη βράχυνση της ουράς πολυ(Α). Η πολυ(Α) εξειδικευμένη ριβονουκλεάση (PARN), το καλύτερα χαρακτηρισμένο μέλος της υπεροικογένειας των DEDD αποαδενυλασών, εμπλέκεται εκτός των άλλων στα όψιμα στάδια ωρίμανσης αρκετών μη-κωδικών μορίων RNA. Στην παρούσα εργασία, αρχικά δείχνουμε πως η PARN επιδρά στα επίπεδα έκφρασης μιας υποομάδας miRNAs σε κύτταρα NCI-H520, προερχόμενα από πλακώδες καρκίνωμα πνεύμονα. Ενδιαφέρον παρουσιάζει το γεγονός πως μεταξύ των απορυθμισμένων miRNAs, συγκαταλέγονται τα miR-29a και miR-1207, τα οποία φέρονται να στοχεύουν την 3΄ αμετάφραστη περιοχή του mRNA της PARN, σύμφωνα με τα δεδομένα που ανακτήθηκαν από in silico προγράμματα πρόβλεψης. Ακολούθως, δείχθηκε πως η PARN κατακρημνίζεται με επιλεγμένα pri-miRNAs και ρυθμίζει την κατάσταση πολυαδενυλίωσης τους. Σε μια προσπάθεια ταυτοποίησης παραγόντων που θα μπορούσαν να στρατολογούν την PARN στα πολυαδενυλιωμένα pri-miRNAs-στόχος, δείξαμε πως ο παράγοντας τμήσης και πολυαδενυλίωσης 6 (CPSF6), η μεγαλύτερη υπομονάδα του συμπλόκου CFIm, αλληλεπιδρά με την PARN και από κοινού επηρεάζουν τα επίπεδα έκφρασης τόσο των πρωταρχικών όσο και των ώριμων μορφών των εξεταζόμενων miRNA-29a και miRNA-1207. Από την άλλη, σύμφωνα με τα αποτελέσματα δοκιμασίας λουσιφεράσης, τα προαναφερθέντα miRNAs στοχεύουν την 3΄UTR του mRNA της PARN και ρυθμίζουν την έκφραση της. Ακολούθως, δείχθηκε πως διατάραξη των επιπέδων έκφρασης της PARN και των υπό μελέτη miRNAs, επηρεάζει την μεταναστευτικότητα κυττάρων NCI-H520. Τέλος, προτείνουμε ένα μοντέλο το οποίο περιγράφει τη δυναμική σχέση μεταξύ της PARN και του miR-29a-3p και επιχειρούμε να τονίσουμε τη βιολογική και κλινική σημασία αυτής.

EP-166

ΔΙΕΠΙΣΤΗΜΟΝΙΚΟ ΠΡΩΤΟΚΟΛΛΟ ΕΠΙΤΑΧΥΝΟΜΕΝΗΣ ΑΝΑΝΗΨΗΣ ΑΣΘΕΝΩΝ (ΔΙΠΕΑΑ) ΜΕΤΑ ΑΠΟ ΧΕΙΡΟΥΡΓΙΚΕΣ ΕΚΤΟΜΕΣ ΚΑΡΚΙΝΟΥ ΠΝΕΥΜΟΝΑ: Η ΕΜΠΕΙΡΙΑ ΤΡΙΤΟΒΑΘΜΙΟΥ ΚΕΝΤΡΟΥ

Ι. Καραμπίνης[1], Γ.Χαρδαβέλλα[2], Ι. Κυρίτσης[3], Τ. Ζαχαρίου[2], Θ. Δάσκαλος[2], Φ. Κυριάκου[2], Α. Αναστασίου
[1] Θωρακοχειρουργική Κλινική ΓΝΝΘΑ Η Σωτηρία, [2]9η Πνευμονολογική Κλινική ΓΝΝΘΑ Η Σωτηρία, [3]Θωρακοχειρουργική Κλινική, ΓΟΝΚ Οι Αγ. Ανάργυροι, [4]Αναισθησιολογικό Τμήμα, ΓΟΝΚ Οι Αγ. Ανάργυροι

Εισαγωγή:
Το ΔΙΠΕΑΑ στην χειρουργική καρκίνου πνεύμονα (ΚΠ) αναφέρεται σε περιεγχειρητικές παρεμβάσεις που αποσκοπούν στην μείωση των μετεγχειρητικών πνευμονολογικών επιπλοκών, στη βελτίωση της κλινικής έκβασης και στη βελτίωση της εμπειρίας των ασθενών.

Σκοπός:
Η διερεύνηση της επίδρασης του ΔΙΠΕΑΑ στα κλινικά αποτελέσματα χειρουργείων ΚΠ και στην εμπειρία των ασθενών σε πραγματικό κλινικό περιβάλλον. Υλικά και Μέθοδοι: Μελετήσαμε αναδρομικά περιστατικά μείζονων θωρακοχειρουργικων επεμβάσεων των τελευταίων 3 ετων και συγκρίναμε τα κλινικά αποτελέσματα και εμπειρίες ασθενών που υπεβλήθησαν σε ΔΙΠΕΑΑ έναντι αυτών που δεν υπεβλήθησαν (ομάδα ελέγχου).

Αποτελέσματα:
Κατά 2020-2022, 360 ασθενείς εισήχθησαν στην κλινική για μείζονες θωρακοχειρουργικές επεμβάσεις(229 λοβεκτομές,51 πνευμονεκτομές,80 ευρείες εκτομές). Η ομάδα Α(210 ασθενείς)υπεβλήθη σε ΔΙΠΕΑΑ ενω η ομάδα Β(150 ασθενείς)όχι.Και οι 2 ομάδες δεν διαφοροποιήθηκαν ως προς την ηλικία/συνοσήματα/είδος εκτομής.Το ΔΙΠΕΑΑ περιελάμβανε παρεμβάσεις που ξεκινούσαν πριν απ'την εισαγωγή στο νοσοκομείο και συνέχιζαν και κατά τη διάρκεια της νοσηλείας και μετά το εξιτήριο με δομημένα διαβαθμιζόμενη προσέγγιση. Μέση διάρκεια νοσηλείας ήταν 3 ημέρες(2-11 ημέρες) στην ομάδα Α και 8 ημέρες(5-20 ημέρες)στην ομάδα Β.Η θνησιμότητα της ομάδας Α morbidity ήταν 8% (κολπική μαρμαρυγή, πνευμονία, ενδονοσοκομειακή λοίμωξη) έναντι 16% στην ομάδα Β.Η θνητότητα ήταν 0.3% (Α) και 3% (Β). Τα αποτελέσματα εμπειρίας των ασθενών (PREMS) αξιολογήθηκαν σε κλίμακα 5 σημείων και η ομάδα Α συγκέντρωσε συνολικά 4.5 και η ομάδα Β 3.8 ($p<0.05$).

Συμπεράσματα:
Το ΔΙΠΕΑΑ αποτελεί μία ασφαλή περιεγχειρητική προσέγγιση που βελτιώνει την τα αποτελέσματα των ασθενών και την εμπειρία τους κατά τη λήψη φροντίδας. Μειώνει την διάρκεια νοσηλείας με ελάχιστη θνησιμότητα και θνητότητα.

ΕΡ-167

ΚΛΙΝΙΚΕΣ ΕΚΒΑΣΕΙΣ ΑΝΑΦΕΡΟΜΕΝΕΣ ΑΠΟ ΤΟΥΣ ΑΣΘΕΝΕΙΣ (PROMS) ΜΕΤΑ ΑΠΟ ΔΙΕΠΙΣΤΗΜΟΝΙΚΟ ΠΡΩΤΟΚΟΛΛΟ ΕΠΙΤΑΧΥΝΟΜΕΝΗΣ ΑΝΑΝΗΨΗΣ ΑΣΘΕΝΩΝ (ΔΙΠΕΑΑ) ΣΤΗΝ ΧΕΙΡΟΥΡΓΙΚΗ ΑΝΤΙΜΕΤΩΠΙΣΗ ΚΑΡΚΙΝΟΥ ΠΝΕΥΜΟΝΑ (ΚΠ)

Γ. Χαρδαβέλλα[1], Ι. Καραμπίνης[2], Ι. Κυρίτσης[3], Τ. Ζαχαρίου[1], Ε. Κεραμιδά[1], Ε. Μπέλλου[1], Φ. Κυριάκου[1], Κ. Παπαθεοδοσίου[1], Α. Αναστασίου[3]
[1]9η Πνευμονολογική Κλινική ΓΝΝΘΑ Η Σωτηρία , [2]Θωρακοχειρουργική Κλινική ΓΝΝΘΑ Η Σωτηρία, [3]Θωρακοχειρουργική Κλινική, ΓΟΝΚ Οι Αγ. Ανάργυροι, [4]Αναισθησιολογικό Τμήμα, ΓΟΝΚ Οι Αγ. Ανάργυροι

Εισαγωγή:
Το ΔΙΠΕΑΑ στη χειρουργικκή ΚΠ έχει εστιάσει κυρίως σε παραμέτρους μέτρησης ποιότητας φροντίδας υγείας όπως οι επιπλοκές και η διάρκεια νοσηλείας. Δεν αποτυπώνουν κλινικές εκβάσεις μετά την έξοδο από το νοσοκομείο που έχουν ιδιαίτερη σημασία για τους ασθενείς ωστόσο τα PROMS καλύπτουν αυτή την ανάγκη αν και δεν χρησιμοποιούνται ιδιαίτερα συχνά περιεγχειρητικά.

Σκοπός:
Η διερεύνηση της άμεσης επίπτωσης του ΔΙΠΕΑΑ σε ασθενείς που υποβάλλονται σε χειρουργείο ΚΠ μέσω της συλλογής και ερμηνείας των PROMS.

Υλικά και μέθοδοι:
Προοπτική μελέτη σειράς σε ασθενείς που υπεβλήθησαν σε θεραπευτικό χειρουργείο ΚΠ (09.2021-12.2022).

Αποτελέσματα:
Κατά το διάστημα 09.2021-12.2022, 154 ασθενείς υπεβλήθησαν σε θεραπευτικό χειρουργείο ΚΠ (98 λοβεκτομές, , 34 ευρείες εκτομές, 22 πνευμονεκτομές).Μέση ηλικία 65.9 έτη (ηλικιακό εύρος 38-84), 95 άνδρες. Η ομάδα Α (90 ασθενείς) υπεβλήθη σε ΔΙΠΕΑΑ και η ομάδα Β (64 ασθενείς) υπεβλήθησαν στην καθιερωμένη φροντίδα (χωρίς ΔΙΠΕΑΑ). Σε όλους τους ασθενείς διαμοιράστηκε μετεγχειρητικά το ερωτηματολόγιο ποιότητας ανάνηψης -15 (QoR-15) το οποίο είναι εργαλείο μέτρησης PROMS και μετρά την ποιότητα ανάνηψης μετά το χειρουργείο και τη λήψη αναισθησίας. 77.7% (70/90) της ομάδας Α βαθμολόγησαν 136-150 (άριστα) και οι υπόλοιποι βαθμολόγησαν 122-135 (καλά). Ποσοστό 70.3% (45/64) της ομάδας Β βαθμολόγησε 90-121 (μέτρια), 23.4% (15/64) βαθμολόγησε 122-135 (καλά) και 6.2% βαθμολόγησε 136-150.

Συμπεράσματα:
Το ΔΙΠΕΑΑ στην χειρουργική ΚΠ συσχετίζεται ισχυρά με την βελτίωση των PROMS και παρέχει μία σημαντική ευκαιρία βελτίωσης της παρεχόμενης φροντίδας και αναδιαμόρφωσης των παρεχόμενων υπηρεσιών και των μονοπατιών των ασθενών.

EP-168

ΧΕΙΡΟΥΡΓΙΚΗ ΑΝΤΙΜΕΤΩΠΙΣΗ ΚΑΡΚΙΝΟΥ ΠΝΕΥΜΟΝΑ ΜΕ ΡΙΖΙΚΗ ΘΕΡΑΠΕΥΤΙΚΗ ΠΡΟΘΕΣΗ ΣΕ ΗΛΙΚΙΩΜΕΝΟΥΣ ΑΣΘΕΝΕΙΣ

Γ. Χαρδαβέλλα[1], Ι. Καραμπίνης[2], Τ. Ζαχαρίου[1], Ε. Μπαμπαλιάρη[3], Ε. Κεραμιδά[1], Φ. Κυριακου[1], Ε. Μπέλλου[1], Κ. Πόταρης[2]
[1]9η Πνευμονολογική Κλινική ΓΝΝΘΑ Η Σωτηρία, [2]Θωρακοχειρουργική Κλινική ΓΝΝΘΑ Η Σωτηρία, [3]Τμήμα Κινήσεως Ασθενών, ΓΝΝΘΑ Η Σωτηρία

Εισαγωγή:
Παρατηρείται μία συνεχής αύξηση του αριθμού των ηλικιωμένων ασθενών με καρκίνο πνεύμονα που υποβάλλονται σε χειρουργική επέμβαση με ριζική θεραπευτική πρόθεση. Παρόλα αυτά, οι μετεγχειρητικές επιπλοκές παραμένουν υψηλότερες από ότι στους νεότερους ασθενείς και παρά το ότι δεν έχουν μελετηθεί επαρκώς κυρίως λόγω απουσίας συγκριτικών μελετών, είναι σημαντικός στόχος η μείωση της συχνότητάς τους.

Σκοπός:
Η ανασκόπηση της εμπειρίας μας με βάση χειρουργικές παραμέτρους και μετεγχειρητικά αποτελέσματα σε αυτούς τους ασθενείς.

Υλικά και Μέθοδοι:
Μελετήθηκαν αναδρομικά 152 ηλικιωμένοι ασθενείς με καρκίνο πνεύμονα (122 άνδρες, 30 γυναίκες με μέση ηλικία 82 έτη (εύρος 77-86 έτη) που υπεβλήθησαν σε χειρουργείο με ριζική θεραπευτική πρόθεση. Ακολούθησε συλλογή προεγχειρητικών, περιεγχειρητικών και μετεγχειρητικών κλινικών παραμέτρων, προεγχειρητικών και μετεγχειρητικών κλινικών δεδομένων, χειρουργικών επεμβάσεων, σταδιοποίησης ΚΠ, Charlson Comorbidity Index, θνησιμότητας και θνητότητας.

Αποτελέσματα:
Παρατηρήθηκαν προεγχειρητικά συνοσήματα σε ολους τους ασθενείς (CCI ήταν >2), μετεγχειρητική θνησιμότητα σε 60 ασθενείς (40%), ενώ θνητότητα 30 ημερών παρατηρήθηκε σε ποσοστό 2% εντός 30 ημερών και 4% εντός 90 ημερών. Μικρότερες εκτομές και συντομότερη διάρκεια χειρουγείου συσχετίστηκαν με λιγότερες επιπλοκές και καλύτερα κλινικά αποτελέσματα.

Συμπεράσματα:
Παρά το ότι η χειρουργική ΚΠ με πρόθεση για ριζική θεραπεία προβληματίζει στους ηλικιωμένουσσχετικά με την μετεγχειρητική θνησιμότητα και θνητότητα, αποτελεί μία προσβάσιμη θεραπευτική προσέγγιση σε αυστηρά επιλεγμένους ηλικιωμένους. Η ποιότητα της χειρουργικής είναι βασικός παράγοντας στη μείωση των μετεγχειρητικών επιπλοκών

EP-169

ΤΟ ΜΕΤΑΒΑΛΛΟΜΕΝΟ ΠΡΟΣΩΠΕΙΟ ΤΗΣ ΕΠΙΔΗΜΙΟΛΟΓΙΑΣ ΚΑΡΚΙΝΟΥ ΠΝΕΥΜΟΝΑ (ΚΠ) ΣΤΗΝ ΕΛΛΑΔΑ

Γ. Χαρδαβέλλα[1], Ε. Καρέτση[2], Δ. Μπισιρτζόγλου[3], Γ. Μεταξάς[4], Κ. Μίζιου[2], Ν. Μπρούπη[4], Ε. Κεραμιδά[1], Ε. Μπέλλου[1], Χρήστος Ράπτης[5], Γ. Γκιόζος[6]
[1]9η Πνευμονολογική Κλινική ΓΝΝΘΑ Η Σωτηρία, [2]Πανεπιστημιακή Πνευμονολογική Κλινική, Πανεπιστημιακό Γενικό Νοσοκομείο Λάρισας, [3]Πνευμονολογική Κλινική, Γενικό Αντικαρκινικό Ογκολογικό Νοσοκομείο Αθηνών «Αγ. Σάββας», [4]Εθνικό Αρχείο Νεοπλασιών, ΓΝΝΘΑ Η Σωτηρία, [5]Γενικό Αντικαρκινικό Ογκολογικό Νοσοκομείο Αθηνών «Αγ. Σάββας», [6]Ογκολογική Μονάδα, Γ΄ Πανεπιστημιακή Παθολογική Κλινική, ΓΝΝΘΑ Η Σωτηρία

Εισαγωγή:
Η επιδημιολογία του ΚΠ αναδεικνύει ισχυρή διαφοροποίηση ως προς το φύλο&την ηλικία και σημαντικές διαφορές στην καπνιστική συμπεριφορά και την ιστολογική ταξινόμηση.

Σκοπός:
Η ανασκόπηση διαθέσιμων ελληνικών επιδημιολογικών δεδομένων ΚΠ, ηλικιακών τάσεων και η ερμηνεία πιθανών αλλαγών με βάση τις εξελισσόμενες κοινωνικές συνθήκες.

Υλικά&Μέθοδοι:
Αναδρομική ανασκόπηση αρχείων καταγραφής 3 τριτοβάθμιων νοσοκομείων(2 στην Αθήνα, 1 στην κεντρική Ελλάδα). Ανασκόπηση των ηλικιακών τάσεων ΚΠ(2015-2020).

Αποτελέσματα:
Η Ελλάδα δεν διαθέτει ενοποιημένο αρχείο καταγραφής ΚΠ.Η συλλογή δεδομένων είναι περιορισμένη και προαιρετική. Μέσος αριθμός διαγνώσεων ΚΠ των 3 κέντρων είναι 2216 περιστατικά, 90% αυτών διαγιγνώσκονται στην Αθήνα, άνδρες πλειοψηφικά. Η ετήσια συχνότητα ΚΠ στην Αθήνα αυξήθηκε 20%(2015-2020) και 10% στην κεντρική Ελλάδα. Κατά την αρχή της πανδημίας, η διάγνωση ΚΠ μειώθηκε σημαντικά στην κεντρική Ελλάδα(-30%)έναντι της Αθήνας(-12%), πιθανόν λόγω της αναδιάρθρωσης των υπηρεσιών υγείας.Μέχρι την πανδημία, υπήρχε αυξητική τάση διάγνωσης ΚΠ μεταξύ 46-50 ετών(5% αύξηση)που διακόπηκε στην πανδημία ενδεχομένως εξαιτίας της μειωμένης παρουσίας/παραπομπής περιστατικών στα νοσοκομεία. Σημειώθηκε συνολική αύξηση των διαγνώσεων ΚΠ στους ηλικιωμένους (10%)που αποδόθηκε στην τυχαία διάγνωση ΚΠ λόγω διερεύνησης για άλλα συνοσήματα. Τα ποσοστά διάγνωσης στις μικρότερες ηλικίες είναι σταθερά.

Συμπεράσματα:
Η Ελλάδα στερείται εθνικού μητρώου καταγραφής ΚΠ και οι μέχρι τώρα προσπάθειες περιορίζονται σε επίπεδο πρωτοβουλίας των διαφορων νοσοκομειακών ιδρυμάτων. Παρόλα αυτά, υπάρχει αύξηση του αριθμού διαγνώσεων ΚΠ τα τελευταία 5 έτη με μικρή μείωση κατά την αρχή της πανδημίας COVID19. Η διάγνωση ΚΠ αφορά περισσότερο ηλικιωμένους ασθενείς ενώ η τάση στις νεότερες ηλικίες παραμένει σχετικά σταθερή.

EP-171

ΔΕΔΟΜΕΝΑ ΘΡΟΜΒΟΠΡΟΦΥΛΑΞΗΣ ΚΑΙ ΘΡΟΜΒΩΤΙΚΩΝ Η ΑΙΜΟΡΡΑΓΙΚΩΝ ΕΠΙΠΛΟΚΩΝ ΣΕ ΝΟΣΗΛΕΥΟΜΕΝΟΥΣ ΠΑΘΟΛΟΓΙΚΟΥΣ ΑΣΘΕΝΕΙΣ

Τζιοβανάκη Θεολογία[1], Μεταλλίδης Συμέων[1], Ματσάγκας Μιλτιάδης[2], Κώτσιου Ουρανία[3]
[1]Α΄ Παθολογική Κλινική ΠΓΝΘ ΑΧΕΠΑ, [2]Αγγειοχειρουργική Κλινική, Τμήμα Ιατρικής Πανεπιστημίου Θεσσαλίας, [3]Εργαστήριο Παθολογικής Φυσιολογίας Ανθρώπου, Τμήμα Νοσηλευτικής Πανεπιστημίου Θεσσαλίας

Οι νοσηλευόμενοι ασθενείς διατρέχουν κίνδυνο φλεβικής θρομβοεμβολής παρά την τυπική θρομβοπροφύλαξη. Σκοπός ήταν να διερευνήσουμε το ποσοστό θρομβοπροφύλαξης νοσηλευόμενων ασθενών και τις πιθανές θρομβωτικές ή αιμορραγικές επιπλοκές κατά τη νοσηλεία. Το 98% των ασθενών που νοσηλεύτηκαν στην Παθολογική Κλινική ελαβαν προσαρμοσμένη θρομβοπροφύλαξη. 8% εμφάνισαν επιπλοκές. Η νοσηλεία λόγω μικροβιαιμίας/λοίμωξης αναπνευστικού συσχετίστηκαν με μεγαλύτερο ποσοστό εμφάνισης επιπλοκών .

EP-172

ΠΑΡΕΣΗ ΗΜΙΔΙΑΦΡΑΓΜΑΤΟΣ ΜΕΤΑ ΑΠΟ ΑΠΟΜΟΝΩΣΗ ΠΝΕΥΜΟΝΙΚΩΝ ΦΛΕΒΩΝ (PVI) ΜΕ ΚΡΥΟΚΑΤΑΛΥΣΗ ΓΙΑ ΘΕΡΑΠΕΙΑ ΚΟΛΠΙΚΗΣ ΜΑΡΜΑΡΥΓΗΣ

Σταθάκης Γεώργιος, Σταματοπούλου Βάια, Ερμίδου Χριστίνα, Πιτσιδιανάκης Γεώργιος, Τζανάκης Νικόλαος, Λαμπίρη Ειρήνη
Πνευμονολογική κλινική, Πανεπιστημιακό Γενικό Νοσοκομείο Ηρακλείου

Εισαγωγή:
Η απομόνωση πνευμονικών φλεβών με κρυο-κατάλυση (cryo-ablation) αποτελεί μια νεότερη και αποτελεσματική τεχνική αντιμετώπισης διαφόρων μορφών καρδιακής αρρυθμίας. Παρότι ελάχιστα παρεμβατική, η πιο συχνή επιπλοκή αποτελεί η αναστρέψιμη βλάβη του φρενικού νεύρου.

Παρουσίαση περιστατικού:
Ασθενής 57 ετών, ποτέ καπνίστρια, (BMI 36kg/m2), με ατομικό αναμνηστικό βρογχικού άσθματος, παραπέμπεται για διερεύνηση δύσπνοιας στην ήπια κόπωση (mMRC 2) από διμήνου. Η συμπτωματολογία άρχεται μερικές ώρες μετά τη διενέργεια cryo-ablation λόγω κολπικής μαρμαρυγής σε εξειδικευμένο κέντρο. Κατά την κλινική εξέταση δεν τεκμηριώθηκε παρόξυνση του γνωστού βρογχικού άσθματος. Η ακτινογραφία θώρακος ανέδειξε άνωση ΔΕ ημιδιαφράγματος η οποία δεν προϋπήρχε στην προεγχειρητικά, και στην ανταλλαγή αερίων αίματος σε FiO2 21% η ασθενής παρουσίαζε υποξυγοναιμία (pO2 63mmHg, pCO2 36mmHg, pH 7.44, HCO3 24mmol/L). Προς περαιτέρω διερεύνηση διενεργήθηκε πλήρης λειτουργικός έλεγχος με περιοριστικό πρότυπο και μειωμένη διαχυτική ικανότητα: FEV1 46%, FVC 45%, FEV1/FVC 85%, TLC 45%, TLCO 34%, KCO 84%, VA 42%. Επίσης, η ασθενής υποβλήθηκε σε εξάλεπτη δοκιμασία βάδισης όπου διαπιστώθηκε πτώση του SpO2 από 92% σε 85% μετά από 2 λεπτά, και η ασθενής διένυσε απόσταση 150m. Ακολούθησε υπερηχογράφημα διαφραγμάτων στο οποίο διαπιστώθηκε απουσία σύσπασης του ΔΕ ημιδιαφράγματος. Συμπερασματικά, η δύσπνοια της ασθενούς αποδόθηκε σε πάρεση του δεξιού ημιδιαφράγματος λόγω βλάβης του ΔΕ φρενικού νεύρου κατά το cryoablation και η υποξυγοναιμία της παθοφυσιολογικά σε μειωμένο V/Q και shunt.

Συμπεράσματα:
Βιβλιογραφικά, τεκμηριώνεται ότι η πάρεση του δεξιού ημιδιαφράγματος αποτελεί την πιο συχνή (?) επιπλοκή του cryo-ablation με επιπολασμό 6-8%, ωστόσο αυτή είναι κατά κύριο λόγο παροδική και σε σπάνιες περιπτώσεις μόνιμη (0.09%).

EP-173

ΕΠΙΔΡΑΣΗ ΤΗΣ ΔΙΑΤΑΡΑΧΗΣ ΤΗΣ ΕΓΚΕΦΑΛΙΚΗΣ ΑΙΜΑΤΩΣΗΣ ΣΤΗΝ ΛΕΙΤΟΥΡΓΙΚΗ ΙΚΑΝΟΤΗΤΑ ΑΣΘΕΝΩΝ ΜΕ ΧΑΠ

Μπούτου Αφροδίτη [1], Θεοδωρακοπούλου Μαρία-Παναγιώτα [2], Κούτλας Αλέξανδρος [3], Ζαφειρίδης Αντρέας [3], Δίπλα Κωνσταντίνα [3]
[1]Πνευμονολογική Κλινική, Γενικό Νοσοκομείο Θεσσαλονίκης Ιπποκράτειο, [2] Α΄ Νεφρολογική Κλινική ΑΠΘ, Γενικό Νοσοκομείο Θεσσαλονίκης Ιπποκράτειο, [3]Τμήμα Επιστήμης Φυσικής Αγωγής και Αθλητισμού Σερρών, ΑΠΘ

Σκοπός:
Η δοκιμασία Sit-to-Stand (STS) αποτελεί μέσο εκτίμησης της λειτουργικής επάρκειας και της ισορροπίας των ασθενών με Χρόνια Αποφρακτική Πνευμονοπαθεια (ΧΑΠ). Ο συντονισμός της κίνησης και η διατήρηση της στάσης του σώματος ελέγχονται από τον προμετωπιαίο φλοιό. Με βάση τα παραπάνω, η παρούσα εργασία είχε ως στόχο να διερευνήσει αν η εγκεφαλική αιμάτωση και οξυγόνωση κατά τη δοκιμασία STS μεταβάλλεται σε μη-υποξυγοναιμικούς ασθενείς με ΧΑΠ, σε σύγκριση με μάρτυρες.

Μέθοδοι:
Είναι μια αναδρομική μελέτη ασθενών-μαρτύρων. Μελετήθηκαν 11 ασθενείς με σταθερή ΧΑΠ χωρίς υποξυγοναιμία ηρεμίας (67±2 ετών) και 12 όμοιοι σε ηλικία και BMI μάρτυρες, χωρίς καπνισματικό ιστορικό, αναπνευστική ή σημαντική καρδιαγγειακή νόσο. Εξαιρέθηκαν άτομα με ιστορικό διαταραχών ισορροπίας, ή σοβαρα μυοσκελετικά προβλήματα. Οι συμμετέχοντες πραγματοποίησαν δοκιμασία STS-30 sec, κατά την οποία εκτιμήθηκε η εγκεφαλική οξυγόνωση εκτιμήθηκε συνεχώς με την χρήση near-infrared spectroscopy (NIRS, Oxymon, Artinis).

Αποτελέσματα:
Οι ασθενείς με ΧΑΠ είχαν FEV1=58.3±12.2%, SPO2 ηρεμίας=96(3)% και SPO2 στο τέλος του 6MWT=92(2)%. Κατά την δοκιμασία STS οι ασθενείς, σε σχέση με τους μάρτυρες, παρουσίασαν χαμηλότερη αύξηση ($p<0.05$) στην οξυγονωμένη αιμοσφαιρίνη (O2Hb; 0,4±1,3 έναντι 1,5±1,1), και στην ολική αιμοσφαιρίνη (tHb; 0,4±1,3 έναντι 1,5±1,4), χωρίς σημαντικές διαφορές στην από-οξυγονωμένη αιμοσφαιρίνη (-0,1±0,4 έναντι 0,2±0,6) και στην διαφορά της αιμοσφαιρίνης (0,6±1,4 έναντι 1,1±0,9), και πραγματοποίησαν σημαντικά μικρότερο αριθμό επαναλήψεων (13,5±2,0 έναντι 20,2±6,7).

Συμπέρασμα:
Οι μη υποξυγοναιμικοί ασθενείς με ΧΑΠ παρουσιάζουν διαταραχή της οξυγόνωσης του προμετωπιαίου φλοιού, σε σύγκριση με μάρτυρες, η οποία μπορεί να σχετίζεται με την κακή λειτουργική τους κατάσταση στην καθημερινότητά τους.
*Η εργασία αποτελεί μέρος ερευνητικού πρωτοκόλλου που έλαβε υποτροφία από την ΕΠΕ.

EP-174

ΠΕΡΙΓΡΑΦΗ ΠΕΡΙΠΤΩΣΗΣ ΑΣΘΕΝΟΥΣ ΜΕ «ΚΡΑΚ ΠΝΕΥΜΟΝΑ» ΜΕΤΑ ΑΠΟ ΚΑΠΝΙΣΜΑ ΚΟΚΑΙΝΗΣ

Ράλλη Αικατερίνη, Μελεμενή Δέσποινα, Γαλάτας Γεώργιος, Στάικος Νικόλαος, Γκερπινή Ευαγγελία, Ξανθή Τσιαφάκη
Α΄ Πνευμονολογική κλινική Γ.Ν.Α. "Σισμανόγλειο-Αμαλία Φλέμινγκ" (Οργανική Μονάδα έδρας Σισμανόγλειο)

Εισαγωγή:
"Κράκ πνεύμονας" περιγράφεται ως μία οξεία πνευμονική βλάβη η οποία εμφανίζεται εντός 48 ωρών μετά το κάπνισμα κράκ κοκαίνης.Το κράκ είναι κρυσταλλική μορφή κοκαίνης η οποία θερμαίνεται και καπνίζεται, σε σύγκριση με την κοινή κοκαίνη έχει ταχύτερη και ισχυρότερη δράση.

Σκοπός:
Περιγράφεται κλινική περίπτωση ασθενούς με πνευμονίτιδα εξ'υπερευαισθησίας λόγω χρήσης θερμαινόμενου κράκ.

Υλικό:
Γυναίκα 30 ετών, συστηματική χρήστρια κοκαίνης, προσήλθε στα ΤΕΠ του νοσοκομείου μας λόγω αιφνίδιας έναρξης δύσπνοιας. Τα ζωτικά της σημεία: αρτηριακή πίεση 120/70 mmHg, καρδιακή συχνότητα 120/min, αναπνευστική συχνότητα 40/min, P/F ratio 80, απύρετη, από την ακρόαση πνευμόνων διαπιστώθηκαν τρίζοντες άμφω. Ακτινογραφία και CTPA ανέδειξαν διάχυτα διηθήματα κυψελιδικού τύπου αμφοτερόπλευρα, χωρίς εικόνα πνευμονικής εμβολής και υπεζωκοτικές συλλογές.

Αποτελέσματα:
ετέθη η υποψία συνδρόμου "κράκ πνεύμονα" και έλαβε εμπειρική αντιβιοτική αγωγή, οξυγονοθεραπεία 100% M/V και μεθυλπρεδνιζολόνη. Παρουσίασε ταχεία κλινική και απεικονιστική βελτίωση, εξήλθε την 8η ημέρα νοσηλείας. Το κράκ προκαλεί οξείες και χρόνιες πνευμονικές επιπλοκές, όπως πνευμονικό οίδημα, κυψελιδική αιμορραγία, ηωσινοφιλική πνευμονία, πνευμοθώρακα και θρομβοεμβολική νόσο [1]. Οι παθοφυσιολογικοί μηχανισμοί περιλαμβάνουν θερμικό τραυματισμό των αεραγωγών, άμεση κυτταρική τοξικότητα, πρόκληση φλεγμονώδους βλάβης, βαρότραυμα και αγγειοσύσπαση που οδηγεί σε ισχαιμία. Τα ακτινογραφικά ευρήματα περιλαμβάνουν διάχυτες κυψελιδικές διηθήσεις και σκιάσεις δίκην θαμβής υάλου. Η θεραπεία είναι κυρίως υποστηρικτική και περιλαμβάνει διατήρηση επαρκούς οξυγόνωσης και συντηρητική διαχείριση υγρών. Κάποιοι ασθενείς επωφελούνται από λήψη κορτικοστεροειδών [2].

Συμπεράσματα:
Το κάπνισμα του κράκ έχει δυνητικά καταστροφικές επιπτώσεις στους πνεύμονες. Η έγκαιρη διάγνωση του "κράκ πνεύμονα" βασίζεται στην χρονική συσχέτιση μεταξύ της χρήσης κοκαΐνης, της εμφάνισης υποξυγοναιμίας και των ακτινολογικών ευρημάτων και εξασφαλίζει την καλύτερη διαχείριση.

Βιβλιογραφία
1. Restrepo CS, Carrillo JA, Martínez S, Ojeda P, Rivera AL, Hatta A, et al. Pulmonary complications from cocaine and cocaine-based substances: Imaging manifestations. Radiographics. 2007;27:941–56.
2. Forrester JM, Steele AW, Waldron JA, Parsons PE. Crack lung: an acute pulmonary syndrome with a spectrum of clinical and histopathologic findings. Am Rev Respir Dis 1990; 142:462–7.

EP-175

ΣΥΝΔΡΟΜΟ ΠΛΑΤΥΠΝΟΙΑΣ - ΟΡΘΟΔΕΟΞΙΑΣ ΣΕ ΑΣΘΕΝΗ ΜΕ ΑΝΟΙΚΤΟ ΩΟΕΙΔΕΣ ΤΡΗΜΑ ΑΠΟΥΣΙΑ ΠΝΕΥΜΟΝΙΚΗΣ ΥΠΕΡΤΑΣΗΣ

Φωτεινάκη Ειρήνη[1], Βασαρμίδη Ειρήνη[1], Σταματοπούλου Βάγια[1], Πατριανάκος Αλέξανδρος[2], Μητρούσκα Ιωάννα[1], Πιτσιδιανάκης Γεώργιος[1], Αντωνίου Κατερίνα[1], Σχίζα Σοφία[1], Τζανάκης Νικόλαος[1]
[1]Πνευμονολογική Κλινική, Πανεπιστημιακό Γενικό Νοσοκομείο Ηρακλείου Κρήτης, [2]Καρδιολογική Κλινική, Πανεπιστημιακό Γενικό Νοσοκομείο Ηρακλείου Κρήτης

Εισαγωγή:
Το σύνδρομο πλατύπνοιας-ορθοδεόξιας είναι κλινική οντότητα που χαρακτηρίζεται από δύσπνοια και αποκορεσμό που εκδηλώνεται κατά την όρθια θέση και υποχωρεί στην ύπτια θέση. Παθοφυσιολογικά, εξηγείται από δεξιοαριστερή διαφυγή μη οξυγονωμένου αίματος διαμέσου μεσοκολπικής επικοινωνίας παρουσία αυξημένων πιέσεων στις δεξιές καρδιακές κοιλότητες.

Παρουσίαση περιστατικού:
Γυναίκα 76 ετών με α/α υποθυρεοειδισμό και δυσλιπιδαιμία, πρώην καπνίστρια, προσήλθε με δύσπνοια κατά την κόπωση, και ξηρό βήχα από εξαμήνου. Ήταν απύρετη και σταθερή αιμοδυναμικά χωρίς ευρήματα κατά την ακρόαση, με υποξυγοναιμία και περαιτέρω επιδείνωση της κατά το 6MWT. Η CT θώρακος ήταν χωρίς παθολογικά ευρήματα. Ο λειτουργικός έλεγχος του αναπνευστικού έδειξε αμιγή μείωση της διαχυτικής ικανότητας χωρίς διαταραχές του αερισμού. Η αξονική αγγειογραφία πνευμονικών αρτηριών και το V/Q scan ήταν φυσιολογικά καθώς επίσης και ο αιματολογικός/βιοχημικός/ανοσολογικός εργαστηριακός έλεγχος. Το διαθωρακικό υπέρηχο ανέδειξε PASP 50 mmHg αλλά ο καθετηριασμός δεξιών κοιλοτήτων δεν επιβεβαίωσε πνευμονική υπέρταση. Ωστόσο, το διοισοφάγειο υπερηχογράφημα με bubble test σε όρθια θέση ανέδειξε δεξιοαριστερή διαφυγή διαμέσου ανοικτού ωοειδούς τρήματος καθώς και διάταση της αορτικής ρίζας. Κατά την εξέταση σε ύπτια θέση δεν διαπιστώθηκε διαφυγή.

Συμπέρασμα:
Το σύνδρομο πλατύπνοιας-ορθοδεόξιας σε ασθενή με ανοικτό ωοειδές τρήμα απουσία πνευμονικής υπέρτασης δεν περιγράφεται συχνά στην βιβλιογραφία. Η διάταση της αορτικής ρίζας που ασκεί πίεση στο μεσοκολπικό διάφραγμα αλλάζοντας τον προσανατολισμό του σε πιο οριζόντια θέση πιθανά εξηγεί την δεξιοαριστερή ροή αίματος χωρίς να παρατηρούνται αυξημένες πιέσεις στις δεξιές καρδιακές κοιλότητες αλλά οδηγώντας σε σημαντική υποξυγοναιμία.

EP-176

ΠΕΡΙΣΤΑΤΙΚΟ ΠΝΕΥΜΟΝΙΚΗΣ ΑΡΤΗΡΙΟΦΛΕΒΩΔΗΣ ΔΥΣΠΛΑΣΙΑΣ

Χρυσού Γεωργία-Ελένη, Τσικρικά Σταματούλα, Παλαύρα Μαρία, Σιδηροπούλου Νεκταρία, Υφαντής Δημήτρης
Γενικό Νοσοκομείο Νοσημάτων Θώρακος Η ΣΩΤΗΡΙΑ

Εισαγωγή:
Η πνευμονική αρτηριοφλεβώδης δυσπλασία (ΠΑΦΔ) συνίσταται σε παθολογική, άμεση επικοινωνία της πνευμονικής φλέβας με την πνευμονική αρτηρία, χωρίς τη μεσολάβηση τριχοειδικού πλέγματος. Η υποξαιμία λόγω διαφυγής μη οξυγονωμένου φλεβικού αίματος προς τη συστηματική κυκλοφορία και τα παράδοξα εμβολικά επεισόδια του ΚΝΣ αποτελούν συνήθεις επιπλοκές. Η επίπτωση στο γενικό πληθυσμό δεν είναι επακριβώς γνωστή, με συχνότητα εμφάνισης 2-3/100.0005. Παρουσιάζεται περιστατικό ΠΑΦΔ που προσήλθε στα ΤΕΠ ΓΝΘΑ προς εκτίμηση.

Υλικό-Μέθοδος:
Ασθενής 77 ετών, θήλυ, χωρίς λοίμωξη covid 19, ποτέ καπνίστρια, χωρίς αλλεργίες, προσήλθε στα ΤΕΠ λόγω αναφερόμενης δύσπνοιας αιφνίδιας έναρξης, παραγωγικού βήχα, αδυναμίας, καταβολής από 3μέρου και εμπύρετο. Ατομικό αναμνηστικό νόσου ΧΑΠ, Καρδιακή Ανεπάρκεια, ΑΕΕ, ΤΒ σε παιδική ηλικία και εκκόλπωμα Zenker για τα οποία λάμβανε την αντίστοιχη φαρμακευτική αγωγή. Διαπιστώθηκε σημαντική υποξυγοναιμία (ABGs: pH: 7.38,PaO2:57 PaCO2:47, HCO3:18), ήπια λευκοκυττάρωση (WBC: 11.345), αύξηση των ΔΔιμερών (1.75), χωρίς δείκτες φλεγμονής CRP: 0.77 και αύξηση BNP: 185. Στην κλινική εξέταση αναπνευστικού παρουσίασε μειωμένο αναπνευστικό ψιθύρισμα ΔΕ μέσου και κάτω πνευμονικού πεδίου, αντίστοιχες μειωμένες φωνητικές δονήσεις, χωρίς πληκτροδακτυλία, αυξημένο αριθμό αναπνοών, ήπια κυάνωση. Σε ακτινογραφία θώρακος διαπιστώθηκε μειωμένη απεικόνιση του ΔΕ αρτηριακού δέντρου παρά την πύλη, ενώ η ασθενής υποβλήθηκε πρώτη φορά σε αξονική θώρακος λόγω αισθήματος κλειστοφοβίας. Δεν ανευρέθηκε πνευμονική εμβολή, αλλά διατεταμένες οι κύριες πνευμονικές αρτηρίες άμφω (ΔΕ:2.92εκ,ΑΡ:3.15εκ) με αμυδρή απεικόνιση των μέσω-κάτω κλάδων της δεξιάς πνευμονικής αρτηρίας, οι οποίες ελέχθησαν με πολύ μικρό εύρος στην έκφυση τους, ενώ περιφέρικά διατεταμένες με οφιοειδή πορεία ως επί αρτηριοβλεφώδη δυσπλασία. Συνοδά ουλορικνωτικές αλλοιώσεις με αποτιτανώσεις ΑΡ.

Συμπέρασμα:
Η ΠΑΦΔ αποτελεί μια ασυνήθη αγγειακή διαταραχή των πνευμόνων η οποία θα πρέπει να αναγνωρίζεται και να αντιμετωπίζεται ανάλογα.

EP-177

ΠΝΕΥΜΟΝΙΚΗ ΕΜΒΟΛΗ ΤΣΙΜΕΝΤΟΥ (PULMONARY CEMENT EMBOLIZATION)

Αθανασία Αθανασοπούλου, Γεώργιος Κοντοπύργιας, Βασίλειος-Μάουρο Καμπάκης, Ελευθέριος Βρουβάκης
Πνευμονολογική Κλινική «Ανάσα», Νοσοκομείο Metropolitan

Εισαγωγή:
Η πνευμονική εμβολή από οστικό τσιμέντο μετά από χειρουργείο σπονδυλοπλαστικής αποτελεί μια οντότητα μη ευρέως γνωστή, ωστόσο είναι αρκετά συχνή. Είναι δυνατό να συμβεί στο 25% των ασθενών που υποβάλλονται σε σπονδυλοπλαστική ως αποτέλεσμα αντιμετώπισης συμπιεστικών καταγμάτων που προκαλούνται από οστεοπόρωση. Η Πνευμονική εμβολή από οστικό τσιμέντο προκύπτει λόγω διαφυγής του πολυμεθακρυλικού εστέρα - οστικό τσιμέντο (PMMA) στο παρασπονδυλικό φλεβικό δίκτυο. Συνήθως η διάγνωση δε τίθεται άμεσα μετά την έγχυση, και οι ασθενείς μπορεί να παραμείνουν ασυμπτωματικοί. Δεν υπάρχουν ευρέως αποδεκτές κατευθυντήριες οδηγίες όσον αφορά την αντιμετώπιση και τη χρήση αντιπηκτικών.

Παρουσίαση περιστατικών:
Θα παρουσιαστεί μια σειρά 3 περιστατικών που διαγνώσθηκαν με πνευμονική εμβολή από τσιμέντο. Πρόκειται για γυναίκες, μέσης ηλικίας 81 ετών, δυο εκ των οποίων ήταν ασυμπτωματικές και τέθηκε η διάγνωση τυχαία σε απεικονιστικό έλεγχο που υποβλήθηκαν, σε νοσηλείας τους για λόγο μη συσχετιζόμενο με τη διάγνωση, ενώ από το ιστορικό τους ανέφεραν χειρουργείο σπονδυλοπλαστικής. Η 3η ασθενής εμφάνισε ταχυκαρδία και θωρακαλγία αμέσως μετά το χειρουργείο σπονδυλοπλαστικής, οπότε υποβλήθηκε σε CTPA και διαπιστώθηκε η παρουσία ακτινοσκιερού ενδαγγειακού υλικού, εικόνα συμβατή με πνευμονική εμβολή από τσιμέντο και έλαβε αντιπηκτική αγωγή για 3 μήνες.

Επίλογος:
Η πνευμονική εμβολή από τσιμέντο μετά από σπονδυλοπλαστική ή κυφοπλαστική είναι συνήθως ασυμπτωματική και η διάγνωση τίθεται σε τυχαίο απεικονιστικό έλεγχο κατά την επανεκτίμηση των ασθενών μετά τη χειρουργική επέμβαση. Ωστόσο έχουν αναφερθεί και συμπτωματικοί ασθενείς όπου η διάγνωση τέθηκε είτε άμεσα είτε και μήνες μετά από το χειρουργείο. Οι συμπτωματικοί ασθενείς χρήζουν αντιπηκτικής θεραπείας, ωστόσο είναι σε εξέλιξη μελέτες για την αποσαφήνιση των κατευθυντήριων οδηγιών όσον αφορά το είδος και τη διάρκεια της θεραπείας. Συνοψίζοντας πρόκειται για μια οντότητα αρκετά συχνή και τίθεται προβληματισμός σχετικά με τη σημασία του μετεγχειρητικού απεικονιστικού ελέγχου σε αυτούς τους ασθενείς.

EP-178

PLASMA EXCHANGE : BLESSING OR CURSE?

Pavlos Siozos, Kalliopi- Theoni Vandorou, Stylianos Loukides, Aikaterini Vlami, Spyridon Papiris
[1] *2nd Pulmonary Medicine Department, General University Hospital "Attikon"*

Introduction:
ANCA vasculitis are, heterogeneous, and potentially life-threatening and organ-threatening diseases and thus require multidisciplinary management. The management and the therapy can be complicated and must be based on shared- decision.

Clinical case:
Female 70 years old transported to the emergency department after a week with : fever , dyspnea , hemoptysis. No smoker, no medical history, no drugs taken at all,
physical examination: crackles to both lungs, no signs from other organs
Blood tests showed a decrease to Hb 8 g/dl (previous 11.3 g/dl) and an increase to Cr 1.50 mg/dl (previous 0.50 mg/dl). The thoracic CT revealed diffused ground glass opacification. Urinanalysis: high urine protein levels and many red blood cells

Urinary sediment:
Dysmorphic erythrocytes, high protein levels and granular, erythrocytic casts The clinical context and the tests were supportive of a microscopic polyangiitis . The diagnosis was confirmed by kidney biopsy and by testing MPO- ANCA.
Therapy was initiated with methylprednisolone 1gr per day for 3 days and later 1mg/kg per day with tapering and cyclophosphamide IV 800mg every 3 weeks.
Plasma exchange , as organ life threating disease , was initiated with good results.

Discussion:
Routine use of plasma exchange to treat MPA is not recommended. Plasma exchange can reduce the damage of the disease , but many side effects can arise. The decision should be based after considering efficacy, safety and costs [1,2]

References:
1. Murray & Nadel's Textbook of Respiratory Medicine, Second Edition, Elsevier: 2021
2. Hellmich B, Sanchez-Alamo B, Schirmer JH, Berti A, Blockmans D, Cid MC, Holle JU, Hollinger N, Karadag O, Kronbichler A, Little MA, Luqmani RA, Mahr A, Merkel PA, Mohammad AJ, Monti S, Mukhtyar CB, Musial J, Price-Kuehne F, Segelmark M, Teng YKO, Terrier B, Tomasson G, Vaglio A, Vassilopoulos D, Verhoeven P, Jayne D. EULAR recommendations for the management of ANCA-associated vasculitis: 2022 update. Ann Rheum Dis. 2023 Mar 16:ard-2022-223764.

ΕΡ-179

ΦΥΣΙΟΛΟΓΙΑ ΤΗΣ ΚΑΡΔΙΟΑΝΑΠΝΕΥΣΤΙΚΗΣ ΑΣΚΗΣΗΣ ΣΕ ΑΣΘΕΝΕΙΣ ΜΕ ΠΡΩΤΟΠΑΘΗ ΑΜΥΛΟΕΙΔΩΣΗ ΜΕ ΚΑΡΔΙΑΚΗ ΠΡΟΣΒΟΛΗ ΚΑΙ Η ΣΧΕΣΗ ΤΗΣ ΜΕ ΠΑΡΑΜΕΤΡΟΥΣ ΚΑΡΔΙΑΚΗΣ ΑΠΕΙΚΟΝΙΣΗΣ

Παντελής Θ. Νικολαΐδης, Αθανάσιος Καλλιάνος, Αλέξανδρος Μπριασούλης, Γεωργία Τρακάδα
Ιατρική Σχολή ΕΚΠΑ, Θεραπευτική Κλινική, Νοσοκομείο Αλεξάνδρα

Εισαγωγή:
Οι δοκιμασίες καρδιοαναπνευστικής άσκησης (ΔΚΑ) έχουν ευρέως χρησιμοποιηθεί για τη λειτουργική αξιολόγηση ασθενών με καρδιακή ανεπάρκεια. Οι ασθενείς με αμυλοείδωση και καρδιακή προσβολή, συνήθως παρουσιάζουν καρδιακή ανεπάρκεια με διατηρημένο ή ελαφρά μειωμένο κλάσμα ώθησης.

Σκοπός:
Σκοπός της παρούσης έρευνας ήταν να αξιολογήσει τη χρήση παραμέτρων ΔΚΑ σε ασθενείς με πρωτοπαθή αμυλοείδωση για τον προσδιορισμό της σοβαρότητας της ασθένειας, την πρόγνωσή της και τη σχέση της με ευρήματα καρδιακής απεικόνισης.

Υλικό - Μεθοδολογία:
Συμμετέχοντες ήταν περιπατητικοί ασθενείς με πρωτοπαθή αμυλοείδωση με καρδιακή προσβολή (n=23, ηλικία 60 ετών, 56,5% άρρενες) που δεν χρειάζονταν εισαγωγή σε νοσοκομείο ή ενδοφλέβεια διουρητικά. Η αξιολόγηση των συμμετεχόντων περιλάμβανε ΔΚΑ, ηχοκαρδιογραφία και μαγνητική τομογραφία. Οι συμμετέχοντες χωρίστηκαν σε δύο ομάδες με βάση την παρουσία χαρακτηριστικών ΔΚΑ υψηλού κινδύνου (μέγιστη πρόσληψη οξυγόνου, VO2peak, και κλίση του αναπνευστικού ισοδύναμου, VE/VCO2).

Αποτελέσματα:
Οι συμμετέχοντες είχαν VO2peak 17,8 mL/kg/min, VE/VCO2 κλίση 39,4 και κυκλοφορική ισχύ 2362,5 mmHg•mL/kg/min. Η VO2peak βαθμιαία μειώθηκε όσο τα στάδια Mayo αυξάνονταν (p=0,046) και παρουσίασε αντίστροφη συσχέτιση με τα επίπεδα του νατριουρητικού πεπτιδίου β τύπου (NT-proBNP, r=-0,52, p=0,01). Η ομάδα των ασθενών υψηλού κινδύνου σύμφωνα με τις ΔΚΑ παρουσίασε στοιχεία πιο προχωρημένης ασθένειας όπως υψηλότερα επίπεδα NT-proBNP (p=0,007), αυξημένο πάχος διαφράγματος και οπίσθιου τοιχώματος αριστερής κοιλίας (p=0,043 και p=0,033, αντίστοιχα), και μειωμένη αποδοτικότητα συνολικού έργου (p=0,027).

Συμπεράσματα:
Σε ασθενείς με πρωτοπαθή αμυλοείδωση, οι ΔΚΑ αναγνώρισαν την ομάδα των ασθενών με πιο προχωρημένη καρδιακή προσβολή. Ο ρόλος των ΔΚΑ ως εργαλείου κατηγοριοποίησης της πρωτοπαθούς αμυλοείδωσης με καρδιακή προσβολή χρήζει περαιτέρω διερεύνησης.

EP-180

Η ΠΟΡΕΙΑ ΝΕΑΡΗΣ ΓΥΝΑΙΚΑΣ ΜΕ ΠΝΕΥΜΟΝΙΚΗ ΕΜΒΟΛΗ ΣΕ ΕΔΑΦΟΣ ΧΡΟΝΙΑΣ ΘΡΟΜΒΟΕΜΒΟΛΙΚΗΣ ΝΟΣΟΥ. ΚΛΙΝΙΚΗ ΠΕΡΙΠΤΩΣΗ

Δ. Φασφαλή, Κ. Δέδε, Α. Ασημάκος, Π. Κατσαούνου, Ι. Καλομενίδης, Α. Άνθη, Σ. Ορφανός, Ε. Δήμα
Α΄ Κλινική Εντατικής Θεραπείας, ΓΝΑ Ευαγγελισμός

Εισαγωγή:
Η οξεία πνευμονική εμβολή (ΠΕ) μπορεί να οδηγήσει σε χρόνια θρομβοεμβολική νόσο (ΧΘΕΝ) σε ποσοστό 2-3%. Στους ασθενείς με ΧΘΕΝ δεν αναγνωρίζονται πάντα προηγούμενα επεισόδια ΠΕ, ενώ κάποιες φορές τα δύο νοσήματα συνυπάρχουν.

Κλινική περίπτωση:
Γυναίκα 32 ετών με νοσηλεία προ 1,5 μήνα λόγω ενδιάμεσου κινδύνου πνευμονικής εμβολής σε τμηματικούς και υποτμηματικούς κλάδους της πνευμονικής αρτηρίας σε όλους τους λοβούς άμφω, υπο αγωγή με apixaban, προσήλθε αιτιώμενη επιγαστραλγία και εμέτους. Ατομικό αναμνηστικό: HBV, χωρίς άλλα επεισόδια ΠΕ. Θεωρήθηκε πάσχουσα από οξεία χολοκυστίτιδα και εισήχθη αρχικά σε παθολογική κλινική.Έλαβε αντιμικροβιακή αγωγή και iv ενυδάτωση, με σταδιακή εγκατάσταση δύσπνοιας, οιδήματων κάτω άκρων, διάτασης σφαγιτίδων και αναπνευστικής ανεπάρκειας.

Αποτελέσματα:
Αποκλείστηκε η οξεία παθολογία από την κοιλιά, το πνευμονικό παρέγχυμα, ένα νέο επεισόδιο ΠΕ και με τη δεδόμενη κλινική εικόνα, ετέθη σε ενδοφλέβια διούρηση και πλήρη αντιπηκτική αγωγή με ΗΧΜΒ. Εμφάνισε σύντομα βελτίωση, με υποχώρηση των συμπτωμάτων και έλαβε εξιτήριο αναπνευστικά επαρκής. Τα απεικονιστικά ευρήματα (CTPA, υπέρηχος καρδιάς) ήταν συμβατά με ΠΕ επι ΧΘΕΝ. Επανεκτιμήθηκε σύντομα, έχοντας συμπληρώσει σχεδόν 3 μήνες πλήρους αντιπηκτικής αγωγής. Ήταν NYHA III. Ετέθη σε αγωγή με ριοσιγκουάτη και προγραμματίστηκε η διενέργεια ενδαρτηριεκτομής σε κέντρο του εξωτερικού (scanning αιμάτωσης πνευμόνων: ΧΘΕΝ ,δεξιός καρδιακός καθετηριασμός: σοβαρή προτριχοειδική πνευμονική υπέρταση).
Έγινε αφαίρεση σχεδόν όλου του θρομβωτικού υλικού. Η ασθενής είναι πλέον σε άριστη κλινική κατάσταση, με φυσιολογικό υπέρηχος καρδιάς.

Συμπέρασμα:
Η αναγνώριση στοιχείων ΧΘΕΝ σε ασθενείς με εικόνα οξείας ΠΕ είναι σημαντική, εφόσον πρόκειται για δύο νόσηματα δυνητικά θεραπεύσιμα με διαφορετική όμως διαχείριση.

EP-181

ΚΑΡΔΙΟΑΝΑΠΝΕΥΣΤΙΚΗ ΙΚΑΝΟΤΗΤΑ ΚΑΙ ΜΙΚΡΟΑΓΓΕΙΑΚΗ ΛΕΙΤΟΥΡΓΙΑ ΑΣΘΕΝΩΝ ΜΕ ΣΥΝΔΡΟΜΟ LONG-COVID ΜΕΤΑ ΑΠΟ ΗΠΙΑ ΝΟΣΗΣΗ

Δίπλα Κ.[1,2] **Ζαχαρίας Α,**[1] **Μπούτου Α,**[3] **Ρουκάς Κ,**[1] **Τζήνας Α,**[1] **Κρητικού Σ,**[2] **Ζαφειρίδης Α,**[2] **Στανόπουλος Ι,**[1] **Πίτσιου Γ**[1]
[1]Κλινική Αναπνευστικής Ανεπάρκειας, ΓΝ Παπανικολάου, Ιατρική, Αριστοτέλειο Πανεπιστήμιο Θεσσαλονίκης, [2]Εργαστήριο Εργοφυσιολογίας και Βιοχημείας της Άσκησης, ΤΕΦΑΑ Σερρών, Αριστοτέλειο Πανεπιστήμιο Θεσσαλονίκης, [3]Πνευμονολογική Κλινική ΕΣΥ, ΓΝ Ιπποκράτειο, Θεσσαλονίκη

Εισαγωγή:
Οι ασθενείς που πάσχουν από σύνδρομο Long-Covid αναφέρουν ποικιλία συμπτωμάτων, όπως δύσπνοια, μυαλγίες, κόπωση, αδυναμία συγκέντρωσης και δυσκολία να ανταπεξέλθουν σε καθημερινές δραστηριότητες, που εκτελούσαν πριν τη νόσηση. Διάφοροι παθοφυσιολογικοί μηχανισμοί έχουν προταθεί για την εμφάνιση του συνδρόμου Long-Covid, παρ' όλα αυτά οι ακριβείς μηχανισμοί δεν είναι ακόμη γνωστοί.

Σκοπός:
Να εξεταστεί εάν ασθενείς με συμπτώματα συνδρόμου Long-Covid εμφανίζουν διαταραχή σε δείκτες καρδιοαναπνευστικής λειτουργίας και σε δείκτες μικροαγγειακής λειτουργίας των σκελετικών μυών.

Υλικό – Μεθοδολογία:
Εννέα ασθενείς (50,0±13,0 ετών, 5 άνδρες και 4 γυναίκες), με συμπτώματα συνδρόμου Long-Covid (9,0±5,5 μήνες post-covid) υπεβλήθησαν σε κλινικοεργαστηριακό έλεγχο, σπιρομέτρηση και καρδιοαναπνευστική δοκιμασία κόπωσης. Για την αξιολόγηση της μικροαγγειακής λειτουργίας και της οξυγόνωσης των σκελετικών μυών, οι συμμετέχοντες υπεβλήθησαν σε 5-λεπτη ίσχαιμη περίδεση και επαναιμάτωση, με ταυτόχρονη παρακολούθηση του κορεσμού των σκελετικών μυών, με χρήση φασματοσκοπίας πλησίον του υπέρυθρου φωτός (Near-Infrared-Specroscopy, NIRS). Εννέα υγιείς ενήλικες αντίστοιχης ηλικίας (50,2±14 ετών) και φύλου, υπεβλήθησαν στην ίδια εξέταση κι αποτέλεσαν την ομάδα ελέγχου.

Αποτελέσματα:
Οι ασθενείς με Long-Covid παρουσίασαν φυσιολογικές τιμές σε δείκτες σπιρομέτρησης [FVC (96.7±19% προβλεπόμενων τιμών), FEV1 (91.6±16.1%), FEV1/FVC (78±9.4%) και διάχυσης DLCO (79,1±16%)]. Η καρδιοαναπνευστική ικανότητα και ικανότητα παραγωγής έργου ήταν χαμηλότερη των προβλεπόμενων τιμών (86,0±15,0% και 80,5±22,1%, αντίστοιχα). Επιπρόσθετα, οι ασθενείς με Long-Covid παρουσίασαν σημαντικά μικρότερη απόκριση ($p<0.05$) στην αντιδραστικότητα των μικρών αγγείων έναντι των ασθενών μαρτύρων (υπεραιμική απόκριση 8,0±3,5 έναντι 11,3±3,1 μmol/l).

Συμπεράσματα:
Δυσλειτουργίες των μικρών αγγείων των σκελετικών μυών που παρουσιάζουν ασθενείς με Long-Covid, πιθανά οδηγούν σε μειωμένη οξυγόνωση των ιστών κατά την άσκηση και συμβάλλουν στην εμφάνιση πρώιμης κόπωσης.

EP-182

ΑΞΙΟΛΟΓΗΣΗ ΤΗΣ ΛΕΙΤΟΥΡΓΙΑΣ ΤΩΝ ΜΙΚΡΩΝ ΑΕΡΑΓΩΓΩΝ ΣΕ ΑΣΘΕΝΕΙΣ ΜΕ ΣΥΝΔΡΟΜΟ LONG COVID-19

Χριστίνα Αναγνωστοπούλου[1], Νικόλαος Χυνκιάμης[1,2], Άγγελος Βοντετσιάνος[1], Χριστιάνα Λέκκα[1], Νικολέτα Ροβίνα[3], Χρήστος Καμπόλης[4], Γεώργιος Καλτσάκας[1,5,6], Ιωάννης Βογιατζής[1,7], Πέτρος Μπακάκος[3], Νικόλαος Κουλούρης[1]
[1]Μονάδα Πνευμονικής Αποκατάστασης, Α΄ Πανεπιστημιακή Πνευμονολογική Κλινική,Ιατρική Σχολή ΕΚΠΑ, Γ.Ν.Ν.Θ.Α «Η ΣΩΤΗΡΙΑ», [2]Κέντρο Ερευνών 'Θώραξ', [3]Α΄ Πανεπιστημιακή Πνευμονολογική Κλινική, Ιατρική Σχολή ΕΚΠΑ, Γ.Ν.Ν.Θ.Α «Η ΣΩΤΗΡΙΑ», [4]Τμήμα Επειγόντων Περιστατικών, Γενικό Νοσοκομείο Αθηνών "ΙΠΠΟΚΡΑΤΕΙΟ", [5]Lane Fox Respiratory Service, Guy's and St Thomas' NHS Foundation Trust, [6]Centre of Human and Applied Physiological Sciences, Faculty of Life Sciences and Medicine, King's College London, [7]Department of Sport, Exercise and Rehabilitation, Faculty of Health and Life Sciences, Northumbria University Newcastle

Εισαγωγή:
Τα πυκνωτικά διηθήματα δίκην θαμβής υάλου, το δικτυωτό πρότυπο απεικόνισης και οι μεταλοιμώδεις βρογχεκτασίες αποτελούν συχνό εύρημα σε ασθενείς που νόσησαν με COVID-19, ακόμη και τρεις μήνες μετά την οξεία φάση και σχετίζονται με τη σοβαρότητα της αρχικής νόσησης. Ωστόσο, τα επιστημονικά δεδομένα για την επίδραση του ιού στη λειτουργία των μικρών αεραγωγών είναι ανεπαρκή.

Σκοπός:
Η αξιολόγηση της λειτουργίας των μικρών αεραγωγών σε ασθενείς με σύνδρομο long COVID-19 που νοσηλεύτηκαν κατά την οξεία φάση της λοίμωξης.

Μέθοδοι:
33 ασθενείς (mean±SD, 53±11 ετών) συμπεριλήφθηκαν στη μελέτη 149±90 ημέρες μετά το εξιτήριο. Πραγματοποιήθηκε πλήρης λειτουργικός έλεγχος της αναπνοής στο σύνολο των ασθενών. Η λειτουργία των μικρών αεραγωγών αξιολογήθηκε με τη μέτρηση του όγκου σύγκλεισης των μικρών αεραγωγών με τη μέθοδο της έκπλυσης αζώτου (SBN2W).

Αποτελέσματα:
Το BMI ήταν 28.1±5.4 της προβλεπόμενης τιμής, ο FEV1 100±19% της προβλεπόμενης τιμής, η TLC 94±27% της προβλεπόμενης τιμής και η DLco 78±23% της προβλεπόμενης τιμής. Κανένας ασθενής δεν παρουσίασε αποφρακτικό πρότυπο στη σπιρομέτρηση. Η FEF25-75 ήταν 95±33% της προβλεπόμενης τιμής, η CC (Closing Capacity) 115±28% της προβλεπόμενης τιμής και η FRC-CC 0.4±0.5 λίτρα. Οκτώ ασθενείς (24%) παρουσίασαν πρώιμη σύγκλειση μικρών αεραγωγών, αξιολογούμενη μέσω της διαφοράς FRC-CC (-0.140±0.090 λίτρα). Τρείς ασθενείς (9.1%) παρουσίασαν ανομοιογένεια αερισμού αξιολογούμενη μέσω της αυξημένης κλίσης της φάσης III (>120% predicted). Η FEF25-75 ήταν παθολογική σε 3 (9.1%) και η CC σε 14 (42%) ασθενείς.
Συμπέρασμα: Οι ασθενείς με σύνδρομο long COVID-19 παρουσιάζουν μετά τη νοσηλεία τους δυσλειτουργία και πρώιμη σύγκλειση των μικρών αεραγωγών.

EP-183

Ο ΡΟΛΟΣ ΤΗΣ ΔΙΑΤΑΣΗΣ ΤΟΥ ΚΩΝΟΥ ΤΗΣ ΠΝΕΥΜΟΝΙΚΗΣ ΑΡΤΗΡΙΑΣ ΣΤΗΝ ΑΞΟΝΙΚΗ ΘΩΡΑΚΑ ΚΑΤΑ ΤΗΝ ΕΙΣΑΓΩΓΗ ΤΩΝ ΑΣΘΕΝΩΝ ΜΕ COVID-19 ΩΣ ΠΡΟΓΝΩΣΤΙΚΟΣ ΔΕΙΚΤΗΣ ΓΙΑ ΤΗΝ ΕΚΒΑΣΗ ΤΗΣ ΝΟΣΟΥ

Ζούγλος Αγγελος[1], Ταβερναράκη Κυριακή[2], Αραποστάθη Στυλιανή[2], Τσιάκος Κωνσταντίνος [1], Πατσούρας Αλέξανδρος [1], Νικολακοπούλου Ασημίνα [1], Ανδριανόπουλος Αθανάσιος[1], Πόταρη Χριστίνα[1], Θάνος Λουκάς[2], Ράπτη Αγγελική[1]
[1]2η Πνευμονολογική Κλινική, ΓΓΝΘΑ «Η Σωτηρία», [2]Τμήμα Απεικόνισης και Επεμβατικής Ακτινολογίας, ΓΝΝΘΑ «Η Σωτηρία»

Εισαγωγή:
Οι διαθέσιμοι απεικονιστικοί προγνωστικοί αλγόριθμοι βασίζονται στην ποσοτικοποίηση των παρεγχυματικών βλαβών των ασθενών με COVID-19 πνευμονία στην αξονική θώρακος (CT Severity Score). Όμως ο SARS-CoV-2 προκαλεί πλήθος διαταραχών στο πνευμονικό αγγειακό δίκτυο ιδίως στην οξεία φάση της νόσου. Διαταραχές που απεικονίζοντα συχνά ως παθολογική διάταση των περιφερικών πνευμονικών αγγείων. Η διάταση πιθανώς αντανακλά την αύξηση της πίεσης στην πνευμονική κυκλοφορία, η οποία με τη σειρά της δύναται να αφορά και τον κώνο της πνευμονικής αρτηρίας (MPAD) όπως συμβαίνει σε άλλες παθήσεις που προκαλούν πνευμονική υπέρταση.

Σκοπός:
Να προσδιοριστεί η προγνωστική αξία της αύξησης της διαμέτρου του κώνου της πνευμονικής αρτηρίας στην CT θώρακα των ασθενών με COVID-19 κατά την εισαγωγή τους.

Μεθοδολογία:
Εισήχθησαν αναδρομικά 301 ασθενείς που νοσηλεύτηκαν στο τμήμα μας από τον 11/2020 εώς τον 05/2021. Ανασκοπήθηκαν οι αξονικές στην εισαγωγή τους από δύο ανεξάρτητους ακτινοδιαγνώστες τυφλά ως προς την έκβαση και παραμετροποιήθηκαν ως προς την διάμετρο του κώνου της πνευμονικής αρτηρίας και την έκταση των παρεγχυματικών βλαβών, οι εργαστηριακές τιμές, η πορεία νόσου και η έκβαση αυτών εώς την ημέρα 28. Το πρωτεύον καταληκτικό σημείο ήταν σύνθετο και αποτελούνταν: (α) την ανάγκη εφαρμογής HFNC , (β) την ανάγκη διασωλήνωσης και (γ) τη θνητότητα.
Δημιουργήθηκαν δύο ομάδες με βάση την διάμετρο του κώνου της πνευμονικής αρτηρίας. Η ομάδα Α είχε φυσιολογική ή ηπίως διατεταμένη διάμετρο (<31mm) και η ομάδα Β μέτρια ή σοβαρή διάταση (≥31mm).

Αποτελέσματα:
214 ασθενείς εντάχθησαν στην ομάδα Α και 87 στην ομάδα Β. Στην μονοπαραγοντική ανάλυση η ομάδα Β συσχετίστηκε με το καταληκτικό σημείο (p: 0.005) και με την ανάγκη διασωλήνωσης (p: 0.049). Στην πολυπαραγοντική ανάλυση παρατηρήθηκε συσχέτιση του καταληκτικού σημείου με τη διάρκεια νοσηλείας (<0.001), την ηλικία (p:0.001) και το CT severity score (p<0.001).

Συμπέρασμα:
Η έκβαση των ασθενών με COVID-19 δεν συσχετίζεται με τη διάμετρο του κώνου της πνευμονικής αρτηρίας.

EP-185

ΣΥΣΧΕΤΙΣΗ ΜΕΤΑΞΥ ΠΑΘΟΛΟΓΙΚΗΣ ΣΠΙΡΟΜΕΤΡΗΣΗΣ ΜΕ ΔΙΑΤΗΡΟΥΜΕΝΟ ΛΟΓΟ FEV1/FVC, ΔΕΙΚΤΩΝ ΒΑΡΥΤΗΤΑΣ ΚΑΙ ΚΛΙΝΙΚΗΣ ΕΚΒΑΣΗΣ ΣΥΝΔΡΟΜΟΥ ΑΠΟΦΡΑΚΤΙΚΩΝ ΑΠΝΟΙΩΝ-ΥΠΟΠΝΟΙΩΝ ΣΤΟΝ ΥΠΝΟ (ΣΑΑΥΥ)

Φαναρίδης Μιχαήλ, Μπουλουκάκη Ιζόλδη, Σταθάκης Γεώργιος, Λυρώνη Κωνσταντίνα, Φωτεινάκη Ειρήνη, Βιζιριαννάκη Στυλιανή, Πιτσιδιανάκης Γεώργιος, Τζανάκης Νικόλαος, Σχίζα Σοφία
[1]Εργαστήριο Μελέτης Διαταραχών Ύπνου Πνευμονολογικού Τμήματος, Ιατρική Σχολή, Πανεπιστήμιο Κρήτης

Εισαγωγή:
Η παθολογική σπιρομέτρηση με διατηρούμενο λόγο (Preserved ratio impaired spirometry-PRISm) χαρακτηρίζεται από μειωμένο FEV1 (<80% predicted) χωρίς περιορισμό ροής (FEV1/FVC≥0.7). Οι ασθενείς αυτοί έχουν αυξημένο κίνδυνο εμφάνισης ΧΑΠ. Σε αντίθεση με τους ασθενείς με ΧΑΠ, η κλινική έκβαση των ασθενών με PRISm δεν έχει διερευνηθεί πλήρως σε άλλα νοσήματα.

Σκοπός:
Η εκτίμηση του επιπολασμού της PRISm σε ασθενείς με ΣΑΑΥΥ, και η συσχέτισή της με τους δείκτες βαρύτητας του ΣΑΑΥΥ από την πλήρη πολυσωματογραφική μελέτη ύπνου (PSG) και τον κίνδυνο καρδιο-μεταβολικών επιπλοκών.

Υλικό-Μεθοδολογία:
Σε αυτή την cross-sectional μελέτη, 967 ασθενείς χωρίς ιστορικό οξείας ή χρόνιας αναπνευστικής νόσου, υποβλήθηκαν σε τύπου Ι PSG για τη διάγνωση του ΣΑΑΥΥ, και σε πλήρη λειτουργικό έλεγχο της αναπνοής. Αποκλείστηκαν οι ασθενείς με λόγο FEV1/FVC<70% προ-βρογχοδιαστολής ή με άλλη διαγνωσμένη διαταραχή αναπνοής στον ύπνο. Οι ασθενείς χωρίστηκαν σε 2 ομάδες με βάση τη σπιρομέτρηση: ασθενείς με PRISm και με φυσιολογική σπιρομέτρηση. Συγκρίθηκαν δημογραφικά στοιχεία και παράμετροι από την PSG μεταξύ των 2 ομάδων. Στη συνέχεια διερευνήθηκε η σχέση ανάμεσα σε PRISm, αερίων αρτηριακού αίματος, δεικτών βαρύτητας ΣΑΑΥΥ και καρδιο-μεταβολικών συννοσηροτήτων, μετά από διόρθωση για φύλο, ηλικία, BMI, ιστορικό καπνίσματος και άλλες συνοσηρότητες.

Αποτελέσματα:
Από τους 967 ασθενείς, 179 (19%) είχαν PRISm και 788 (81%) φυσιολογική σπιρομέτρηση. Οι ασθενείς με PRISm είχαν αυξημένη ηλικία, αυξημένο BMI, μεγαλύτερο επιπολασμό καρδιο-μεταβολικών συννοσηροτήτων και χειρότερους δείκτες βαρύτητας ΣΑΑΥΥ ($p<0.05$). Η PRISm σχετίστηκε ανεξάρτητα από άλλες παραμέτρους με AHI≥30 ($p=0.036$), ODI≥30 ($p=0.044$), mean ($p=0.001$) και lowest SaO2 ($p=0.026$) και TST90 ($p=0.023$), καθώς και με την παρουσία στεφανιαίας νόσου ($p=0.006$).

Συμπεράσματα:
Η παρούσα μελέτη αποτελεί την πρώτη προσπάθεια συσχέτισης μεταξύ διαγνωσμένου ΣΑΑΥΥ με PSG και PRISm. Τα αποτελέσματά μας δείχνουν ότι υπάρχει στατιστικά σημαντική και ανεξάρτητη συσχέτιση μεταξύ PRISm, δεικτών βαρύτητας ΣΑΑΥΥ και καρδιοαγγειακών συννοσηροτήτων. Απαιτείται περαιτέρω έρευνα για να διερευνηθεί εάν η PRISm έχει αιτιώδη συσχέτιση και προγνωστική σημασία στην κλινική έκβαση των ασθενών με ΣΑΑΥΥ.

EP-186

ΔΙΑΦΟΡΕΣ ΣΕ ΠΑΡΑΜΕΤΡΟΥΣ ΑΠΟ ΤΗΝ ΠΟΛΥΣΩΜΑΤΟΓΡΑΦΙΚΗ ΜΕΛΕΤΗ ΥΠΝΟΥ ΜΕΤΑΞΥ ΥΠΝΗΛΙΚΩΝ ΚΑΙ ΜΗ ΑΣΘΕΝΩΝ ΜΕ ΣΥΝΔΡΟΜΟ ΑΠΟΦΡΑΚΤΙΚΩΝ ΑΠΝΟΙΩΝ-ΥΠΟΠΝΟΙΩΝ ΣΤΟΝ ΥΠΝΟ (ΣΑΑΥΥ)

Μπουλουκάκη Ιζόλδη, Βούης Θεόφιλος, Βελιδάκης Αντώνιος, Σταματοπούλου Βάια, Ερμίδου Χριστίνα, Μονιάκη Βιολέτα, Μαυρουδή Ελένη, Σταθάκης Γεώργιος, Φαναρίδης Μιχαήλ, Σχίζα Σοφία
Εργαστήριο Μελέτης Διαταραχών Ύπνου Πνευμονολογικού Τμήματος, Ιατρική Σχολή, Πανεπιστήμιο Κρήτης

Εισαγωγή:
Οι ασθενείς με ΣΑΑΥΥ φαίνεται να εμφανίζουν ποικίλους παθοφυσιολογικούς και κλινικούς φαινότυπους, ανεξαρτήτως βαρύτητας συνδρόμου. Είναι επίσης γνωστό ότι έως περίπου 60% των ασθενών με ΣΑΑΥΥ εμφανίζουν ημερήσια υπνηλία (excessive daytime sleepiness-EDS). Ωστόσο, δεν έχουν διερευνηθεί πλήρως οι υποκείμενοι αιτιολογικοί μηχανισμοί.

Σκοπός:
Η διερεύνηση πιθανών διαφορών των παραμέτρων της πλήρους πολυσωματογραφικής μελέτης ύπνου (polysomnography-PSG) μεταξύ υπνηλικών και μη ασθενών της ίδιας βαρύτητας ΣΑΑΥΥ, που θα μπορούσαν να χρησιμοποιηθούν για την πρόβλεψη της EDS στους ασθενείς αυτούς.

Υλικό-Μεθοδολογία:
Στη μελέτη συμπεριλήφθηκαν 1104 ασθενείς με δείκτη απνοιών-υποπνοιών (Apnea-hypopnea index-AHI) ≥ 5, χωρίς καρδιο-μεταβολικές, αναπνευστικές ή φλεγμονώδεις συννοσηρότητες. Οι ασθενείς χωρίστηκαν σε 2 ομάδες με βάση την Epworth Sleepiness Scale (ESS): ασθενείς με υπνηλία (ESS>10) και χωρίς υπνηλία (ESS<=10). Έγινε σύγκριση των παραμέτρων της PSG μεταξύ των 2 ομάδων ανάλογα με τη βαρύτητα του ΣΑΑΥΥ μετά από διόρθωση για φύλο, ηλικία και BMI.

Αποτελέσματα:
Ασθενείς με ήπιας βαρύτητας ΣΑΑΥΥ και υπνηλία εμφάνισαν υψηλότερο WASO (p=0.03) και TST90 (p=0.01) συγκριτικά με τους ασθενείς χωρίς υπνηλία και ίδιας βαρύτητας ΣΑΑΥΥ. Οι ασθενείς με μέτριας βαρύτητας ΣΑΑΥΥ και υπνηλία είχαν μικρότερο χρόνο επέλευσης ύπνου (sleep latency, p=0.02), χαμηλότερο mean (p=0.04) και lowest SaO2 (p=0.01). Ασθενείς με σοβαρό ΣΑΑΥΥ και υπνηλία, εμφάνισαν μικρότερο ποσοστό SWS (p=0.002) και Sleep Latency (p<0.001), και υψηλότερο δείκτη αφυπνίσεων (Arousal Index, p=0.001). Επιπρόσθετα, όλοι οι δείκτες βαρύτητας ΣΑΑΥΥ (AHI, ODI, mean και lowest SaO2, TST90, p<0.001 αντίστοιχα) ήταν χειρότεροι στους ασθενείς με ΣΑΑΥΥ και υπνηλία. Αυτές οι διαφορές παρέμειναν μετά τη διόρθωση για ηλικία, το φύλο και τον BMI.

Συμπεράσματα:
Τα αποτελέσματά μας δείχνουν ότι τόσο οι δείκτες βαρύτητας νυχτερινής οξυγόνωσης όσο και οι παράμετροι της φυσιολογίας του ύπνου σχετίζονται με την παρουσία ή απουσία υπνηλίας σε ασθενείς με ίδιας βαρύτητας ΣΑΑΥΥ. Αναδεικνύεται η ανάγκη περαιτέρω μελέτης της αρχιτεκτονικής του ύπνου, καθώς και ακριβέστερη σταδιοποίησή του, και ιδιαίτερα του ρόλου των αφυπνίσεων, ως υποκείμενων παθοφυσιολογικών μηχανισμών της ημερήσιας υπνηλίας.

EP-187

Η ΣΧΕΣΗ ΤΟΥ ΒΡΥΓΜΟΥ ΣΤΟΝ ΥΠΝΟ ΜΕ ΤΗΝ ΑΠΟΦΡΑΚΤΙΚΗ ΥΠΝΙΚΗ ΑΠΝΟΙΑ ΚΑΙ ΤΗΝ ΚΑΡΔΙΑΚΗ ΝΟΣΟ

Βερυκάκης Εμμανουήλ[1], Κόκιου Ειρήνη [1], Ρούσσου Ίλεια [2], Παπίρης Σπυρίδων[1], Λουκίδης Στυλιανός[1], Βλάμη Κατερίνα[1]
[1]Π.Γ.Ν. ΑΤΤΙΚΟΝ, [2]Οδοντιατρική Σχολή ΕΚΠΑ

Εισαγωγή:
Η Αποφρακτική Υπνική Άπνοια (ΑΥΑ) είναι η περιοδική διακοπή της αναπνοής στον ύπνο και προσβάλλει 936.000 άτομα στο γενικό πληθυσμό. Ο βρυγμός στον ύπνο (Sleep Bruxism) (SB) ανήκει στις κινητικές διαταραχές ύπνου. Χαραχτηρίζεται από την ακούσια σύσπαση των μασητήρων μυών, την εμφάνιση τριγμού των οδόντων, τη διέγερση του συμπαθητικού νευρικού συστήματος κι εκτιμάται κλινικά και με Πολυπνογραφία. Ο SB συνυπάρχει με την ΑΥΑ κι έχει συσχετιστεί με την καρδιακή νοσηρότητα.

Σκοπος:
Η μελέτη της σχέσης του SB με την καρδιακή νοσηρότητα στους ασθενείς με ΑΥΑ.

Μέθοδος- Στατιστική Ανάλυση:
Πρόκειται για συγχρονική μελέτη των ασθενών που υποβλήθηκαν σε Πολυπνογραφία στη Μονάδα Μελέτης Ύπνου του ΠΓΝ <ΑΤΤΙΚΟΝ> από 01/2023 έως 09/2023. Διερευνήθηκε η σχέση του SB με την ΑΥΑ και την καρδιακή νόσο στους ασθενείς που είχαν ΑΥΑ με και χωρίς SB με μη παραμετρικό έλεγχο (Man-Whitney U-test)

Αποτελέσματα:
Μελετήθηκαν 258 ασθενείς ηλικίας 55±13.70. Ο δείκτης μάζας σώματος (BMI) ήταν 33.44 ±7.23. Το 79.4% των ασθενών είχαν μέτρια/σοβαρή ΑΥΑ και το 20.5% είχαν ήπια.Το 14.7% είχε SB(+). Οι ασθενείς με ΑΥΑ και SB(+), χωρίς καρδιακή νόσο, είχαν σημαντικά μικρότερο δείκτη βαρύτητας ΑΥΑ (β=-21.19;$p<0.04$), συγκριτικά με όσους δεν είχαν SB(+). Όσοι είχαν καρδιακή νόσο εμφάνιζαν επίσης την τάση να έχουν ηπιότερη ΑΥΑ επί παρουσίας SB(+) ($p>0.05$).

Συμπέρασμα:
Ο βρυγμός μειώνει τη βαρύτητα της ΑΥΑ επηρεάζοντας την πρόγνωση της καρδιακής νόσου.

EP-188

ΑΥΤΟΑΝΑΦΕΡΟΜΕΝΟΣ ΕΠΙΠΟΛΑΣΜΟΣ ΚΑΙ ΔΙΕΥΡΕΥΝΗΣΗ ΤΗΣ ΕΝΗΜΕΡΩΣΗΣ ΤΟΥ ΚΟΙΝΟΥ ΓΙΑ ΤΟ ΣΥΝΔΡΟΜΟ ΑΠΟΦΡΑΚΤΙΚΗΣ ΑΠΝΟΙΑΣ ΣΤΟΝ ΥΠΝΟ ΣΕ ΑΓΡΟΤΙΚΗ ΚΑΙ ΗΜΙΑΣΤΙΚΗ ΠΕΡΙΟΧΗ ΤΗΣ ΠΕΡΙΦΕΡΕΙΑΚΗΣ ΕΝΟΤΗΤΑΣ ΛΑΡΙΣΑΣ

Γώγου Ευδοξία[1], Καρέτσου Ελισσάβετ[1], Κάσσας Πέτρος[1], Χατζόγλου Χρυσή[1], Γουργουλιάνης Κωνσταντίνος[2], Ζαρογιάννης Σωτήριος[1]
[1]Εργαστήριο Φυσιολογίας, Τμήμα Ιατρικής, Σχολή Επιστημών Υγείας, Πανεπιστήμιο Θεσσαλίας,
[2]Πνευμονολογική Κλινική, Τμήμα Ιατρικής, Σχολή Επιστημών Υγείας, Πανεπιστήμιο Θεσσαλίας

Εισαγωγή:
Το Σύνδρομο Αποφρακτικής Άπνοιας στον Ύπνο (ΣΑΑΥ) έχει υψηλό επιπολασμό στην Ελλάδα με σχετικά χαμηλό βαθμό ενημέρωσης του κοινού.

Σκοπός:
Σκοπός της μελέτης είναι η εκτίμηση του επιπολασμού του αυτοαναφερόμενου ΣΑΑΥ αγροτικής και ημιαστικής περιοχής της Περιφερειακής Ενότητας Λάρισας και η αξιολόγηση του βαθμού ενημέρωσης του πληθυσμού σχετικά με το ΣΑΑΥ.

Υλικό-Μεθοδολογία:
Η μελέτη πραγματοποιήθηκε σε κατοίκους της περιοχής της Ελασσόνας. Συμπληρώθηκε ερωτηματολόγιο με δημογραφικά, και σωματομετρικά στοιχεία, το ερωτηματολόγια κινδύνου για ΣΑΑΥ και αξιολογήθηκαν οι γνώσεις για το ΣΑΑΥ. Οι συμμετέχοντες υποβλήθηκαν σε σπιρομέτρηση, μέτρηση του εκπνεόμενου μονοξειδίου του άνθρακα (eCO) και συναίνεσαν ενυπόγραφα για τη συμμετοχή τους.

Αποτελέσματα:
400 άτομα συμμετείχαν στη μελέτη, 211 άνδρες και 189 γυναίκες, μέσης ηλικίας 48.3 ±16.6 έτη. Το 54% από αυτούς που συμπλήρωσαν το Stop Bang (SB) βρέθηκαν σε υψηλό κίνδυνο για ΣΑΑΥ, ενώ το 20% εκτιμήθηκε ως υψηλού κινδύνου με το ερωτηματολόγιο Βερολίνου (BQ) και Epworth Sleepiness Scale (ESS). Ο υψηλός κίνδυνος ΣΑΑΥ, βάσει του SBQ, συσχετίστηκε θετικά με την ηλικία, την περίμετρο λαιμού, PYS, την χρήση θερμάστρας πετρελαίου ή ξύλου. Εμφανίζει αρνητική συσχέτιση στις γυναίκες, στους άγαμους, στους καπνιστές, σε αυτούς που καταναλώνουν αλκοόλ, σε αυτούς με μέσο και ανώτερο/ανώτατο επίπεδο εκπαίδευσης, με αυξημένη FVC(lt), και FEV1(lt) και με αυξημένο eCO. Μόνο το 25-30% των κατοίκων γνωρίζουν για το ΣΑΑΥ, με τις γυναίκες να υπερτερούν(36% έναντι 26%).

Συμπέρασμα:
Ο αυτοαναφερόμενος επιπολασμός είναι σε υψηλά ποσοστά στην περιοχή που μελετήθηκε και ο βαθμός ενημέρωσης του αντίστοιχου κοινού είναι χαμηλός. Χρειάζονται προγράμματα προαγωγής υγείας σχετικά με το ΣΑΑΥ στην περιοχή.

EP-189

ΑΞΙΟΛΟΓΗΣΗ ΤΗΣ ΠΟΙΟΤΗΤΑΣ ΥΠΝΟΥ ΣΕ ΑΣΘΕΝΕΙΣ ΜΕ ΔΙΑΧΥΤΕΣ ΔΙΑΜΕΣΕΣ ΠΝΕΥΜΟΝΟΠΑΘΕΙΕΣ

Ιφιγένεια Νάκου[1], Ιωάννα Τσιούπρου[1], Marija Hadji-Mitrova[1], Ιωάννα Φιλίππου[1], Λαμπρινή Μπίνα[1], Κωνσταντίνος Πορπόδης[2], Πασχάλης Στειρόπουλος[3], Δέσποινα Παπακώστα[1]
[1]Ιατρείο Διάμεσων Πνευμονοπαθειών, Πνευμονολογική Κλινική ΑΠΘ, Γ.Ν.Θ. «Γ. Παπανικολάου», Θεσσαλονίκη, [2]Πνευμονολογική Κλινική ΑΠΘ, Γ. Ν. Θ. «Γ. Παπανικολάου», Θεσσαλονίκη, [3]Πνευμονολογική Κλινική, Π.Γ.Ν. Αλεξανδρούπολης, ΠΜΣ «Ιατρική του Ύπνου»

Εισαγωγή
Οι διάχυτες διάμεσες πνευμονοπάθειες (ΔΔΠ) αποτελούν μια ετερογενή ομάδα παθήσεων που χαρακτηρίζονται από προσβολή του πνευμονικού παρεγχύματος με εμφάνιση φλεγμονής και ίνωσης. Οι ασθενείς με ΔΔΠ συχνά παρουσιάζουν συμπτώματα διαταραχών ύπνου με σημαντικό αντίκτυπο στην ποιότητα ζωής τους.

Σκοπός
Η αξιολόγηση της ποιότητας ύπνου και ο κίνδυνος για εμφάνιση ΣΑΥΥ στους ασθενείς με ΔΔΠ.

Υλικό – Μέθοδος
Πραγματοποιήθηκε συγχρονική μελέτη παρατήρησης στο Ιατρείο Διάμεσων Πνευμονοπαθειών της Πνευμονολογικής κλινικής ΑΠΘ του Γ.Ν.Θ. "Γ. Παπανικολάου" διάρκειας έξι μηνών. Στη μελέτη συμμετείχαν 40 ασθενείς με διάγνωση διάχυτης διάμεσης πνευμονοπάθειας και 40 άτομα που δεν πληρούσαν τα κριτήρια για τη διάγνωση νοσήματος του αναπνευστικού συστήματος. Οι συμμετέχοντες συμπλήρωσαν τα ερωτηματολόγια Epworth Sleepiness Scale (ESS), STOP-Bang, Athens Insomnia Scale (AIS), Pittsburgh Sleep Quality Index (PSQI) και Berlin Questionnaire.

Αποτελέσματα
Από τους ασθενείς με διάχυτες διάμεσες πνευμονοπάθειες, το 30,8% έπασχε από ιδιοπαθή πνευμονική ίνωση, το 28,2% από σαρκοείδωση, ενώ άλλες ΔΔΠ αποτελούσαν το 41%. Υψηλός κίνδυνος για εμφάνιση ΣΑΥΥ βρέθηκε στο 63,4% των ασθενών με ΔΔΠ με βάση το ερωτηματολόγιο STOP-Bang και στο 73,2% με βάση το ερωτηματολόγιο Berlin, ενώ το 70,7% των ασθενών αυτών διαγνώσθηκαν με αυπνία με βάση το AIS. Δεν βρέθηκαν στατιστικά σημαντικές συσχετίσεις μεταξύ της βαθμολογίας στο PSQI και του Charlson Comorbidity Index ούτε με παραμέτρους της αναπνευστικής λειτουργίας των ασθενών. Παρατηρήθηκαν στατιστικά σημαντικές διαφορές μεταξύ των ασθενών με ΔΔΠ και των συμμετεχόντων χωρίς αναπνευστική νόσο στα ερωτηματολόγια STOPBang, AIS και PSQI (Πίνακας 1).

Συμπεράσματα
Οι ασθενείς με ΔΔΠ εμφανίζουν υψηλό κίνδυνο για εμφάνιση ΣΑΥΥ καθώς και υψηλό ποσοστό αυπνίας. Η ποιότητα ύπνου καθορίζει σημαντικά την ποιότητα ζωής των ασθενών. Απαιτείται η διενέργεια περαιτέρω μελετών για τον εντοπισμό διαταραχών ύπνου και θεραπεία αυτών με στόχο την βελτιστοποίηση της ποιότητας ζωής των ασθενών με ΔΔΠ.

	ILDs (n=40)	No Pulmonary disease (n=40)	P - value
STOP-Bang	3 (IQR 2 – 4)	2 (IQR 2 – 2)	p < 0,01

	ILDs (n=40)	No Pulmonary disease (n=40)	P - value
AIS	7,5 (IQR 5 – 12,7)	6 (IQR 5 – 8)	$p < 0,05$
PSQI	7 (IQR 4 – 10,7)	2 (IQR 2 – 8)	$p < 0,05$
Berlin Questionnaire	9 (IQR 1,2 – 6)	1 (IQR 1 – 2)	$p < 0,05$

Πίνακας 1. Αποτελέσματα συγκρίσεων.

EP-190

ΥΠΕΡΗΧΟΓΡΑΦΗΜΑ ΘΩΡΑΚΑ ΣΕ ΝΟΣΗΛΕΥΟΜΕΝΟΥΣ ΚΑΙ ΠΕΡΙΠΑΤΗΤΙΚΟΥΣ ΑΣΘΕΝΕΙΣ

Μ. Μπολάκη, Β. Μαυρικάκη, Ι. Παπακίτσου, Ε. Παπαδάκης, Ι. Κωνσταντίνου, Ε. Κονδύλη, Ν. Ξηρουχάκη
Μονάδα Εντατικής Θεραπείας, Πανεπιστημιακό Γενικό Νοσοκομείο Ηρακλείου

Εισαγωγή- Σκοπός:
Η χρήση του υπερηχογραφήματος θώρακα (Thoracic Ultrasound-TUS) στους βαρέως πάσχοντες ασθενείς των Μονάδων Εντατικής Θεραπείας(ΜΕΘ) είναι αρκετά διαδεδομένη, ωστόσο τα δεδομένα για τη χρήση του ως εργαλείο εκτός ΜΕΘ δεν είναι αρκετά. Στόχος της μελέτης ήταν να καταδείξει τη διαγνωστική αξία του TUS σε άλλους νοσηλευόμενους, καθώς και περιπατητικούς ασθενείς.

Υλικό- Μεθοδολογία:
Πρόκειται για μία αναδρομική μελέτη στην οποία ασθενείς παραπέμπονταν στην κλινική TUS προκειμένου να απαντηθούν ερωτήματα που είχε θέσει ο θεράπων ιατρός. Οι διάφορες νοσολογικές οντότητες χαρακτηρίστηκαν με βάση διεθνώς αναγνωρισμένα υπερηχογραφικά κριτήρια.

Αποτελέσματα:
Πραγματοποιήθηκαν 762 εξετάσεις TUS σε 526 ασθενείς. Τα ερωτήματα που είχαν τεθεί και έχρηζαν απάντησης αφορούσαν υποκείμενη κακοήθεια (n=376), ανεξήγητη κλινική εικόνα(n=53), θέματα σχετιζόμενα με την εγκυμοσύνη (n=42), παθολογικά ευρήματα στην ακτινογραφία θώρακος (n=165), πρόσφατο χειρουργείο/τραύμα (n=23), αιφνίδια αναπνευστική ανεπάρκεια (n=12), λοίμωξη αναπνευστικού (n=66) και άλλο υποκείμενο νόσημα (n=25). Οι νοσολογικές οντότητες που ανιχνεύθηκαν υπερηχογραφικά ήταν πλευριτική συλλογή (n=610), πύκνωση (n=269), δυσλειτουργία του διαφράγματος (n=174), διάμεσο σύνδρομο (n=53), πνευμονική εμβολή (n=11), πνευμοθώρακας (n=5) ενώ υπήρχαν και φυσιολογικές εξετάσεις (n=57). Με βάση τα υπερηχογραφικά ευρήματα αποφασίστηκε αντιμετώπιση με επεμβατικές μεθόδους (n=448), μη επεμβατικά μέσα (n=43) ενώ σε 271 περιπτώσεις συνεχίστηκε η παρακολούθηση.

Συμπεράσματα:
Το υπερηχογράφημα θώρακα αποτελεί δυνητικά ένα χρήσιμο διαγνωστικό εργαλείο για την ανίχνευση διαφόρων παθολογικών οντοτήτων σε νοσηλευόμενους και περιπατητικούς ασθενείς που μπορεί να καθοδηγήσει τη λήψη θεραπευτικών αποφάσεων. Περαιτέρω μελέτες χρειάζονται για να επιβεβαιώσουν τα παραπάνω ευρήματα.

EP-191

ΓΑΓΓΡΑΙΝΩΔΗΣ ΧΟΛΟΚΥΣΤΙΤΙΔΑΣ ΑΠΟ Candida auris ΣΤΗ ΜΕΘ

Αγαπητού Θεώνη[1,2], Πουρίκη Σοφία[1,2], Τζαγκαράκη Αικατερίνη[1,2], Ραυτοπούλου Ασημίνα[1,2], Νάνου Βασιλική[1,2], Τσικρικά Σταματούλα[1,2], Χαλκίδης Νικολάος[1,2], Νικολόπουλος Παναγιώτης[1,2], Κυριαζάτη Κωνσταντίνα[1,2], Λωλής Νικόλαος[1,2], Νικολόπουλος Ιωάννης[1,2]
[1] Μονάδα Εντατικής Θεραπείας ΚΑΑ ΝΝΘΑ "Η ΣΩΤΗΡΙΑ", [2] Μονάδα Εντατικής Θεραπείας ΚΑΑ 2 ΝΝΘΑ "Η ΣΩΤΗΡΙΑ"

Εισαγωγή:
Οι διεισδυτικες λοιμώξεις από C.auris έχουν ποικίλες κλινικές εκδηλώσεις και επιπλοκές και συσχετίζονται με υψηλή νοσηρότητα και θνησιμότητα.Οι υπάρχουσες μελέτες υπογραμμίζουν τον αυξημένο κίνδυνο συστηματικών λοιμώξεων από είδη Candida,συμπεριλαμβανομένης της οξείας χολοκυστίτιδας μεταξύ διαβητικών ασθενών με ανεπαρκή γλυκαιμικό έλεγχο ωστόσο δεν έχουν αναφερθεί περιστατικά αποικισμού της χοληδόχου κύστεως από Candida auris.

Σκοπός:
Η παρουσίαση του πρώτου περιστατικού γαγγραινώδους χολοκυστίτιδας που προκλήθηκε από C.auris και η αντιμετώπισή του στη ΜΕΘ.

Μέθοδος:
Γυναίκα 58 ετών με ιστορικό ΑΕΕ,ΑΥ,ΣΔ,νοσογόνου παχυσαρκίας, προσήλθε με πτώση επιπέδου συνείδησης και πυρετό αγνώστου έναρξης και διασωληνώθηκε. Παρατηρήθηκαν αυξημένα επίπεδα CRP και ήπια λευκοκυττάρωση. Υποβλήθηκε σε CT εγκεφάλου χωρίς οξεία παθολογία, σε CTPA αρνητική για ΠΕ(Εικ1),σε υπερηχογράφημα καρδιάς που ήταν φυσιολογικό και εισήχθη στη ΜΕΘ.Στην Εντατική, έλαβε καταστολή, αναλγησία και ξεκίνησε αντιβιοτική αγωγή.Δύο εβδομάδες αργότερα,ο πυρετός της παρέμεινε και διεξήχθησαν εκτεταμένες εργαστηριακές εξετάσεις και καλλιέργειες βιολογικών υγρών με αρνητικά αποτελέσματα.Η ασθενής υποβλήθηκε σε ΟΝΠ που δεν ανέδειξε αξιόλογα ευρήματα.Την 20ή ημέρα της νοσηλείας,υποβλήθηκε σεCT κοιλίας που ανέδειξε διετεταμένη χοληδόχο κύστη χωρίς εικόνα οξείας χολοκυστίτιδας(Εικ2) και αντιμετωπίστηκε συντηρητικά χωρίς όμως ύφεση του πυρετού.Στη συνέχεια,υποβλήθηκε σε U/S ήπατος – χοληφόρων στο οποίο απεικονίστηκε οξεία χολοκυστίτιδα(Εικ3) και σε CTκοιλίας που ανέδειξε μεγαλύτερη διάταση χοληδόχου κύστεως(Εικ4). Η ασθενής όμως παρουσίαζε κλινική επιδείνωση και μετά από χειρουργική εκτίμηση πραγματοποιήθηκε χολοκυστεκτομή χωρίς επιπλοκές.Από την καλλιέργεια του πυώδους υλικού απομονώθηκε C.auris και τέθηκε σε διπλή αντιμυκητιασική θεραπεία. Μετά από 76 ημέρες εξήλθε από τη ΜΕΘ βελτιωμένη(Εικ6).

Συμπέρασμα:
Ο C.auris παρουσιάζει υψηλά ποσοστά μετάδοσης μεταξύ των νοσηλευόμενων ασθενών. Απαιτείται η δημιουργία καλύτερων πρωτοκόλλων απολύμανσης και ασφάλειας για την πρόληψη του αποικισμού και νόσησης στα νοσηλευτικά ιδρύματα.

EP-192

ΠΑΡΑΓΟΝΤΕΣ ΚΙΝΔΥΝΟΥ ΓΙΑ VTE ΣΕ ΑΣΘΕΝΕΙΣ ΜΕ SARS-COV 2 ΣΤΗ ΜΕΘ

Θεώνη Αγαπητού [1,2], Σοφία Πουρίκη [1,2], Αικατερίνη Τζαγκαράκη [1,2], Ασημίνα Ραυτοπούλου [1,2], Βασιλική Νάνου[1,2], Σταματούλα Τσικρικά[1,2], Γρηγορία Αγαπητού[1,2,3], Σπυρίδων Τσικρικάς[1,2], Νικόλαος Μάγκας[1,2], Βάια Χατζούλα[1,2], Άρτεμις Νικολοπούλου[1,2], Ιωάννης Νικολόπουλος[1,2]
[1] Μονάδα Εντατικής Θεραπείας ΚΑΑ- ΝΝΘΑ "Η ΣΩΤΗΡΙΑ", [2] Μονάδα Εντατικής Θεραπείας ΚΑΑ 2 ΝΝΘΑ "Η ΣΩΤΗΡΙΑ"

Εισαγωγή:
Η λοίμωξη από SarsCov 2 αποτελεί παγκόσμια υγειονομική απειλή με ποικίλες επιπλοκές.Η θρόμβωση στο αγγειακό δίκτυο (VTE)αποτελεί μια από τις επιπλοκές της, δυνητικά θανατηφόρα.Διεθνώς μέχρι και το 1/3 των βαρέως πασχόντων ασθενών με λοίμωξη COVID 19 και νοσηλεία στη ΜΕΘ ανέπτυξαν VTE.

Σκοπός:
Η αναδρομική καταγραφή του ποσοστού νοσηλευόμενων ασθενών με λοίμωξη από SarsCov 2 στη ΜΕΘ που παρουσίασαν φλεβοθρόμβωσηκαι η συσχέτιση της με δείκτες βαρύτητας,επιδημιολογικάχαρακτηριστικά,εργαστηριακέσπαράμετρουςκαιιατρικές παρεμβάσεις.

Μέθοδος:
Αναδρομική μελέτη που περιλαμβάνει 85 βαρέως πάσχοντες ασθενείς με Covid19 που νοσηλεύτηκανστις ΜΕΘτου Νοσοκομείου<<Η Σωτηρία>>.Η διάγνωση της λοίμωξης Covid-19 έγινε PCRβρογχικών εκκρίσεωνκαι η διάγνωση της VTE έγινε με CTPA και triplexφλεβών.Μελετήθηκαν85 βαρέως πάσχοντες ασθενείς,54 άρρενες,με μέση ηλικία 64,2 +15,3 έτη, με μέση διάρκεια νοσηλείας στην ΜΕΘ 23,5 ημέρες και μέση διάρκεια μηχανικού αερισμού 19,7 ημέρες.Καταγράφτηκαν τα δημογραφικά χαρακτηριστικά,οισυννοσηρότητες,ηδιάρκεια νοσηλείας και ο συσχετισμός των κλινικοεργαστηριακών παραμέτρων των ασθενών με λοίμωξη Covid19 με και χωρίς VTE.

Αποτελέσματα:
Το ποσοστό εμφάνισης της VTE ήταν ~14%, χωρίς στατιστικά σημαντική διαφορά, ανάμεσα στις δύο ομάδες,όσον αφορά το φύλο,τηνηλικία,την βαρύτητα νόσου κατά APACHEII και SOFAscore,την υποβολή σε CRRT,την μετάγγιση συμπυκνωμένου αίματος, την επιβίωση στις 28 ημέρες και την παρουσία συννοσηροτήτων.Οι ασθενείς με VTE συγκριτικά με ασθενείς χωρίς VTE είχαν περισσότερες ημέρες μηχανικού αερισμού,χορήγησηαγγειοσυσπαστικών,FFPs και μεγαλύτερες τιμές Διμερών.

Συμπεράσματα:
Σύμφωνα με την μελέτη μας μεγαλύτερες πιθανότητες για θρόμβωση έχουν οι βαρέως πάσχοντες ασθενείς με Covid-19 οι οποίοι έχουν περισσότερες ημέρες μηχανικού αερισμού,χορήγησης αγγειοσυσπαστικών, FPPs και μεγαλύτερες τιμές διμερών συγκριτικά με τους ασθενείς με Covid -19, χωρίς VTE.

EP-193

ΠΡΟΓΝΩΣΤΙΚΗ ΑΠΟΔΟΣΗ ΤΗΣ ΚΛΙΜΑΚΑΣ QSOFA ΓΙΑ ΤΗ ΘΝΗΣΙΜΟΤΗΤΑ ΚΑΙ ΤΗΝ ΕΙΣΑΓΩΓΗ ΣΤΗ ΜΕΘ ΣΕ ΝΟΣΗΛΕΥΟΜΕΝΟΥΣ ΑΣΘΕΝΕΙΣ ΜΕ ΠΝΕΥΜΟΝΙΑ ΤΗΣ ΚΟΙΝΟΤΗΤΑΣ

Λιαπίκου Αδαμαντία, Κοτέ Αλεξάνδρα, Τσελώνης Νίκος, Λερίκου Μαρία, Αυγερινού Ιωάννα, Κουρελέα Στέλλα, Δημητρούλης Ιωάννης
ΝΝΘΑ "Η ΣΩΤΗΡΙΑ", 6η Πνευμονολογική Κλινική

Εισαγωγή:
Παρά τη συνεχιζόμενη πρόοδο στην ιατρική, η νοσηρότητα και θνητότητα της πνευμονίας παραμένει υψηλή. Για τη σήψη, στα νέα κριτήρια (Sepsis-3), συμπεριλαμβάνεται η κλίμακα qSOFA ως εργαλείο ταχείας εξέτασης αντί για το SIRS.

Στόχος:
Στόχος της μελέτης μας ήταν να προσδιορίσουμε την προγνωστική απόδοση της βαθμολογίας qSOFA σε ασθενείς με πνευμονία κοινότητας (CAP).

Μέθοδοι / Υλικό:
Πραγματοποιήσαμε μια προοπτική μελέτη παρατήρησης ενηλίκων ασθενών που εισήχθησαν στο νοσοκομείο μας με CAP μεταξύ Οκτωβρίου 2010 και Μαΐου 2018. Συλλέξαμε κοινωνικοδημογραφικές πληροφορίες, συννοσηρότητες, αντιβιοτική αγωγή και έκβαση νόσου χρησιμοποιώντας ιατρικά αρχεία. Επικυρώσαμε τη βαθμολογία qSOFA σε αυτούς τους ασθενείς και συγκρίναμε την ακρίβειά της με αυτή των κλιμάκων SIRS, CURB (-65) και PSI για να προβλέψουμε την εισαγωγή στη ΜΕΘ και τη θνησιμότητα.

Αποτελέσματα:
Η διάμεση ηλικία των 894 ασθενών ήταν 64 ± 19 έτη και το 53% ήταν άνδρες. Τα ποσοστά ενδονοσοκομειακής θνησιμότητας και εισαγωγής στη ΜΕΘ ολόκληρης της κοόρτης ήταν 8% και 9,3%, αντίστοιχα. Το SIRS παρουσίασε τις χειρότερες διακρίσεις, ακολουθούμενο από τα qSOFA, CURB-65 και PSI. Οι θετικές προγνωστικές τιμές ήταν χαμηλές για όλες τις βαθμολογίες. Η AUC του qSOFA ήταν χαμηλότερη από αυτή του CURB65 (0,766 έναντι 0,838, $P < 0,01$) και του PSI (0,851) και υψηλότερη από εκείνη του SIRS (0,671) στην πρόβλεψη 28μερης θνησιμότητας. Οι AUC των qSOFA, CURB65 και PSI στην πρόβλεψη εισαγωγής στη ΜΕΘ ήταν 0,769, 0,763, 0,727 και 0,671, αντίστοιχα. Μια βαθμολογία qSOFA ≥ 2 βαθμών παρουσίασε ευαισθησία στο 71% και ειδικότητα στο 71% για την πρόβλεψη νοσοκομειακής θνησιμότητας και ευαισθησία 75% και ειδικότητα 72% για την πρόγνωση της εισαγωγής στη ΜΕΘ.

Συμπέρασμα:
Όσον αφορά τη νοσηλευόμενη ΚΑΠ, η προγνωστική απόδοση του qSOFA για ενδονοσοκομειακή θνησιμότητα ήταν σημαντικά κατώτερη από εκείνη του CURB-65 και του PSI, αλλά το qSOFA είναι η καλύτερη κλίμακα για την αναγνώριση ασθενών υψηλού κινδύνου για εισαγωγή στη ΜΕΘ.

EP-195

ΧΕΙΡΟΥΡΓΙΚΗ ΑΝΤΙΜΕΤΩΠΙΣΗ ΚΑΛΟΗΘΟΥΣ ΣΤΕΝΩΣΗΣ ΤΡΑΧΕΙΑΣ ΜΕΤΑ ΑΠΟ ΠΑΡΑΤΕΤΑΜΕΝΗ ΔΙΑΣΩΛΗΝΩΣΗ

Κωνσταντίνος Πιτσικάκης[2], Ευτυχία Γ. Γιαννοπούλου[2], Μαρία Δ. Κουλουγουσίδου[2], Τσαμπίκα Φ. Μπακίρη[2], Χρυσάνθη Μάναλη[2], Παναγιώτης Αλεξόπουλος[1], Γεώργιος Καραΐνδρος[3], Ειρήνη Βαρσαμίδη[4], Εμμανουήλ Κεφαλογιάννης[1,2]
[1]Πανεπιστημιακή Θωρακοχειρουργική Κλινική, Πανεπιστημιακό Γενικό Νοσοκομείο Ηρακλείου, Κρήτη, [2] Ιατρική Σχολή Πανεπιστημίου Κρήτης, [3] Agaplesion Markus Krankenhaus Frankfurt am Main, Γερμανία, [4] Πνευμονολογική κλινική, Πανεπιστημιακό Γενικό Νοσοκομείο Ηρακλείου, Κρήτη

Εισαγωγή:
Η παρατεταμένη διασωλήνωση δύναται να οδηγήσει σε καλοήθη στένωση της τραχείας λόγω φλεγμονώδους αντίδρασης και επακόλουθης δημιουργίας υπέρμετρης περιφερειακής ουλής. Η χειρουργική εκτομή θεωρείται η καταλληλότερη θεραπεία, προσφέροντας τα καλύτερα μακροπρόθεσμα αποτελέσματα. Ωστόσο λόγω της χαμηλής συχνότητας εμφάνισης της και της εξειδικευμένης χειρουργικής ομάδας που απαιτεί, μόνο λίγα κέντρα έχουν αναφέρει την εμπειρία τους.

Σκοπός:
Αναφορά περιστατικού καλοήθους στένωσης της τραχείας μετά από διασωλήνωση και χειρουργικής αντιμετώπισης της.

Υλικό – Μεθοδολογία:
Ασθενής 22 ετών παρουσιάστηκε στο τμήμα επειγόντων περιστατικών με εισπνευστικό και εκπνευστικό συριγμό και αυξημένο έργο αναπνοής. Είχε ιστορικό κρανιοεγκεφαλικής κάκωσης μετά από τροχαίο και παρατεταμένης διασωλήνωσης στη Μονάδα Εντατικής Θεραπείας. Η επείγουσα αξονική τομογραφία ανέδειξε στένωση της τραχείας διαμέτρου 4 χιλιοστών σε απόσταση 1 εκατοστού κάτωθεν του κρικοειδούς χόνδρου.

Αποτελέσματα:
Ο ασθενής μετά τη χορήγηση θεραπείας με στεροειδή για την ύφεση των συμπτωμάτων, υπεβλήθη σε εκτομή του στενωτικού τμήματος τραχείας (7 ημικρικίων). Διενεργήθηκε τελικο-τελική αναστόμωση μεταξύ του εγγύς και περιφερικού τμήματος της τραχείας.Τέλος, τοποθετήθηκε ράμμα μεταξύ του πώγωνα και πρόσθιου θωρακικού τοιχώματος (Grillo stitch) για την αποφυγή έκτασης της κεφαλής.Ο ασθενής αποσωληνώθηκε άμεσα. Ακολούθησε ομαλή μετεγχειρητική πορεία και έλαβε εξιτήριο την 6η μετεγχειρητική ημέρα.

Συμπεράσματα:
Η τραχειακή εκτομή είναι προς το παρόν η θεραπεία εκλογής στις περιπτώσεις καλοήθους στένωσης. Τα βιβλιογραφικά δεδομένα δείχνουν ότι η χειρουργική θεραπεία μπορεί να επιτρέψει πολύ υψηλά ποσοστά επιτυχίας μακροπρόθεσμα με χαμηλή περιεγχειρητική νοσηρότητα και θνητότητα. Ωστόσο η χειρουργική αντιμετώπιση των ασθενών αυτών είναι τεχνικά δύσκολη και πρέπει να αναλαμβάνεται από κέντρα με εμπειρία στη χειρουργική της τραχείας.

EP-196

ΕΙΔΟΣ ΚΑΙ ΣΥΧΝΟΤΗΤΑ ΕΝΔΟΝΟΣΟΚΟΜΕΙΑΚΩΝ ΛΟΙΜΩΞΕΩΝ ΣΕ ΑΣΘΕΝΕΙΣ ΜΕ COVID-19 ΠΝΕΥΜΟΝΙΑ ΝΟΣΗΛΕΥΟΜΕΝΩΝ ΣΤΗ ΜΕΘ: ΜΕΛΕΤΗ ΑΣΘΕΝΩΝ - ΜΑΡΤΥΡΩΝ

Καπουδάκης Ιωάννης [1], Νίκου Μελπομένη [3], Μουλούδη Ελένη [2], Κοντού Πασχαλίνα[4], Πίτσιου Γεωργία[5], Μπούτου Αφροδίτη[6]
[1]Μονάδα Εντατικής Θεραπείας, ΓΝΘ Ιπποκράτειο και Πρόγραμμα Μεταπτυχιακών Σπουδών ΑΠΘ "Εξειδίκευση στη νοσηλευτική των Μονάδων Εντατικής Θεραπείας" [2]Μονάδα Εντατικής Θεραπείας, ΓΝΘ Ιπποκράτειο, [3]Αριστοτέλειο Πανεπιστήμιο Θεσσαλονίκης, [4]Α΄ Μονάδα Εντατικής Θεραπείας, ΓΝΘ Παπανικολάου, [5]Κλινική Αναπνευστικής Ανεπάρκειας ΑΠΘ, [6]Πνευμονολογική Κλινική, ΓΝΘ Ιπποκράτειο

Εισαγωγή:
Η φροντίδα των ασθενών με COVID-19 πνευμονία περιλαμβάνει την χρήση μέσων ατομικής προστασίας, τα οποία θεωρητικά θα μπορούσαν να περιορίσουν την εκδήλωση ενδονοσοκομειακών λοιμώξεων (Ε.Λ.). Από την άλλη, η εκσεσημασμένη συστηματική φλεγμονή και η χορήγηση κορτιζόνης, θα μπορούσε να αυξήσει αυτόν τον κίνδυνο.

Σκοπός:
Να συγκριθεί η συχνότητα και το είδος των Ε.Λ. μεταξύ διασωληνωμένων ασθενών στη Μονάδα Εντατικής Θεραπείας (Μ.Ε.Θ.), είτε λόγω COVID-19 πνευμονίας (Ομάδα Α, cases) είτε λόγω μη COVID-19 πνευμονίας κοινότητας (Ομάδα Β, controls), όμοιων σε ηλικία, αναλογία φύλου και βαρύτητας νόσου.

Υλικό και Μέθοδος:
Πρόκειται για μια αναδρομική nested case-control μελέτη. Μελετήθηκαν 40 ασθενείς, 20 σε κάθε ομάδα (69,5(60-80) έτη, 35% γυναίκες, APACHE II score= 22,5(19-40)) που νοσηλεύονταν στη ΜΕΘ του ΓΝΘ Ιπποκράτειο. Καταγράφηκαν επίσης: διάρκεια μηχανικού αερισμού, συχνότητα Ε.Λ., στελέχη ευαίσθητων και πολυανθεκτικών μικροβίων και η τελική έκβαση.

Αποτελέσματα:
65% της Ομάδας Α και 80% της ομάδας Β εμφάνισαν Ε.Λ., ενώ στο 55% ομάδας Α και 65% ομάδας Β τα στελέχη ήταν πολυανθεκτικά, χωρίς όμως οι διαφορές να είναι στατιστικά σημαντικές. Μεταξύ των ασθενών που εμφάνισαν Ε.Λ. με πολυανθεκτικά στελέχη, η Ομάδα Α είχαν χαμηλότερο APACHE II score (22±3,5), συγκριτικά με τους ασθενείς της Ομάδας Β (28±6,7, p=0,02).

Συμπέρασμα:
Σε αντίθεση με ό,τι συμβαίνει μεταξύ ασθενών με μη COVID-19 πνευμονία, οι ασθενείς με COVID-19 πνευμονία μπορούν να αναπτύξουν λοίμωξη με Ε.Λ., ακόμα και όταν είναι λιγότερο σοβαρά νοσούντες. Πιθανώς η έντονη συστηματική φλεγμονή να επιδρά στο ανοσιακό τους προφίλ, αλλά αυτό είναι μια υπόθεση που πρέπει να διερευνηθεί περαιτέρω.

EP-197

ΘΩΡΑΚΟΣΚΟΠΗΣΗ ΚΑΙ ΘΩΡΑΚΟΣΚΟΠΙΚΗ ΠΛΕΥΡΟΔΕΣΗ ΜΕ ΤΑΛΚΗ ΥΠΟ ΥΠΕΡΗΧΟΓΡΑΦΙΚΗ ΚΑΘΟΔΗΓΗΣΗ ΚΑΙ ΑΝΑΖΗΤΗΣΗ ΤΟΥ ΚΑΤΩΦΕΡΕΣΤΕΡΟΥ ΣΗΜΕΙΟΥ ΤΗΣ ΥΠΕΖΩΚΟΤΙΚΗΣ ΚΟΙΛΟΤΗΤΑΣ

Φρεγκόγλου Στυλιανός, **Τασόπουλος Γεώργιος**
Ιατρικό Αθηνών- Κλινική Ψυχικού

Η κλασσική θωρακοσκόπηση για πνευμονολόγους ξεκίνησε μέσω 2 οπών στο πλάγιο θωρακικό τοίιχωμα του πάσχοντος ημιθωρακίου, ενω σύντομα η είσοδος από μια μόνο οπή επικράτησε.
Θεωρήσαμε οτι η υπερηχογραφική εξέταση του ασθενή σε πλάγια κατακεκλιμένη θέση προ της θωρακοσκόπησης, θα μας έδινε την πραγματική εικόνα της συλλογής καθώς και το κατώτερο όριο της. Είχαμε τη σκέψη ότι αν η πύλη εισόδου του ενδοσκοπίου ήταν στο κατώτερο όριο της συλλογής, θα εξασφαλίζαμε και ικανοποιητικό πεδίο και κυρίως επαρκή θέση παροχέτευσης της υπεζωκοτικής κοιλότητας.
Σε ασθενή 60 ετών με γνωστό αδενοκαρκίνωμα πνεύμονα και υποτροπιάζουσες υπεζωκοτικες συλλογές, μετά απο επανειλημμένες παρακεντήσεις, αποφασίσαμε να προβούμε σε θωρακοσκοπική πλευρόδεση.
Προ της επέμβασης έγινε υπερηχογραφικός έλεγχος σε δεξιά πλάγια κατακεκλιμένη θέση και αναζητήσαμε το κατωφερέστερο σημείο της συλλογής. Υπο Τ.Α και μέθη έγινε τοποθέτηση τροκαρ 6 χιλ και είσοδος του MINI-THORACOSCOPE της WOLF.
Επισκοπήθηκε εξαιρετικά η υπεζωκοτική κοιλότητα και ο πνεύμονας, παροχετεύθηκε πλήρως ποσότητα άνω των 3 λίτρων αιμορραγικού υγρού, ελήφθησαν βιοψίες και προχωρήσαμε σε πλευρόδεση με ταλκη. Ο σωλήνας παροχέτευσης 20 Fr τοποθετήθηκε στην ίδια οπή της εισόδου του θωρακοσκοπίου καθοδηγούμενος απο λεπτότερο καθετήρα και τέθηκε σε ήπια αναρρόφηση επι δύο 24ωρα.
Απο το πρώτο 24ωρο παρατηρήθηκε εξάλειψη του lung sliding υπερηχογραφικα, ενώ η παροχέτευση αφαιρέθηκε το δεύτερο 24ωρο, καταλείποντας ουλή < 1 εκ.
Η τροποποίηση της τεχνικής της single port medical thoracoscopy παρουσιάζεται λόγω του βελτιωμένου οπτικού πεδίου που παρέχεται, την απουσία ανάγκης χρήσης δεύτερης πύλης εισόδου, την καλύτερη παροχέτευση σε συνδυασμό με την ασφάλεια της υπερηχογραφικής καθοδήγησης

EP-199

ΑΡΧΙΚΗ ΔΙΑΓΝΩΣΗ ΚΑΙ ΕΛΕΓΧΟΣ ΥΠΟΤΡΟΠΗΣ ΜΕΣΟΘΗΛΙΩΜΑΤΟΣ ΜΕΣΩ ΥΠΕΡΗΧΟΒΡΟΓΧΟΣΚΟΠΗΣΗΣ

Παπασιδέρη Βασιλική, Κόρδατζη Βασιλική, Σπιθάκης Παναγιώτης Δημήτριος, Σαμπάνη Ανθή, Γιαλμανίδης Ιωάννης, Κωνσταντέλου Ελισάβετ, Πετούμενου Αγγελική, Μπίσιας Παναγιώτης, Ζίας Νικόλαος
Ναυτικό νοσοκομείο Αθηνών

Παρουσιάζονται δύο περιστατικά μεσοθηλιώματος των οποίων η αρχική διάγνωση ή πιθανή υποτροπή έγινε μέσω υπερηχοβρογχοσκόπησης (EBUS), λεμφαδενικών διογκώσεων σε θέση 2L και 2R αντίστοιχα. Καθίσταται, σαφής η σημασία του EBUS πέρα από τη συνήθη πρακτική για την σταδιοποίηση του καρκίνου του πνεύμονα, στην διάγνωση, σταδιοποίηση και ανεύρεση υποτροπής κακοήθους εξεργασίας τύπου μεσοθηλιώματος
Το πρώτο περιστατικό αφορά άρρεν ασθενή, 64 ετών, με ατομικό ιστορικό αρτηριακής υπέρτασης και υποτροπιαζουσών μεταναστευτικών πλευριτικών συλλογών δεξιά από διετίας με αρνητικό έλεγχο για κακοήθεια. Σε έλεγχο με PET-CT διαπιστώθηκε πλευριτική συλλογή δεξιά και ετερόπλευρη λεμφαδενική διόγκωση αριστερά παρατραχειακά στην θέση 2L με SUV: 9.5. Προγραμματίστηκε διενέργεια υπερηχοβρογχοσκόπησης και παρακέντησης συλλογής. Η συλλογή απέβη αρνητική για κακοήθεια πλην όμως ο ιστολογικός έλεγχος του δείγματος μέσω EBUS ανέδειξε κακόηθες μεσοθηλίωμα επιθηλιακή αρχής.
Το δεύτερο περιστατικό αφορά άρρεν ασθενή, 78 ετών, με διάγνωση επιθηλιοειδούς μεσοθηλιώματος δεξιού ημιθωρακίου που έλαβε χημειοθεραπεία προ 2ετίας. Σε επαναληπτικό έλεγχο με PET-CT διαπιστώθηκε λεμφαδενοπάθεια σε θέση 2R χωρίς έτερα ευρήματα υποτροπής. Διενεργήθηκε EBUS TBNA -TBNB, με τα αποτελέσματα αμφότερων των εξετάσεων να κάνουν λόγο για υποτροπή μεταστατικού μεσοθηλιώματος.
Και στους δύο ασθενείς αποφασίσθηκε η χορήγηση ανοσοθεραπείας με nivolumab και ipilimumab και παρακολουθείται η πορεία τους.
Με τα συγκεκριμένα περιστατικά αναδεικνύονται τα οφέλη της υπερηχοβρογχοσκόπησης σε άτυπες ενδείξεις αφού δίνει την δυνατότητα έγκαιρης διάγνωσης αρχικής νόσου ή υποτροπής μεσοθηλιώματος και συντομότερη έναρξη ή τροποποίηση θεραπείας.

EP-200

ΠΑΡΟΥΣΙΑ ΞΕΝΟΥ ΣΩΜΑΤΟΣ ΣΤΟ ΤΡΑΧΕΙΟΒΡΟΓΧΙΚΟ ΔΕΝΔΡΟ ΩΣ ΑΙΤΙΑ ΑΙΜΟΠΤΥΣΗΣ ΣΕ ΕΝΗΛΙΚΑ ΧΩΡΙΣ ΠΑΡΑΓΟΝΤΕΣ ΚΙΝΔΥΝΟΥ ΓΙΑ ΕΙΣΡΟΦΗΣΗ: ΜΙΑ ΣΠΑΝΙΑ ΠΕΡΙΠΤΩΣΗ

Βασιλική Γεωργακοπούλου[1], Δημήτριος Μερμίγκης[2]
[1] Κλινική Παθολογικής Φυσιολογίας ΕΚΠΑ, [2] Ά Πνευμονολογική Κλινική, Σισμανόγλειο Νοσοκομείο, Αθήνα

Εισαγωγή:
Αν και η εισρόφηση ξένου σώματος στην τραχεία και τους βρόγχους μπορεί να συμβεί σε όλες τις ηλικιακές ομάδες, εμφανίζεται πιο συχνά σε βρέφη και μικρά παιδιά. Τα ξένα σώματα στο τραχειοβρογχικό δένδρο είναι ασυνήθιστα στους ενήλικες και παρουσιάζονται κυρίως σε ασθενείς με δυσφαγία και μεταβολές του επιπέδου συνείδησης. Η διάγνωση του ξένου σώματος γενικά παραλείπεται ή καθυστερεί και οι ασθενείς παρουσιάζονται αργότερα με χρόνια συμπτώματα και επιπλοκές όπως βήχας, συριγμός, αποφρακτική πνευμονίτιδα, βρογχεκτασίες και απόστημα δευτεροπαθώς σε υποτροπιάζουσες πνευμονικές λοιμώξεις.

Σκοπός:
Παρουσίαση περιστατικού αφαίρεσης ξένου σώματος από το τραχειοβρογχικό δένδρο ως αιτία αιμόπτυσης σε ενήλικα ασθενή.

Υλικό-Μεθοδολογία:
Ασθενής 27 ετών, μη καπνιστής, με αναφερόμενο ατομικό αναμνηστικό βρογχικού άσθματος υπό αγωγή, προσήλθε λόγω επαναλαμβανόμενων αυτοπεριοριζόμενων επεισοδίων αιμόπτυσης από 5 ετίας χωρίς περαιτέρω διερεύνηση. Ο ασθενής υπεβλήθη σε αξονική τομογραφία θώρακος που ανέδειξε την παρουσία ξένου σώματος στο διάμεσο βρόγχο (Εικόνα 1).

Αποτελέσματα:
Ο ασθενής υπεβλήθη σε βρογχοσκόπηση που ανέδειξε ξένο σώμα στην είσοδο για το διάμεσο βρόγχο (Εικόνα 2Α) που μετά την αφαίρεση του αποδείχτηκε πως πρόκειται για τμήμα από πλαστικό καπάκι (Εικόνα 2Β). Μετά την αφαίρεση του ξένου σώματος αποκαλύφθηκαν πολλαπλές πολυποειδείς βλάβες με αιμορραγική διάθεση (Εικόνα 2Γ). Ο ασθενής επανεκτιμήθηκε σε 3 και σε 6 μήνες και δεν παρουσίασε νέο επεισόδιο αιμόπτυσης.

Συμπεράσματα:
Η παρουσία ξένου σώματος στο τραχειοβρογχικό δένδρο θα πρέπει να λαμβάνεται υπόψη σε κάθε ασθενή με υποτροπιάζουσα αιμόπτυση. Η βρογχοσκόπηση οδηγεί στην ακριβή διάγνωση, θεραπεία και πρόληψη των επιπλοκών.

EP-201

ΕΙΣΡΟΦΗΣΗ ΞΕΝΟΥ ΣΩΜΑΤΟΣ ΕΝΤΟΣ ΤΟΥ ΔΕΞΙΟΥ ΚΥΡΙΟΥ ΒΡΟΓΧΟΥ

Πολύδωρα Ευτυχία, Ελευθερίου Κωνσταντίνος, Διακονικολάου Ζαχαρίας, Ρίμπα Θεοφάνη
Γ.Ν.Α. Ευαγγελισμός

Case Report

Ασθενής άρρεν 79 ετών προσήλθε στο ΤΕΠ μετά από αναφερόμενη κατάποση μέρους της τεχνητής του οδοντοστοιχίας προ ώρας. Στο ΤΕΠ ήταν σε καλή γενική κατάσταση, αναπνευστικά επαρκής, χωρίς αναπνευστική δυσχέρεια, αιμοδυναμικά σταθερός και μερικώς προσανατολισμένος. Εξετάστηκε αρχικά από ΩΡΛ με λαρυγγοσκόπηση και από γαστρεντερολόγο με γαστρσκόπηση, χωρίς να ανευρεθεί το ξένο σώμα. Κατόπιν πραγματοποιήθηκε ακτινογραφία θώρακος στην οποία απεικονίστηκε το ξένο σώμα στο δεξιό βρογχικό δένδρο οπότε οδηγήθηκε επειγόντως στο βρογχοσκοπικό εργαστήριο, όπου αφαιρέθηκε επιτυχώς με την χρήση λαβίδας Rat tooth. Επισημαίνεται το μεγάλο μέγεθος του ξένου σώματος (οδοντοστοιχία με 4 δόντια) γεγονός που οδήγησε τους ιατρούς των επειγόντων να το αναζητήσουν αρχικά στο ανώτερο αναπνευστικό και στο γαστρεντερικό σωλήνα καθότι δεν θεωρήθηκε πιθανή η διέλευσή του από την γλωττίδα προς το κατώτερο αναπνευστικό.
Στην εισρόφηση ξένου σώματος ενηλίκων, η πιο συχνή εντόπιση είναι στον δεξιό κάτω λοβό και παράγοντες κινδύνου αποτελούν η άνοϊα και τα νευρομυϊκά νοσήματα. Η διάγνωση της εισρόφησης ενός ξένου σώματος μπορεί να διαλάθει, καθώς τα συμπτώματά και τα κλινικά σημεία είναι παρόμοια με αυτά άλλων συχνότερων νοσημάτων του αναπνευστικού συστήματος. Η απεικόνιση του ξένου σώματος σε αρκετές περιπτώσεις δεν είναι δυνατή (μη ακτινοσκιερό ξένο σώμα) ή έχει μη ειδικά χαρακτηριστικά. Οι μακροχρόνιες επιπλοκές από την εισρόφηση ενός ξένου σώματος μιμούνται επιπλοκές πολλών άλλων νοσημάτων του πνεύμονα. Η εύκαμπτη και η άκαμπτη βρογχοσκόπηση είναι οι θεραπείες εκλογής και συχνά απαιτείται ο συνδυασμός τους.

Αναφορές:

1. HEWLETT, J., RICKMAN, O., LENTZ, R., PRAKASH, U., MALDONADO, F. Foreign body aspiration in adult airways: therapeutic approach. Journal of Thoracic Disease, North America, 9, aug. 2017
2. Lin L, Lv L, Wang Y, Zha X, Tang F, Liu X. The clinical features of foreign body aspiration into the lower airway in geriatric patients. Clin Interv Aging. 2014 Sep 24;9:1613-8. doi: 10.2147/CIA.S70924. PMID: 25284994; PMCID: PMC4181443.

EP-202

ΑΦΑΙΡΕΣΗ ΞΕΝΟΥ ΣΩΜΑΤΟΣ ΣΤΟ ΤΜΗΜΑ ΕΠΕΙΓΟΝΤΩΝ ΠΕΡΙΣΤΑΤΙΚΩΝ ΜΕ ΕΥΚΑΜΠΤΟ ΒΡΟΓΧΟΣΚΟΠΙΟ ΜΙΑΣ ΧΡΗΣΗΣ ΚΑΙ ΚΡΥΟΚΑΘΕΤΗΡΑ

Γιαννίκος Γεώργιος, Πούπουζας Γεώργιος, Ίσσαρης Βασίλειος, Γιοσδέκου Ναταλία[1], Αθανασίου Νικόλαος, Παππά Λουκία, Κότσιφας Κωνσταντίνος, Μπαλής Ευάγγελος
Πνευμονολογική κλινική, ΓΝΑ «Ο ΕΥΑΓΓΕΛΙΣΜΟΣ»

Εισαγωγή:
Η εισρόφηση ξένου σώματος χρήζει άμεσης αναγνώρισης και αντιμετώπισης. Η εύκαμπτη βρογχοσκόπηση αποτελεί την πρώτη διαγνωστική και θεραπευτική παρέμβαση.

Περιγραφή περιστατικού:
Άνδρας 58 ετών προσήλθε στο ΤΕΠ μετά από επεισόδιο εισρόφησης τεμαχίου μήλου. Ενεργός καπνιστής με ελεύθερο ατομικό αναμνηστικό. Είχε βήχα, δύσπνοια και θωρακαλγία δεξιά. Εμφάνιζε μείωση ψιθυρίσματος και εκπνευστικό συριγμό δεξιά χωρίς επηρεασμό ζωτικών σημείων. Η ακτινογραφία ήταν χωρίς παθολογία. Αποφασίστηκε βρογχοσκόπηση στο χώρο των επειγόντων όπου ήταν συγκεντρωμένη η απαραίτητη ιατρική και νοσηλευτική υποστήριξη. Χρησιμοποιήθηκε βίντεο βρογχοσκόπιο μιας χρήσης, εξωτερικής διαμέτρου 5mm και αυλού εργασίας 2.2mm .Δόθηκε προετοιμασία μιδαζολάμη 1mg, και 50mg προποφόλη κατά την εξέταση. Υπήρχε monitor ζωτικών και αναισθησιολογική κάλυψη. Αναγνωρίσθηκε το ξένο σώμα που απέφρασσε το διάμεσο βρόγχο. Αφαιρέθηκε επιτυχώς με προσκόλληση σε κρυοκαθετήρα. Ο ασθενής μετά σύντομη παρακολούθηση επέστρεψε σπίτι του με οδηγίες.

Συμπεράσματα:
Η εύκπαμπτη βρογχοσκόπηση με τα κατάλληλα εργαλεία είναι η εξέταση πρώτης εκλογής για την αφαίρεση ξένων σωμάτων από το τραχειοβρογχικό δένδρο. Τα βρογχοσκόπια μιας χρήσης δεν υστερούν σε ποιότητα εικόνας και δυνατότητα χρήσης εργαλείων σε αυτή την ένδειξη και επιπλέον έχουν το πλεονέκτημα της φορητότητας. Η χρήση του κρυοκαθετήρα αντιμετωπίζει απλά και γρήγορα το πρόβλημα αφαίρεσης οργανικής σύστασης ξένων σωμάτων που συχνά τεμαχίζονται με τη χρήση λαβίδας ή καλαθιού σύλληψης.

EP-203

ΕΝΔΟΒΡΟΓΧΙΚΟ ΜΕΛΑΝΩΜΑ: ΣΠΑΝΙΑ ΜΕΤΑΣΤΑΣΗ ΧΡΟΝΙΑ ΜΕΤΑ ΤΗΝ ΠΡΩΤΟΔΙΑΓΝΩΣΗ

Παλαμίδας Αναστάσιος, Μπούρος Δημοσθένης
Ιατρικό Κέντρο Αθηνών

Το μελάνωμα σπάνια δινει μεταστάσεις στον θώρακα, όταν όμως αυτές εντοπίζονται, συνήθως παρουσιάζονται με την μορφή μονήρων οζιδίων η διογκώσεις λεμφαδένων πυλών και μεσοθωρακίου. Οι ενδοβρογχικές μεταστάσεις του μελανώματος είναι σπάνιες.
Ασθενής 70 ετων παλαιός καπνιστής παρουσιάστηκε με δεκατική πυρετική κίνηση και αιμόπτυση με ιστορικό μελανώματος κεφαλής από 15 ετίας, χειρουργηθέν στάδιο Ι. Δεξιά παρουσίαζε μη μουσικούς ρόγχους στην ακρόαση στην μεσότητα του ημιθωρακίου. Η αξονική τομογραφία θώρακος κατέδειξε ενδοβρογχικό μόρφωμα στον δε κάτω βρόγχο που τον απέφρασε κατα 50%, χωρίς λεμφαδενοπάθεια. Στην βρογχοσκόπηση εντοπιστηκε εξωφυτική εξεργασία φέρουσα μαύρα στίγματα στον βρόγχο του δε κάτω άνωθεν του RB6. Η παθολογοανατομικη αναλυση των βιοψιών που ελήφθησαν κατέδειξε μεταστατικο μελάνωμα με δυσκολία καθώς ο όγκος ήταν μορφολογικά αδιαφοροποίητος και εστάλεισαν διάφοροι ανοσοιστοχημικοί δείκτες κυρίως για να διαφοροδιαγνωστεί από το σάρκωμα. Στον ασθενή λόγω της συνεχιζόμενης αιμορραγίας μετα την ληψη βιοψιών διενεργήθηκε APC laser με επιτυχία.
Το μελάνωμα δημιουργείται από άτυπα μελονοκύτταρα. Αρχικά προ της εξαλλαγής τους τα μελανοκύτταρα εναποτίθενται στο δέρμα και σε άλλα όργανα. Το μελάνωμα συνήθως εκδηλώνεται στο δέρμα αλλά και σε άλλα όργανα για παράδειγμα στον οφθαλμό. Αν και ο πνεύμονας είναι συχνά ένα όργανο που ανευρίσκονται μεταστάσεις από μελάνωμα σπάνια αυτές λαμβάνουν την μορφή εξωφυτικής ενδοβρογχικής βλάβης. Επιπλέον είναι λιγότερο μελετημένες οι επιπλοκές των βλαβών αυτών (αιμορραγία) καθώς και οι τρόποι που μπορούν να αντιμετωπισθούν. Τέλος οι μεταστάσεις 10 χρόνια μετά την ανεύρεση και εξαίρεση σε πρώιμο στάδιο του πρωτοπαθούς μελανώματος είναι σπάνιες (<5%). Κατά την ανεύρεση του ενδοβρογχικού μελανώματος ο ασθενής δεν εμφάνιζε κάποια άλλη βλάβη, άρα ο χαρακτηρισμός του ευρήματος ως πρωτοπαθές ενδοβρογχικό μελάνωμα, εξαιρετικά σπάνιο, δεν μπορεί να αποκλεισθεί.

EP-204

ΤΡΑΧΕΙΟΒΡΟΓΧΙΚΗ ΘΗΛΩΜΑΤΩΣΗ: ΠΑΡΟΥΣΙΑΣΗ ΕΝΟΣ ΕΝΔΙΑΦΕΡΟΝΤΟΣ ΠΕΡΙΣΤΑΤΙΚΟΥ

Φανιάδου Ελένη [1], Λαμπρόπουλος Αλέξανδρος [2], Τσουμελέκα Μαρίνα [1], Κουρουπής Δημήτρης [1], Ιωαννίδου Δέσποινα [1], Κέφας Αριστείδης [1], Μπούτου Αφροδίτη [1]
[1]Πνευμονολογική Κλινική, ΓΝΘ Ιπποκράτειο, Θεσσαλονίκη, [2]Α΄ Εργαστήριο Μοριακής Βιολογίας και Γενετικής, ΑΠΘ

Εισαγωγή:
Η θηλωμάτωση του αναπνευστικού συστήματος αποτελεί μία σπάνια οντότητα που οφείλεται στον Ιό Ανθρώπινων Θηλωμάτων (HPV) (ορότυποι: 6,11,16,18). Χαρακτηρίζεται από θηλωματώδεις βλάβες, προσβάλλει κυρίως τον λάρυγγα ενώ σε 3-15% των περιπτώσεων το κατώτερο αναπνευστικό. Τα κύρια συμπτώματα είναι βράγχος φωνής, δύσπνοια, βήχας και υποτροπιάζουσες λοιμώξεις.

Παρουσίαση περιστατικού:
Άνδρας 46 ετών με ελεύθερο ατομικό αναμνηστικό προσήλθε λόγω εμπυρέτου με παραγωγικό βήχα από δεκαημέρου. Η ακτινογραφία θώρακος ανέδειξε πύκνωση με κοιλοτικό σχηματισμό στο ΔΕ μέσο πνευμονικό πεδίο. Ο μοριακός έλεγχος έναντι M.tuberculosis και η χρώση Ziehl-Neelsen πτυέλων ήταν αρνητικά. Η καλλιέργεια πτυέλων ανέδειξε P.aeruginosa και K.pneumoniae οπότε τέθηκε κατευθυνόμενη αγωγή με επακόλουθη κλινική βελτίωση. Ο ανοσολογικός έλεγχος και έλεγχος για HIV ήταν αρνητικοί.
Ένα μήνα μετά, ο ασθενής είχε παραγωγικό βήχα. Η καλλιέργεια πτυέλων έναντι B.Koch απέβη αρνητική ενώ νέα καλλιέργεια για κοινά παθογόνα ανέδειξε πολυανθεκτικό στέλεχος P.aeruginosa οπότε ξεκίνησε αγωγή εκρίζωσης. Διενεργήθηκε CT θώρακος η οποία ανέδειξε πολλαπλές οζώδεις βλάβες σε όλο το μήκος του τοιχώματος της τραχείας και των κύριων βρόγχων που προβάλλουν εντός του αυλού και παχυτοιχωματική κοιλότητα στο κορυφαίο τμήμα του δεξιού κάτω λοβού. Η σπιρομέτρηση ήταν φυσιολογική. Ακολούθησε βρογχοσκόπηση που ανέδειξε πολλαπλές εξωφυτικές βλάβες σε όλο το μήκος της τραχείας και των κύριων βρόγχων. Η καλλιέργεια BAL ήταν αρνητική ενώ η ιστολογική εξέταση και ο μοριακός έλεγχος των βλαβών ανέδειξαν θηλώματα που οφείλονται στον HPV-ορότυπος 16.

Συμπεράσματα:
Η διάγνωση και θεραπεία της τραχειοβρογχικής θηλωμάτωσης αποτελεί πρόκληση ελλείψει ειδικής θεραπείας και της κλινικής ετερογένειας από την πλήρη ύφεση έως την ενδοαυλική απόφραξη ή την καρκινογένεση.

EP-205

ΑΝΑΖΗΤΗΣΗ ΠΝΕΥΜΟΝΙΚΩΝ ΒΛΑΒΩΝ ΚΑΙ ΣΤΑΔΙΟΠΟΙΗΣΗ ΤΟΥ ΚΑΡΚΙΝΟΥ ΤΟΥ ΠΝΕΥΜΟΝΑ ΜΕΣΩ ΤΟΥ ΟΙΣΟΦΑΓΟΥ (B-EUS): ΕΝΑΣ ΝΕΟΣ ΔΡΟΜΟΣ ΓΙΑ ΤΗΝ ΕΠΕΜΒΑΤΙΚΗ ΠΝΕΥΜΟΝΟΛΟΓΙΑ

Ζανέλη Σταυρούλα, Κουκάκη Ευαγγελία, Αναγνωστόπουλος Νεκτάριος, Στρατάκος Γρηγόριος
Μονάδα Επεμβατικής Πνευμονολογίας, Α΄ Πνευμονολογική Κλινική ΕΚΠΑ, ΝΝΘΑ «Σωτηρία»

Εισαγωγή:
Η συστηματική χρήση του βρογχοσκοπίου υπερήχων δια μέσου του οισοφάγου (b-EUS) στα πλαίσια της ολοκληρωμένης σταδιοποίησης του καρκίνου του πνεύμονα, μετά την ολοκλήρωση της διαβρογχικής προσπέλασης (EBUS), είναι πλέον απόλυτα κατοχυρωμένη [1,2,3]. Η χρήση της b-EUS στην αναζήτηση κεντρικών (παραπυλαίων) πνευμονικών βλαβών ή περιφερικών βλαβών των πνευμονικών κορυφών σε γειτνίαση με τον οισοφάγο ή ακόμα η αναζήτηση μεταστατικής νόσου στο αριστερό επινεφρίδιο, αν και κατοχυρωμένες βιβλιογραφικά, δεν έχουν τύχει ικανής προβολής και χρησιμοποιούνται σπανιότερα.

Σκοπός:
Παρουσιάζουμε χαρακτηριστικά κλινικά παραδείγματα των τεσσάρων αυτών βασικών ενδείξεων της διοισοφάγειας προσπέλασης με το βρογχοσκόπιο υπερήχων (b-EUS) περιγράφοντας τις ιδιαιτερότητες και τις δυσκολίες της τεχνικής, τη διαγνωστική εμβέλεια καθώς και τις αναμενόμενες επιπλοκές της μεθόδου.

Παρουσίαση ενδεικτικών περιστατικών:
1ο περιστατικό: Άνδρας 64 ετών με υπερμεταβολική αλλοίωση στον ΑΡ κάτω λοβό και συνοδούς σύστοιχους διογκωμένους κατώτερους παρατραχειακούς και πυλαίους λεμφαδένες.
2ο περιστατικό: Γυναίκα 46 ετών με εκσεσημασμένη λεμφαδενοπάθεια μεσοθωρακίου και συνοδό υπερμεταβολική δραστηριότητα αμφοτερόπλευρων των επινεφριδίων.
3ο περιστατικό: Άνδρας 66 ετών με μία semi-solid αλλοίωση στο ΔΕ άνω λοβό σε επαφή με τον παραμεσοθωρακικό υπεζωκότα.
4ο περιστατικό: Άνδρας 74 ετών με μάζα εντοπιζόμενη στη περιφέρεια του ΑΡ άνω λοβού μη προσεγγίσιμη με την συμβατική βρογχοσκόπηση.
Σε όλους τους παραπάνω ασθενείς η b-EUS έδωσε ολοκληρωμένη διάγνωση και σταδιοποίηση κακοήθους νόσου ενώ με τη χρήση της ταχείας κυτταρολογικής αξιολόγησης των δειγμάτων (ROSE) τα δείγματα της προηγηθείσης EBUS ήταν ανεπαρκή. Δεν σημειώθηκαν άμεσες ή όψιμες επιπλοκές.

Συζήτηση:
Η χρήση b-EUS συμπληρώνει την EBUS και συνδυαζόμενη με αυτήν είναι μία αποτελεσματική και λιγότερο επεμβατική μέθοδος στη διάγνωση θωρακικών βλαβών και στη σταδιοποίηση του καρκίνου του πνεύμονα. Χρησιμοποιούμενη στην πρώτη και μόνη ενδοϋπερηχογραφική εξέταση του ασθενούς στις περιπτώσεις που η διαβρογχική προσπέλαση είναι μη διαγνωστική και η βλάβη είναι σε επαφή με τον οισοφάγο, η μέθοδος μπορεί να υποκαταστήσει με ασφάλεια την καθοδηγούμενη από την αξονική τομογραφία βιοψία (CT guided FNA) και να μειώσει τον αριθμό των αχρείαστων θωρακατομών.

Βιβλιογραφία:
1. Laurence M M Crombag , Christophe Dooms, Jos A Stigt, et al. Systematic and combined endosonographic staging of lung cancer (SCORE study). Eur Respir J. 2019 Feb 7;53(2):1800800.

2. Jolanda C Kuijvenhoven, Fausto Leoncini, Laurence C Crombag, et al. Endobronchial Ultrasound for the Diagnosis of Centrally Located Lung Tumors: A Systematic Review and Meta-Analysis. Respiration. 2020;99(5):441-450.
3. Antonio Moretti, Bojan Kovacevic, Peter Vilmann et al. Performance of EUS-FNA and EUS-B-FNA for the diagnosis of left adrenal glands metastases in patients with lung cancer: A systematic review and meta-analysis. Lung Cancer. 2023 Oct 5:186:107391

EP-206

ΜΑΖΙΚΗ ΕΝΔΟΒΡΟΓΧΙΚΗ ΑΙΜΟΡΡΑΓΙΑ ΣΕ ΑΣΘΕΝΗ ΜΕ ΚΑΡΔΙΟΓΕΝΕΣ ΣΟΚ ΑΠΟ ΤΑΧΥΜΥΟΚΑΡΔΙΟΠΑΘΕΙΑ ΥΠΟ ΥΠΟΣΤΗΡΙΞΗ ΜΕ VA-ECMO. ΕΠΙΤΥΧΗΣ ΘΕΡΑΠΕΙΑ ΕΝΟΣ ΒΡΟΓΧΙΚΟΥ ΚΑΡΚΙΝΟΕΙΔΟΥΣ

Φώτης Θεοδωρόπουλος[1], Αντιγόνη Κολλιοπούλου[1], Μιχάλης Αντωνόπουλος[2], Θωμάς Ραπτάκης[3], Μιχαήλ Εφραιμίδης[4], Κωνσταντίνος Λέτσας[4], Αγγελική Γκουζιούτα[1], Σταμάτης Αδαμόπουλος[1], Θεμιστοκλής Χαμογεωργάκης[1], Σταύρος Δημόπουλος[2]
[1]Μονάδα Μεταμοσχεύσεων Καρδιάς-Πνευμόνων και Μηχανικής Υποστήριξης, Ωνάσειο Καρδιοχειρουργικό Κέντρο, Αθήνα, [2]Καρδιοχειρουργική Μονάδα Εντατικής Θεραπείας, Ωνάσειο Καρδιοχειρουργικό Κέντρο, Αθήνα, [3]Β΄Πανεπιστημιακή Πνευμονολογική Κλινική ΕΚΠΑ, Π.Γ.Ν. «Αττικόν», [4]Τμήμα Ηλεκτροφυσιολογικών Μελετών και Βηματοδότησης, Καρδιολογικός Τομέας, Ωνάσειο Καρδιοχειρουργικό Κέντρο, Αθήνα

Εισαγωγή

Τα βρογχικά καρκινοειδή αποτελούν όγκους νευροενδοκρινούς προελεύσεως και συνιστούν το 1-5% όλων των πνευμονικών όγκων [1]. Εδώ παρουσιάζεται το πρώτο περιστατικό επιτυχούς ελέγχου μαζικής ενδοβρογχικής αιμορραγίας οφειλόμενη σε βρογχικό καρκινοειδές σε ασθενή που υποστηριζόταν με vaECMO λόγω καρδιογενούς καταπληξίας σε υπόβαθρο ταχυμυοκαρδιοπάθειας.

Παρουσίαση περιστατικού

Ασθενής 42 ετών με ιστορικό επιδεινούμενης δύσπνοιας και ταχυπαλμίας προσήλθε με εικόνα οξείας καρδιακής ανεπάρκειας και κολπικού πτερυγισμού. Κατόπιν της διακομιδής στο κέντρο μας κρίθηκε απαραίτητη η τοποθέτηση vaECMO και η διασωλήνωση του ασθενούς λόγω αναπνευστικής ανεπάρκειας. Το πρώτο 24ωρο υπό ECMO εμφανίστηκε εικόνα μαζικής πνευμονικής αιμορραγίας με ολική ατελεκτασία του δεξιού πνεύμονα.

Ενδοσκοπική προσπέλαση

Η βρογχοσκόπηση ανέδειξε την πλήρη απόφραξη του δεξιού και αριστερού βρογχικού δένδρου από φρέσκους θρόμβους αίματος. Με την χρήση του καθετήρα κρυωδίου έγινε η ενδελεχής αφαίρεση εκμαγίων θρόμβων. Ως αιτία εντοπίστηκε μια εξωφυτική διεργασία στην τρόπιδα του RB6. Με την μέθοδο της κρυοαφαίρεσης έγινε επανασηραγγοποίηση του RB6 και τέθηκε η ιστολογική διάγνωση ενός τυπικού καρκινοειδούς. Για τον έλεγχο της αιμορραγίας και την κατάλυση του όγκου εφαρμόστηκε η μέθοδος της διαθερμοπηξίας με αέριο Argon (APC).

Μετεπεμβατική πορεία

Κατόπιν σύμπλοκης φαρμακευτικής προσέγγισης και επιτυχούς κατάλυσης του κοιλοτριγλωχινικού ισθμού μπόρεσε την 16η μέρα να αφαιρεθεί το vaECMO και την 36η μέρα εξήλθε ο ασθενής σε καλή λειτουργική κατάσταση. Η περαιτέρω διερεύνηση με Ga-68 Dotatate PET/CT ήταν αρνητική. Κατόπιν διεπιστημονικής συζήτησης αποφασίστηκε η ακτινολογική/ενδοσκοπική παρακολούθηση και η μη-διενέργεια χειρουργικής εκτομής.

Συμπέρασμα

Η ενδοσκοπική εφαρμογή κρυοαφαίρεσης και θερμικής κατάλυσης αποτελούν μια αποτελεσματική εναλλακτική για την ιστολογική διάγνωση, επιτυχή έλεγχο αιμορραγίας και την οριστική θεραπεία της νόσου [2-4].

Βιβλιογραφία

1. Modlin, I.M., K.D. Lye, and M. Kidd, A 5-decade analysis of 13,715 carcinoid tumors. Cancer, 2003. 97(4): p. 934-59.
2. Cetinkaya, E., et al., Treatment of endoluminal typical carcinoid tumor with bronchoscopic techniques. Tuberk Toraks, 2009. 57(4): p. 427-30.
3. Luckraz, H., et al., Long-term outcome of bronchoscopically resected endobronchial typical carcinoid tumors. J Thorac Cardiovasc Surg, 2006. 132(1): p. 113-5.
4. Messina, G., et al., Advances in Endoscopic Management of Endobronchial Carcinoid. J Clin Med, 2023. 12(16).

EP-207

Η ΑΞΙΑ ΤΗΣ EBUS TBNA/TBNB ΣΤΗ ΔΙΑΓΝΩΣΤΙΚΗ ΠΡΟΣΕΓΓΙΣΗ ΒΛΑΒΩΝ ΜΕΣΟΘΩΡΑΚΙΟΥ – Η ΕΜΠΕΙΡΙΑ ΕΝΟΣ ΚΕΝΤΡΟΥ

Παναγούλιας Βασίλειος, Μπίζος Αριστείδης, Πατσούρας Αλέξανδρος, Ζούγλος Άγγελος, Λαμπράκης Χαρίλαος
ΝΝΘΑ Σωτηρία 2η Πνευμονολογική Κλινική

Ιστορικό:
Η βρογχοσκόπηση με ενδοβρογχικό υπερηχογράφημα (EBUS) παράλληλα με τη διαβρογχική αναρρόφηση με βελόνα και τη βιοψία (EBUS-TBNA/TBNB) αποτελεί πλέον εξέταση ρουτίνας στη διερεύνηση ασθενών με ενδοθωρακική λεμφαδενοπάθεια, τόσο όσον αφορά στην κακοήθη όσο και στη μη κακοήθη νόσο. Αυτή η ανασκόπηση στοχεύει να μοιραστεί την εμπειρία του κέντρου μας και τα αποτελέσματα 165 EBUS-TBNA/TBNB που πραγματοποιήθηκαν μεταξύ Ιανουαρίου 2023 και Ιουνίου 2023 και να συγκρίνει τη διαγνωστική απόδοση και το ποσοστό επιπλοκών με άλλες επεμβατικές μεθόδους.

Μέθοδοι:
Μοιραζόμαστε τα ευρήματα των 165 EBUS-TBNA/TBNB που πραγματοποιήθηκαν μεταξύ Ιανουαρίου 2023 και Ιουνίου 2023 από το τμήμα μας και σχολιάζουμε τόσο τη διαγνωστική ακρίβεια όσο και τα ποσοστά επιπλοκών του EBUS-TBNA/TBNB.

Αποτελέσματα:
Από τους 165 ασθενείς που συμπεριλήφθηκαν στη μελέτη, οι 6 αποκλείστηκαν λόγω αδυναμίας λήψης TBNB ή/και λόγω μη αναγκαιότητας διενέργειας EBUS μετά από απλή βρογχοσκόπηση. Επιπλέον, 18 ασθενείς αποκλείστηκαν καθώς επιθυμούσαν να στείλουν τα δείγματα σε εξωτερικό παθολογοανατομικό εργαστήριο. Εκ των υπολοίπων 141, οι 69 διαγνώστηκαν με καρκίνο του πνεύμονα (29 αδενοκαρκίνωμα, 19 πλακώδες, 17 μικροκυτταρικό, 1 καρκινοειδές μη περαιτέρω καθοριζόμενο, 2 NSCLC χωρίς περαιτέρω ταυτοποίηση και 1 κακοήθεια με νευροενδοκρινείς χαρακτήρες). 2 διαγνώστηκαν με Β-λέμφωμα, 2 με μεταστατικό καρκίνο μαστού, 1 με μεταστατικό καρκίνο νεφρού και 1 με μεταστατικό καρκίνο προστάτου. 13 ασθενείς διαγνώστηκαν με σαρκοείδωση. Τέλος, 1 ασθενής διεγνώσθη με μαζική ίνωση από ανθράκωση. 41 ασθενείς είχαν αρνητικά αποτελέσματα TBNA/TBNB με επαρκές υλικό και πλήρη διερεύνηση των λεμφαδενικών σταθμών. Σε 6 ασθενείς το υλικό ήταν μη διαγνωστικό και χρειάστηκε επανάληψη της εξέτασης ή εναλλακτικός τρόπος βιοψίας. 3 ασθενείς χρειάστηκε να νοσηλευτούν λόγω επιπλοκών, 2 λόγω εμμένουσας αιμόπτυσης και 1 λόγω οξέως πνευμονικού οιδήματος (ΟΠΟ).

Συμπεράσματα:
Το EBUS-TBNA/TBNB είναι μια βασική διαδικασία στη διερεύνηση και διάγνωση της ενδοθωρακικής λεμφαδενοπάθειας, παρέχοντας υψηλές διαγνωστικές αποδόσεις με ελάχιστες επιπλοκές σε σύγκριση με άλλες μορφές λήψης βιοψίας όταν πραγματοποιείται από εξειδικευμένο προσωπικό.

EP-208

ΕΠΗΡΕΑΖΕΙ ΤΟ ΣΧΗΜΑ ΤΩΝ ΕΝΔΟΠΡΟΘΕΣΕΩΝ ΤΡΑΧΕΙΑΣ (STENT) ΤΗΝ ΑΠΟΤΕΛΕΣΜΑΤΙΚΟΤΗΤΑ ΤΟΥΣ ΣΤΗΝ ΑΝΤΙΜΕΤΩΠΙΣΗ ΤΗΣ ΚΑΛΟΗΘΟΥΣ ΣΤΕΝΩΣΗΣ ΤΡΑΧΕΙΑΣ ΜΕΤΑ ΑΠΟ ΔΙΑΣΩΛΗΝΩΣΗ;

Hanna Dawood, Νεκτάριος Αναγνωστόπουλος, Ευαγγελία Κουκάκη, Ανδριάννα Παπαϊωάννου, Γρηγόριος Στρατάκος
Μονάδα Επεμβατική Πνευμονολογίας Α΄ Πανεπιστημιακής Πνευμονολογικής Κλινικής - ΓΝΝΘΑ "Σωτηρία"

Εισαγωγή:
Η στένωση τραχείας μετά τη διασωλήνωση (PITS) προκαλεί σοβαρή νοσηρότητα. Σε περιπτώσεις που δεν επιδέχονται χειρουργική αντιμετώπιση ή υποτροπιάζουν μετά από επέμβαση, η βρογχοσκοπική αντιμετώπιση με διαστολή και τοποθέτηση stent είναι η θεραπεία εκλογής. Τα κλασικά κυλινδρικά (ευθέα) στεντ σιλικόνης που χρησιμοποιούνται στις καλοήθεις στενώσεις τραχείας μερικές φορές στερούνται σταθερής επαφής με στενωτικά και ακανόνιστα τοιχώματα των αεραγωγών με αποτέλεσμα την ανάπτυξη επιπλοκών. Τα τραχειακά stent με σχήμα «κλεψύδρας» έχουν αναπτυχθεί για καλύτερη τοποθέτηση στο τοίχωμα των αεραγωγών με δακτυλιοειδή στένωση.

Σκοπός:
Η σύγκριση της αποτελεσματικότητας και των επιπλοκών των δύο τύπων στεντ σε ασθενείς με PITS.

Υλικό-Μεθοδολογία:
Καταγράφηκαν 54 περιπτώσεις τοποθέτησης στεντ (28 ευθέα, 26 «κλεψύδρας») σε 47 ασθενείς που παραπέμφθηκαν στην μονάδα μας τα έτη 2009-2022. Συλλέχθηκαν δεδομένα για τις επιπλοκές, τη σοβαρότητά τους, τον αριθμό επανα-βρογχοσκοπήσεων και την τελική έκβαση αναδρομικά.

Αποτελέσματα:
Οι δύο τύποι στεντ έδειξαν παρόμοια αποτελέσματα ως προς τον αριθμό και τη σοβαρότητα των επιπλοκών, τον αριθμό των επανα-βρογχοσκοπήσεων και τη συμμόρφωση των ασθενών. Διαπιστώθηκε στατιστικά σημαντική διαφορά (p=0,019) όσον αφορά την επιτυχή έκβαση υπέρ της ομάδας στεντ «κλεψύδρας» που ορίζεται ως οριστική θεραπεία.

Συμπεράσματα:
Τα στεντ «κλεψύδρα» αντιπροσωπεύουν μια πρόσθετη θεραπευτική επιλογή για την PITS με ευκολότερη εφαρμογή σε περιπτώσεις που η τραχεία έχει εντόνως στενωτικό και ακανόνιστο σχήμα. Δεν είναι κατώτερα από τα ευθέα στεντ ως προς τις επιπλοκές, αλλά επιπρόσθετα τείνουν να επιτυγχάνουν καλύτερη οριστική έκβαση. Αναγκαία είναι η επιβεβαίωση των αποτελεσμάτων από περαιτέρω μελέτες και μακρύτερη παρακολούθηση των ασθενών.

EP-209

Η ΣΗΜΑΣΙΑ ΤΗΣ ΔΥΝΑΤΟΤΗΤΑΣ ΤΟΠΟΘΕΤΗΣΗΣ ΕΝΔΟΠΡΟΘΕΣΗΣ ΑΕΡΑΓΩΓΟΥ (STENT) ΣΕ ΠΕΡΙΦΕΡΕΙΑΚΟ ΤΡΙΤΟΒΑΘΜΙΟ ΝΟΣΟΚΟΜΕΙΟ

Κατερίνα Παπαδάκη[2], Σοφία Κάργατζη[2], Νικολέτα Κόκκου[2], Μαρία Δ. Κουλουγουσίδου[2], Παναγιώτης Αλεξόπουλος[1], Γεώργιος Καραΐνδρος[3], Μιχαήλ Φαναρίδης[4], Εμμανουήλ Κεφαλογιάννης[1,2]
[1]Πανεπιστημιακή Θωρακοχειρουργική Κλινική, Πανεπιστημιακό Γενικό Νοσοκομείο Ηρακλείου, Κρήτη, [2]Ιατρική Σχολή Πανεπιστημίου Κρήτης, [3] Agaplesion Markus Krankenhaus Frankfurt am Main, Γερμανία, [4]Πνευμονολογική κλινική, Πανεπιστημιακό Γενικό Νοσοκομείο Ηρακλείου, Κρήτη

Εισαγωγή:
Ο σκοπός της τοποθέτησης ενδοπρόθεσης αεραγωγού (stent) είναι η διάνοιξη των βρόγχων ή της τραχείας από όγκους που προκαλούν απόφραξη και δεν είναι δυνατό να αφαιρεθούν χειρουργικά. Ο καρκίνος του πνεύμονα και η διόγκωση των μεσοθωρακικών λεμφαδένων λόγω πρωτοπαθούς ή δευτεροπαθούς προσβολής αποτελούν τις κύριες αιτίες κρίσιμης στένωσης ή απόφραξης των αεραγωγών.

Σκοπός:
Αναφορά της εμπειρίας μας στην τοποθέτηση stent αεραγωγού στο Πανεπιστημιακό Νοσοκομείο Ηρακλείου (ΠαΓΝΗ) .

Υλικό – Μέθοδος:
Μελετήθηκαν οι επείγουσες και προγραμματισμένες επεμβάσεις τοποθέτησης stent που πραγματοποιήθηκαν στη Πανεπιστημιακή Θωρακοχειρουργική κλινική του ΠαΓΝΗ το διάστημα Οκτώβριος 2020-Οκτώβριος 2023.

Αποτέλεσμα:
Κατά τη διάρκεια των 3 τελευταίων ετών τοποθετήθηκαν stent σε 5 ασθενείς σε τακτική και επείγουσα βάση με τη χρήση άκαμπτου βρογχοσκοπίου υπό γενική αναισθησία. Εξ αυτών οι 4 ασθενείς είχαν έντονη δύσπνοια και συριγμό λόγω επαπειλούμενου αεραγωγού και υποβλήθηκαν σε τοποθέτηση stent σε επείγουσα βάση. Ένας ασθενής είχε πιο ήπια συμπτώματα και η τοποθέτηση του stent έγινε προγραμματισμένα.

Συμπέρασμα:
Ο επαπειλούμενος αεραγωγός αποτελεί μια επείγουσα κλινική οντότητα που απαιτεί άμεση αντιμετώπιση. Οι ασθενείς που παρουσιάζονται με απόφραξη των αεραγωγών συνήθως έχουν οξεία αναπνευστική δυσχέρεια και συχνά δεν υπάρχει διάγνωση.Η τοποθέτηση stent με άκαμπτο βρογχοσκόπιο δίνει τη δυνατότητα εξασφάλισης του αεραγωγού με τη διάνοιξη του, ενώ παράλληλα λαμβάνονται βιοψίες για τη διάγνωση της κακοήθειας που προκαλεί την απόφραξη.
Ειδικά στην περίπτωση τριτοβάθμιων περιφερειακών νοσοκομείων που λόγω της γεωγραφικής τους απομόνωσης από την ενδοχώρα καθίσταται δυσχερής η μεταφορά των ασθενών στο κατάλληλο κέντρο, είναι απαραίτητο να υπάρχει η δυνατότητα διαχείρισης των στενώσεων του αεραγωγού αλλιώς η ζωή των ασθενών αυτών τίθεται σε κίνδυνο.

EP-210

ΑΣΦΑΛΕΙΑ ΚΑΙ ΑΠΟΤΕΛΕΣΜΑΤΙΚΟΤΗΤΑ ΤΗΣ ΧΡΗΣΗΣ ΕΝΔΟΒΡΟΓΧΙΚΟΥ ΥΠΕΡΗΧΟΥ (EBUS) ΣΤΗΝ ΚΑΘΗΜΕΡΙΝΗ ΚΛΙΝΙΚΗ ΠΡΑΞΗ

Τσιούπρου Ι., Κοσμίδου Ν.,, Λαγούδη Κ., Βογιατζόγλου Α., Δαμδούμης Σ., Ιακωβίδου Κ., Κιόκιου Κ. , Καζαντζή Ρ. , Παπακώστα Δ., Πορπόδης Κ.
Πνευμονολογική κλινική, Αριστοτέλειο Πανεπιστήμιο Θεσσαλονίκης, Γ.Ν.Θ. «Γ. Παπανικολάου»

Εισαγωγή
Ο ενδοβρογχικός υπέρηχος (EBUS) είναι σήμερα ένα απαραίτητο εργαλείο στη φαρέτρα των πνευμονολόγων. Στις κύριες ενδείξεις του περιλαμβάνονται η διάγνωση και σταδιοποίηση μη μικροκυτταρικού καρκίνου πνεύμονα, η διάγνωση λεμφώματος, σαρκοείδωσης, φυματίωσης κ.ά.. Ανεπιθύμητα συμβάντα αποτελούν η αιμορραγία, οι λοιμώξεις, ο πνευμοθώρακας κ.ά.

Σκοπός
Διερεύνηση της ασφάλειας και της αποτελεσματικότητας της χρήσης ενδοβρογχικού υπερήχου στην καθημερινότητα Βρογχοσκοπικού εργαστηρίου Τριτοβάθμιου Νοσοκομείου.

Υλικό – Μέθοδος
Πραγματοποιήθηκε αναδρομική μελέτη για την καταγραφή των δημογραφικών χαρακτηριστικών των ασθενών και των παραμέτρων της EBUS βρογχοσκόπησης στο Βρογχοσκοπικό εργαστήριο της Πνευμονολογικής κλινικής ΑΠΘ του Γ.Ν.Θ. «Γ. Παπανικολάου» από τον Μάιο 2022 έως και τον Σεπτέμβριο 2023. Καταγράφηκαν συνολικά 328 EBUS βρογχοσκοπήσεις.

Αποτελέσματα
Από τους 328 ασθενείς που υποβλήθηκαν σε EBUS βρογχοσκόπηση (66,7% άνδρες, με διάμεση ηλικία 67 έτη, IQR 60 – 74, διάμεση τιμή 3 στο Charlson Comorbidity Index), οι 120 ήταν νοσηλευόμενοι. Το ποσοστό διάγνωσης κακοήθειας και κοκκιωματώδους νόσου ήταν 89,9% (30% NSCLC, 22,3% SCLC, 19,3% σαρκοείδωση, 4,9% φυματίωση), ενώ σε 31 ασθενείς τέθηκε διάγνωση στην επανάληψη της εξέτασης. Ανεπιθύμητα συμβάντα παρατηρήθηκαν στο 6,4% (2,8% σοβαρά). Κύριες επιπλοκές ήταν: 2,1% αιμορραγία, 1,5% αναπνευστική οξέωση, 0,3% μεσοθωρακίτιδα, 0,3% θάνατος, 0,3% βλάβη οργάνου. Επιπλέον, 3 ασθενείς διασωληνώθηκαν, σε 5 ασθενείς εφαρμόστηκε μη επεμβατικός μηχανικός αερισμός και 3 ασθενείς νοσηλεύτηκαν στο νοσοκομείο με 8,3 ± 7,7 ημέρες παραμονής κατά μέσο όρο. Η λήψη αντιπηκτικών συσχετίστηκε με μεγαλύτερο ποσοστό αιμορραγίας ($p<0,05$). Δε βρέθηκε στατιστικά σημαντική συσχέτιση μεταξύ της διάρκειας της εξέτασης, των σταθμών λήψης EBUS-TBNA και της εμφάνισης επιπλοκών ($p>0,05$).

Συμπεράσματα
Ο ενδοβρογχικός υπέρηχος αποτελεί ένα ιδιαίτερα χρήσιμο εργαλείο βάσει της διαγνωστικής ισχύος του και του μικρού ποσοστού επιπλοκών.

EP-211

ΑΞΙΟΛΟΓΗΣΗ ΤΗΣ ΑΣΦΑΛΕΙΑΣ ΔΙΕΝΕΡΓΕΙΑΣ ΕΥΚΑΜΠΤΗΣ ΚΑΙ EBUS ΒΡΟΓΧΟΣΚΟΠΗΣΗΣ ΣΕ ΑΣΘΕΝΕΙΣ ΜΕ ΜΕΤΡΙΑ ΚΑΤΑΣΤΟΛΗ: ΕΜΠΕΙΡΙΑ ΕΝΟΣ ΚΕΝΤΡΟΥ

Τσιούπρου Ι., Κοσμίδου Ν., Φιλίππου Ι., Λαγούδη Κ., Δαμδούμης Σ., Ιακωβίδου Κ., Κιόκιου Κ., Καζαντζή Ρ., Παπακώστα Δ., Πορπόδης Κ.
Πνευμονολογική κλινική, Αριστοτέλειο Πανεπιστήμιο Θεσσαλονίκης, Γ.Ν.Θ. «Γ. Παπανικολάου»

Εισαγωγή:
Η καταστολή και η αναλγησία των ασθενών θεωρείται απαραίτητη κατά την εκτέλεση της σύγχρονης εύκαμπτης και EBUS βρογχοσκόπησης. Στόχος είναι η αύξηση της αποτελεσματικότητας και της ασφάλειας της εξέτασης και η ικανοποίηση των ασθενών.

Σκοπός
Διερεύνηση της ασφάλειας διενέργειας εύκαμπτης και EBUS βρογχοσκόπησης σε ασθενείς με μέτρια καταστολή.

Υλικό – Μέθοδος:
Πραγματοποιήθηκε αναδρομική μελέτη παρατήρησης στο Βρογχοσκοπικό εργαστήριο της Πνευμονολογικής κλινικής ΑΠΘ από τον Ιανουάριο 2021 έως και τον Σεπτέμβριο 2023. Καταγράφηκαν 1476 εύκαμπτες και EBUS βρογχοσκοπήσεις.

Αποτελέσματα:
Από τις 1476 βρογχοσκοπήσεις σε ασθενείς με διάμεση ηλικία τα 66 έτη (IQR 59-73) και ASA σκορ 3 (IQR 2-3), το 74,5% ήταν απλές εύκαμπτες βρογχοσκοπήσεις, το 22,2% EBUS βρογχοσκοπήσεις και το 3,4% radial-EBUS. Στους ασθενείς χορηγήθηκε τοπική αναισθησία, ενδοφλέβια μιδαζολάμη (5mg, IQR 4-6), ενδοφλέβια προποφόλη (30mg, IQR 20-30) με 3 διάμεσο στην κλίμακα Ramsay και 3min διάμεσο χρόνο έως το επιθυμητό επίπεδο καταστολής (IQR 2-3), ενώ έγινε χορήγηση 0,5mg φλουμαζεμίλης IV μετά το πέρας της εξέτασης. Τα κυριότερα ανεπιθύμητα συμβάντα ήταν: κεφαλαλγία-24,5%, υπνηλία-19,6%, ζάλη-15%, ευερεθιστότητα-12,9%, υπόταση/αρρυθμίες-5,5%, καύσος στο σημείο έγχυσης-6,7%, τρόμος/σπασμοί-0,4%. Το 71,4% των ασθενών είχαν αμνησία αναφορικά με την εξέταση και το 84,8% θα επαναλάμβανε την εξέταση. Επιπλέον βρέθηκε στατιστικά σημαντική συσχέτιση μεταξύ του χρόνου έως την επιθυμητή καταστολή, της διάρκειας της εξέτασης, της σύγχρονης νοσηλείας, του σκορ στο Charlson Comorbidity Index, της προηγούμενης διάγνωσης καρκίνου και αιματολογικού νοσήματος με το σκορ για το άλγος στην κλίμακα VAS ($p<0,05$).

Συμπεράσματα
Η μέτρια καταστολή των ασθενών με ενδοφλέβια μιδαζολάμη και προποφόλη είναι μια ασφαλής τεχνική, με την προϋπόθεση της συνεχούς παρακολούθησης των ζωτικών σημείων και του επιπέδου καταστολής των ασθενών.

Βιβλιογραφία
1. Lim V, Chin RYZ, Kee A, et al. Diagnostic Yield and Safety of CP-EBUS-TBNA and RP-EBUS-TBLB under Moderate Sedation: A Single-Center Retrospective Audit. Diagnostics (Basel). 2022;12(11):2576. Published 2022 Oct 24. doi:10.3390/diagnostics12112576
2. Tariq A, Hill NS, Price LL, et al. Incidence and Nature of Respiratory Events in Patients Undergoing Bronchoscopy Under Conscious Sedation. J Bronchology Interv Pulmonol. 2022;29(4):283-289. doi:10.1097/LBR.0000000000000837

EP-212

ΚΥΨΕΛΙΔΙΚΗ ΑΙΜΟΡΡΑΓΙΑ ΣΕ ΝΕΑΡΟ ΥΓΙΗ ΕΝΗΛΙΚΑ :"ΜΕ ΚΟΜΜΕΝΗ ΤΗΝ ΑΝΑΣΑ!"

Ευαγγελία Κουκάκη, Νεκτάριος Αναγνωστόπουλος, Άγγελος Βοντετσιάνος, Αλεξάνδρα Καψή, Σταυρούλα Ζανέλη, Γρηγόριος Στρατάκος.
[1]Μονάδα Επεμβατικής Πνευμονολογίας Α΄ Πανεπιστημιακής Πνευμονολογικής Κλινικής - ΓΝΝΘΑ "Σωτηρία"

Εισαγωγή:
Η κυψελιδική αιμορραγία έχει μία ευρύτατη διαφορική διάγνωση που μετά τον αποκλεισμό των συνηθέστερων αιτίων απαιτεί επαναξιολόγηση στοιχείων του ιστορικού που μπορεί αρχικά να έχουν διαφύγει όπως μηχανισμοί διαταραχής των πιέσεων της κυψελιδο-τριχοειδικής μεμβράνης (πχ κατάδυση, μεγάλο υψόμετρο, βαρότραυμα) ή ασυνήθιστες αναπνευστικές μανούβρες.

Σκοπός / Μεθοδολογία:
Παρουσιάζουμε περιστατικό υποτροπιαζόντων επεισοδίων αιμοφύρτων πτυέλων και αναιμίας σε νεαρό άνδρα (22-ετών), 5ρy καπνιστή. ΥΤ Θώρακος: διάχυτα κυψελιδικά διηθήματα (άνω>κάτω πεδία) συμβατά με κυψελιδική αιμορραγία. Κλινική εξέταση, εργαστηριακός έλεγχος (αιμοπετάλια, χρόνοι πήξης, ΤΚΕ, κρεατινίνη, d-dimers, κολλαγονικά) χωρίς παθολογικά ευρήματα. U/S καρδιάς (-) BAL: κυψελιδίτιδα με 95% σιδηροφάγα. Δεδομένης διαγνωστικής αδυναμίας επανεξετάστηκε λεπτομερώς το ιστορικό του ασθενούς ο οποίος αποκάλυψε ότι στα πλαίσια ιδεοψυχαναγκαστικής διαταραχής (OCD) εκτελεί πολλές φορές ημερησίως, παρατεταμένη δοκιμασία εισπνοής/εκπνοής με κλειστή γλωττίδα (Valsalva/Miller) ως τα όρια της αντοχής του.

Αποτελέσματα:
Μετά την αναγνώριση της υποκείμενης ψυχιατρικής διαταραχής και του μηχανισμού κυψελιδικής αιμορραγίας-πν.οιδήματος αρνητικής πίεσης, ο ασθενής παραπέμφθηκε για ψυχοθεραπευτικές συνεδρίες και φαρμακευτική αγωγή και εμφάνισε σημαντική βελτίωση χωρίς άλλη παρέμβαση.

Συμπεράσματα:
Βιβλιογραφικά αναφέρονται περιστατικά αιμόπτυσης σε αθλητές ελεύθερης κατάδυσης/αυτοδύτες και σε ασθενείς με απόφραξη του ανώτερου αεραγωγού που έχουν αποδοθεί σε αιμορραγία αρνητικής πίεσης λόγω σύσπασης του διαφράγματος με κλειστή γλωττίδα.
Παρουσιάζουμε πρώτη φορά περιστατικό κυψελιδικής αιμορραγίας από αναπνευστική μανούβρα στα πλαίσια OCD. Η λήψη ιστορικού παραμένει το θεμέλιο της σωστής διάγνωσης.

EP-213

ΔΙΑΓΝΩΣΗ ΠΝΕΥΜΟΝΙΚΩΝ ΟΖΩΝ ΜΕ ΣΥΝΔΥΑΣΜΟ ULTRATHIN, RADIAL EBUS & LUNG SUITE CONE BEAM CT - ΑΡΧΙΚΗ ΕΜΠΕΙΡΙΑ ΚΑΙ ΑΠΟΤΕΛΕΣΜΑΤΑ

Κουφός Νικόλαος, Βελέντζας Κωνσταντίνος, Γκάτζιας Σπυρίδων, Ιωσήφ Σεραφείμ, Dumitru Silvia, Κοσμάς Επαμεινώνδας
Metropolitan Hospital of Athens

Η βρογχοσκοπική διάγνωση των περιφερικών πνευμονικών βλαβών, αποτελεί μια μεγάλη πρόκληση για τη σύγχρονη Επεμβατική Πνευμονολογία, ιδιαιτέρως σε μια εποχή που αναπτύσσονται Παγκοσμίως τα προγράμματα πρώιμης διάγνωσης για τον καρκίνο (Lung Cancer Screening). Ενδεχομένως, θα βρισκόμαστε αντιμέτωποι όλο και συχνότερα με μικρού μεγέθους βλάβες που θα χρειάζεται να προσπελάσουμε.
Η ανάπτυξη νεότερων τεχνολογιών, όπως του συστήματος Cone Beam CT, της ρομποτικής βρογχοσκόπησης και των καθετήρων Confocal Endomicroscopy, σε συνδυασμό με τις παλαιότερες τεχνικές (καθετήρας radial EBUS & βρογχοσκόπιο ultrathin), έχουν αυξήσει δραστικά τη διαγνωστική ευαισθησία της εξέτασης και φαίνεται πως αποτελούν τον οδηγό για το άμεσο μέλλον.
Από το Νοέμβριο του 2022, εφαρμόζουμε για πρώτη φορά στη χώρα μας το σύστημα LungSuite Cone Beam 3D-CT (Philips Azurion), σε συνδυασμό με καθετήρα radial EBUS και βρογχοσκόπιο Ultrathin. Παρουσιάζουμε τα αρχικά μας αποτελέσματα, αναλύουμε τα χαρακτηριστικά των παθολογικών ευρημάτων (μέγεθος βλάβης, θέση, γενιά βρόγχων, μέθοδος βιοψίας κ.ο.κ.), καθώς επίσης συγκρίνουμε την ευαισθησία του αλγορίθμου σε σύγκριση με τον προϋπάρχοντα αλγόριθμο που εφαρμόζαμε με σύστημα 2D-C-Arm ακτινοσκόπησης, rEBUS και Ultrathin.

EP-214

ΣΠΑΝΙΑ ΠΕΡΙΠΤΩΣΗ ΦΥΜΑΤΙΩΔΟΥΣ ΑΜΥΓΔΑΛΙΤΙΔΑΣ (TONSILAR TUBERCULOSIS)

Στριγγάρης Αναστάσιος[1], Πασπαράκη Ειρ.[1], Φερδούτσης Εμμ.[1], Χριστοδούλου Μαρ.[1], Ευαγγέλου Απ.[1], Βασιλάκη Αγγ.[1], Καραγιάννης Κων.[1] Χλιαρά Ευδ.[2], Καζαμίας Γεώργ.[2], Γερακιανάκη Αν.[1], Μιχελακάκη Μαρ.[1], Μελέτης Γεώργιος[1]
[1]Πνευμονολογικό Τμήμα και Αντιφυματική Μονάδα ΒΓΝΗ, [2]Παθολογοανατομικό Τμήμα ΒΓΝΗ

Ασθενής ηλικίας 23 ετών προσέρχεται μετά από επανειλημμένα επεισόδια αμυγδαλίτιδας από 6μηνου με δεκατική πυρετική κίνηση κυρίως απογευματινή, έντονη δυσκαταποσία και φαρυγγαλγία στην ΩΡΛ κλινική. Από την κλινική εξέταση προκύπτει μεγάλη διόγκωση αμύγδαλων κυρίως της αριστεράς με επίχρισμα και διόγκωση προσθίου τραχηλικού και υπογνάθιου λεμφαδένα αριστερά. Ο ασθενής υπεβλήθεί σε αξονική τομογραφία η όποια ανέδειξε ασυμμετρία στον οροφάρυγγα/ υποφάρυγγα με υπεροχή στο πάχος του ΑΡ πλάγιου τοιχώματος στο ύψος της σύστοιχης παρίσθμιας αμυγδαλής και εκατέρωθεν με κεφαλουραίο μήκος 2.8 εκατοστά με ήπια λοβωτή και ανώμαλη παρυφή καθώς επίσης και υπογνάθιος και κατά μήκος της αριστερής περισφαγιτιδικής αλλύσου διογκωμένος λεμφαδένας. Η ακτινογραφία θώρακα του ασθενούς ήταν φυσιολογική (Εικ. 1,2,3) . Ο ίδιος ήταν παλαιός χρήστης κοκαΐνης .HIV negative. Υπεβλήθη σε αμυγδαλεκτομή. Η βιοψία ανέδειξε κοκκιωματώδη φλεγμονή της παρίσθμιας αμυγδαλής φυματιώδους αιτιολογίας (Εικ. 4,5). Ο ασθενής άρχισε τετραπλή αντιβιοτική αγωγή με ριφαμπικίνη/ισονιαζίδη/πυραζιναμίδη και εθαμβουτόλη. Η φυματίωση των αμύγδαλων είναι μια σπάνια μορφή εξωπνευμονικής φυματίωσης Η φυματίωση της στοματικής κοιλότητας γενικά είναι σπάνια εντόπιση και μπορεί να είναι πρωτοπαθής η δευτεροπαθής και η αμυγδαλική εντόπιση ακόμη σπανιότερη λόγω της αμυντικής δράσης της σίελου, των σαπρόφυτων μικροβίων της στοματικής κοιλότητας και του παχέως στρώματος επιθηλιακών κύτταρων που τις προστατεύουν.

Εικόνες 1, 2, 3

Εικόνες 1, 2, 3

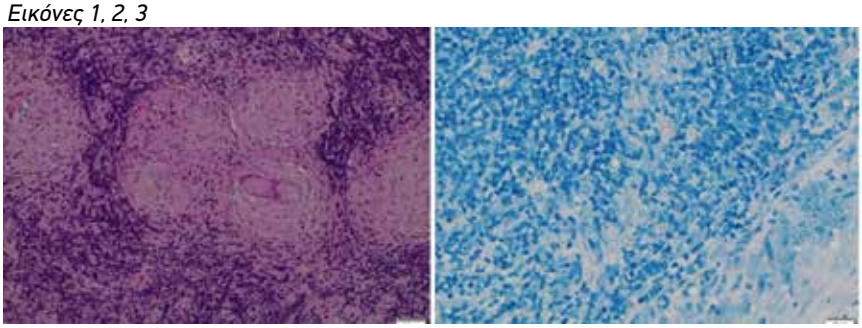

EP-215

ΦΥΜΑΤΙΩΣΗ ΓΑΣΤΡΕΝΤΕΡΙΚΟΥ ΚΑΙ ΟΥΡΟΠΟΙΗΤΙΚΟΥ ΣΥΣΤΗΜΑΤΟΣ ΜΙΜΟΥΜΕΝΗ ΜΕΤΑΣΤΑΤΙΚΗ ΝΕΟΠΛΑΣΜΑΤΙΚΗ ΝΟΣΟ: ΠΑΡΟΥΣΙΑΣΗ ΠΕΡΙΣΤΑΤΙΚΟΥ

Ιωαννίδου Δέσποινα[1], Βλαχάκης Δημήτριος[2], Φανιάδου Ελένη [1], Λεωνίδα Χρήστος[2], Χυτάς Ηλίας[2], Μπούτου Αφροδίτη[1]
[1]Πνευμονολογική Κλινική, Ιπποκράτειο Γενικό Νοσοκομείο Θεσσαλονίκης, [2]Δ' Παθολογική Κλινική ΑΠΘ, Ιπποκράτειο Γενικό Νοσοκομείο Θεσσαλονίκης

Παρουσίαση περιστατικού:
Θήλυ ασθενής 63 ετών με pigtail ΔΕ νεφρού λόγω υδρονέφρωσης από 1,5 έτους διεκομίσθει στην Παθολογική Κλινική από την Ουρολογική όπου νοσηλευόταν για αλλαγή pigtail, λόγω εκδήλωσης εμπυρέτου και τρανσαμινασαιμίας. Από το ατομικό ιστορικό αναφέρονταν τα εξής: Α) Πιθανή νεοπλασία ουροδόχου κύστης-ΔΕ νεφρού, με βάση προηγηθείσα κυστεοσκόπηση-ουρητηροσκόπηση με τις βιοψίες όμως να έχουν αναδείξει μόνο φλεγμονή και επιθηλιοειδή κοκκιώματα. Β) Κατά την ουρολογική παρακολούθηση διαπιστώθηκε στην μαγνητική τομογραφία κοιλίας πολυποειδής μάζα ανιόντος κόλου και εικόνα συμβατή μικροοζώδους διήθησης τοιχωματικού περιτοναίου άνω και κάτω κοιλίας, που αποδόθηκε σε νεοπλασία εντέρου με πιθανές εμφυτεύσεις. Διενεργήθηκε ερευνητική λαπαροτομία και λήψη βιοψιών, οι οποίες ήταν όμως συμβατές μόνο με φλεγμονή και κοκκιωματώδη νόσο. Γ) Ακολούθησε ΔΕ κολεκτομή (προ 6μήνου), και η παθολογοανατομική εξέταση του παρασκευάσματος ανέδειξε νεκρωτικά και μη νεκρωτικά κοκκιώματα με γιγαντοκύτταρα Langhan's, χωρίς κακοήθη στοιχεία, οπότε η ασθενής τέθηκε σε παρακολούθηση. Με βάση το ιστορικό, μετά την εισαγωγή στην Παθολογική Κλινική έγινε αξονική τομογραφία θώρακος που ανέδειξε οζώδεις αλλοιώσεις στις κορυφές άμφω, με κοιλοτική διαμόρφωση ενός εξ αυτών και θετική δοκιμασία Quantiferon, οπότε ζητήθηκε Πνευμονολογική εκτίμηση. Η μοριακή εξέταση πτυέλων (PCR) ήταν θετική για M. Tuberculosis, ευαίσθητο στη ριφαμπικίνη, ενώ το ολοσωματικό PET-CT scan ήταν συμβατό μόνο με ενεργό κοκκιωματώδη φλεγμονή σε πνεύμονες, παχύ έντερο, ουροποιητικό, και ελάσσονα πύελο. Έγινε λήψη καλλιέργειας πτυέλων και άμεση έναρξη 4πλής αντιφυματικής αγωγής, με άμεση βελτίωση της κακουχίας και αύξηση του βάρους της ασθενούς.

Συμπέρασμα:
Η εξωπνευμονική φυματίωση μπορεί να μιμηθεί απεικονιστικά νεοπλασίες, οπότε είναι απαραίτητη η αυξημένη εγρήγορση, ειδικά όταν οι βιοψίες αναδεικνύουν κοκκιωματώδη νόσο.

EP-216

ΤΡΑΧΗΛΙΚΗ ΦΥΜΑΤΙΩΔΗΣ ΛΕΜΦΑΔΕΝΙΤΙΔΑ ΣΕ ΗΛΙΚΙΩΜΕΝΟ ΑΣΘΕΝΗ ΜΕ ΑΝΤΙΜΕΤΩΠΙΣΗ ΣΤΗΝ ΚΟΙΝΟΤΗΤΑ: ΠΑΡΟΥΣΙΑΣΗ ΠΕΡΙΣΤΑΤΙΚΟΥ

Κοκκονούζης Ιωάννης, Ρέτσου Σταματία, Κόνογλου Μαρία
Πνευμονολογική Κλινική, Νοσοκομείο Ερ. Ντυνάν

Η φυματίωση αποτελεί ακόμα και στον Δυτικό κόσμο πρόβλημα δημόσιας υγείας. Η εντόπιση στην κεφαλή και τον τράχηλο είναι σπάνια και συχνά με άτυπη εμφάνιση.
Παρουσιάζουμε την περίπτωση άρρενος ασθενούς 80 ετών, ελληνικής καταγωγής, πρώην καπνιστή, με ιστορικό νόσου Πάρκινσον και ανοικής συνδρομής. Διερευνήθηκε λόγω καταβολής και απώλειας βάρους από μηνός, ενώ κατά τον κλινικό και απεικονιστικό έλεγχο παρουσίαζε αριστερή τραχηλική διόγκωση. Η βιοψία ανέδειξε νεκρωτικά κοκκιώματα και βάσει αυτού και της κλινικής εικόνας εκκίνησε αντιφυματική αγωγή επί εννέα μήνες αρχικά με τέσσερα (HRZE) και κατόπιν δύο φάρμακα (HR). Ο έλεγχος δεν ανέδειξε άλλο αίτιο ανοσοκαταστολής. Η θεραπεία έγινε καλώς ανεκτή και περατώθηκε με επιτυχία.
Η διάγνωση της φυματίωσης σε ηλικιωμένους αποτελεί απαιτητικό πεδίο. Τα κλινικά χαρακτηριστικά είναι μη ειδικά, πολλές φορες άτυπα και, ειδικά στην εξωπνευμονική εντόπιση, λανθάνει επί μακρόν της προσοχής. Η εξωπνευμονική εμφάνιση της αποτελεί το 20% των ασθενών, και η εντόπιση στην κεφαλή και τον τράχηλο είναι η συχνότερη. Η τραχηλική λεμφαδενοπάθεια είναι επίσης η συχνότερη εκδήλωση, με νεώτερες ηλικίες, όπου και διαγιγνώσκεται και ευκολότερα, και γυναίκες κυρίως να προσβάλλονται. Η καλλιέργεια και ο έλεγχος ευαισθησίας είναι επιθυμητά. Συνδυαστικά με την βιοψία θέτουν διάγνωση. Πρόκειται για τυπικά και ευαίσθητα στελέχη, αν και ελάχιστες περιπτώσεις πολυανθεκτικών και άτυπων μυκοβακτηριδίων έχουν επίσης αναφερθεί. Η θεραπεία ακολουθεί τις γενικές αρχές αν και περιπτώσεις αποτυχίας έχουν επίσης παρουσιασθεί.

EP-217

ΔΙΑΧΡΟΝΙΚΗ ΕΞΕΛΙΞΗ ΤΟΥ ΦΥΜΑΤΙΝΙΚΟΥ ΔΕΙΚΤΗ ΣΤΙΣ ΦΥΛΑΚΕΣ ΑΛΙΚΑΡΝΑΣΣΟΥ ΗΡΑΚΛΕΙΟ, ΚΡΗΤΗ

Στριγγάρης Αναστάσιος[1], Πασπαράκη Ειρήνη[1], Φερδούτσης Εμμανουήλ[1], Βασιλάκη Αγγελική[1], Παπαδόπουλος Νικόλαος[1], Μπέλτσιου Μαρία[1], Τριαντούλης Νικηφόρος[1], Παπαδάκη Χαρά[2], Κεφαλάκη Άννα[2], Μιχελακάκη Μαρία*, Γερακιανάκη Αναστασία*, Ατζολετάκη Ευαγγελία[1], Μελέτης Γεώργιος[1]
*[1]Πνευμονολογικό τμήμα- Αντιφυματική μονάδα Βενιζελείου Γενικού Νοσοκομείου Ηρακλείου, Ηράκλειο, [2]Μικροβιολογικό Τμήμα Βενιζελείου Γενικού Νοσοκομείου Ηρακλείου, Ηράκλειο, *Επισκέπτριες Υγείας*

Σκοπός:
Στην Ευρωπαϊκή Ένωση τα δεδομένα όσων αφορά τον φυματινικό δείκτη σε σωφρονιστικά ιδρύματα είναι φτωχά. Η διαχρονική εκτίμηση του δείκτη μυκοβακτηριδιακής μόλυνσης των κρατουμένων στις κλειστές φυλακές Αλικαρνασσού του νομού Ηρακλείου την τελευταία εικοσαετία.

Υλικό-Μέθοδός:
Ελέχθησαν με τη δερμοαντίδραση MANTOUX 915 κρατούμενοι συνολικά κατά τα έτη 2000, 2005, 2010, 2015 και 2023. Η μελέτη πραγματοποιήθηκε το 2023, αντί το 2020, λόγω πανδημίας από το ιό SARS Cov-2. Ο έλεγχος αφορούσε μόνο άνδρες. Οι 515 (56,3%) ήταν Έλληνες και οι 400 (43,7%) ήταν αλλοδαποί (Αλβανοί, Ρουμάνοι, Ασιάτες, κ.α.) από χώρες με υψηλή επίπτωση φυματίωσης.
Χρησιμοποιήθηκε φυματίνη (PPD) του ινστιτούτου ΠΑΣΤΕΡ (5UI/0,1 ml) με διαδερμική χορήγηση (με βελόνα 27Gx1/2" και σύριγγα) και μετρήθηκε το αποτέλεσμα μετά από 48 ώρες με τη μέθοδο ψηλάφησης και μολυβιού. Διήθηση ≥ 10 mm μετά από 48 ώρες θεωρήθηκε θετική.
Αποκλείστηκαν από τη μελέτη άτομα ανοσοκατασταλμένα (πρόσφατες λοιμώξεις, νεφρική ανεπάρκεια, κακή θρέψη, λήψη ανασοκατασταλτικών φαρμάκων, κ.α.), οι οποίοι ελέχθησαν ξεχωριστά στην Πνευμονολογική Κλινική του Βενιζελείου Νοσοκομείου.

Αποτελέσματα:
Σε βάθος χρόνου 23 ετών το 64,6 % των Ελλήνων και το 76,5 % των αλλοδαπών κρατουμένων είχαν θετική δερμοαντίδραση Mantoux. Όσον αφορά τους Έλληνες, το ποσοστό των ατόμων με θετική Mantoux φαίνεται να μειώνεται από το 2015 και μετά εν αντιθέσει με τους αλλοδαπούς κρατουμένους που η θετικότητα της εξέτασης παραμένει σημαντικά αυξημένη όλα τα χρόνια.
Ιδιαίτερα βαρυσήμαντη φαίνεται η δεκαετία 2000-2010, κατά την οποία πάνω από το 70% των αλλοδαπών κρατουμένων ελέγχθηκαν για λανθάνουσα φυματίωση αφού πρωτίστως αποκλείστηκε η ενεργότατα της νόσου από το αντιφυματικό τμήμα του νοσοκομείου μας.

Έτος.	Εθνικότητα	Mantoux ≤ 5		Mantoux 5-10		Mantoux ≥10	
		n	%	n	%	n	%
2000	Έλληνες	25	23,5	15	14,1	66	62,3
	Αλλοδαποί	11	17,7	8	12,9	43	69,3
2005	Έλληνες	25	19,5	13	10,1	90	70,3
	Αλλοδαποί	7	10	6	8,6	57	81,4

Έτος.	Εθνικότητα	Mantoux ≤ 5		Mantoux 5-10		Mantoux ≥10	
		n	%	n	%	n	%
2010	Έλληνες	16	12,7	6	4,76	104	60,7
	Αλλοδαποί	2	1,85	2	1,85	104	96,2
2015	Έλληνες	25	26,6	17	18,1	52	55,3
	Αλλοδαποί	26	24,5	10	9,4	70	66
2023	Έλληνες	39	63	1	1,6	21	34,4
	Αλλοδαποί	18	33,3	4	7,4	32	59,3
Σύνολο	Έλληνες	130	25,3	52	10,1	333	64,6
	Αλλοδαποί	64	16	30	7,5	306	76,5

Συμπέρασμα:
Το μυκοβακτηρίδιο της φυματίωσης, και πιθανώς άλλες μολυσματικές ασθένειες, βρίσκει πρόσφορο έδαφος σε κλειστούς χώρους και άρα στις φυλακές .Ο συγχρωτισμός, η συστέγαση αλλοδαπών και Ελλήνων, ο ελλιπής αερισμός, η μειωμένη έκθεση στον ήλιο και οι φτωχές συνθήκες υγιεινής αποτελούν μερικούς από τους ευνόητους λόγους αυξημένη επίπτωσης της λανθάνουσας φυματίωσης στις φυλακές. Η επίπτωση του λανθάνουσας νόσου φαίνεται να διατηρείται σημαντικά υψηλή τόσο στους Έλληνες όσο και στους αλλοδαπούς, δεδομένα που γεννούν το ερώτημα εάν θα έπρεπε να ήταν υποχρεωτικός ο περαιτέρω έλεγχος αυτού του κλειστού και εξ ορισμού υψηλού κινδύνου πληθυσμού για ανάπτυξη ενεργού νόσου, στην έναρξη αλλά και στην λήξη του εγκλεισμού τους.

EP-218

ΑΝΤΙΜΕΤΩΠΙΣΗ ΤΩΝ ΠΝΕΥΜΟΝΙΚΩΝ ΛΟΙΜΩΞΕΩΝ ΑΠΟ ΜΗ ΦΥΜΑΤΙΚΑ ΜΥΚΟΒΑΚΤΗΡΙΔΙΑ (NTM-PD): ΘΕΡΑΠΕΙΑ ΕΝΑΝΤΙ ΠΑΡΑΚΟΛΟΥΘΗΣΗΣ

Λουκέρη Αγγελική[1], Παπαθανασίου Ευγενία [1], van der Laan Roald [2], Obradovic Marko [3], Παπαβασιλείου Απόστολος [1]
[1]Αντιφυματικό Τμήμα- Μονάδα Ανθεκτικής Φυματίωσης ΝΝΘΑ «Η Σωτηρία», [2]Insmed Netherlands (Utrecht, Netherlands), [3]Insmed Germany (Offenbach, Germany)

Σκοπός:
Σύμφωνα με τις νεότερες οδηγίες των ATS/IDSA/ERS/ESCMID του 2020 για την αντιμετώπιση των πνευμονικών λοιμώξεων από μη φυματικά μυκοβακτηρίδια (NTM-PD), συστήνεται η χορήγηση αντιβιοτικών έναντι της παρακολούθησης όσων ασθενών πληρούν τα διαγνωστικά κριτήρια, ιδιαίτερα επί παρουσίας θετικής άμεσης χρώσης ή/και κοιλοτικής πνευμονικής νόσου. Η στοχευμένη αυτή ανασκόπηση της βιβλιογραφίας έχει ως σκοπό την αξιολόγηση όσων μελετών αναφέρουν αποτελέσματα σχετικών με την λήψη θεραπείας έναντι της απλής παρακολούθησης των ασθενών με NTM-PD.

Μέθοδος:
Στο PubMed αναζητήθηκαν οι μελέτες μεταξύ 1/1/2000 και 11/8/2021 που αφορούσαν στις NTM-PD, και την σχετιζόμενη με την θεραπεία έκβαση. Οι μελέτες διαχωρίστηκαν σε όσες παρουσίαζαν την έκβαση της νόσου σε ασθενείς χωρίς θεραπεία, και σε όσες υπήρχε σαφής σύγκριση ανάμεσα στην χορήγηση και μη θεραπείας. Έγινε ανάλυση των παρακάτω: συμπτωματολογία, αναπνευστική λειτουργία, ακτινολογικά ευρήματα, σχετιζόμενη με την υγεία ποιότητα ζωής (HRQoL) και θνητότητα.

Αποτελέσματα:
Από τις 816 ανακτηθείσες μελέτες, παρέμειναν οι 243 μετά από την αξιολόγηση των περιλήψεων. Εξ' αυτών, αναγνωρίστηκαν 15 μελέτες που ανέφεραν μακροπρόθεσμα αποτελέσματα σε ασθενείς που δεν λάμβαναν αντιβιοτική θεραπεία. Κατά την παρακολούθηση των ασθενών παρατηρήθηκε έκπτωση της αναπνευστικής λειτουργίας, και ακτινολογική επιδείνωση σε ένα σημαντικό ποσοστό των ασθενών. Οι μεταβολές στην συμπτωματολογία ποικίλαν, με τους περισσότερους ασθενείς να αναφέρουν σταθερότητα ή επιδείνωση των συμπτωμάτων. Η θνητότητα σχετιζόταν με την προχωρημένη ηλικία, την παρουσία κοιλότητας, την παθολογική FVC κατά την διάγνωση, την παρουσία συνοσηροτήτων και τη χρήση ανοσοκατασταλτικών φαρμάκων. Μεταξύ των 15 μελετών που περιέγραφαν την έκβαση σε ομάδες που έλαβαν θεραπεία έναντι όσων δεν έλαβαν,3 μελέτες κατέγραψαν ακτινολογική πρόοδο, ενώ η θνητότητα από όλες τις αιτίες ήταν γενικότερα υψηλότερη στις ομάδες χωρίς θεραπεία. (1.5 έως 5 φορές,7 μελέτες)

Συμπεράσματα:
Η έκβαση ήταν γενικά βελτιωμένη στους ασθενείς που έλαβαν θεραπεία έναντι όσων δεν έλαβαν, τεκμηριώνοντας την προτίμηση για θεραπεία αντί της παρακολούθησης, όπως συστήνεται στις οδηγίες του 2020.

EP-219

NTM ΣΕ ΑΣΘΕΝΗ ΜΕ ΕΚΤΕΤΑΜΕΝΗ COVID-19 ΛΟΙΜΩΞΗ

Μοσχοτζοπούλου Ελένη, Γαγγάδη Μαρία, Ηλιοπούλου Μαριάνθη, Μαυρογένη Ελένη, Αντωνίου Χρήστος, Ανδρονίκου Θεόδωρα, Πίγκου Ελευθερία, Καΐνης Ηλίας
10η Πνευμονολογική Κλινικ΄ς Γ.Ν.Ν.Θ.Α. «Η Σωτηρία»

Εισαγωγή:
Η νόσος COVID-19 έχει προκαλέσει σημαντική θνητότητα παγκοσμίως. Παρουσιάζουμε την περίπτωση σοβαρής πνευμονίας που οδήγησε σε ARDS εξαιτίας της συλλοίμωξης COVID-19 και Mycobacterium Fortuitum σε ηλικιωμένο ασθενή με ιστορικό λεμφοκυτταρικής λευχαιμίας.

Παρουσίαση Περιστατικού:
Ασθενής 77 ετών, εμβολιασμένος έναντι της COVID-19, με ατομικό αναμνηστικό χρόνιας λεμφοκυτταρικής λευχαιμίας από 15ετίας χωρίς θεραπεία, στεφανιαίας νόσου, χρόνιας νεφρικής ανεπάρκειας, ουρικής αρθρίτιδας και Ca ουροδόχου κύστης, προσήλθε στο τμήμα επειγόντων του νοσοκομείου μας λόγω εμπυρέτου έως 38,5oC από ημερών με συνοδό παραγωγικό βήχα. Διενεργήθη PCR SARS-COV-2, το οποίο ήταν θετικό. ABG's: 53/32/7.509/26 (FiO2:0,21). Η αξονική τομογραφία θώρακος ανέδειξε διηθήματα δίκην θαμβής υάλου σε αμφότερους τους πνεύμονες. Ο εργαστηριακός έλεγχος εισαγωγής παρουσίαζε αυξημένους δείκτες φλεγμονής. Αντιμετωπίστηκε με αντιβίωση (πιπερακιλλίνη- ταζομπακτάμη και λινεζολίδη), ρεμδεσιβίρη και δεξαμεθαζόνη (6 mg) για 10 ημέρες. Πραγματοποιήθηκε επίσης βρογχοσκόπηση με BAL όπου απομονώθηκε Acinetobacter baumanii> 10^5 και ανευρέθηκε θετικό Ag για Aspergillus. Αντιμετωπίστηκε με Meropenem, Colistin και Voriconazol. Την 7η ημέρα νοσηλείας του παρουσίασε αιμόπτυση και σοβαρή αναπνευστική επιδείνωση, διασωληνώθηκε και ετέθη σε μηχανική υποστήριξη της αναπνοής. Μεταφέρθηκε στη ΜΕΘ, όπου και κατέληξε μετά από λίγες ώρες. Η ακτινογραφία θώρακος ανέδειξε επέκταση των διηθημάτων άμφω. Η καλλιέργεια BACTEC ήταν θετική για M.Fortuitum.

Συζήτηση:
Υπάρχουν αρκετές αναφορές στη βιβλιογραφία για συλλοίμωξη COVID-19 με ιογενείς λοιμώξεις, όπως η γρίπη A, RSV, αλλά και με πνευμονική φυματίωση. Ωστόσο, ελάχιστες είναι οι περιπτώσεις συνύπαρξης COVID-19 με NTM. Η COVID-19 και η λοίμωξη από NTM είναι δύο οντότητες με σημαντικές διαφορές στη διάγνωση, την κλινική εικόνα και τη θεραπεία. Πιθανόν η ιογενής λοίμωξη από Covid 19 λόγω της δυσλειτουργίας του ανοσοποιητικού που δημιουργεί και ιδιαίτερα σε ανοσοκατεσταλμένους ασθενείς να είναι ένας επιπλέον παράγοντας νόσησης από διάφορα ευκαιριακά μικρόβια.

EP-220

ΣΥΝΔΡΟΜΟ IRIS (IMMUNE RECONSTITUTION INFLAMMATORY SYNDROME) ΣΕ ΑΣΘΕΝΗ ΜΕ ΡΕΥΜΑΤΟΕΙΔΗ ΑΡΘΡΙΤΙΔΑ ΚΑΙ ΚΕΧΡΟΕΙΔΗ ΦΥΜΑΤΙΩΣΗ ΚΑΙ ΜΕΤΑ ΑΠΟ ΔΙΑΚΟΠΗ anti-TNF-α

Άννα Παπασαράντου[1], Νεκτάριος Αναγνωστόπουλος[1], Κωνσταντίνος Ποντίκης[2], Άννα Κυριακούδη[2], Αγαμέμνων Μπακάκος[1], Άγγελος Βοντετσιάνος[1], Κωνσταντίνος Θωμάς[3], Βάγια Καραγεώργου[1], Δημήτριος Μπούμπας[3], Πέτρος Μπακάκος[1], Ανδριάνα Ι Παπαϊωάννου[1] Σταμάτιος Χαλβατζής[3]
[1]Α Πανεπιστημιακή Πνευμονολογική Κλινική Νοσοκομείου Νοσημάτων Θώρακος Αθηνών « Η Σωτηρία», [2]Μονάδα Εντατικής Θεραπείας Πανεπιστημιακής Πνευμονολογικής Κλινικής Νοσοκομείου Νοσημάτων Θώρακος Αθηνών «Η Σωτηρία», [3]Δ΄ Πανεπιστημιακή Παθολογική Κλινική Πανεπιστημιακού Γενικού Νοσοκομείου «Αττικόν»

Ασθενής 25 ετών με ρευματοειδή αρθρίτιδα υπό anti-TNFa μεταφέρεται από νοσοκομείο της Αθήνας στο οποίο διακομίστηκε λόγω πτώσης επιπέδου συνείδησης αιμοδυναμικής αστάθειας και από μηνός εμπυρέτου. Στην εκεί απεικόνιση του θώρακα διαπιστώθηκε κεχροειδές πρότυπο και στις εργαστηριακές εξετάσεις θετικό quantiferon και θετική Mantoux. Ο ασθενής τέθηκε σε αντιφυματική αγωγή ωστόσο συνέχισε να πυρέσει και τέθηκε και αντιμικροβιακή αγωγή (λινεζολίδη , βανκομυκίνη) καθώς και μεθυλπρεδνιζολόνη.
Μετά τη μεταφορά του υποβλήθηκε σε βρογχοσκόπηση και ο μοριακός έλεγχος της διαβρογχικής βιοψίας ανέδειξε M.tuberculosis. Στις εργαστηριακές εξετάσεις διαπιστώθηκε υψηλή τιμή φερριτίνης ενώ το σκορ αιμοφαγοκυτταρικού συνδρόμου (ΑΦΣ) ήταν 99%. Πραγματοποιήθηκε μυελόγραμμα και ΟΜΒ που τεκμηρίωσαν ΑΦΣ. Λόγω του συνεχιζόμενου εμπυρέτου παρά τη συνέχιση της αντιφυματικής αγωγής, η κοινή αντιμικροβιακή αγωγή αναβαθμίστηκε και προστέθηκε δεξαμεθαζόνη στα πλαίσια του ΑΦΣ αλλά και ως επί IRIS (immune reconstitution inflammatory syndrome) λόγω διακοπής anti-TNFa και λήψης αντιφυματικών. Λόγω αναπνευστικής ανεπάρκειας ο ασθενής μεταφέρθηκε στη ΜΕΘ και τέθηκε επιπλέον σε αγωγή με ανακίνρα και 4ήμερη έγχυση υπεράνοσης γ-σφαιρίνης με σταδιακή ύφεση του εμπυρέτου και υποχώρηση των δεικτών φλεγμονής. Λόγω ηπατοτοξικότητας και νεφρωσικού συνδρόμου η αντιφυματική αγωγή αναπροσαρμόστηκε. Ο ασθενής μεταφέρθηκε στο ΓΠΝ «Αττικόν», παρουσίασε σταδιακή βελτίωση, διακόπηκαν η δεξαμεθαζόνη και το ανακίνρα και εξήλθε με οδηγίες
Το IRIS αποτελεί κατάσταση ανοσολογικά κατευθυνόμενης φλεγμονής εναντίον αντιγόνων μικροοργανισμών κατά την ανάρρωση από ανοσοκαταστολή και παρουσιάζει υψηλή θνητότητα. Η διακοπή anti-TNFa σε ασθενείς με λοίμωξη από M.tuberculosis συνοδεύεται από θορυβώδη κλινική και ακτινολογική εικόνα παρά την αντιφυματική αγωγή. Η λήψη των κατάλληλων θεραπευτικών αποφάσεων απαιτεί κλινική υποψία και γνώση των διαγνωστικών κριτηρίων.

EP-221

ΜΥΚΟΒΑΚΤΗΡΙΔΙΑ ΚΑΙ ΜΥΚΗΤΕΣ: ΑΠΛΟΙ ΣΥΓΚΑΤΟΙΚΟΙ 'Η ΚΑΤΙ ΠΑΡΑΠΑΝΩ?

Παπαθανασίου Ευγενία[1], Λουκέρη Αγγελική[1], Ζέρβας Ελευθέριος[2], Σταμάτη Σουλτάνα[1], Χρανιώτης Γεώργιος[1], Λιακέα Μαρίνα[1], Καββαδά Αικατερίνη[1], Παπαβασιλείου Απόστολος [1]
[1]Αντιφυματικό Τμήμα, ΓΝΝΘΑ ΣΩΤΗΡΙΑ, [2]7η Πνευμονολογική Κλινική, ΓΝΝΘΑ ΣΩΤΗΡΙΑ

Εισαγωγή:
Η χρόνια πνευμονική ασπεργίλλωση είναι σύνηθες να έπεται πνευμονικών νοσημάτων όπως η φυματίωση. Η συνύπαρξη ασπεργίλλωσης και φυματίωσης ή πνευμονικής λοίμωξης από μη φυματικά μυκοβακτηρίδια είναι λιγότερο συχνή και προσφάτως άρχισε να περιγράφεται στη βιβλιογραφία .

Παρουσίαση Περιστατικού
Α: Ασθενής 82 ετών με α/α ΣΝ, ΚΜ και βρογχιεκτασιών λάμβανε αγωγή για M. Abscessus από 7μήνου με αζιθρομυκίνη, λινεζολίδη, κλοφαζιμίνη και αρχικά ενέσιμη και εν συνεχεία εισπνεόμενη αμικασίνη. Λόγω κλινικοαπεικονιστικής επιδείνωσης υποβλήθηκε σε νέα βρογχοσκόπηση όπου διαπιστώθηκε θετικό αντιγόνο ασπεργίλλου (γαλακτομανάνη) και από την καλλιέργεια απομονώθηκε Aspergillus. Ο ασθενής τέθηκε σε αντιμυκητιασική αγωγή αρχικά με βορικοναζόλη και εν συνεχεία με ισαβουκοναζόλη λόγω ανεπιθύμητων παρενεργειών.

Παρουσίαση Περιστατικού Β:
Ασθενής 52 ετών με ελεύθερο α/α διερευνήθηκε λόγω θωρακικού άλγους και κοιλότητας αριστερού άνω λοβού και πυκνωτικών διηθημάτων. Υποβλήθηκε σε βρογχοσκόπηση από όπου διαπιστώθηκε αρνητικός έλεγχος (μοριακός και κ/α) για M.tuberculosis αλλά ανευρέθηκε θετικό αντιγόνο ασπεργίλλου (γαλακτομανάνη) στο βρογχοκυψελιδικό έκπλυμα. Η ασθενής τέθηκε σε αγωγή με βορικοναζόλη αλλά εντός διμήνου εμφάνισε κλινικοαεπικονιστική επιδείνωση και απομονώθηκε M.tuberculosis ευαίσθητο στα πρωτεύοντα. Ετέθη σε αποκλειστική αντιφυματική αγωγή αλλά εντός διμήνου εμφάνισε νέες κοιλότητες και επιδείνωση. Παράλληλα με τον έλεγχο για πιθανή ανθεκτικότητα του M.tuberculosis τέθηκε σε αντιμυκητιασική αγωγή με βορικοναζόλη, με την αντιφυματική αγωγή να τροποποιείται λόγω ασυμβατότητας ριφαμπικίνης και αζολών. Εντός διμήνου η ασθενής εμφάνισε σημαντική υποχώρηση των διηθημάτων και των κοιλοτήτων.

Συμπεράσματα:
Η συνύπαρξη ασπεργίλλωσης και μυκοβακτηριδιακής νόσου δεν είναι γνωστό αν οφείλεται απλά στην παρουσία κοινών προδιαθεσικών παραγόντων στον ίδιο ασθενή όπως βρογχιεκτασίες ή ανοσοκαταστολή ή εάν και η παρουσία του ενός ευνοεί την ανάπτυξη του άλλου μικροοργανισμού.

EP-222

ΠΝΕΥΜΟΝΙΚΗ ΛΟΙΜΩΞΗ ΑΠΟ MYCOBACTERIUM SCROFULACEUM: ΠΑΡΟΥΣΙΑΣΗ ΣΠΑΝΙΟΥ ΠΕΡΙΣΤΑΤΙΚΟΥ

Καραγεώργου Βαγια[1], Παπαθανασίου Ευγενία[2], Λουκέρη Αγγελική[2], Καββαδά Αικατερίνη[2], Κυριοπούλου Αθηνά[2], Γκομούζα Μαρία[2], Καφρίτσα Ουρανία[2], Μόσχος Χαράλαμπος[2], Παπαβασιλείου Απόστολος[2]
[1]Β΄ Πνευμονολογική Πανεπιστημιακή Κλινική ΠΓΝ Αττικόν, [2]Αντιφυματικό Τμήμα, ΓΝΝΘΑ ΣΩΤΗΡΙΑ

Εισαγωγή:
Το Mycobacterium scrofulaceum ανήκει στα βραδέως αναπτυσσόμενα μη φυματικά μυκοβακτηρίδια (NTM) και αποτελεί κοινό αίτιο τραχηλικής λεμφαδενίτιδας στα παιδιά. Η πνευμονική προσβολή είναι σπάνια και μόνο λίγες σειρές περιστατικών αναφέρονται στη παγκόσμια βιβλιογραφία. Τα κλινικά χαρακτηριστικά, η φυσική πορεία της νόσου αλλά και η κατάλληλη φαρμακευτική αγωγή δεν έχουν πλήρως μελετηθεί.

Παρουσίαση Περιστατικού:
Ασθενής 82 ετών με α/α αρτηριακής υπέρτασης και συχνών λοιμώξεων αναπνευστικού εμφάνισε δύσπνοια προσπαθείας σταδιακά επιδεινούμενη από έτους με συνοδό καταβολή και παραγωγικό βήχα. Υποβλήθηκε σε απεικονιστικό έλεγχο όπου διαπιστώθηκαν διάσπαρτα διηθήματα ΄ tree in bud' καθώς και κοιλοτικοί σχηματισμοί αμφοτερόπλευρα. Η ασθενής αρχικά εισήχθη σε νοσοκομείο απύρετη και χωρίς αναπνευστική ανεπάρκεια για περαιτέρω διερεύνηση.Έλαβε κοινή αντιμικροβιακή αγωγή και εν συνεχεία υποβλήθηκε σε βρογχοσκόπηση. Στις βρογχικές εκκρίσεις η άμεση μικροσκοπική εξέταση και ο μοριακός έλεγχος για M.tuberculosis ήταν αρνητικές. Ωστόσο από την καλλιέργεια απομονώθηκε Mycobacterium scrofulaceum. Η ασθενής υπεβλήθη σε επαναληπτική βρογχοσκόπηση προς επιβεβαίωση των ευρημάτων. Η ασθενής τέθηκε σε αντιβιοτική αγωγή με αζιθρομυκίνη, εθαμβουτόλη μοξιφλοξασίνη καθημερινά και ενέσιμη αμικασίνη τρεις φορές την εβδομάδα. Λαμβάνει 4 μήνες αγωγή με καλή κλινική ανταπόκριση και αναμένεται απεικονιστικός επανέλεγχος.

Συμπεράσματα:
Πρόκειται για το πρώτο περιστατικό πνευμονικής νόσου από Mycobacterium scrofulaceum που αναφέρεται στην Ελλάδα. Η πνευμονική νόσος είναι σπάνια και συνήθως αφορά σε άτομα με διαταραχές της αρχιτεκτονικής του πνευμονικού παρεγχύματος. Η θεραπεία είναι ανάλογη αυτής που χρησιμοποιείται σε άλλες πνευμονικές λοιμώξεις από NTM.

EP-223

PET/CT ΚΑΙ ΦΥΜΑΤΙΩΣΗ

Παπαθανασίου Ευγενία[1], Καμπόλης Χρήστος[2], Παπανικολάου Βασίλειος[3], Ζωγάκης Ευστάθιος[4], Βάχλας Κωνσταντίνος[5], Χατζηδημητρίου Ειρήνη[1], Παπαβασιλείου Απόστολος[1], Λουκέρη Αγγελική[1]
[1]ΑντιφυματικόΤμήμα, ΓΝΝΘΑ ΣΩΤΗΡΙΑ, [2]Τμήμα Επειγόντων Περιστατικών, Ιπποκράτειον Γενικό Νοσοκομείο Αθηνών, [3]ΩΡΛ Κλινική, ΓΝΝΘΑ ΣΩΤΗΡΙΑ , [4]Γενικό Νοσοκομείο Αθήνας – Γ. Γεννηματάς, [5]Θωρακοχειρουργική Κλινική ΓΝΝΘΑ ΣΩΤΗΡΙΑ

Εισαγωγή:
Η χρήση της ποζιτρονικής τομογραφίας σε συνδυασμό με αξονική τομογραφία (PET-CT) στη διερεύνηση ασθενών με φυματίωση, μπορεί να διαδραματίσει σημαντικό ρόλο στην ανίχνευση βλαβών για τις οποίες δεν υπήρχε καν υποψία παρουσίας της νόσου.

Παρουσίαση περιστατικών:

1. **Άρρεν 42 ετών,** με άλγος ΟΜΣΣ και αδυναμία βάδισης, εμφάνισε σε MRI ΟΜΣΣ σπονδυλοδισκίτιδα πολλαπλές οστεολυτικές βλάβες και παρασπονδυλικά αποστήματα. Από το PET/CT αναγνωρίστηκαν υπερμεταβολικές οστεολυτικές αλλοιώσεις σε πολλαπλά οστά και εξωοστκός υπερμεταβολικός ιστός (SUV 16.6), υπερμεταβολικοί λεμφαδένες μεσοθωρακίου και υπερμεταβολικές οζόμορφες παχύνσεις περικαρδίου με (SUV 4.3). Ο ασθενής υποβλήθηκε σε παρακέντηση παρασπονδυλικού αποστήματος από όπου απομονώθηκε στον μοριακό έλεγχο M.tuberculosis. Ο ασθενής τέθηκε σε τετραπλή αντιφυματική αγωγή και αμικασίνη. Μετά από τη λήψη 2 μηνών αγωγής ο ασθενής παρουσίασε κλινικοαπεικονιστική βελτίωση.
2. **Άρρεν 64 ετών,** στα πλαίσια διερεύνησης τραχηλικής λεμφαδενοπάθειας υποβλήθηκε σε CT τραχήλου, όπου διαπιστώθηκε πάρεση δεξιάς φωνητικής χορδής και μόρφωμα 8x7mm. Στη CT θώρακος διαπιστώθηκε όζος δεξιάς πνευμονικής βάσης με ακτινωτές προσεκβολές. Ακολούθησε PET/CT όπου διαπιστώθηκε αυξημένη πρόσληψη ραδιοφαρμάκου (SUV 14.7) στον οπισθοφαρυγγικό χώρο, σε μεσοθωρακικούς και περιπαγκρεατικούς λεμφαδένες, σε πολλαπλά οστά και στον μυελό των οστών. Από την παρακέντηση τραχηλικού λεμφαδένα η άμεση χρώση και ο μοριακός έλεγχος απέβησαν αρνητικά για M.tuberculosis. Ακολούθησε χειρουργική εξαίρεση του λεμφαδένα και ο ασθενής τέθηκε εμπειρικά σε αντιφυματική αγωγή. Από την καλλιέργεια της παρακέντησης αλλά και του εξαιρεθέντα λεμφαδένα απομονώθηκε M.tuberculosis. Ο ασθενής παρουσίασε σημαντική απεικονιστική βελτίωση.

Συμπέρασμα:
Παρότι η φυματίωση είναι μια συστηματική νόσος τα συμπτώματα δεν είναι πάντοτε ανάλογα των εντοπίσεων. Το PET-CT αποτελεί ένα χρήσιμο εργαλείο προκειμένου να αξιολογηθεί η έκταση της νόσου.

EP-224

ΦΥΜΑΤΙΩΔΗΣ ΛΕΜΦΑΔΕΝΙΤΙΔΑ ΩΣ ΕΚΔΗΛΩΣΗ ΕΞΩΠΝΕΥΜΟΝΙΚΗΣ ΦΥΜΑΤΙΩΣΗΣ

Γκερπινή Ευαγγελία[1], Μερμίγκης Δημήτριος[1], Ράλλη Αικατερίνη[1], Μαντζουράνης Κωνσταντίνος[1], Μελεμενή Δέσποινα[1], Μαρτσούκου Μαρία[2], Τσιαφάκη Ξανθή[1]
[1]Α΄ Πνευμονολογική Κλινική, ΓΝΑ Σισμανόγλειο - Αμαλία Φλέμινγκ (Οργανική Μονάδα Σισμανόγλειο)
[2]Βιοπαθολογικό Τμήμα, ΓΝΑ Σισμανόγλειο - Αμαλία Φλέμινγκ (Οργανική Μονάδα Σισμανόγλειο)

Εισαγωγή:
Η εξωπνευμονική φυματίωση αφορά το 20-30% των περιπτώσεων ενεργού φυματίωσης, με την φυματιώδη λεμφαδενίτιδα να αποτελεί τη συχνότερη μορφή, σε ποσοστό 35-40%.

Στόχος:
Παρουσιάζεται περιστατικό φυματιώδους τραχηλικής λεμφαδενίτιδας, χωρίς προσβολή του πνεύμονα.

Υλικό:
Ασθενής 44 ετών Αιθιοπικής καταγωγής, παραπέμφθηκε στα ΤΕΠ κατόπιν ΩΡΛ εκτίμησης λόγω επώδυνης διόγκωσης δεξιάς υπερκλειδίου χώρας από εξαμήνου. Είχε προηγηθεί παρακέντηση του υπερκλειδιου λεμφαδένα με στοιχεία νεκρωτικού υλικού χωρίς στοιχεία κακοήθειας. Η αρχική διαφορική διάγνωση ήταν α) λεμφαδενοπάθεια στα πλαίσια κακοήθειας, β) λοίμωξη γ) εξωπνευμονική φυματίωση. Από τον αρχικό εργαστηριακό έλεγχο παρουσίαζε ήπια αύξηση δεικτών φλεγμονής και αρνητικό ιολογικό έλεγχο. Υποβλήθηκε σε CT Θώρακος όπου δεν παρατηρήθηκαν στοιχεία ενεργού νόσου από το παρέγχυμα, χωρίς λεμφαδενοπάθεια μεσοθωρακίου, και σε CT τραχήλου όπου περιγράφεται υποδερματικό ατρακτοειδές μόρφωμα στην κατώτερη δεξιά τραχηλική χώρα με υπόπυκνη απεικόνιση και λεπτό τοίχωμα, χωρίς σκιαγραφική ενίσχυση και παρουσία ολιγάριθμων χιλιοστομετρικών τραχηλικών λεμφαδένων, Ακολούθησε νέα παρακέντηση του λεμφαδένα και εστάλη καλλιέργεια αρνητική για κοινά παθογόνα, αρνητική χρώση ZN, θετική μοριακή ανίχνευση μυκοβακτηριδίου Tuberculosis complex και ακολούθως θετική καλλιέργεια για Mycobacterium tuberculosis με ευαισθησία σε όλα τα πρωτεύοντα αντιφυματικά φάρμακα.

Αποτελέσματα:
Με τα ανώτερα δεδομένα τέθηκε η διάγνωση της φυματιώδους λεμφαδενίτιδας (χοιράδωση). Ο ασθενής έλαβε τετραπλή αντιφυματική αγωγή για 2 μήνες με ριφαμπικίνη, ισονιαζίδη, εθαμβουτόλη και πυραζιναμίδη και ακολούθως τετράμηνη θεραπεία με ριφαμπικίνη και ισονιαζίδη. Μετά την ολοκλήρωση της θεραπείας παρουσίασε πλήρη ίαση με υποχώρηση του άλγους και του οιδήματος στη τραχηλική χώρα.

Συμπέρασμα:
Η τραχηλική φυματιώδης λεμφαδενίτιδα μπορεί να αποτελέσει πρόκληση για τον κλινικό ιατρό, λόγω της εκτενούς και σύνθετης διαφορικής διάγνωσης και απαιτεί καλή συσχέτιση με το ιστορικό και τα επιδημιολογικά δεδομένα.

EP-225

ΑΝΕΥΡΕΣΗ ΚΑΙ ΙΕΡΑΡΧΙΚΗ ΚΑΤΗΓΟΡΙΟΠΟΙΗΣΗ ΤΩΝ ΒΙΟΛΟΓΙΚΩΝ ΜΟΝΟΠΑΤΙΩΝ ΤΟΥ CMV ΔΙΑΔΡΑΣΤΩΜΑΤΟΣ: ΠΙΘΑΝΗ ΣΥΣΧΕΤΙΣΗ ΜΕ ΤΗ ΠΑΘΟΦΥΣΙΟΛΟΓΙΑ ΤΗΣ ΦΥΜΑΤΙΩΣΗΣ

Ζαφείρη Αντωνία[1], Ζαρογιάννης Σωτήρης [1], Χατζόγλου Χρυσή [1], Γουργουλιάνης Κωνσταντίνος [2], Ρούκα Ερασμία [3]
[1]Εργαστήριο Φυσιολογίας, Τμήμα Ιατρικής Πανεπιστημίου Θεσσαλίας, [2]Πνευμονολογική κλινική, Τμήμα Ιατρικής Πανεπιστημίου Θεσσαλίας, [3]Τμήμα Νοσηλευτικής Πανεπιστημίου Θεσσαλίας

Εισαγωγή:
Ο μεγαλοκυτταροϊός (CMV) είναι ένας ευρέως διαδεδομένος ιός που μολύνει άτομα όλων των ηλικιών. Η πνευμονία από CMV είναι σπάνια σε ανοσοϊκανούς ασθενείς, αλλά αποτελεί μια από τις συχνότερες ευκαιριακές λοιμώξεις σε ανοσοκατεσταλμένους ασθενείς.

Σκοπός:
Σκοπός της παρούσας μελέτης ήταν η ανεύρεση και λειτουργική ανάλυση εμπλουτισμού (FEA), σε επίπεδο βιολογικών μονοπατιών του CMV διαδραστώματος.

Μέθοδος:
Χρησιμοποιήθηκαν λογισμικά εργαλεία βιοπληροφορικής ανάλυσης: Το πρωτεϊνικό δίκτυο αλληλεπίδρασης CMV-ξενιστή διερευνήθηκε μέσω του viruses.STRING (http://viruses.string-db.org/). Η FEA ως προς τα βιολογικά μονοπάτια του συνόλου των ανακτηθέντων ανθρώπινων πρωτεϊνών έγινε μέσω των εργαλείων FunRich (http://www.funrich.org/) και GeneCodis 4 (https://genecodis.genyo.es/).

Αποτελέσματα:
Συνολικά 14 ανθρώπινες πρωτεΐνες ανακτήθηκαν με το υψηλότερο επίπεδο εμπιστοσύνης (score>0.90) ως τα στοιχεία του δίκτυο αλληλεπίδρασης με τον CMV. Η FEA έδειξε συμμετοχή του παραπάνω δικτύου σε βιολογικά μονοπάτια που σχετίζονται με τις αναπνευστικές λοιμώξεις και τη φυματίωση (EGFR, AKT-mTOR).

Συμπεράσματα:
Τα αποτελέσματά μας υποδεικνύουν ότι, η ερπητική λοίμωξη επηρεάζει την ανοσιακή απάντηση στο μυκοβακτηρίδιο της φυματίωσης ωστόσο απαιτείται περαιτέρω έρευνα για να διαπιστωθεί αν αυτή η επίδραση οδηγεί σε ενεργή νόσο ή είναι προστατευτική. Δεδομένου ότι, τα λοιμώδη νοσήματα αποτελούν σημαντικό πρόβλημα για την δημόσια υγεία, τα αποτελέσματα αυτά δύναται να αποτελέσουν τη βάση για την τεκμηριωμένη διερεύνηση συγκεκριμένων γονιδίων και μονοπατιών σηματοδότησης που σχετίζονται με τη φυματίωση και τη CMV λοίμωξη.

EP-226

ΠΝΕΥΜΟΝΙΚΗ ΛΟΙΜΩΞΗ ΑΠΟ M.celatum ΚΑΙ M.intracellulare: ΠΑΡΟΥΣΙΑΣΗ ΜΙΑΣ ΠΕΡΙΠΤΩΣΗΣ

Παπαδάκη Ελένη Hatzi-Mitrova Marija, Σιωνίδου Μαρία , Γκάκου Φωτεινή, Βογιατζόγλου Αναστάσιος, Μανίκα Κατερίνα, Παπακώστα Δέσποινα
Ιατρείο Αναπνευστικών Λοιμώξεων - Φυματίωσης, Μονάδα Αναπνευστικών Λοιμώξεων, Πνευμονολογική Κλινική ΑΠΘ, ΓΝΘ "Γ. Παπανικολάου"

Εισαγωγή:
Η βελτίωση των μικροβιολογικών και μοριακών τεχνικών έχει ως αποτέλεσμα την ταυτοποίηση ολοένα και περισσότερων ειδών από μη φυματικά μυκοβακτηρίδια (NTM).

Σκοπός:
Η παρουσίαση μίας σπάνιας περίπτωσης ασθενούς με πνευμονική λοίμωξη από δύο NTM, τα M.celatum και M.intracellulare.

Παρουσίαση περιστατικού:
Πρόκειται για ασθενή 72 ετών με ιστορικό φυματίωσης προ 30 ετών, ο οποίος νοσηλεύτηκε στην Πνευμονολογική ΑΠΘ του ΓΝΘ «Γ. Παπανικολάου» λόγω παραγωγικού βήχα και σημαντικής απώλειας βάρους. Από την αξονική τομογραφία θώρακος φάνηκαν εκτεταμένες βρογχιεκτασίες άμφω και κοιλοποιημένες βλάβες στον δεξιό άνω λοβό. Λόγω υποψίας για αναζωπύρωση φυματίωσης, πραγματοποιήθηκε βρογχοσκόπηση. Το Xpert MTB/RIF ήταν αρνητικό, όμως η καλλιέργεια L/W ήταν θετική. Ταυτοποιήθηκαν 2 στελέχη NTM, το M.intracellulare και το M.celatum. Το κοινό αντιβιόγραμμα ανέδειξε ευαισθησία σε μακρολίδες και αμινογλυκοσίδες. Η θεραπεία για το M.intracellulare τέθηκε βάσει των πρόσφατων οδηγιών ATS/ERS/ESCMID/IDSA 2019, ενώ για το M.celatum μετά από αναζήτηση στη βιβλιογραφία και βάσει αντιβιογράμματος. Στο θεραπευτικό σχήμα για το M.intracellulare (αζιθρομυκίνη, αμικασίνη, εθαμβουτόλη, ριφαμπικίνη) προστέθηκε η λεβοφλοξασίνη, λόγω της κακής πρόγνωσης του M.celatum στη βιβλιογραφία. Ο ασθενής βρίσκεται στον έβδομο μήνα θεραπείας και παρουσιάζει καλή ανοχή και σημαντική κλινική και ακτινολογική βελτίωση με μείωση των διαστάσεων της κοιλότητας και των πυκνωτικών στοιχείων.

Συμπεράσματα:
Δεν είναι σπάνια η ταυτόχρονη λοίμωξη από περισσότερα από 1 είδος NTM σε ασθενείς με δομικές βλάβες στον πνεύμονα. Η έλλειψη κατευθυντήριων οδηγιών για την αντιμετώπιση της λοίμωξης από πολλά είδη NTM συχνά επιβάλλει τη χορήγηση θεραπευτικού σχήματος με αμφίβολη αποτελεσματικότητα. Απαιτείται στενή κλινική και ακτινολογική παρακολούθηση των ασθενών για την εκτίμηση της ανταπόκρισης στη θεραπεία.

EP-227

ΚΑΛΟΗΘΗΣ ΣΤΕΝΩΣΗ ΚΕΝΤΡΙΚΩΝ ΑΕΡΑΓΩΓΩΝ ΑΠΟ ΛΕΜΦΑΔΕΝΟΠΑΘΕΙΑ ΠΝΕΥΜΟΝΙΚΩΝ ΠΥΛΩΝ ΚΑΙ ΜΕΣΟΘΩΡΑΚΙΟΥ ΩΣ ΕΠΑΚΟΛΟΥΘΟ ΠΡΩΤΟΠΑΘΟΥΣ ΠΝΕΥΜΟΝΙΚΗΣ ΦΥΜΑΤΙΩΣΗΣ

Ανδρέας Μ. Ματθαίου, Βασίλειος Τζίλας, Νικολέτα Μπιζύμη, Ιωάννης Ρούσσης, Εμμανουέλα Ζερβού, Χρυσαυγή Κωστή, Γεώργιος Χειλάς, Αγγελική Πασπαλλή
5η Πνευμονολογική Κλινική, Γενικό Νοσοκομείο Νοσημάτων Θώρακος Αθηνών «Η Σωτηρία», Αθήνα

Εισαγωγή:
Μία από τις πιο κοινές εκδηλώσεις της πρωτοπαθούς πνευμονικής φυματίωσης στην παιδική ηλικία είναι η ενδοθωρακική λεμφαδενοπάθεια. Η διόγκωση των πυλαίων και μεσοθωρακικών λεμφαδένων δύναται να προκαλέσει εξωτερική συμπίεση των αεραγωγών και στένωση αυτών.

Σκοπός – Μεθοδολογία:
Σκοπός της μελέτης ήταν η περιγραφή μίας κλινικής περίπτωσης καλοήθους στένωσης των κεντρικών αεραγωγών από λεμφαδενοπάθεια πνευμονικών πυλών και μεσοθωρακίου ως επακόλουθο πρωτοπαθούς πνευμονικής φυματίωσης και η περιγραφική ανασκόπηση της σχετικής βιβλιογραφίας.

Αποτελέσματα:
Γυναίκα 76 ετών, μη καπνίστρια, με ιστορικό πρωτοπαθούς πνευμονικής φυματίωσης σε ηλικία 12 ετών και συχνών αναπνευστικών λοιμώξεων, νοσηλεύτηκε για την αντιμετώπιση οξείας βρογχίτιδας. Η ασθενής παρουσίαζε οξεία δύσπνοια και παραγωγικό βήχα, ο εργαστηριακός έλεγχος ανέδειξε υψηλούς δείκτες φλεγμονής, ενώ η ακτινογραφία θώρακα δεν ανέδειξε διηθήματα στο πνευμονικό παρέγχυμα. Στην υπολογιστική τομογραφία θώρακα απεικονίστηκαν πολλαπλοί αποτιτανωμένοι λεμφαδένες στις πνευμονικές πύλες και το μεσοθωράκιο, προκαλώντας στένωση στο κατώτερο τμήμα της τραχείας πλησίον της κύριας τρόπιδας και στα εγγύς τμήματα των στελεχιαίων βρόγχων. Στη σπιρομέτρηση διαπιστώθηκε αποφρακτικό πρότυπο με FEV1/FVC: 68%, με επιπέδωση της εκπνευστικής φάσης στην καμπύλη ροής-όγκου και χωρίς ανταπόκριση στη βρογχοδιαστολή. Η οξεία βρογχίτιδα αντιμετωπίστηκε επιτυχώς με αντιβιοτική αγωγή, ενώ τα απεικονιστικά και σπιρομετρικά ευρήματα αποδόθηκαν στην παλαιά φυματίωση. Η λεμφοβροχική φυματίωση είναι η φυματιώδης λεμφαδενοπάθεια που επηρεάζει τους αεραγωγούς, συνήθως ασκώντας πιεστικά φαινόμενα, είναι πιο συχνή στον παιδιατρικό πληθυσμό και σε σοβαρές περιπτώσεις αντιμετωπίζεται επεμβατικά.

Συμπεράσματα:
Η πρωτοπαθής πνευμονική φυματίωση στην παιδική ηλικία συχνά περιλαμβάνει ενδοθωρακική λεμφαδενοπάθεια, η οποία στη μετέπειτα ζωή μπορεί να οδηγήσει σε αποφρακτική νόσο των αεραγωγών και να προδιαθέσει σε υποτροπιάζουσες αναπνευστικές λοιμώξεις.

EP-228

ΑΝΕΥΡΥΣΜΑ RASMUSSEN ΣΕ ΕΔΑΦΟΣ ΦΥΜΑΤΙΩΣΗΣ ΠΝΕΥΜΟΝΩΝ-ΕΝΑ ΣΠΑΝΙΟ ΑΙΤΙΟ ΜΑΖΙΚΗΣ ΑΙΜΟΠΤΥΣΗΣ-ΕΠΙΤΥΧΗΣ ΑΝΤΙΜΕΤΩΠΙΣΗ ΜΕ ΕΜΒΟΛΙΣΜΟ

Χαρίκλεια Κασσιανή Χρήστου[1], Σιώπη Δήμητρα[1], Γαλάνης Σταύρος[2], Ανδρεοπούλου Ευδοκία[1], Κωνσταντινίδου Μαρία[1], Λαζούδη Ελένη[3], Κατσικάκη Γραμματική[3], Τζανακοπούλου Βασιλική[4], Χλωρός Διαμαντής[1]
[1]Πνευμονολογική κλινική ΕΣΥ, ΓΝ Παπανικολάου, Θεσσαλονίκη, [2]Τμήμα Επεμβατικής Ακτινολογίας, ΓΝ Παπανικολάου, Θεσσαλονίκη, [3]Β' ΜΕΘ, ΓΝ Παπανικολάου, Θεσσαλονίκη, [4]Τμήμα Αναισθησιολογίας, ΓΝ Παπανικολάου, Θεσσαλονίκη

Σκοπός:
Παρουσίαση σπάνιου περιστατικού φυματίωσης, επιπλεγμένης με μαζική αιμόπτυση σε έδαφος ανευρύσματος Rasmussen και αποκόμιση χρήσιμων πληροφοριών από τη διαχείρισή του.

Παρουσίαση περιστατικού:
Άνδρας 40 ετών εισήχθη με υποψία φυματίωσης πνευμόνων που επιβεβαιώθηκε βακτηριολογικά. Ο αρχικός απεικονιστικός έλεγχος ανέδειξε ευμεγέθη λεπτοτοιχωματική κοιλότητα ΔΑΛ. Άμεσα μετά την εισαγωγή του, ο ασθενής παρουσίασε μαζική αιμόπτυση . Ακολούθησε αξονική αγγειογραφία θωρακικής αορτής, στην οποία επανελέγχθηκε η κοιλοτική βλάβη διαστάσεων 4,8x4,6εκ. και εντός αυτής μόρφωμα διαμέτρου 16χιλ. σε συνέχεια με πνευμονικό αγγειακό κλάδο. Το εύρημα αποδόθηκε σε ψευδοανεύρυσμα περιφερικού υποτμηματικού κλάδου της πνευμονικής αρτηρίας για το οπίσθιο τμήμα του ΔΑΛ (Rasmussen Aneurysm). Η ανεπαρκής ύφεση της αιμορραγίας συντηρητικά, σε συνδυασμό με την αύξηση των διαστάσεων του ανευρύσματος οδήγησαν στην διενέργεια αγγειογραφίας και τον εμβολισμό κλάδου της πνευμονικής αρτηρίας με χρήση μεταλλικού σπειράματος. Η αιμορραγία ελέγχθηκε και η κλινική εικόνα του ασθενούς βελτιώθηκε.

Συζήτηση:
Το ανεύρυσμα Rasmussen αποτελεί μία σπάνια και δυνητικά θανατηφόρο επιπλοκή της φυματίωσης. Πρόκειται περί ψευδοανευρύσματος κλάδου της βρογχικής (σπανιότερα πνευμονικής) αρτηρίας που διασχίζει το τοίχωμα μιας κοιλότητας και έχει ως αποτέλεσμα τη φλεγμονή και λέπτυνση του αγγειακού τοιχώματος. Μπορεί να επιπλακεί με σοβαρή, ενίοτε απειλητική για τη ζωή αιμορραγία μετά από ρήξη εντός της κοιλότητας. Η έγκαιρη διάγνωση και αντιμετώπιση μειώνει σημαντικά τη θνητότητα.

EP-229

ΕΞΑΙΡΕΤΙΚΑ ΑΝΘΕΚΤΙΚΗ ΦΥΜΑΤΙΩΣΗ ΣΕ ΑΣΥΜΠΤΩΜΑΤΙΚΟ ΑΝΔΡΑ ΜΙΜΟΥΜΕΝΗ ΚΑΡΚΙΝΟ ΤΟΥ ΠΝΕΥΜΟΝΑ

Ρούσσης Ιωάννης[1], Χρυσικός Σεραφείμ[1], Παπαθανασίου Ευγενία[2], Λουκέρη Αγγελική[2], Διγαλάκη Αντωνία[1], Παπαβασιλείου Απόστολος[2], Χειλάς Γεώργιος[1], Πασπαλλή Αγγελική[1]
[1] 5η Πνευμονολογική κλινική ΓΝΝΘΑ "Η ΣΩΤΗΡΙΑ", [2] Αντιφυματικό τμήμα ΓΝΝΘΑ "Η ΣΩΤΗΡΙΑ"

Εισαγωγή:
Οι ασθενείς που εκδηλώνουν ασυμπτωματική φυματίωση συχνά διαγιγνώσκονται λανθασμένα με καρκίνο του πνεύμονα. Τα τυπικά απεικονιστικά ευρήματα που υποδεικνύουν καρκίνο του πνεύμονα όπως όζοι, μάζες, διηθήματα με υπερμεταβολική δραστηριότητα στην υπολογιστική τομογραφία θώρακος (CT) και στην τομογραφία εκπομπής ποζιτρονίων (PET) παρατηρούνται επίσης στη φυματίωση.

Παρουσίαση περιστατικού:
Άνδρας 57 ετών, ενεργός καπνιστής, ασυμπτωματικός, υπεβλήθη σε έλεγχο ρουτίνας με απλή ακτινογραφία θώρακος η οποία ανέδειξε οζώδη αλλοίωση στο δε πνεύμονα. Ακολούθησε CT Θώρακος και PET/CT με παρουσία υπερμεταβολικής οζώδους βλάβης στο δε άνω λοβό και στο κορυφαίο τμήμα του δεξιού κάτω λοβού (RB6) και πυκνωτική βλάβη στον ίδιο λοβό. Υπεβλήθη σε συμβατική και EBUS βρογχοσκόπηση όπου ελήφθη έκπλυμα για κυτταρολογική και μικροβιολογική ανάλυση και TBNA/TBNB από την βλάβη στον RB6. Τα κυτταρολογικά υλικά δεν ανέδειξαν κακοήθη κύτταρα, ενώ η άμεση χρώση και ο μοριακός έλεγχος ήταν θετικά για το μυκοβακτηρίδιο της φυματίωσης (TB), ενώ ανιχνεύτηκε και μετάλλαξη αντοχής στην ριφαμπικίνη και την ισονιαζίδη. Η ιστολογική εξέταση από τη βλάβη επιβεβαίωσε την παρουσία καλά περιγεγραμμένου κοκκιώματος με εστίες νέκρωσης του τύπου της φυματίωσης. Αντιμετωπίστηκε ως πολυανθεκτική φυματίωση (MDR-TB) με βεδακιλλίνη, πρετομανίδη, μοξιφλοξασίνη και λινεζολίδη. Η καλλιέργεια και ο έλεγχος ευαισθησίας επιβεβαίωσε την αντοχή σε ριφαμπικίνη, ισονιαζίδη καθώς και στις φθοριοκινολόνες και την αμικασίνη θέτοντας την διάγνωση της εξαιρετικά ανθεκτικής φυματίωσης (XDR-TB). Δύο μήνες μετά ο ασθενής έχει αρνητικοποιήσει τα πτύελα.

Συμπέρασμα:
Η φυματίωση πρέπει να συμπεριλαμβάνεται στη διαφοροδιάγνωση αλλοιώσεων του πνεύμονα και μπορεί να μιμείται καρκίνο του πνεύμονα. Ο συνδυασμός βεδακιλλίνης, πρετομανίδης και λινεζολίδης φαίνεται να οδηγεί σε ευνοϊκή έκβαση έξι μήνες μετά το τέλος της θεραπείας σε υψηλό ποσοστό ασθενών με εξαιρετικά ανθεκτικές μορφές φυματίωσης.

EP-230

ΝΕΟΤΕΡΟ ΣΥΝΙΣΤΩΜΕΝΟ ΒΡΑΧΥ ΣΧΗΜΑ ΔΙΑΡΚΕΙΑΣ 6 ΜΗΝΩΝ ΣΤΗΝ ΑΝΤΙΜΕΤΩΠΙΣΗ ΤΗΣ ΠΟΛΥΑΝΘΕΚΤΙΚΗΣ ΦΥΜΑΤΙΩΣΗΣ

Καραγιώργου Βάγια[1], Παπαθανασίου Ευγενία[2], Καμπόλης Χρήστος[3], Μπερώτας Δημήτριος[2], Καββαδά Αικατερίνη[2], Μόσχος Χαράλαμπος[2], Παπαβασιλείου Απόστολος[2], Λουκέρη Αγγελική[2]
[1]Β' Πνευμονολογική Πανεπιστημιακή Κλινική, Αττικό Νοσοκομείο Ιατρική Σχολή ΕΚΠΑ, [2]Αντιφυματικό Τμήμα - Μονάδα Ανθεκτικής Φυματίωσης, ΝΝΘΑ»Η Σωτηρία», [3]ΤΕΠ, ΓΝΑ «Ιπποκράτειο»

Εισαγωγή:
Από τον 1ο/2021 ισχύουν οι νεότεροι ορισμοί της ανθεκτικής φυματίωσης. Η αναγκαιότητα επικαιροποίησης των ορισμών οφειλόταν τόσο στις νεότερες κατευθυντήριες οδηγίες για την αντιμετώπιση της πολυανθεκτικής φυματίωσης, όσο και στην κυκλοφορία των νεότερων αντιφυματικών φαρμάκων.

Παρουσίαση περιστατικού:
Ασθενής 41 ετών, με καταγωγή από την Ρωσία και ατομικό αναμνηστικό κατάχρησης αιθυλικής αλκοόλης εισήχθη στο Νοσοκομείο λόγω παραγωγικού βήχα, πυρετού και διαταραγμένης ηπατικής βιοχημείας. Λόγω ευρημάτων στην ακτινογραφία θώρακα υποβλήθηκε σε Αξονική Τομογραφία Θώρακα που ανέδειξε πολλαπλές οζώδεις αλλοιώσεις ασαφών ορίων, ορισμένες εξ' αυτών με αποτιτανώσεις στον δεξιό άνω πνευμονικό λοβό. Λόγω της υψηλής υποψίας πνευμονικής φυματίωσης λόγω των κλινικοαπεικονιστικών ευρημάτων εστάλησαν πτύελα προς εξέταση για B-Koch, με τον μοριακό έλεγχο να αποβαίνει θετικός για M.tb με αντοχή σε ριφαμπικίνη και ισονιαζίδη. Από τον μοριακό έλεγχο στα δευτερεύοντα αντιφυματικά φάρμακα προέκυψε ότι το στέλεχος παρουσίαζε ευαισθησία σε κινολόνες και ενέσιμους παράγοντες. Η ασθενής ακολούθως μεταφέρθηκε στην Μονάδα Ανθεκτικής Φυματίωσης του ΝΝΘΑ ¨Η Σωτηρία¨, όπου και τέθηκε σε αντιβιοτική αγωγή με βεδακιλίνη, πρετομανίδη, λινεζολίδη (600 mg/d) και μοξιφλοξασίνη ημερησίως. Το παραπάνω θεραπευτικό σχήμα, διάρκειας 6 μηνών, συστήνεται από τον Μάιο του 2022 από τον ΠΟΥ, στην αντιμετώπιση της πολυανθεκτικής (MDR) και της εκτεταμένης (pre-XDR) ανθεκτικής φυματίωσης. Η ασθενής παρουσίασε αρνητικοποίηση των καλλιεργειών και κλινικοαπεικονιστική βελτίωση, χωρίς να παρουσιάσει παρενέργειες από την φαρμακευτική αγωγή.

Συμπεράσματα:
Η αξία ενός βραχέος σχήματος, διάρκειας 6 μηνών, στην αντιμετώπιση της πολυανθεκτικής φυματίωσης είναι πολύ μεγάλη, καθώς η χρήση του είναι ευκολότερη και συνοδεύεται από λιγότερες ανεπιθύμητες ενέργειες, μικρότερο κόστος και καλύτερη συμμόρφωση.

EP-231

ΣΗΜΑΝΤΙΚΗ ΕΚΠΤΩΣΗ ΟΠΤΙΚΗΣ ΟΞΥΤΗΤΑΣ ΣΕ ΑΣΘΕΝΗ ΜΕ ΜΥΚΟΒΑΚΤΗΡΙΔΙΑΚΗ ΛΟΙΜΩΞΗ

Περλεπέ Γαρυφαλλιά- Ειρήνη[1], Ριρή Κωνσταντίνα[2], Κωτούλα Μαρία[2], Ανδρουδή Σοφία[2], Γερογιάννη Ειρήνη[1]
[1] Πνευμονολογική Κλινική Πανεπιστημιακού Γενικού Νοσοκομείου Λάρισας, [2] Οφθαλμολογική Κλινική Πανεπιστημιακού Γενικού Νοσοκομείου Λάρισας

Εισαγωγή:
Η προσβολή των οφθαλμών από μυκοβακτηριδιακή λοίμωξη, η τεκμηρίωση αυτής και η θεραπεία αποτελούν πρόκληση και συχνό διαγνωστικό αίνιγμα που απασχολεί πνευμονολόγους και οφθαλμιάτρους και απαιτεί διεπιστημονική συνεργασία.

Σκοπός – Μέθοδος - Αποτελέσματα:
Ασθενής 58 ετών, μη καπνίστρια, με ελεύθερο ατομικό αναμνηστικό από το αναπνευστικό και ανοσοκαταστολή στο πλαίσιο σακχαρώδη διαβήτη παραπέμπεται από την οφθαλμολογική κλινική λόγω ετερόπλευρης πανραγοειδίτιδας με σημαντική έκπτωση όρασης (αντίληψη φωτός) αριστερού οφθαλμού. Από την οφθαλμολογική εξέταση προέκυψαν ευρήματα συμβατά με πρόσθια κοκκιωματώδη ραγοειδίτιδα και ταυτόχρονα σημεία υαλίτιδας με συνοδο αγγειίτιδα. Δεν ανέφερε βήχα, απόχρεμψη, απώλεια βάρους, νυχτερινές εφιδρώσεις και από την κλινική εξέταση του αναπνευστικού συστήματος δε διαπιστωθήκαν παθολογικά ευρήματα . Υπεβλήθη σε Mantoux=25mm, ακτινογραφία θώρακος και κατόπιν αξονική τομογραφία από την οποία διαπιστώθηκε λεμφαδενοπάθεια μεσοθωρακίου σε όλες τις ανατομικές θέσεις έως 1,7 εκ και λίγα ινώδη κορυφών. Η άμεση μικροσκόπιση και οι καλλιέργειες πτυέλων για b-Koch ήταν αρνητικές ενώ αρνήθηκε να υποβληθεί σε EBUS βρογχοσκόπηση. Με κλινικό κριτήριο και δεδομένης της εξαιρετικά συμβατής εικόνας από τους οφθαλμούς έγινε έναρξη πλήρους αντιφυματικής αγωγής με HRZE προς συμπλήρωση 6μηνης αγωγής. Σε χρονικό διάστημα 2 μηνών μετά τη λήψη αντιφυματικής αγωγής, σημειώθηκε ύφεση της κοκκιωματώδους αντίδρασης από τον πρόσθιο θάλαμο και υποχώρηση της υαλίτιδας. Η ασθενής, υπεβλήθη σε χειρουργείο καταρράκτη αριστερού οφθαλμού με λύση των οπίσθιων συνεχειών ως επακόλουθο της φλεγμονής. Στο πλαίσιο της παρακολούθησης η ασθενής παρουσίασε βελτίωση της οπτικής οξύτητας με ανάκτηση λειτουργικής όρασης. Η ασθενής ολοκλήρωσε την αγωγή χωρίς επιπλοκές.
Συμπέρασμα: Η προσβολή των οφθαλμών από το μυκοβακτηρίδιο της φυματίωσης μπορεί να εμφανιστεί στο πλαίσιο ενεργούς λοίμωξης, ή κατάστασης υπερευαισθησίας και σε όλες ωστόσο τις περιπτώσεις απαιτεί θεραπεία[1]. Ο επιπολασμός της μυκοβατηριδιακής οφθαλμικής νόσου ποικίλλει σημαντικά από 0,2% έως 10,5% των ασθενών με ραγοειδίτιδα και η σχετική δυσκολία δειγματοληψίας των οφθαλμικών δομών για την επιβεβαίωση φυματίωσης καθιστά τη διάγνωση της πρόκληση. Η χρήση νέων απεικονιστικών τεχνικών όπως η PET-CT θα μπορούσε να χρησιμοποιηθεί για την ανάδειξη σημείων δειγματοληψίας και επιβεβαίωσης της νόσου[2].

Βιβλιογραφικές Αναφορές
1. Kon, O.M.; Beare, N.; Connell, D.; Damato, E.; Gorsuch, T.; Hagan, G.; Perrin, F.; Petrushkin, H.; Potter, J.; Sethi, C.; et al. BTS clinical statement for the diagnosis and management of ocular tuberculosis. BMJ Open Respir. Res. 2022.
2. Peng, C.L. Occular tuberculosis (OTB): typical and atypical phenotypes in a UK setting. ERS 2023 2023.

Η Vertex αναπτύσσει καινοτόμα φάρμακα για άτομα με σοβαρές ασθένειες συμβάλλοντας σε μια καλύτερη ποιότητα ζωής.

Επενδύουμε στην επιστημονική έρευνα στοχεύοντας στα αίτια σοβαρών παθήσεων. Οι επιστήμονές μας βλέπουν ως κίνητρο την ανακάλυψη νέων τρόπων για την επίτευξη αυτού που αρχικά φαινόταν αδύνατο.

Vertex Φαρμακευτική Μονοπρόσωπη Ανώνυμη Εταιρεία

Γ.Ε.ΜΗ. 140097401000

Δημ. Γούναρη 78 16561 Γλυφάδα
Τηλ.: +30 (211) 2120535

www.vrtx.com

Βοηθήστε να γίνουν τα φάρμακα πιο ασφαλή και
Αναφέρετε
ΟΛΕΣ τις ανεπιθύμητες ενέργειες για
ΟΛΑ τα φάρμακα
Συμπληρώνοντας την "ΚΙΤΡΙΝΗ ΚΑΡΤΑ"

GR-00-2300001