Χορήγηση Mepolizumab σε ασθενή με άσθμα και χρονία ηωσινοφιλική πνευμονία

«Anti-IL5 therapy for asthma and beyond»

Δημοσθένης Παπαπέτρου
Πνευμονολόγος
Ιατρικό Αθηνών (Κλινική Παλαιού Φαλήρου)

Δημογραφικά στοιχεία & Αναμνηστικό

- Γυναίκα, 27 ετών μη καπνίστρια
- Έκζεμα και ρινίτιδα από ηλικίας 15 ετών
- Χωρίς διάγνωση άσθματος
- Εργάζεται σε φούρνο
- Οικογενειακό ιστορικό: η θεία ήπιο άσθμα, ο αδελφός έκζεμα
- Δερματικά tests αρνητικά
- **Αύγουστος 2013 : έντονος βήχας και δύσπνοια, καταβολή, απώλεια βάρους**

Παρακλινικός έλεγχος

Οκτώβριος 2013

- Σπιρομέτρηση

  FEV1 94% pred, FEV1/FVC 76%,
FEF2575 61% pred (χωρίς ανταπόκριση στη βρογχοδιαστολή)
- Διάχυση : DLCO 86% pred
- Γενική αίματος: Hct 39.8%, Λευκά 12360, Ηωσινόφιλα 17% (2101)
- Βιοχημικός έλεγχος φυσιολογικός
- Ορμονολογικός θυρεοειδούς φυσιολογικός
- IgE 101 IU/L

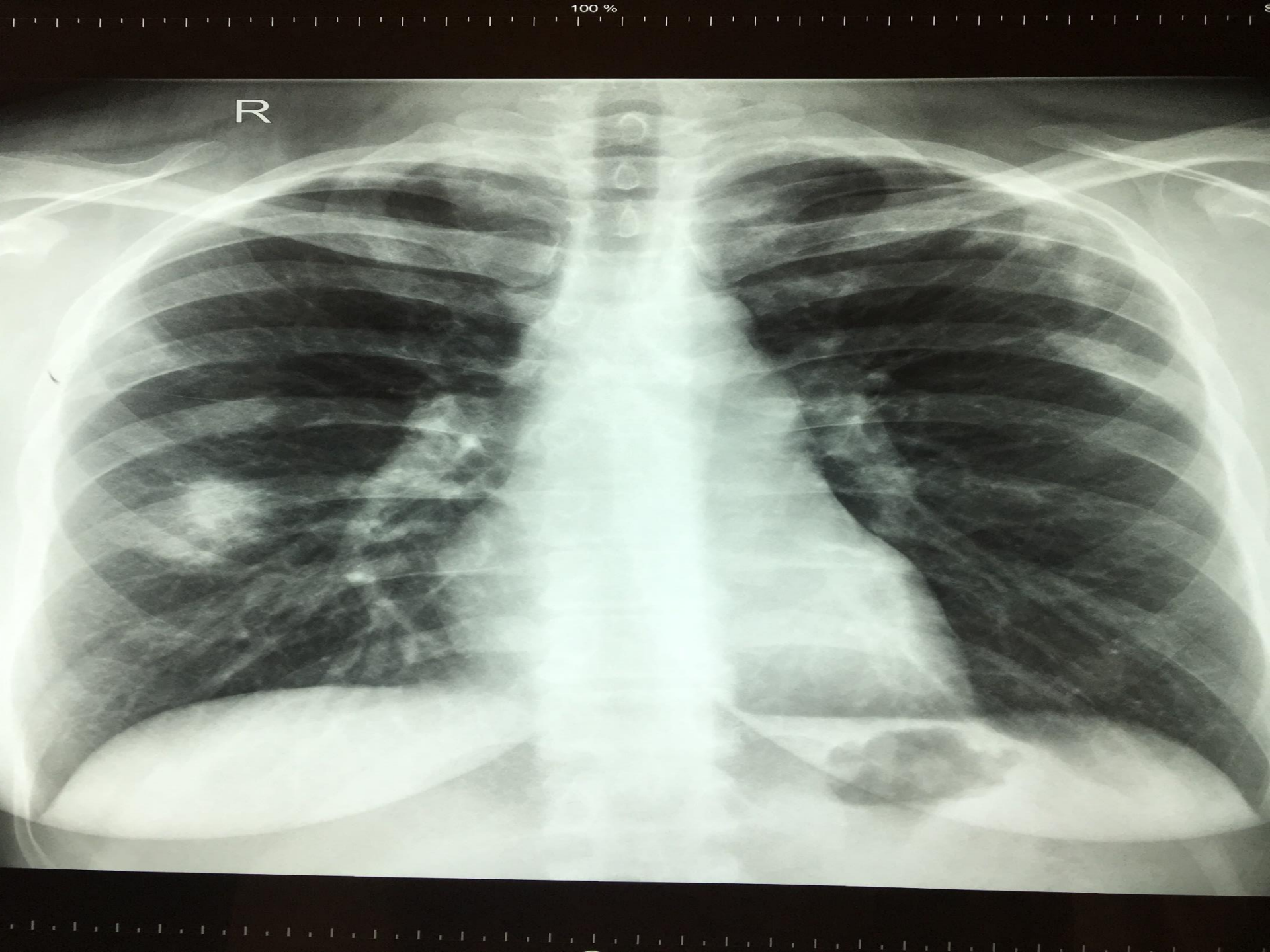
100 %
R

Απεικονιστικός έλεγχος (Οκτώβριος 2013)

Λοιπός παρακλινικός έλεγχος

Οκτώβριος 2013

- Πλήρης κολλαγονικός & c-ANCA, p-ANCA: κφ
- Βρογχοσκόπηση : οίδημα γλωσσίδας και προσθίου δεξιού άνω λοβαίου βρόγχου
- BAL: μακροφάγα 81%, λεμφοκύτταρα 7.4%, πολυμορφοπύρηνα 8.8%, ηωσινόφιλα 2%
- Διαβρογχική βιοψία αρνητική

Νοέμβριος 2013

- Βιοψία (VATS) : ηωσινοφιλική πνευμονία με περιοχές οργανούμενης πνευμονίας

Θεραπευτική προσέγγιση

- Νοέμβριος 2013 : Χρόνια ηωσινοφιλική πνευμονία

Θεραπεία : methylprednisolone p.o. 32mg /24ωρο με σταδιακή μείωση επί 3 μήνες &
σαλμετερόλη+ φλουτικαζόνη 50/500 ug 1x2 inh

- Αρχική βελτίωση
- 1 μήνα μετά τη διακοπή κορτικοειδών υποτροπή βήχα και νέα κυψελιδικά στοιχεία σε απεικονιστικό έλεγχο
- Εκ νέου θεραπεία με κορτικοειδή και υποτροπή σε δόση μικρότερη των 15 mg
- Ίδια εικόνα 3-4 φορές ετησίως

Παρακλινικός έλεγχος (Νοέμβριος 2014)

Υπο αγωγή με κορτικοειδή

Γενική αίματος

Hct 40

Λευκά 14000

- Ουδετερόφιλα 65%
- Ηωσινόφιλα 1% (140)

Επιδείνωση άσθματος (Απρίλιος 2016)

- Έντονη δύσπνοια και βήχας
- Ακρόαση πνευμόνων : μουσικοί ρόγχοι
- Λευκά 10320, Ηωσινόφιλα 6% (620)
- FEV1 76% - 12% αύξηση με βρογχοδιαστολή
- Πυκνωτικά στοιχεία στην ακτινογραφία θώρακος
- Symbicort 160/4,5 ug 2x3 - Χωρίς ιδιαίτερη βελτίωση
- Medrol 16mg με σταδιακή μείωση

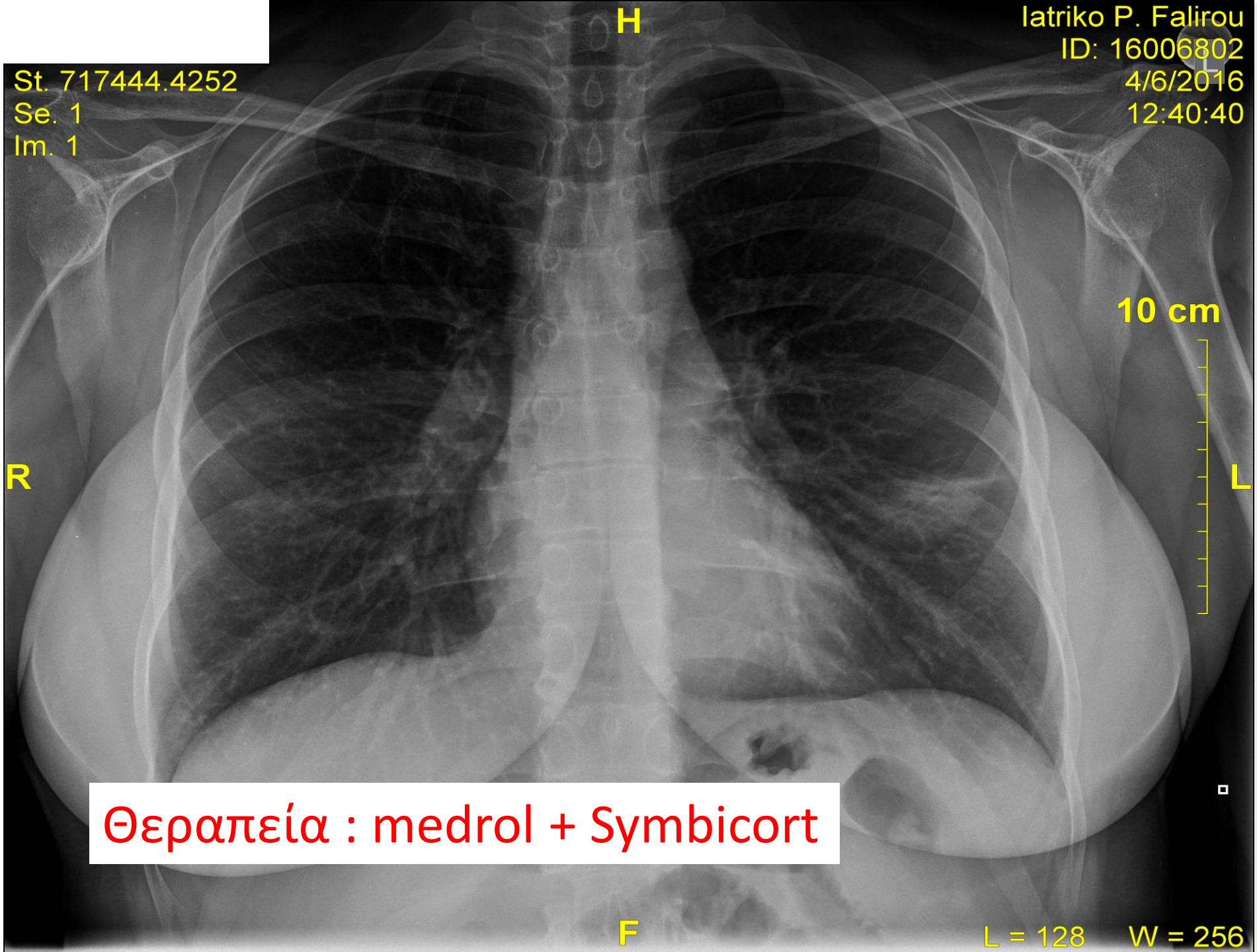

Θεραπεία : medrol + Symbicort

Idiopathic Chronic Eosinophilic Pneumonia (ICEP)

1. Respiratory symptoms of usually more than 2 weeks
2. Alveolar or blood eosinophilia
   - BAL > 25%, and

   especially ≥ 40%
   - Blood eosinophilia >1000/mm3, especially > 1500/mm3
3. Pulmonary infiltrates with a usually peripheral predominance
4. Exclusion of any known cause of eosinophilic lung disease

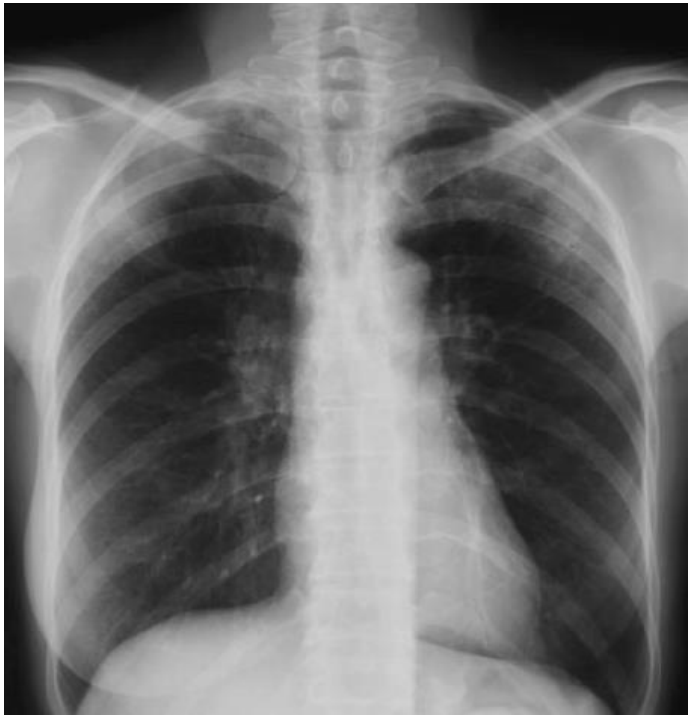

Chronic eosinophilic pneumonia

- **Restrictive or obstructive pattern on PFTs**
- **Pathological confirmation of ICEP is not necessary for diagnosis of ICEP if the presentation is classical**

Table 2. Symptoms Associated with the Development of Chronic Eosinophilic Pneumonia.

	n	(%)
Cough	54	(73.9)
Sputum	27	(37.0)
Hemosputum	1	(1.4)
Appetite loss	2	(2.7)
General fatigue	5	(6.9)
Dyspnea	27	(37.0)
Low-grade fever, fever	29	(39.7)
Rales	16	(21.9)
Body weight loss	5	(6.9)
Chest pain, discomfort	3	(4.1)
Abdominal pain	0	(0)
Skin rash	0	(0)
Neurological symptoms, muscle weakness	0	(0)
None	2	(2.7)

Ishiguro et al. Intern Med 2016

Ιδιοπαθείς ηωσινοφιλικές πνευμονίες

Table 1 Distinctive Features of Idiopathic Chronic and Acute Eosinophilic Pneumonias

	Idiopathic Chronic Eosinophilic Pneumonia	Idiopathic Acute Eosinophilic Pneumonia
Duration of symptoms	Usually more than 2 weeks	Usually less than 2 weeks
History of asthma	Frequent	Not reported
Smoking history	Rare in current smokers	May develop in recent smokers
Sex ratio (F/M)	2/1	Slight male preponderance
Blood eosinophilia at presentation ($> 1000/mm^3$)	Usual	Unusual
PaO2/FiO2	Usually > 300 mm Hg	Usually < 300 mm Hg
Imaging		
Lung parenchyma	Patchy alveolar pattern	Diffuse alveolo-interstitial pattern
Pleural effusion	Unusual	Usual, frequently bilateral
Recurrence after corticosteroid therapy	Frequent	Not reported

Χρόνια ηωσινοφιλική πνευμονία (CEP) και άσθμα

Ishiguro et al. Intern Med 2016
Mukherjee et al. WAOJ 2014

- Dramatic response to corticosteroid treatment (side effects diabetes mellitus, TBC, osteoporosis….)
- There are no known steroid sparing medicines in CEP
- May occasionally be associated with asthma
- CEP is associated with severe and worsening asthma
- Patients which are being treated with LABA/ICS for asthma have fewer relapses of CEP
- An eosinophil-targeted therapy with mepolizumab might result in steroid-sparing therapeutic benefit in CEP patients.

RECURRENT EOSINOPHILIC PNEUMONIA TREATED USING MEPOLIZUMAB

Mark Taylor and Ming Wei Lin, Royal Australasian College of Physicians, Internal Medicine Journal 2016

- 27-year-old female with recurrent eosinophilic pneumonia refractory to azathioprine and mycophenolate mofetil.
- Regular mepolizumab infusions
- Complete remission from eosinophilic pneumonia without the use of corticosteroids.

Outcomes of High Dose Mepolizumab Treatment for Hypereosinophilic Syndrome

- Subjects managed with mepolizumab monotherapy had fewer disease flares than HES subjects on conventional therapies or mepolizumab-treated HES subjects requiring additional HES therapies
- Response is more likely in GC-responsive subjects with idiopathic or overlap forms of HES.
- Although subjects who completely discontinued GC had the most benefit, high dose mepolizumab was a safe and effective salvage therapy for severe, treatment-refractory HES

J Allergy Clin Immunol Pract. 2018 May 8. pii: S2213-2198(18)30310-6. doi: 10.1016/j.jaip.2018.04.033.
Kuang FL[1], Fay MP[2], Ware J[3], Wetzler L[3], Holland-Thomas N[4], Brown T[3], Ortega H[5], Steinfeld J[6], Khoury P[3], Klion AD[3]

Οκτώβριος 2016

- Χωρίς ιδιαίτερα συμπτώματα άσθματος
- Επανεμφάνιση κυψελιδικών διηθημάτων στην ακτινογραφία θώρακος υπό αγωγή με Medrol 4mg/24h
- Λευκά 12000 - Ηωσινόφιλα 12% (1400)

Έναρξη mepolizumab 100mg/4 weeks sc

Θεραπεία με mepolizumab (1ος μήνας)

- Γενική αίματος (λευκά 10000, ηωσινόφιλα 250)
- Σπιρομέτρηση : FEV1 80%, FEV1/FVC 78% με 12% αύξηση στη βρογχοδιαστολή
- Διακοπή κορτικοειδών p.o.
- Αντιασθματική αγωγή με Symbicort 160/4,5 ug 2x2

Αριθμός ηωσινοφίλων (υπό αγωγή με mepolizumab)

- 18/11/2016 (1η) 250 (Λ 10320)
- 09/02/2017 (4η) 140 (Λ 10590)
- 07/03/2017 (5η) 160 (Λ 12750)
- 09/05/2017 (7η) 190 (Λ 11200)
- 27/11/2017 (13η) 140 (Λ 6540)
- 26/05/2018 (18η) 130 (Λ 8423)

Παρενέργειες mepolizumab

Κατηγορία/οργανικό σύστημα	Ανεπιθύμητες Ενέργειες	Συχνότητα
Λοιμώξεις & παρασιτώσεις	Λοίμωξη του κατώτερου αναπνευστικού συστήματος Ουρολοίμωξη Φαρυγγίτιδα	Συχνές
Διαταραχές του ανοσοποιητικού συστήματος	Αντιδράσεις υπερευαισθησίας (συστηματικές αλλεργικές)*	Συχνές
Διαταραχές του νευρικού συστήματος	Κεφαλαλγία	Πολύ συχνές
Διαταραχές του αναπνευστικού συστήματος, του θώρακα και του μεσοθωρακίου	Ρινική συμφόρηση	Συχνές
Διαταραχές του γαστρεντερικού	Άλγος άνω κοιλιακής χώρας Από 6/2017	Συχνές
Διαταραχές του δέρματος και του υποδορίου ιστού	Έκζεμα	Συχνές
Διαταραχές του μυοσκελετικού συσ και του συνδετικού	Οσφυαλγία	Συχνές
Γενικές διαταραχές καταστάσεις της οδ χορήγησης	Πυρεξία	Συχνές

Μόνιμη απόφραξη ρινοδακρυϊκού ασκού μετά 2 μήνες χορήγησης

Πιθανές ανεπιθύμητες ενέργειες

- Κολονοσκόπηση (Δεκέμβριος 2017): υποξεία συμφορητική κολίτιδα πιθανόν λοιμώδους ή φαρμακευτικής αιτιολογίας σε αποδρομή. Απουσία ηωσινοφίλων στο φλεγμονώδες κυτταρικό διήθημα.
- Μόνιμη απόφραξη ρινοδακρυϊκού ασκού μετά 2 μήνες χορήγησης mepolizumab – απόφραξη και του τοποθετηθέντος stent.

Πλήρης ανοσολογικός έλεγχος αρνητικός

Διακοπή Nucala (10η) για 1 μήνα χωρίς βελτίωση

Medrol 16mg από ρευματολόγο χωρίς βελτίωση, διέκοψε μόνη της

Πιθανή συσχέτιση με χρόνια ιγμορίτιδα ? (Μάιος 2018)

V. Antonouli