HRCT

Τζίλας Βασίλειος. Πνευμονολόγος.

Πανεπιστημιακός Υπότροφος, Μονάδα Διαμέσων Νοσημάτων

Α’ Πανεπιστημιακή Πνευμονολογική Κλινική, ΕΚΠΑ

HRCT, με τη ματιά του κλινικού……

I. Ακτινοανατομία-Μεθοδολογία

1. Βασικές αρχές ακτινοανατομίας HRCT Δευτερογενές πνευμονικό λοβίδιο
2. Βασικές αρχές μεθοδολογίας «ανάγνωσης» HRCT

II. Βασικά μορφολογικά πρότυπα

1. Οζιδιακό πρότυπο
2. Αυξημένη θολερότητα
3. Αυξημένη διαυγαστικότητα
4. Γραμμοειδές-δικτυωτό πρότυπο

III. Πρακτικά παραδείγματα

Ι. Ακτινοανατομία-Μεθοδολογία

1. Βασικές αρχές ακτινοανατομίας HRCT

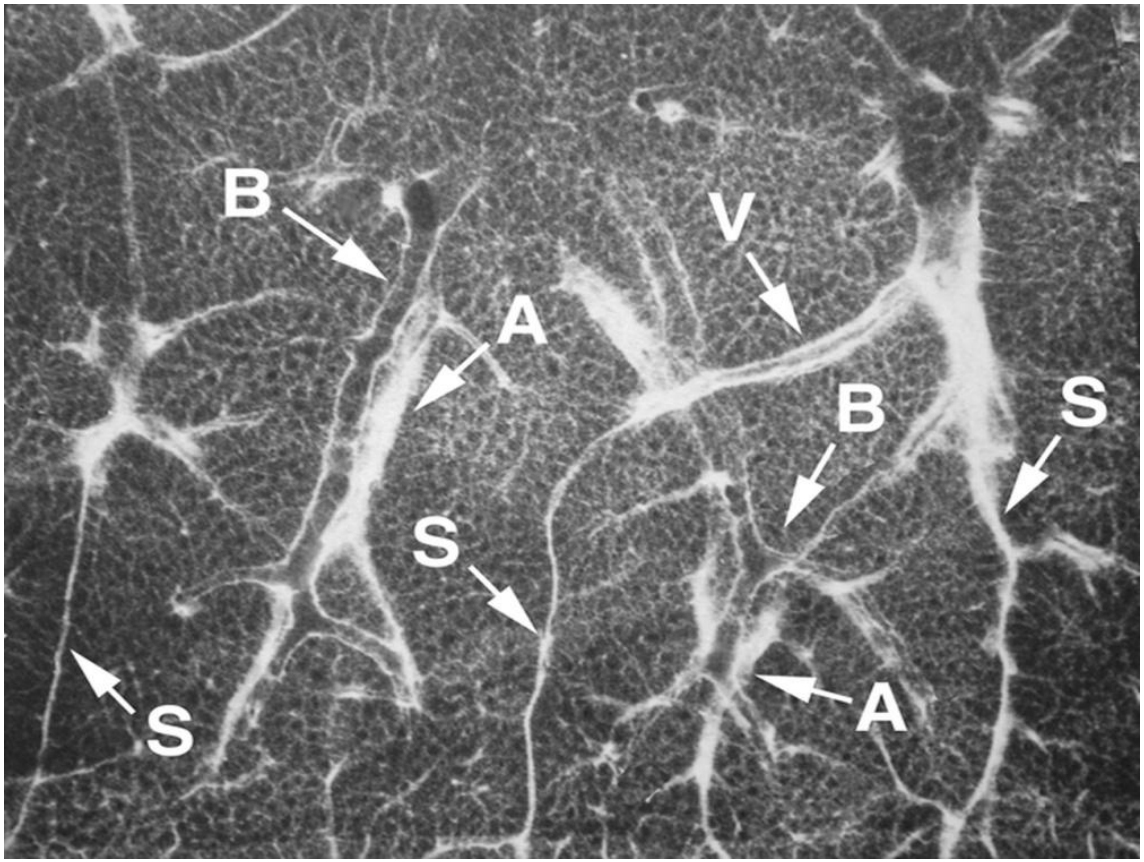

Δευτερογενές πνευμονικό λοβίδιο

- **Ορισμός: η μικρότερη μονάδα πνευμονικού παρεγχύματος η οποία οριοθετείται από διαφραγμάτια συνδετικού ιστού (Miller)**
- **Η ιδεατή μονάδα οργάνωσης του πνεύμονα σε υποτμηματικό επίπεδο που επιτρέπει την στενή συσχέτιση μεταξύ ακτινολογικών και παθολογοανατομικών ευρημάτων**

Radiology-pathology correlation

Δευτερογενές πνευμονικό λοβίδιο

- Αποτελεί το κύτταρο της ακτινοανατομίας στο οποίο στηρίζεται η ερμηνεία της HRCT
- Σχήμα ακανόνιστο, πολυεδρικό
- Μέγεθος ποικίλλει: 1-2,5 cm
- Περιέχει 3-12 acini και 30-50 πρωτογενή πνευμονικά λοβίδια.

Γιατί δευτερογενές ?

- **Πρωτογενές πνευμονικό λοβίδιο: αεροχώροι περιφερικά του τελευταίου αναπνευστικού βρογχιολίου**
- **Acinus (βοτρύδιο): αεροχώροι περιφερικά ενός πρώτης τάξης αναπνευστικού βρογχιολίου → η μεγαλύτερη μονάδα πνευμονικού παρεγχύματος όπου όλοι οι αεραγωγοί συμμετέχουν στην ανταλλαγή των αερίων (7-8 mm)**

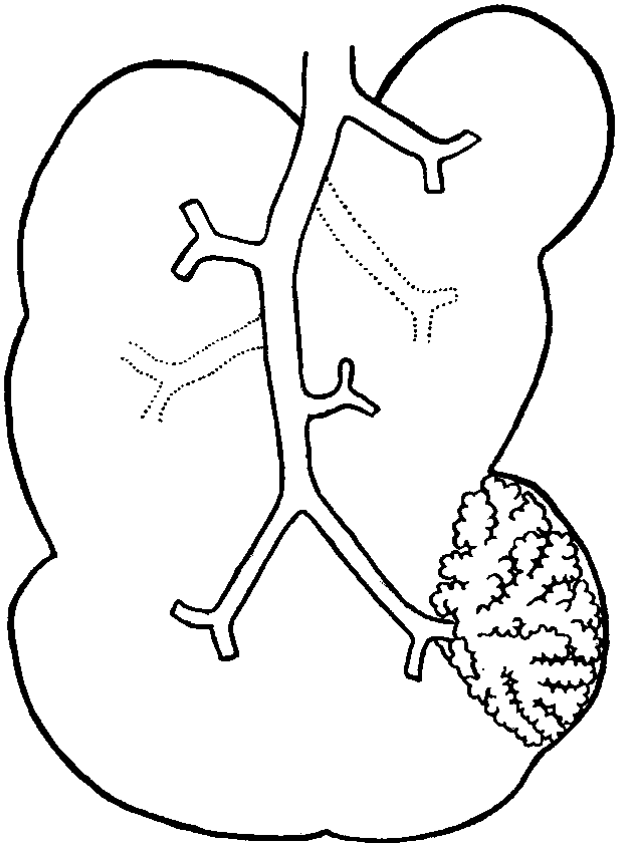

Ανατομία δευτερογενούς πνευμονικού λοβιδίου

Αποτελείται από 3 βασικά ανατομικά στοιχεία

- **μεσολοβίδια διαφραγμάτια**
- **κεντρολοβιδιακό χώρο**
- **πνευμονικό παρέγχυμα**

- ✓ **Που βρίσκονται?**
- ✓ **Τι περιέχουν?**

Μεσολοβίδια διαφραγμάτια

- Οριοθετούν το δευτερογενές πνευμονικό λοβίδιο
- Μέγιστο "φυσιολογικό πάχος" 0,1mm
  → ΟΧΙ ΟΡΑΤΑ
- Περιέχουν

✓ συνδετικό ιστό

✓ λεμφαγγεία

✓ πνευμονικές φλέβες

Ιδιαίτερη προσοχή στα "υπουπεζωκοτικά" μεσολοβίδια διαφραγμάτια

ΑΦΘΟΝΑ ΛΕΜΦΑΓΓΕΙΑ!!

Κεντρολοβιδιακός χώρος ή “πυρήνας”

- Βρίσκεται στο κέντρο του λοβιδίου
- Περιέχει:

✓ συνδετικό ιστό

✓ βρογχιόλιο (που παρέχει αέρα), διάμετρος 1mm, όμως: πάχος τοιχώματος: 0,15mm → ΟΧΙ ορατό

✓ αρτηριόλιο (που παρέχει αίμα)

✓ λεμφαγγεία

Αεραγωγός σε απόσταση<1cm από τον υπεζωκότα → ύποπτος

Πνευμονικό παρέγχυμα

- Περιβάλλει τον “πυρήνα”
- Περιέχει

✓ Βρογχιόλια, κυψελιδικοί πόροι, κυψελιδικοί σάκοι, κυψελίδες

✓ Συνοδά πνευμονικά αρτηριόλια, κυψελιδικά τριχοειδή

✓ ενδολοβίδια διαφραγμάτια (δομικός σκελετός)

Δεν υπάρχουν λεμφαγγεία στο τοίχωμα των κυψελίδων!!

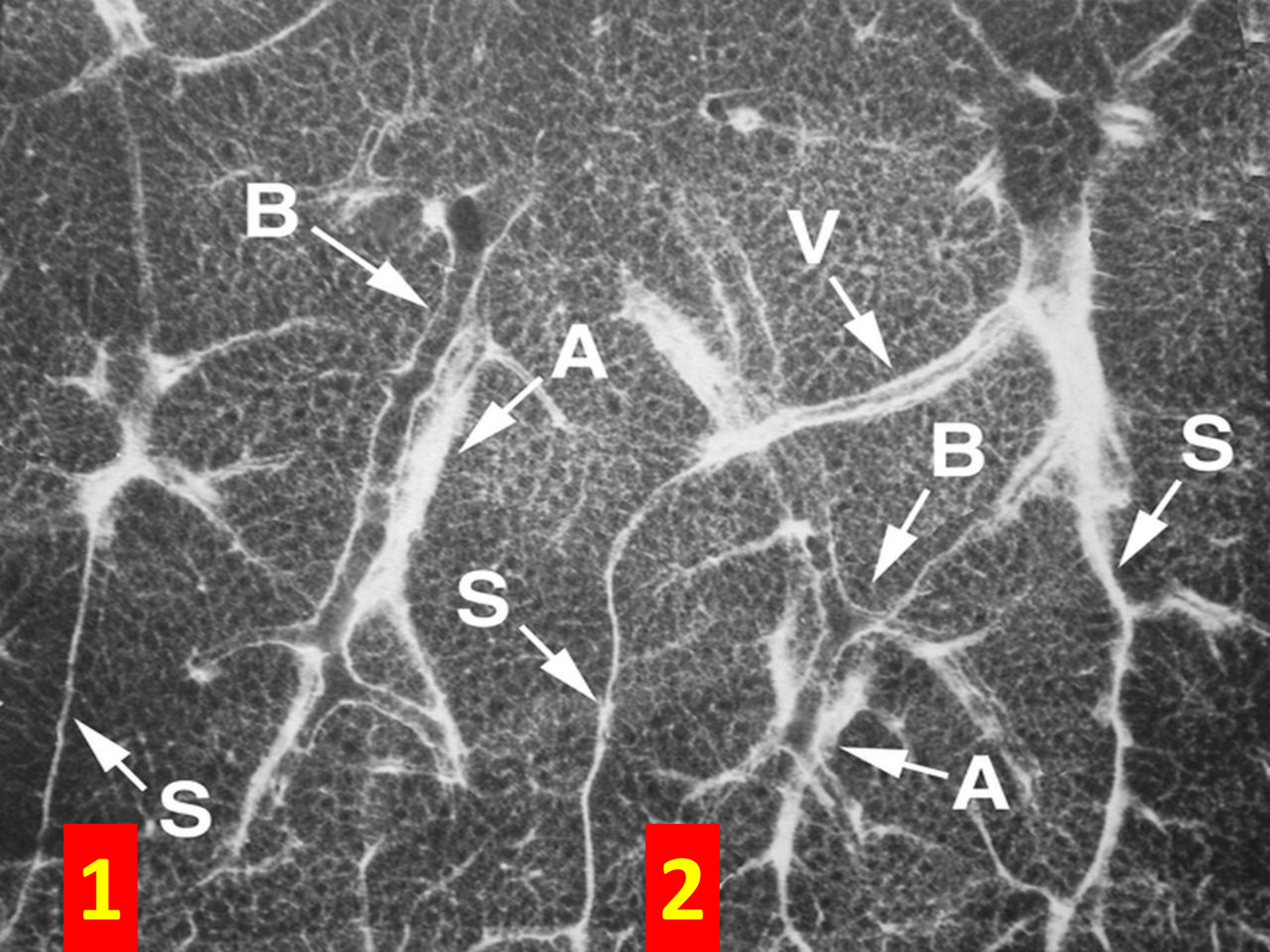
B
A
V
B
S
S
S
A
1
2

Ροή της πνευμονικής λέμφου

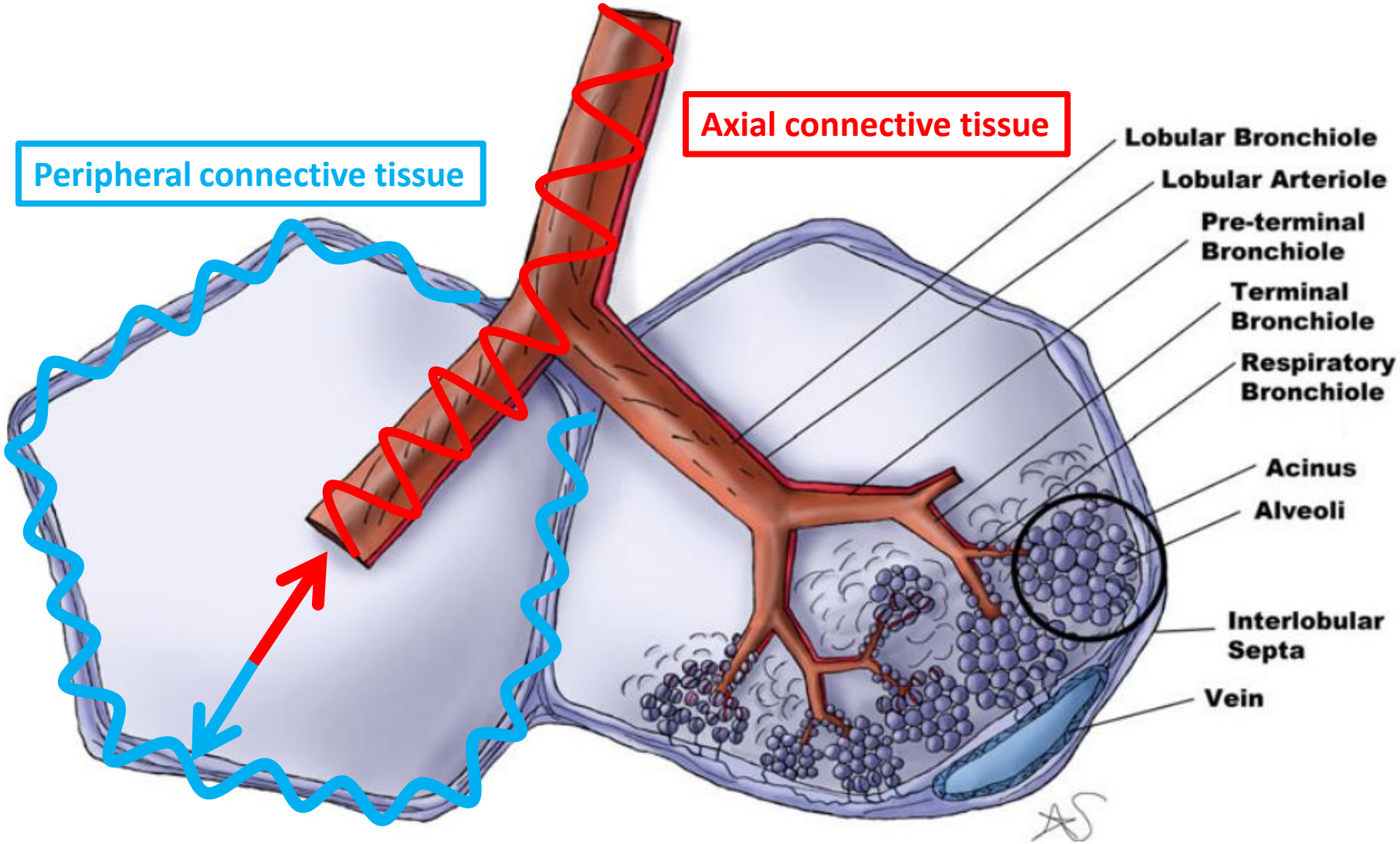

Η έννοια του περιφερικού και κεντρικού πνεύμονα (Μυελός-Φλοιός)

«Κεντρικός» πνεύμονας

- **Δευτερογενή λοβίδια μικρότερα, ανισομεγέθη**
- **Κυριαρχούν μεγάλα αγγεία, βρόγχοι και το αξονικό τμήμα του συνδετικού ιστού (κατά Weibel)**

«Περιφερικός» πνεύμονας

- **2-3 σειρές ευκρινών δευτερογενών λοβιδίων**
  - ✓ **Ομοιόμορφα**
  - ✓ **Μεγαλύτερο μέγεθος**
  - ✓ **Μεγαλύτερο πάχος μεσολοβιδίων διαφραγματίων**
- **Πάχος 3-4 cm**

Συμπερασματικά

- Το δευτερογενές πνευμονικό λοβίδιο αποτελεί τη βάση για την ανάγνωση της HRCT

- Η HRCT:
- Επιτρέπει συσχέτιση με παθολογοανατομικά ευρήματα
- Ελέγχει το σύνολο των πνευμόνων
- Ορισμένες φορές έχει ισότιμη ή και μεγαλύτερη σημασία από τη βιοψία

2. Βασικές αρχές μεθοδολογίας «ανάγνωσης» HRCT

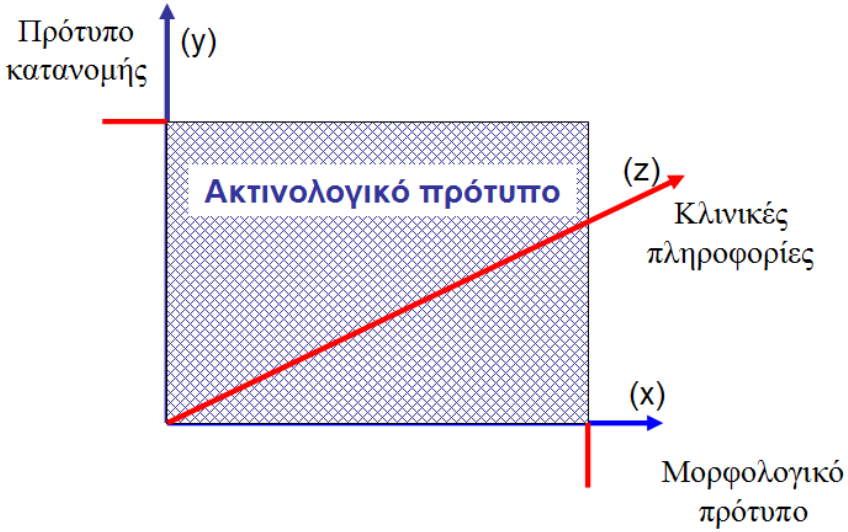

(x)+(y)=ακτινολογικό πρότυπο

«Τρισδιάστατη» προσέγγιση HRCT

A. (Ακτινο)μορφολογικό πρότυπο

B. Πρότυπο κατανομής

C. Κλινικές πληροφορίες

Ακτινολογικό πρότυπο

Α) Μορφολογικό πρότυπο

- Διακρίνουμε 4 βασικά μορφολογικά πρότυπα

1. Οζιδιακό πρότυπο
2. Αυξημένη θολερότητα
3. Αυξημένη διαυγαστικότητα
4. Γραμμοειδές-δικτυωτό πρότυπο

Σύνθετα πρότυπα

✓ **Τα 4 βασικά μορφολογικά πρότυπα μπορούν να συνδυαστούν και να δημιουργήσουν σύνθετα πρότυπα, π.χ.**

- **Θολή ύαλος + δικτυωτό πρότυπο =**

  = crazy paving
- **Δικτυωτό πρότυπο + κυστικές αλλοιώσεις =**

  = μελικηρύθρα

Β) Πρότυπο κατανομής

✓ **Κατακόρυφο επίπεδο**

- **άνω/μέσα vs. κάτω πνευμονικά πεδία**

✓ **Εγκάρσιο επίπεδο**

- **περιφερική vs. κεντρική**
- **πρόσθια vs. οπίσθια πνευμονικά τμήματα**

✓ **Έκταση βλαβών**

- **ετερόπλευρη vs αμφοτερόπλευρη**
- **εστιακή vs διάχυτη**

Β) Πρότυπο κατανομής

Άνω

- Κεντρολοβιδιακό εμφύσημα
- Παραδιαφραγματικό εμφύσημα
- RB-ILD
- PLCH
- Πυριτίαση/CWP
- Σαρκοείδωση
- Χρόνια ηωσινοφιλική πνευμονία
- Κυστική ίνωση

Κάτω

- UIP/IPF
- Αμιάντωση
- NSIP
- COP
- Πανλοβιώδες εμφύσημα
- Λιποειδική πνευμονία
- Αιματογενής διασπορά

LCH

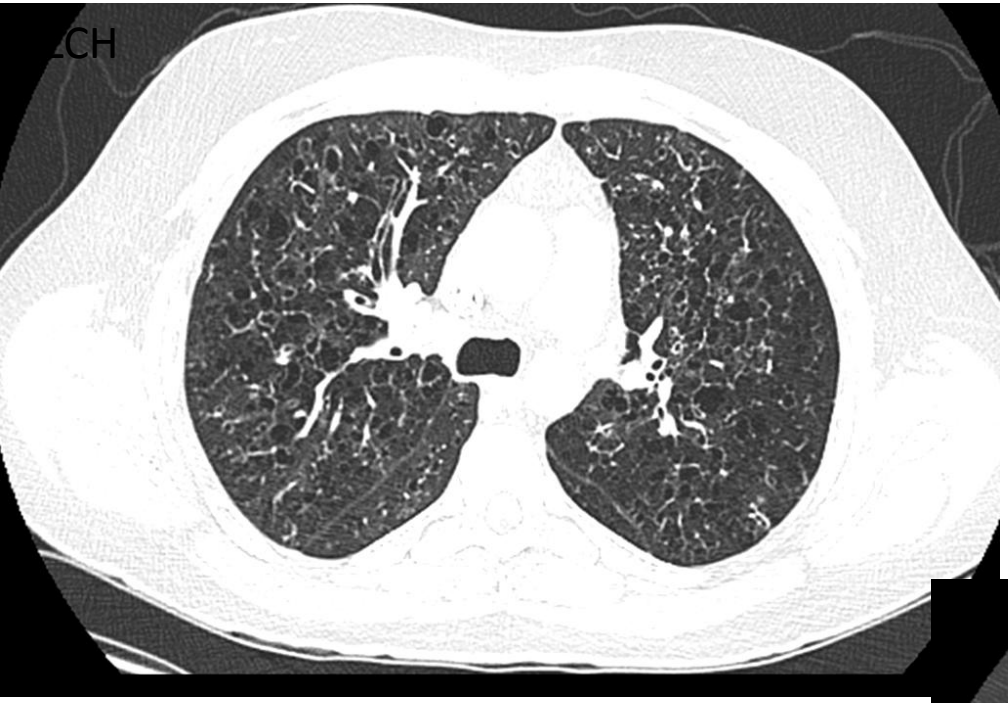

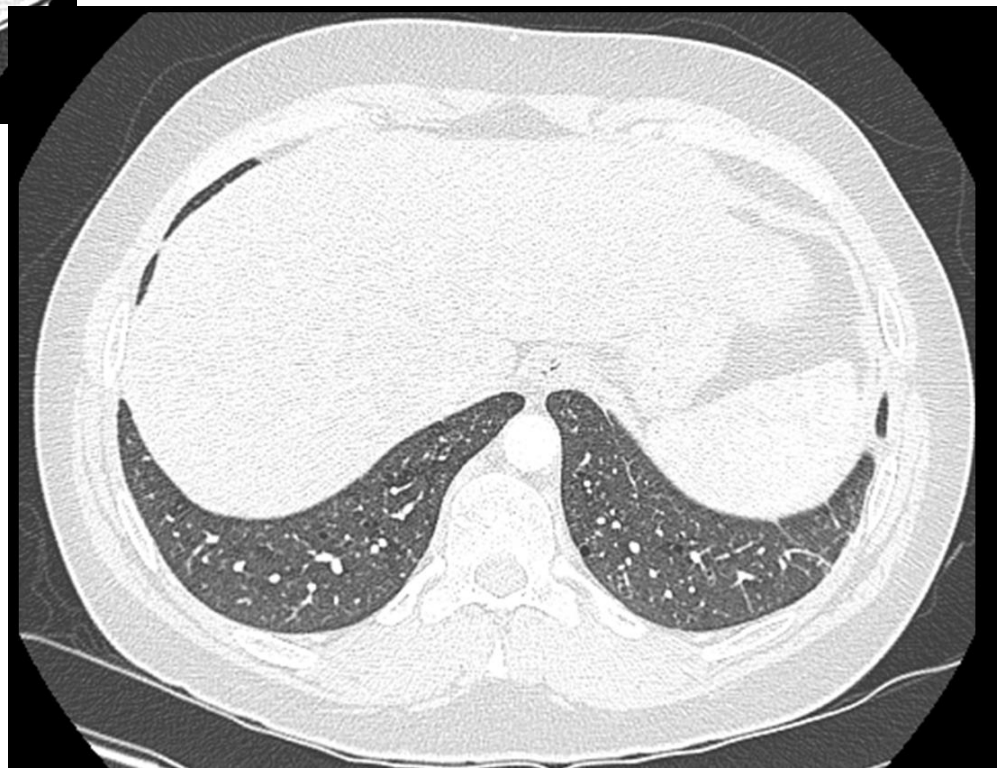

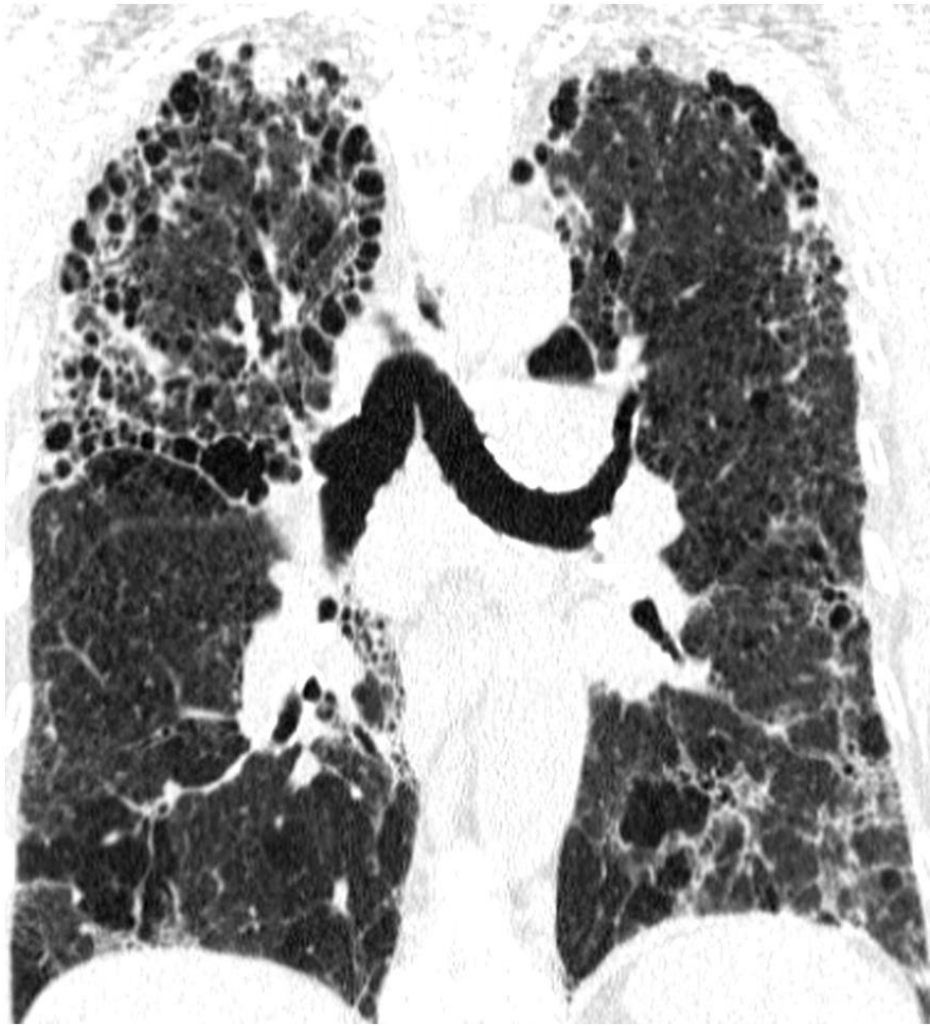

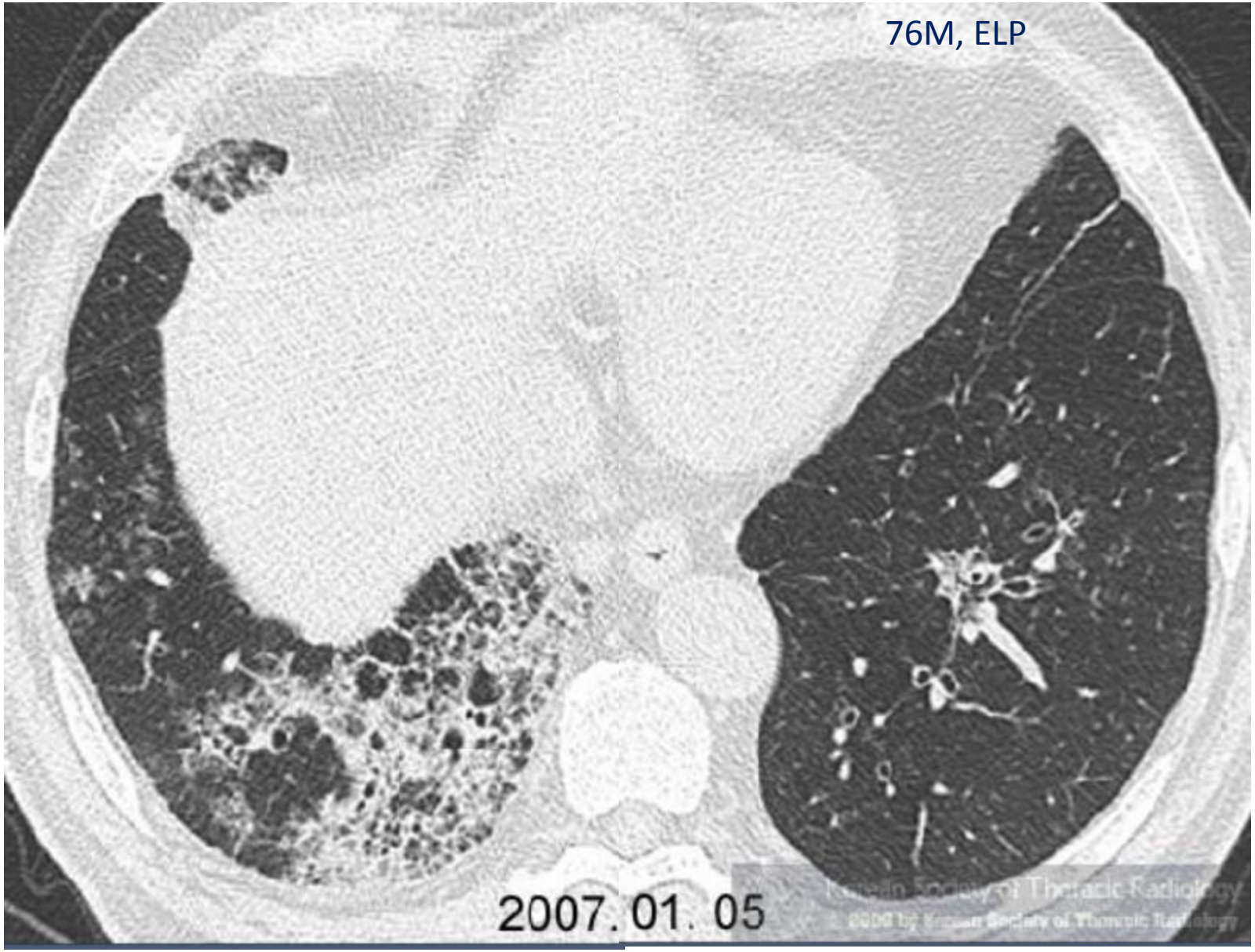
76M, ELP
2007. 01. 05

C) Κλινικές πληροφορίες

- **Ιστορικό, κλινική εξέταση**
- **Εργαστηριακές εξετάσεις**
- **Προηγούμενες ακτινολογικές εξετάσεις (CXR, HRCT, πορεία ακτινολογικών ευρημάτων στο χρόνο)**

Ιστορικό, κλινική εξέταση

- **Ηλικία**
- **Φύλο**
- **Προέλευση**
- **Καπνιστική συνήθεια**
- **Λήψη φαρμάκων**
  - ✓ **Φαρμακευτική τοξικότητα**
  - ✓ **Φαρμακευτική ανοσοκαταστολή**
- **Ανοσολογικό status**

Καπνίζει ή δεν καπνίζει?

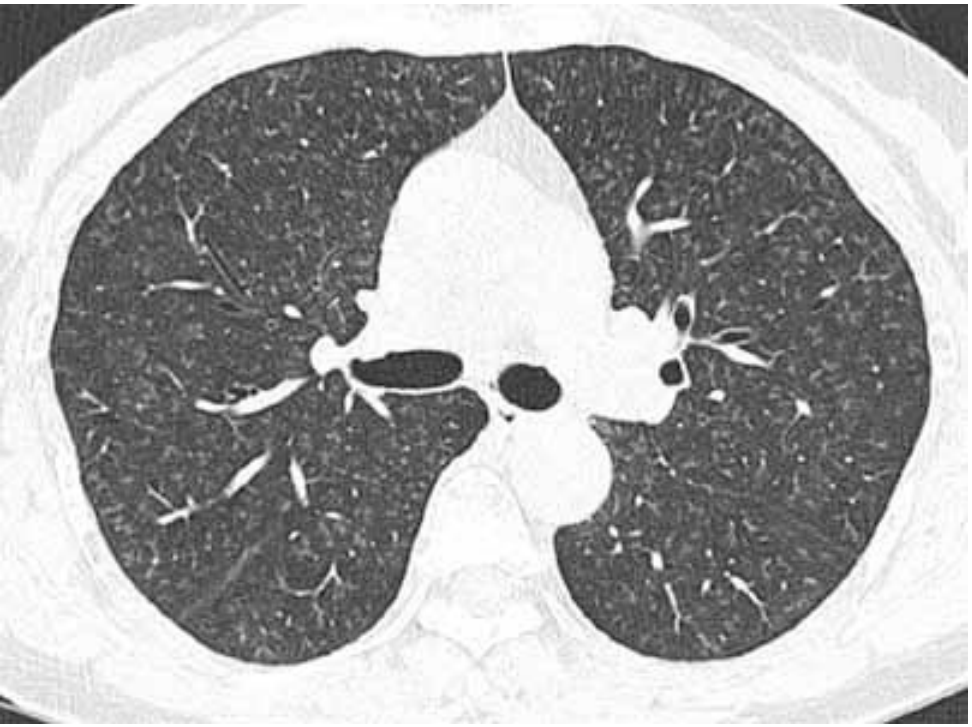

RB-ILD

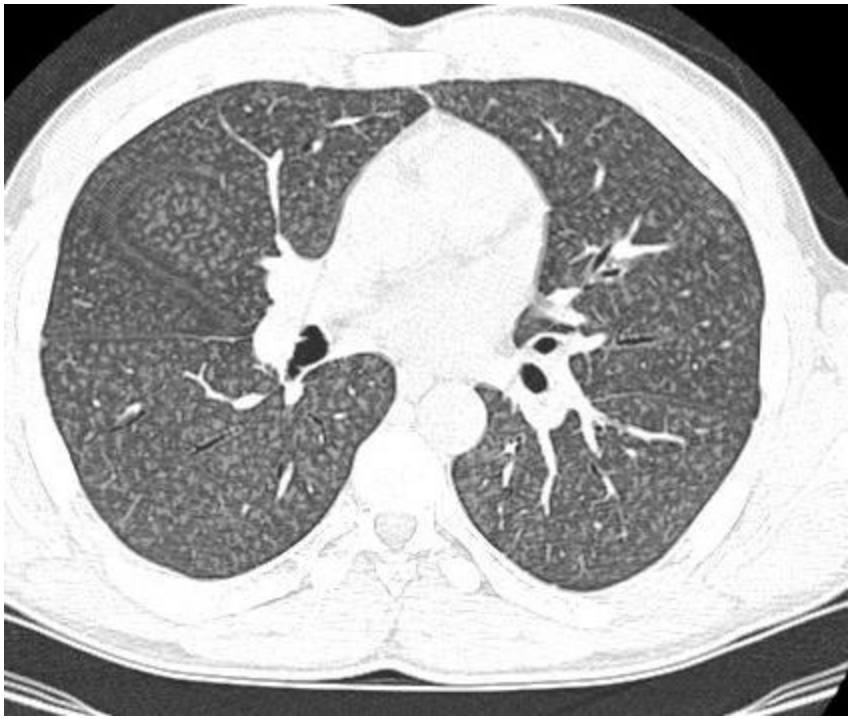

HP

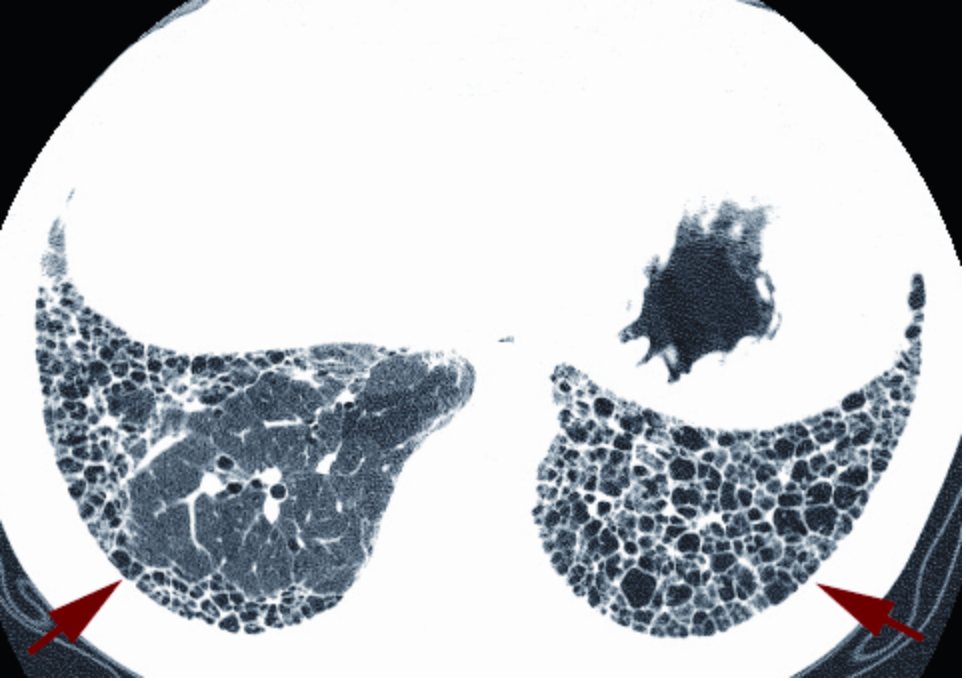

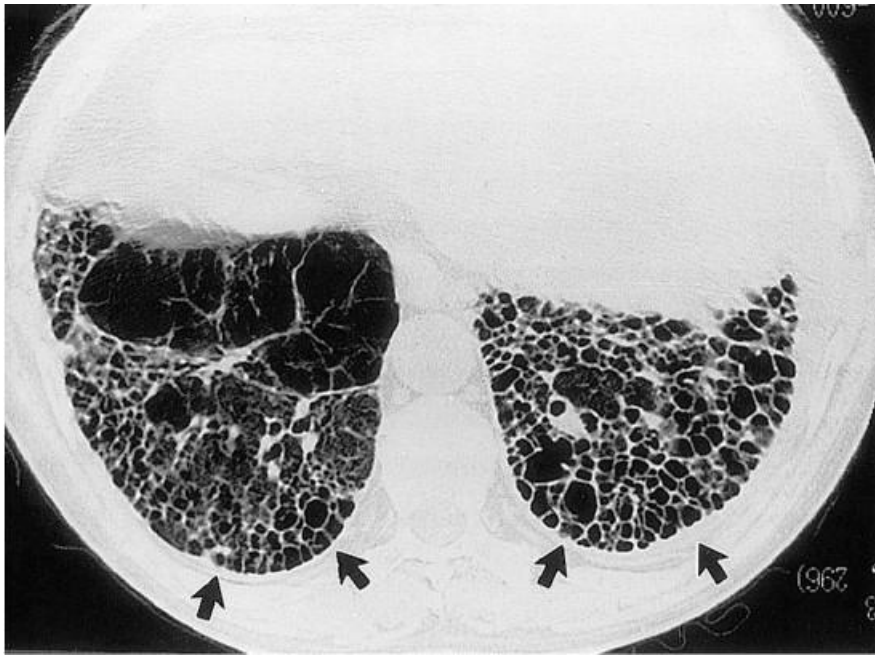

«Τρισδιάστατη» προσέγγιση HRCT-παράδειγμα UIP

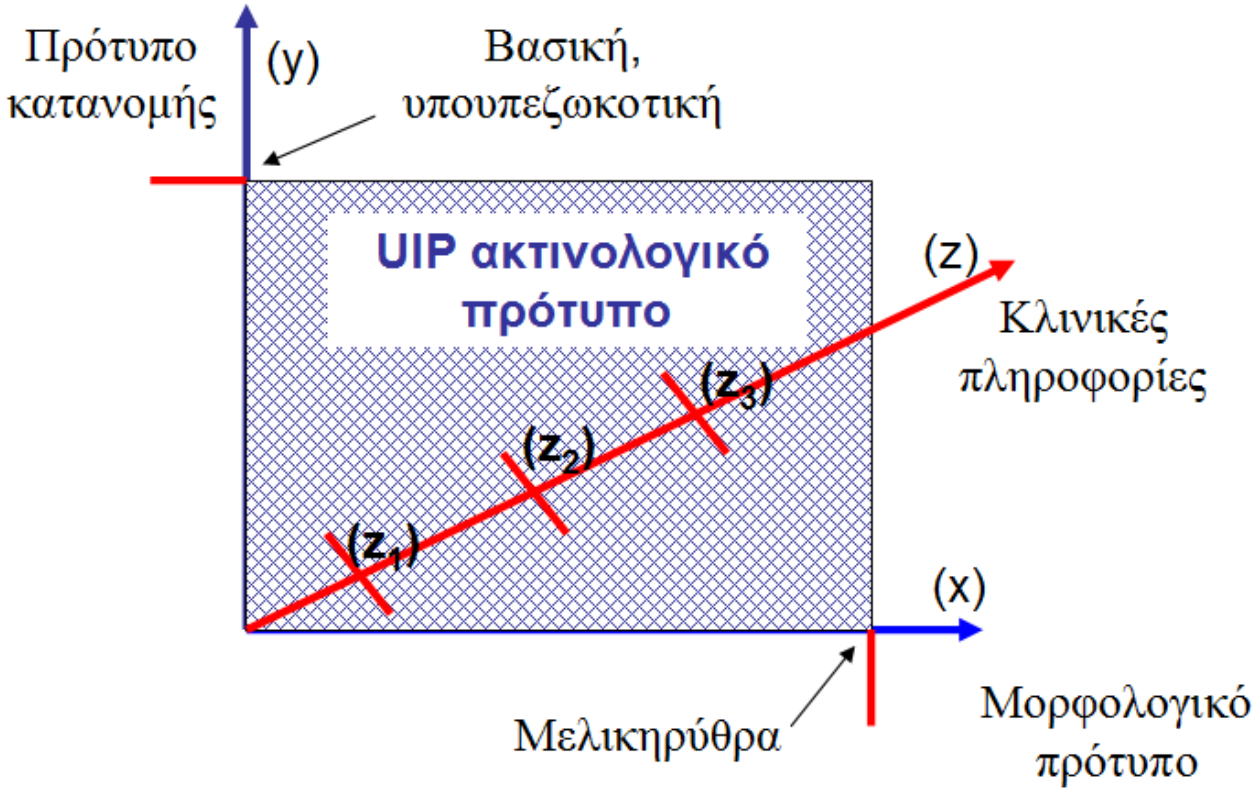

RA: ρευματοειδής αρθρίτιδα

IPF: ιδιοπαθής πνευμονική ίνωση

z_1: κλινική, εργαστηριακή εικόνα RA → UIP στα πλαίσια RA

z_2 : έκθεση σε αμίαντο → αμιάντωση

z_3: αποκλεισμός άλλων νοσημάτων → IPF

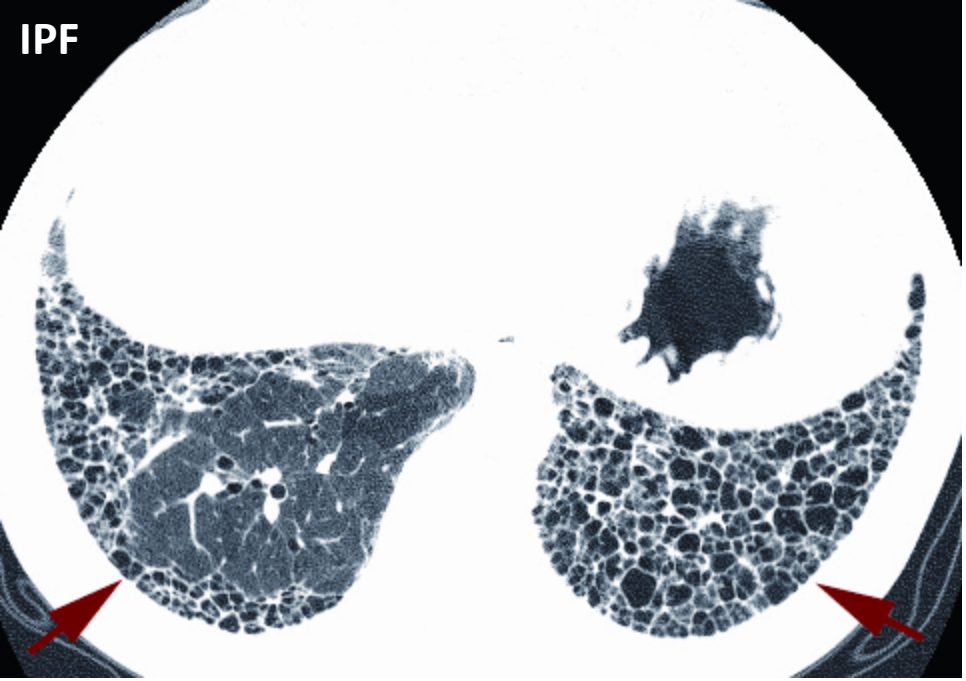
IPF

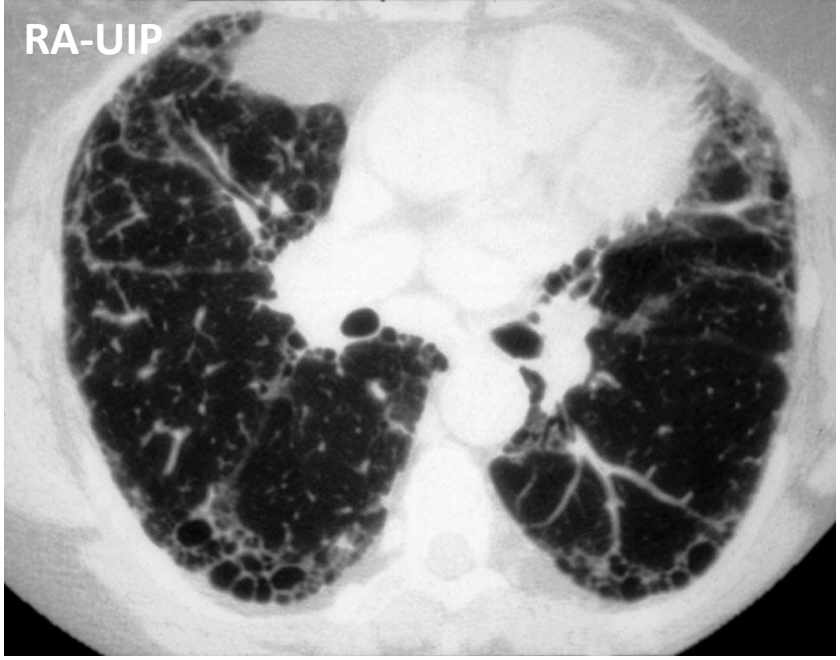
RA-UIP

HP

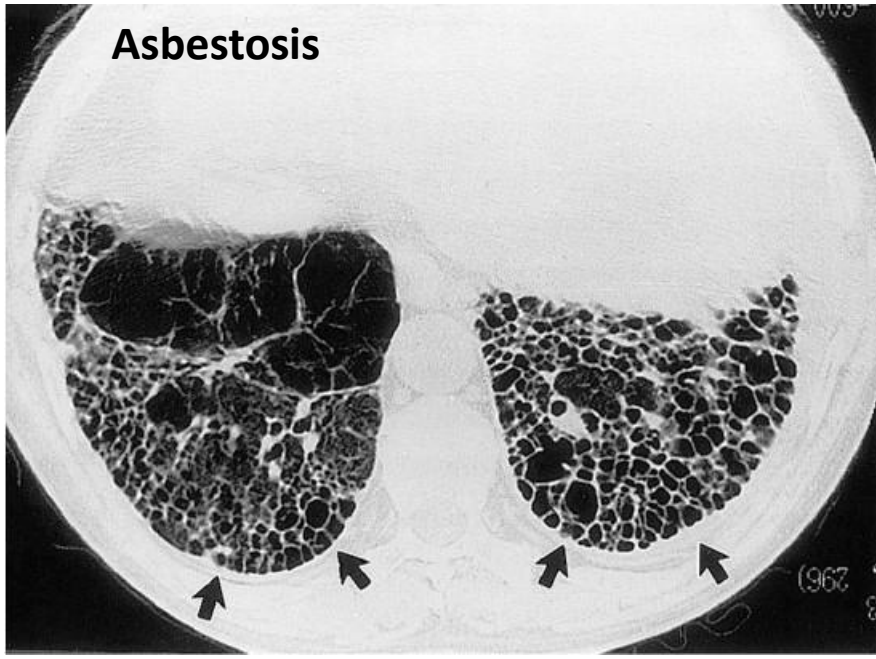
Asbestosis

Υπάρχει και 4η διάσταση???

- Προσοχή στα στοιχεία που μπορεί να κρύβει η HRCT, π.χ.
- Πλευρίτιδα, υπεζωκοτικές πλάκες
- Επασβεστωμένοι λεμφαδένες
- Διάταση οισοφάγου
- Τραχειακή στένωση κλπ, κλπ, κλπ.....

ΙΙ. Βασικά μορφολογικά πρότυπα

1. Οζιδιακό πρότυπο

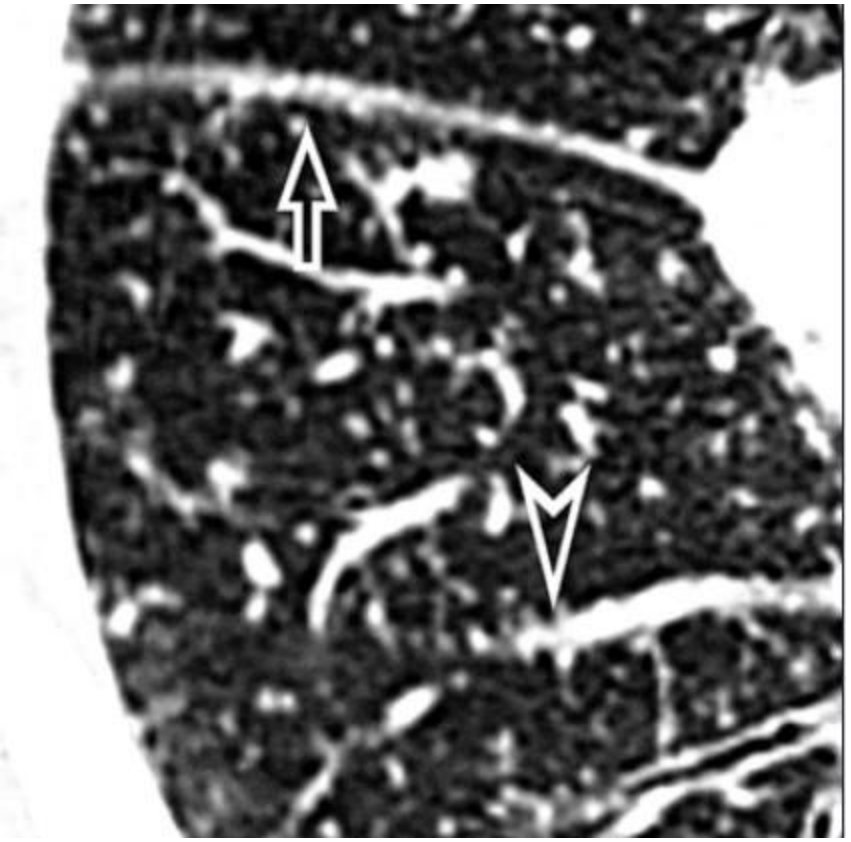

Ορισμοί

Ωοειδής ή στρογγύλη σκίαση

- **Οζίδιο: διάμετρος <1 cm**
- **Όζος: διάμετρος 1-3 cm**
- **Μάζα: διάμετρος >3cm**

Οζιδιακό πρότυπο

- **Παρουσία πολυάριθμων (αναρίθμητων- innumerable) οζιδίων**

✓ **Συρροή οζιδίων μπορεί να σχηματίσει οζόμορφες σκιάσεις με δ>1cm ή ακόμη και περιοχές πύκνωσης (pseudoalveolar)**

Εκτίμηση οζιδιακού προτύπου

- **Βασίζεται σε 4 στοιχεία (το εξής 1)**

✓ **Μέγεθος**

✓ **Εμφάνιση (σαφώς ή ασαφώς αφοριζόμενα)**

✓ **Πυκνότητα (πύκνωση ή θολή ύαλος ή μεικτός τύπος)**

✓ **Κατανομή**

Κατανομή

- Σε επίπεδο αδρής ανατομίας
- Σε επίπεδο δευτερογενούς πνευμονικού λοβιδίου →

I. Περιλεμφική κατανομή

II. Κεντρολοβιδιακή κατανομή

III. Τυχαία/κεγχροειδής κατανομή

Ι. Περιλεμφική κατανομή

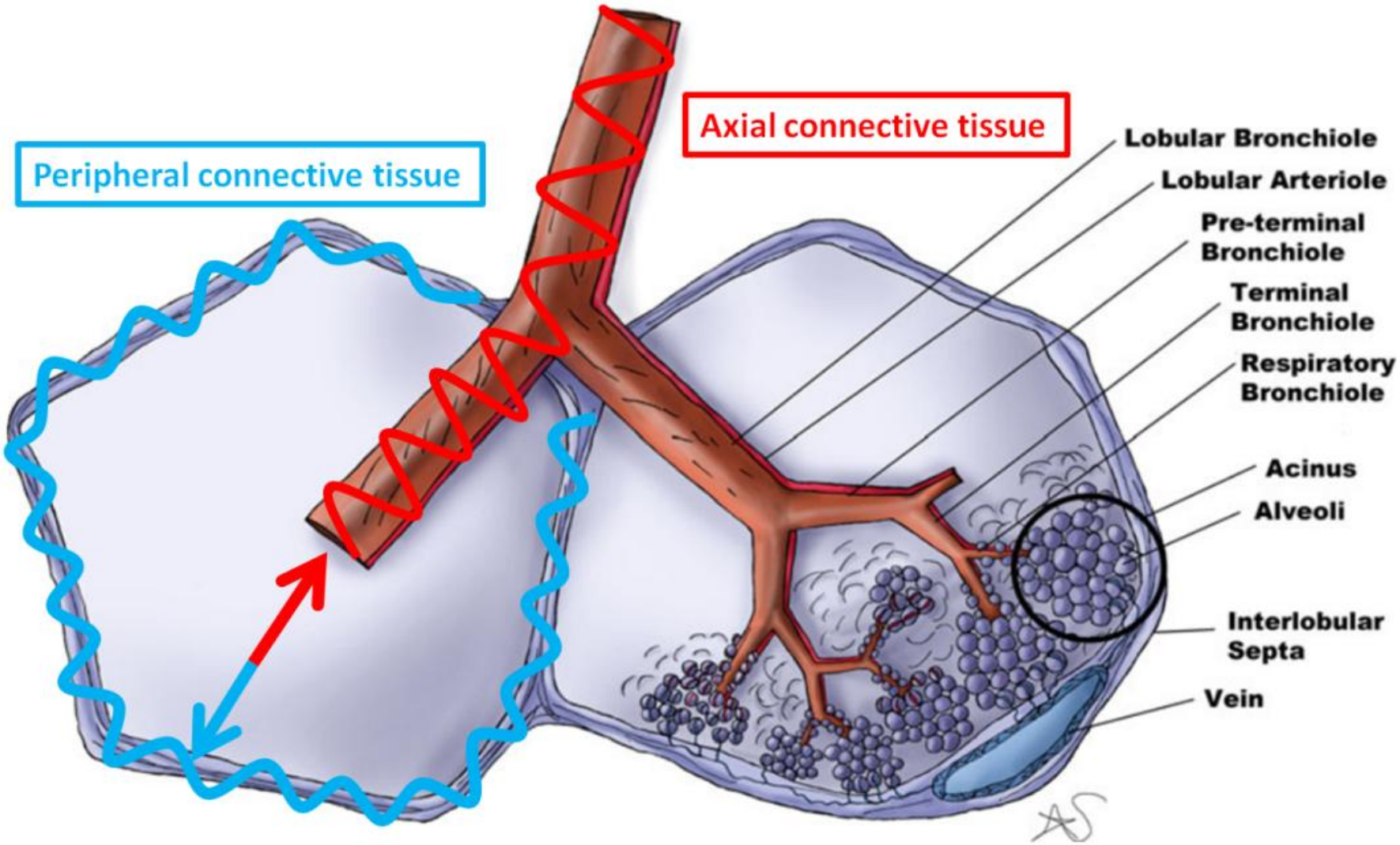

Περιλεμφική κατανομή

- Η περιλεμφική κατανομή χαρακτηρίζεται από οζίδια

✓ υποϋπεζωκοτικά

✓ πέριξ των μεσολόβιων σχισμών

✓ κατά μήκος του περιβρογχοαγγειακού δεματίου

✓ και (<u>όχι αμιγώς</u>) κεντρολοβιδιακά

Παρατηρείται <u>σταθερή ανατομική συσχέτιση</u> με τις περιγραφείσες δομές
Τα περιλεμφικά οζίδια έχουν την τάση να <u>ομαδοποιούνται</u> (<u>clustering</u>)

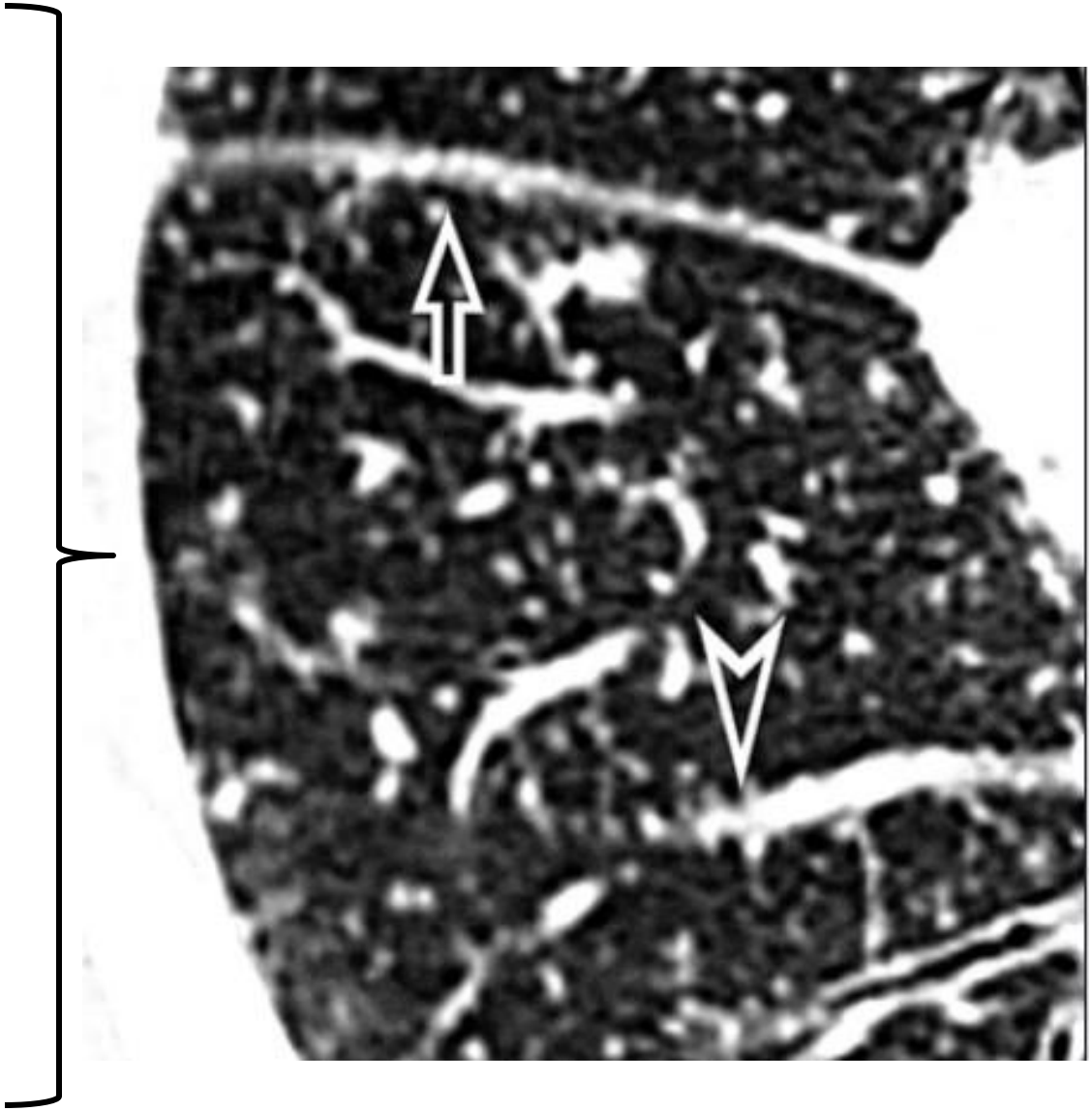

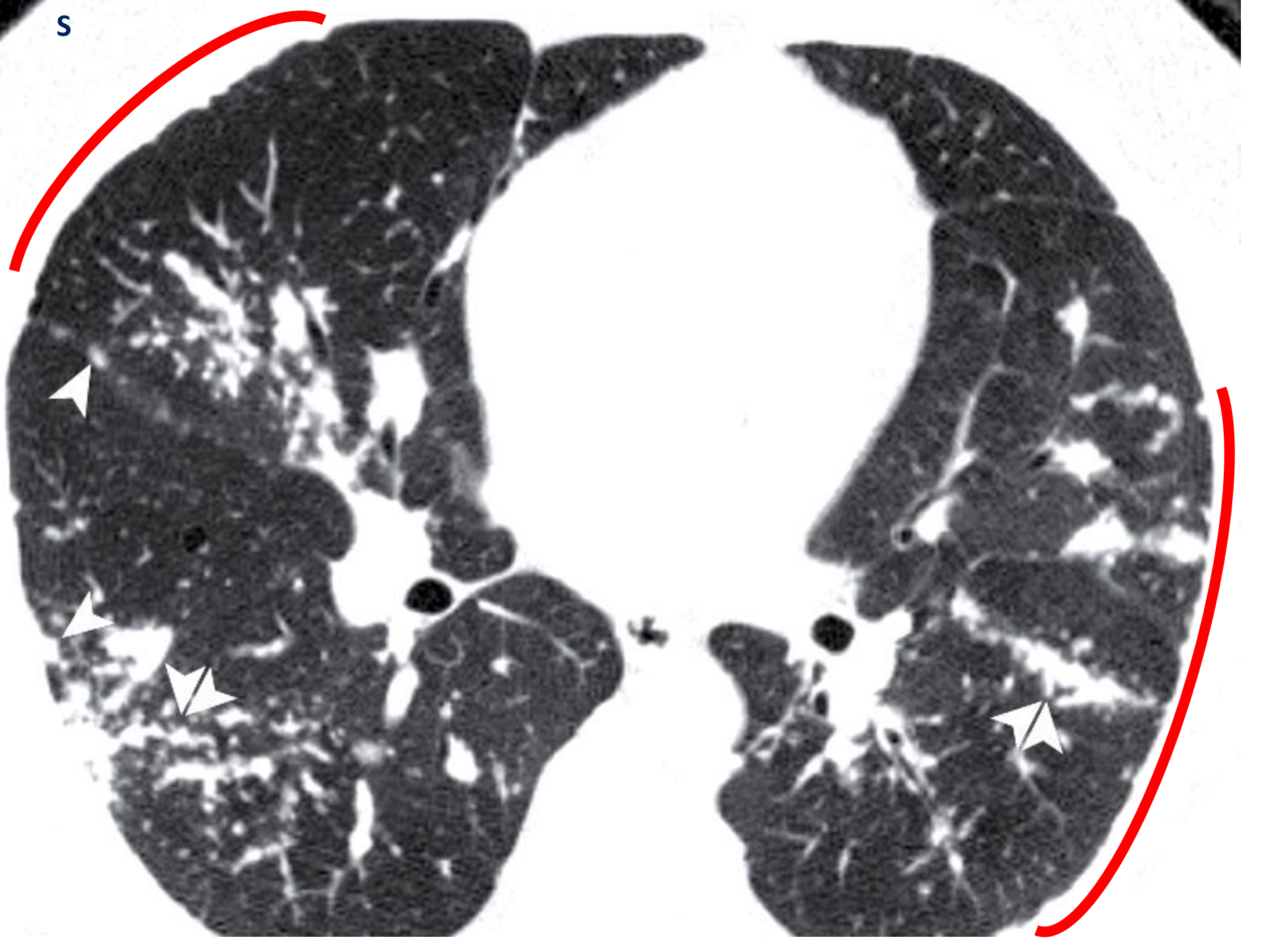
S

Κύρια διαφορική διάγνωση περιλεμφικής κατανομής

- **Σαρκοείδωση**
- **Πυριτίαση/CWP**
- **Λεμφαγγειακή διασπορά***
- **Λεμφοϋπερπλαστικά νοσήματα**
- **Αμυλοείδωση**

Θυμηθείτε την 4η διάσταση

ΙΙ. Τυχαία/κεγχροειδής κατανομή

- **Μοιάζει με την περιλεμφική, όμως:**

✓ **Δεν παρατηρείται ομαδοποίηση των οζιδίων**

✓ **Υπάρχει <u>διάχυτη</u> προσβολή του πνεύμονα**

Αντιστοιχεί σε αιματογενή διασπορά

Ca θυρεοειδους

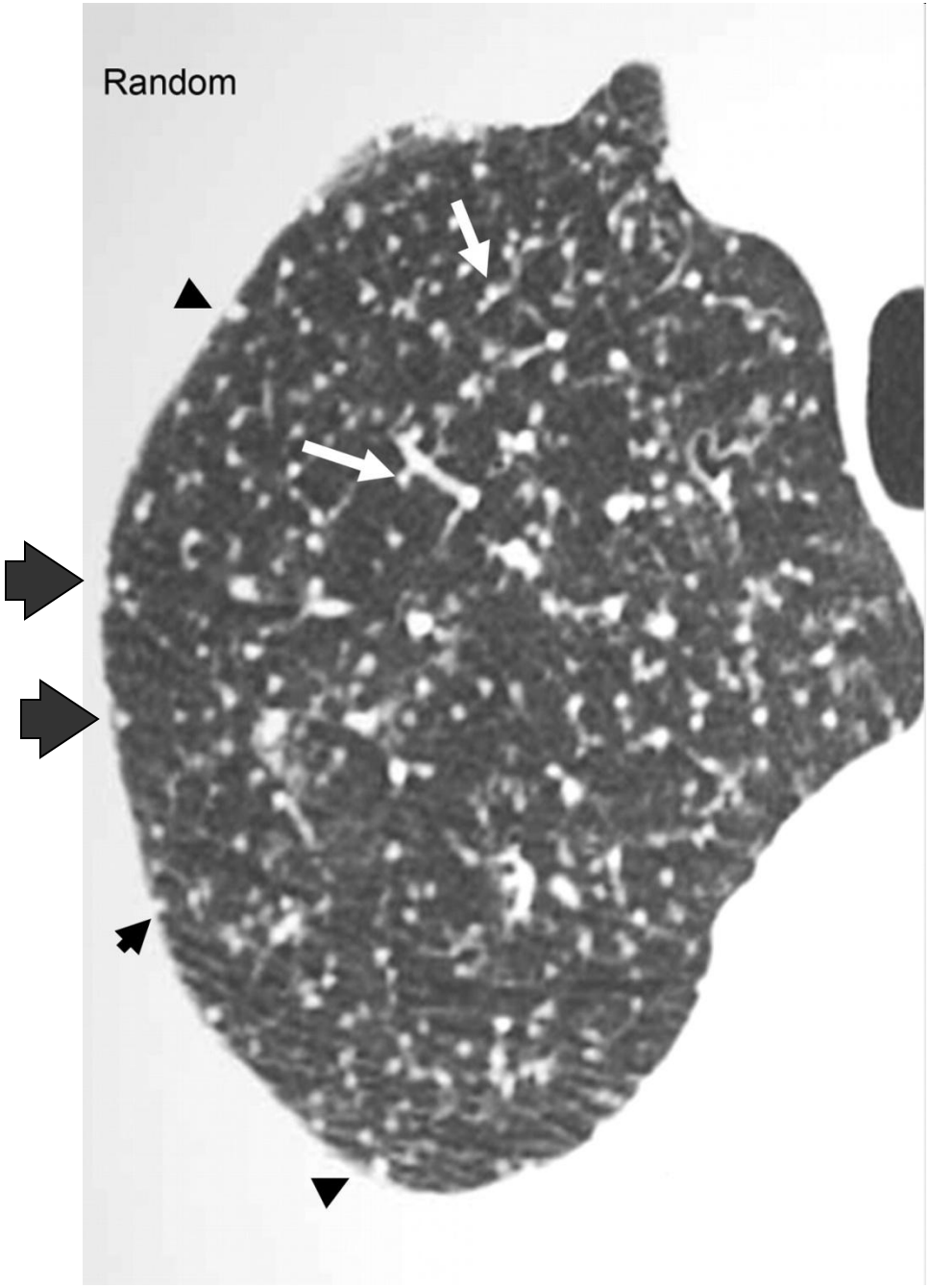
Random

δ.δ. περιλεμφικής/τυχαίας κατανομής

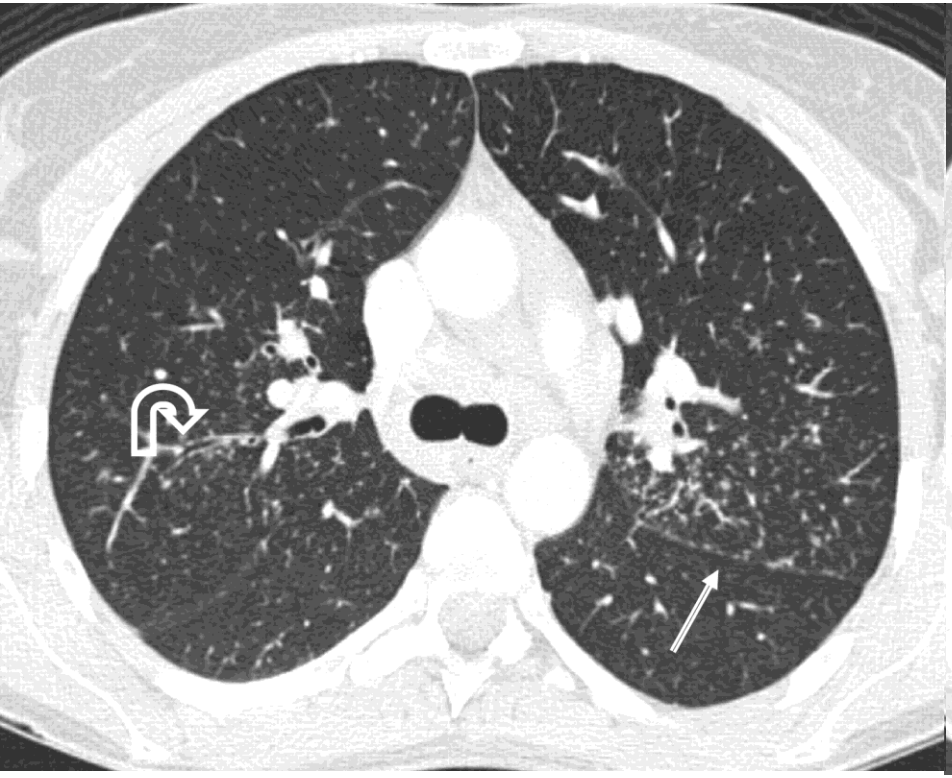

Περιλεμφική

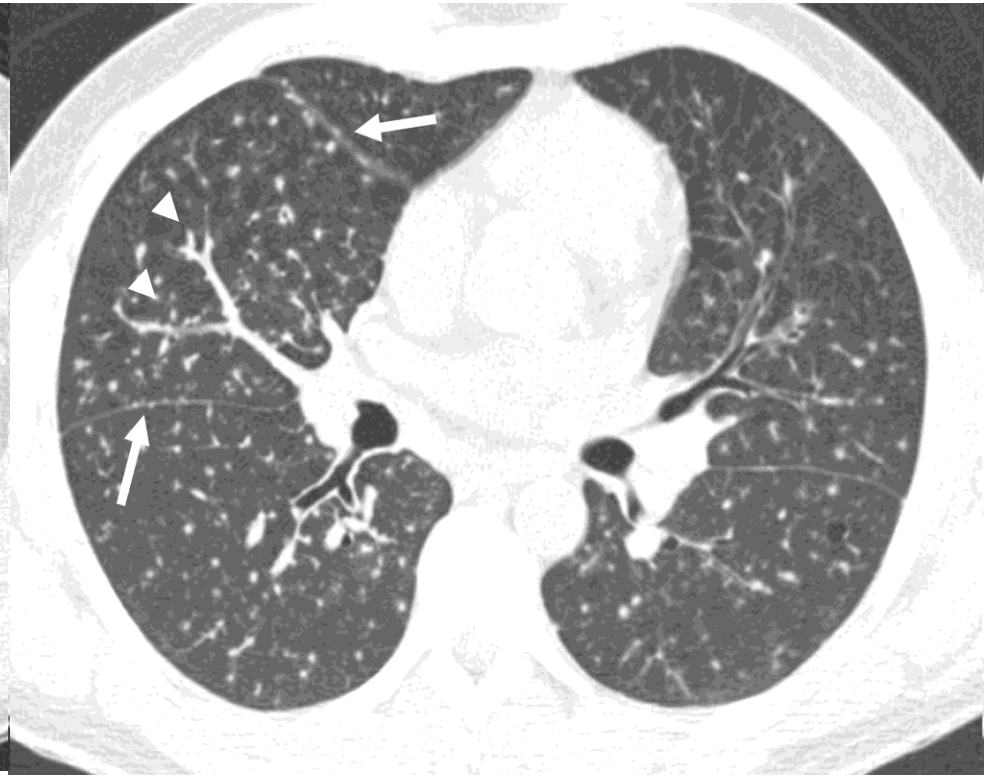

Τυχαία

CLUSTERING

Κύρια διαφορική διάγνωση τυχαίας/κεγχροειδούς κατανομής

A. Αιματογενής διασπορά λοίμωξης
- ✓ βακτηριακή
- ✓ μυκητιασική
- ✓ παρασιτική

B. Αιματογενής διασπορά νεοπλάσματος (miliary metastases)
- ✓ Νεοπλάσματα κεφαλής/τραχήλου
- ✓ Καρκίνος θυρεοειδούς
- ✓ Καρκίνος νεφρού
- ✓ Μελάνωμα
- ✓ Καρκίνος όρχεων
- ✓ Χοριοκαρκίνωμα

III. Κεντρολοβιδιακή κατανομή

- **Υπάρχουν αμιγώς κεντρολοβιδιακά οζίδια**

Πώς αντιλαμβανόμαστε την παρουσία κεντρολοβιδιακών οζιδίων ??

Αναγνώριση κεντρολοβιδιακών οζιδίων

i. Υπάρχει μία διακριτή απόσταση μεταξύ των οζιδίων και:

✓ <u>του υπεζωκότα</u>

✓ των μεσολοβιδίων διαφραγματίων

ii. τα οζίδια εμφανίζονται <u>ισαπέχοντα</u> μεταξύ τους

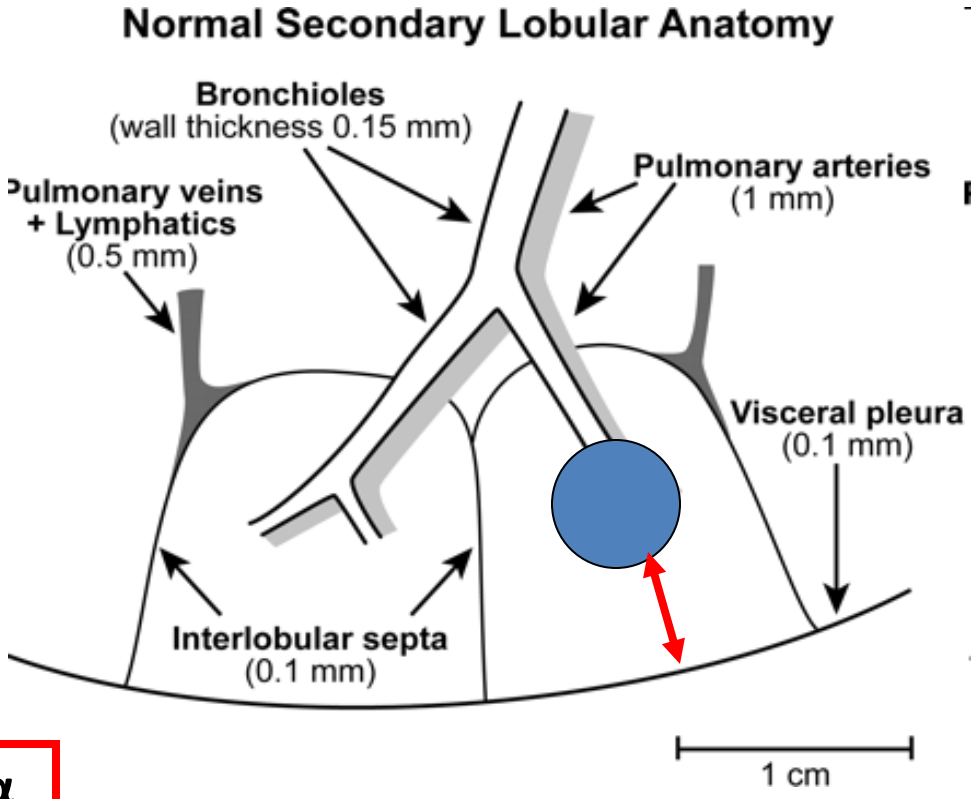

Δημιουργείται υποϋπεζωκοτικά μία χαρακτηριστική ομαλή μαύρη περιμετρική ζώνη

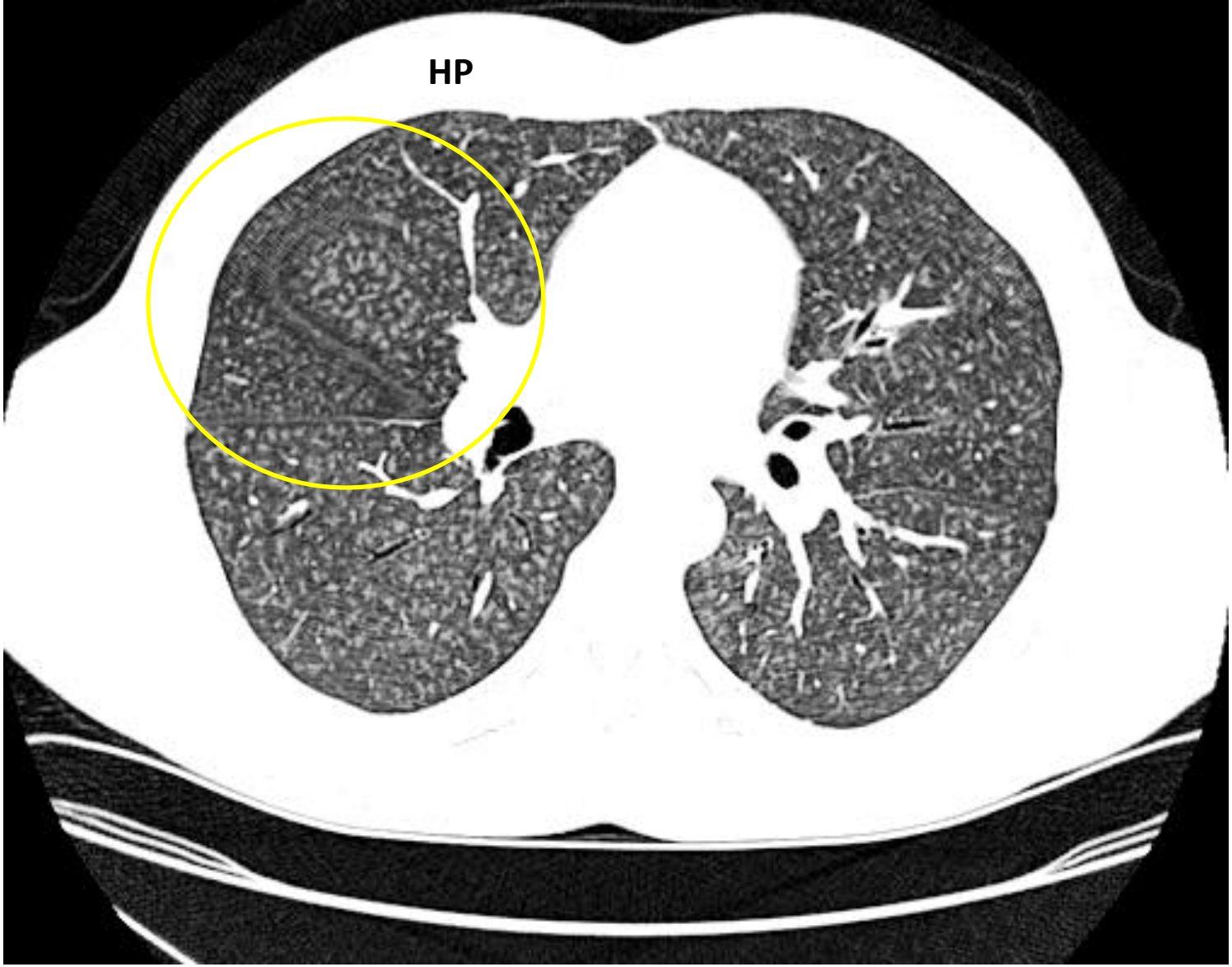

✓ **Απουσία υποϋπεζωκοτικών οζιδίων → ομαλός υπεζωκότας → μαύρη περιμετρική υποϋπεζωκοτική γραμμή**

✓ **Ισαπέχοντα οζίδια → συμμετρία**

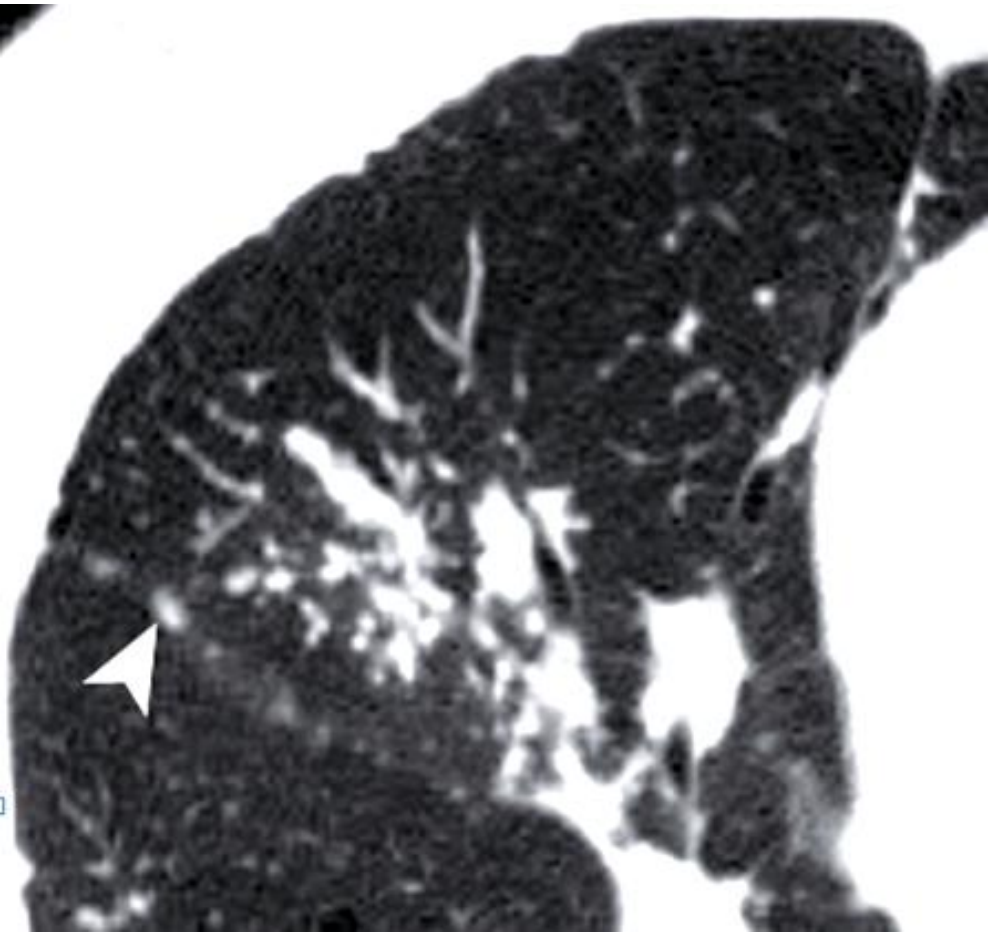

Κύρια διαφορική διάγνωση κεντρολοβιδιακής κατανομής

- Ακτινολογική-ιστολογική συσχέτιση
- Τι περιέχεται στον πυρήνα του δευτερογενούς λοβιδίου ??

✓ κεντρολοβιδιακό βρογχιόλιο

✓ κεντρολοβιδιακό αρτηριόλιο

✓ λεμφαγγεία

✓ συνδετικός ιστός

Κύρια διαφορική διάγνωση κεντρολοβιδιακής κατανομής

- **Α. Νοσήματα των βρογχιολίων-περιβρογχιολικού χώρου**
- ✓ **Λοιμώδεις βρογχιολίτιδες (βακτηριακές, φυματίωση, άτυπα μυκοβακτηρίδια, ιογενείς, μυκυτιασικές)**
- ✓ **Εξωγενής αλλεργική κυψελιδίτιδα (υποξεία)**
- ✓ **RB-ILD**
- ✓ **PLCH**
- ✓ **Μη λοιμώδεις βρογχιολίτιδες (λεμφοζιδιακή, διάχυτη πανβρογχιολίτιδα)**
- ✓ **LIP**
- ✓ **Εισρόφηση**
- ✓ **Κυστική ίνωση**
- ✓ **Αλλεργική βρογχοπνευμονική ασπεργίλλωση**
- **Β. Νοσήματα αγγείων-περιαγγειακού χώρου**
- ✓ **Νεοπλασματικά έμβολα**
- ✓ **Αγγειΐτιδες (Κοκκιωμάτωση Wegener, σύνδρομο Churg-Strauss)**
- ✓ **Κυψελιδική αιμορραγία**
- ✓ **Μεταστατική ασβέστωση πνευμόνων**
- ✓ **Λιπώδης εμβολή**

Δένδρο σε ανθοφορία-Tree in bud

- **Αποτελεί στην ουσία <u>σύνθετο πρότυπο</u>**
- **Χαρακτηρίζεται από την παρουσία κεντρολοβιδιακών οζιδίων που «συνδέονται» μεταξύ τους μέσω γραμμοειδών διακλαδώσεων**
- **Τα οζίδια συνήθως εμφανίζονται <u>ομαδοποιημένα</u>**

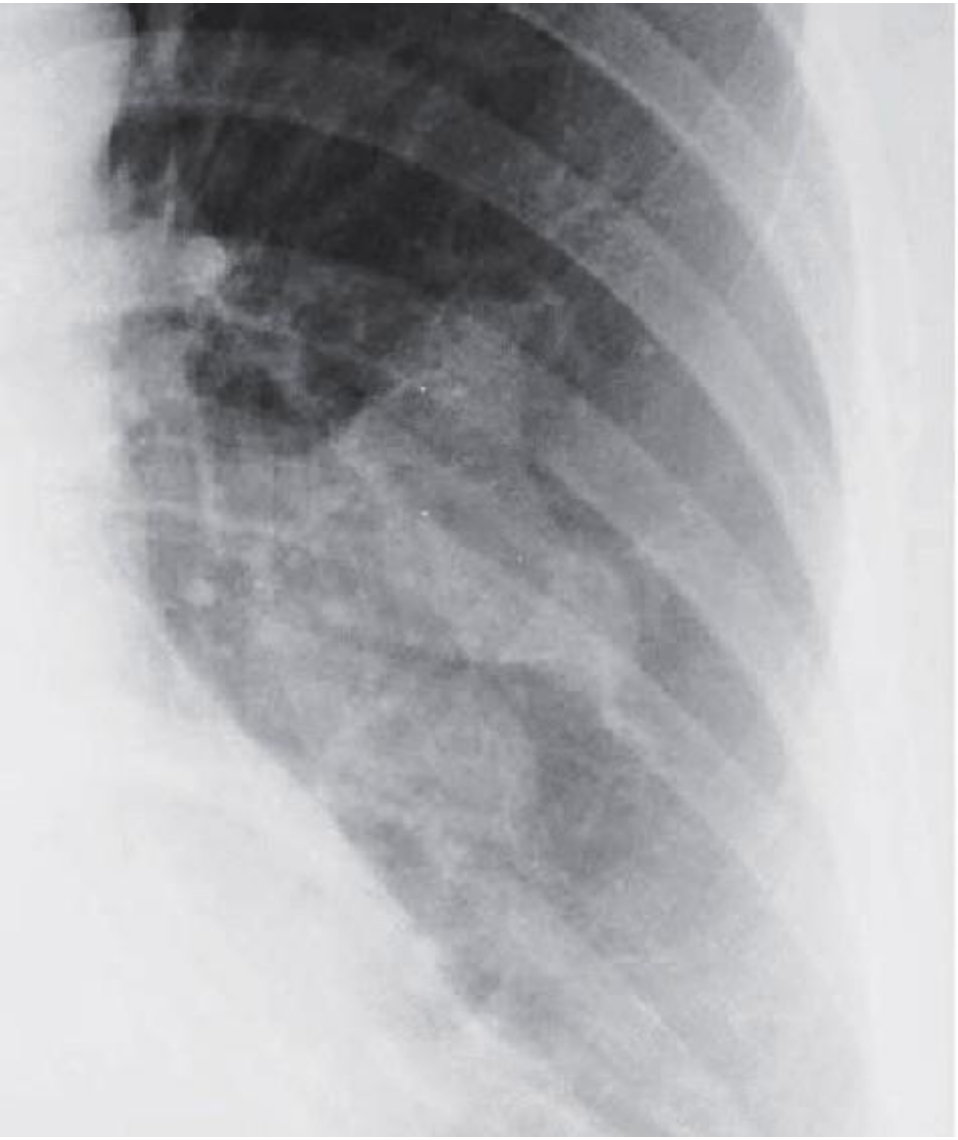

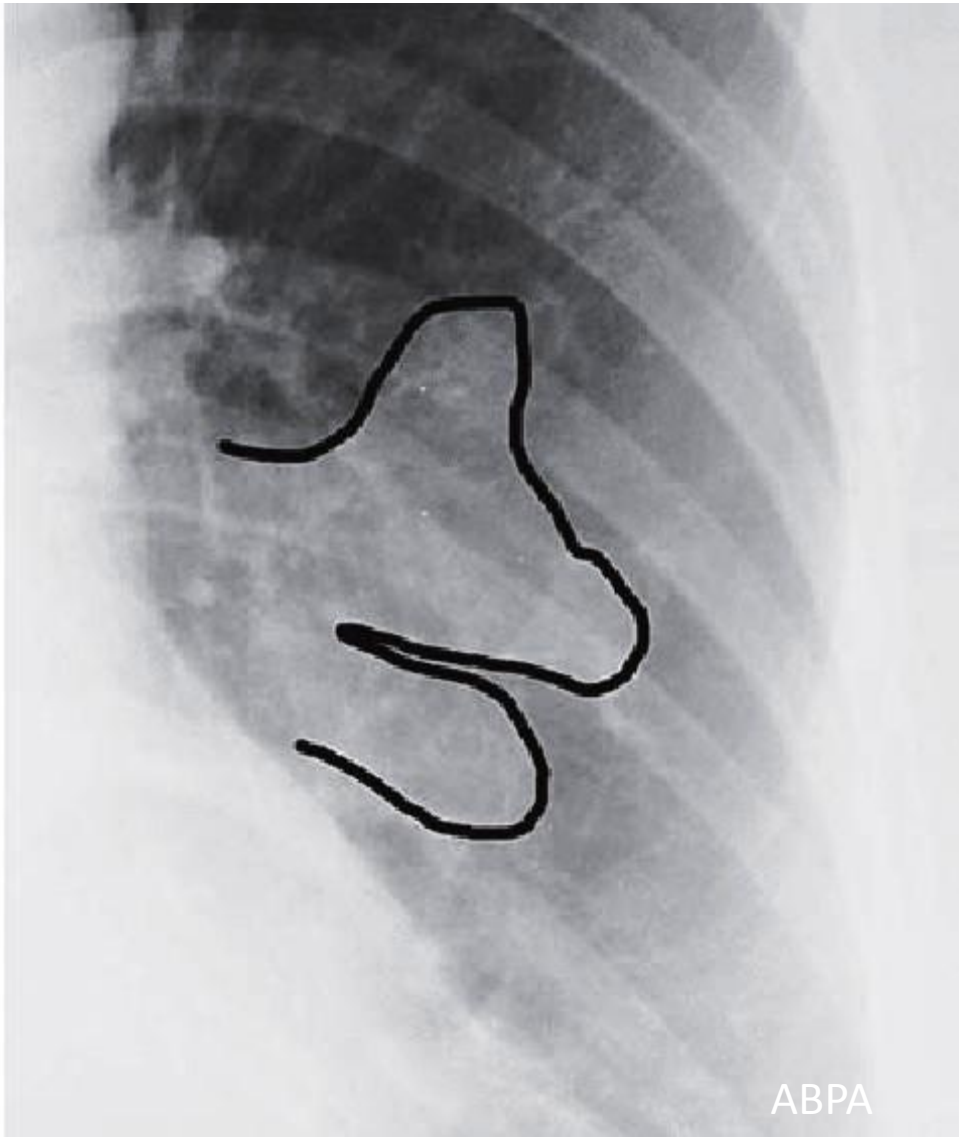
ABPA

Bronchiolar Disease

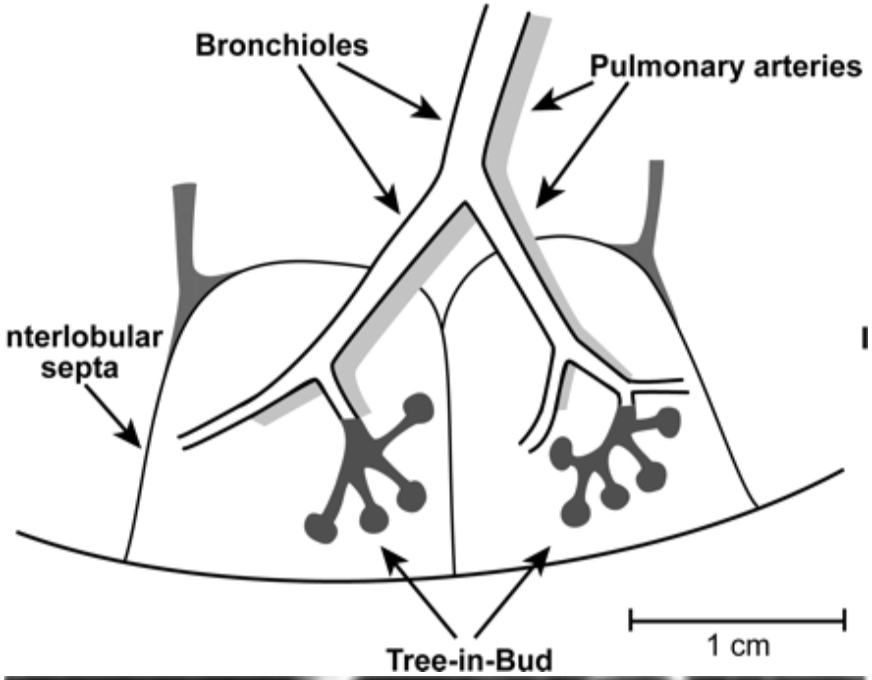

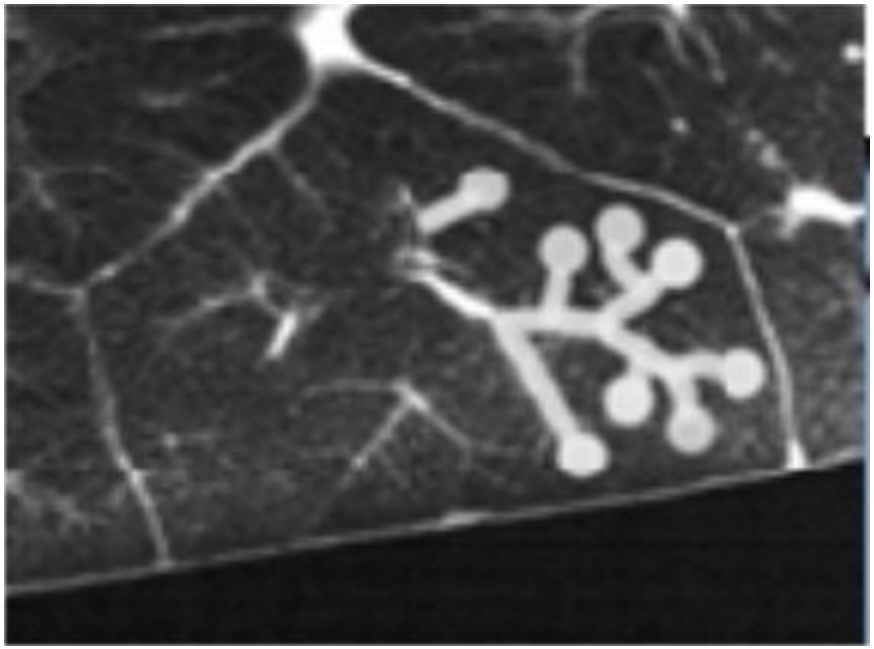

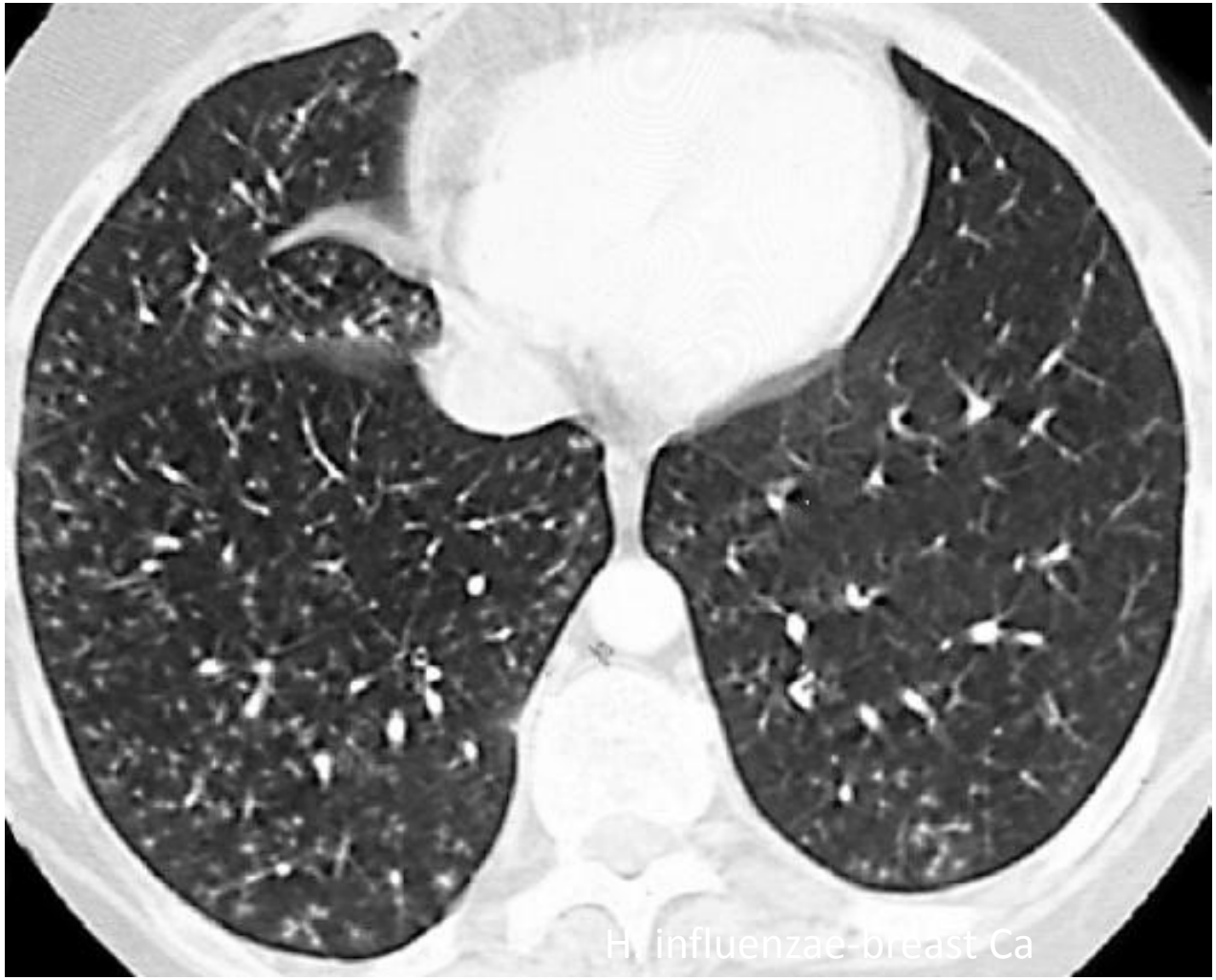

Α. Ομαλός υπεζωκότας

Διακριτή απόσταση οζιδίων από τον υπεζωκότα

} **κεντρολοβιδιακά οζίδια**

Β. Σύνδεση μέσω μέσω γραμμοειδών διακλαδώσεων → tree in bud

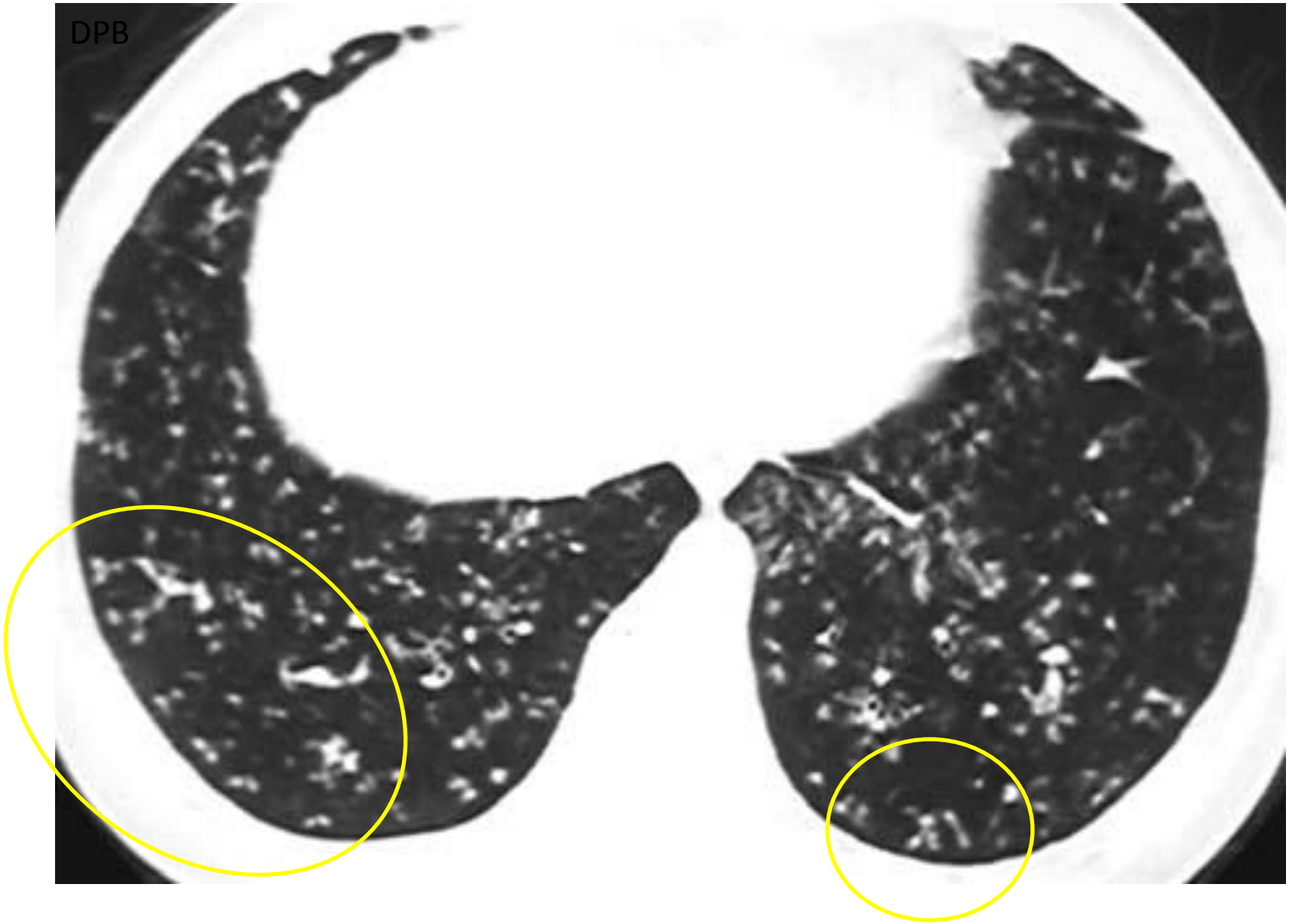
DPB

Κύρια διαφορική διάγνωση tree in bud

Α. Νοσήματα αεραγωγών

1) Λοιμώξεις (Φυματίωση, άτυπα μυκοβακτηρίδια, βακτήρια, ιοί, μύκητες)

2) Βρογχιολίτιδες μη λοιμώδους αιτιολογίας

- ✓ **Αποφρακτική βρογχιολίτιδα**
- ✓ **Λεμφοζιδιακή βρογχιολίτιδα (CTD, ανοσοκαταστολή)**
- ✓ **Διάχυτη πανβρογχιολίτιδα**

3) Συγγενείς διαταραχές

- ✓ **Κυστική Ίνωση**
- ✓ **Σύνδρομο Kartagener**

4) Εισρόφηση

5) Εισπνοή τοξικών ουσιών/αερίων

6) Αλλεργική βρογχοπνευμονική ασπεργίλλωση

Β. Νεοπλάσματα (σπάνια)

1) Νεοπλασματικά έμβολα

2) Αδενοκαρκίνωμα με λεπιδική ανάπτυξη

Οζιδιακό πρότυπο

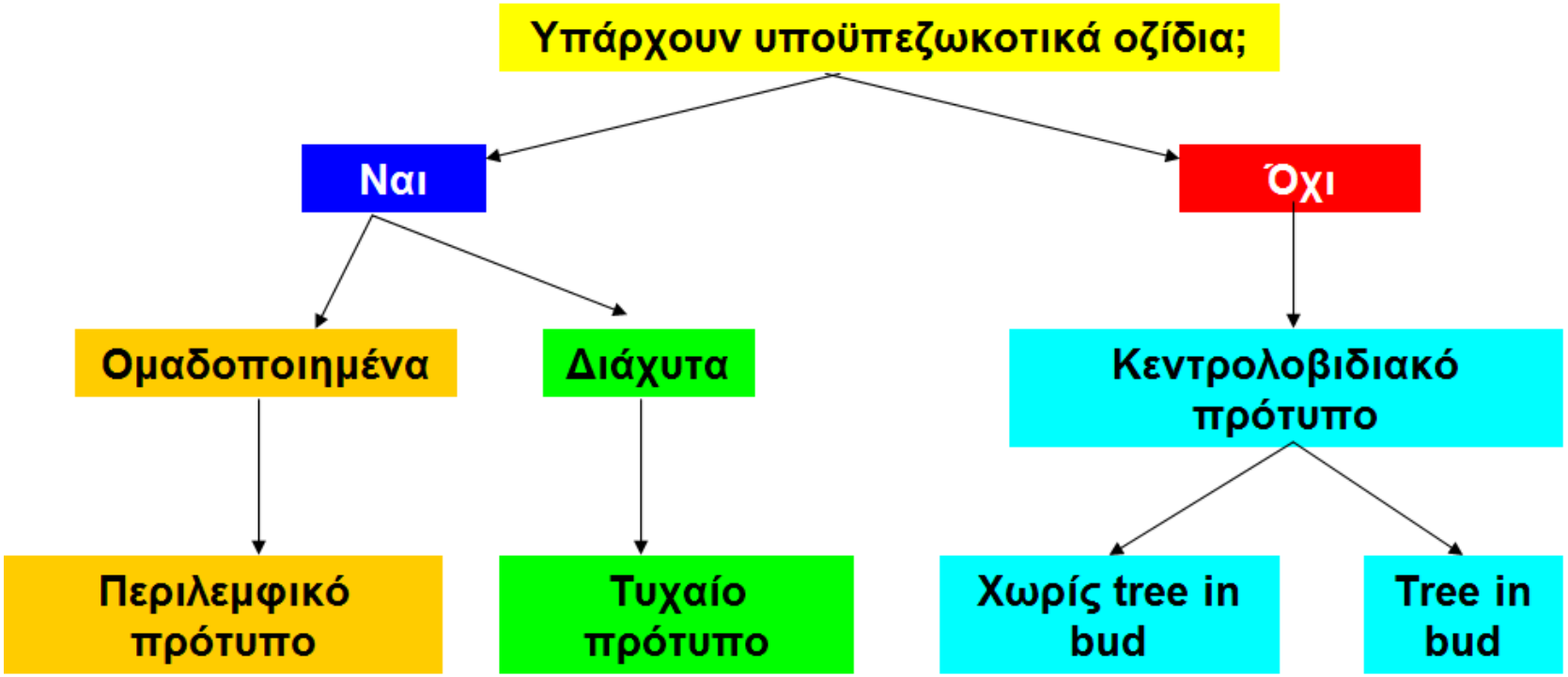

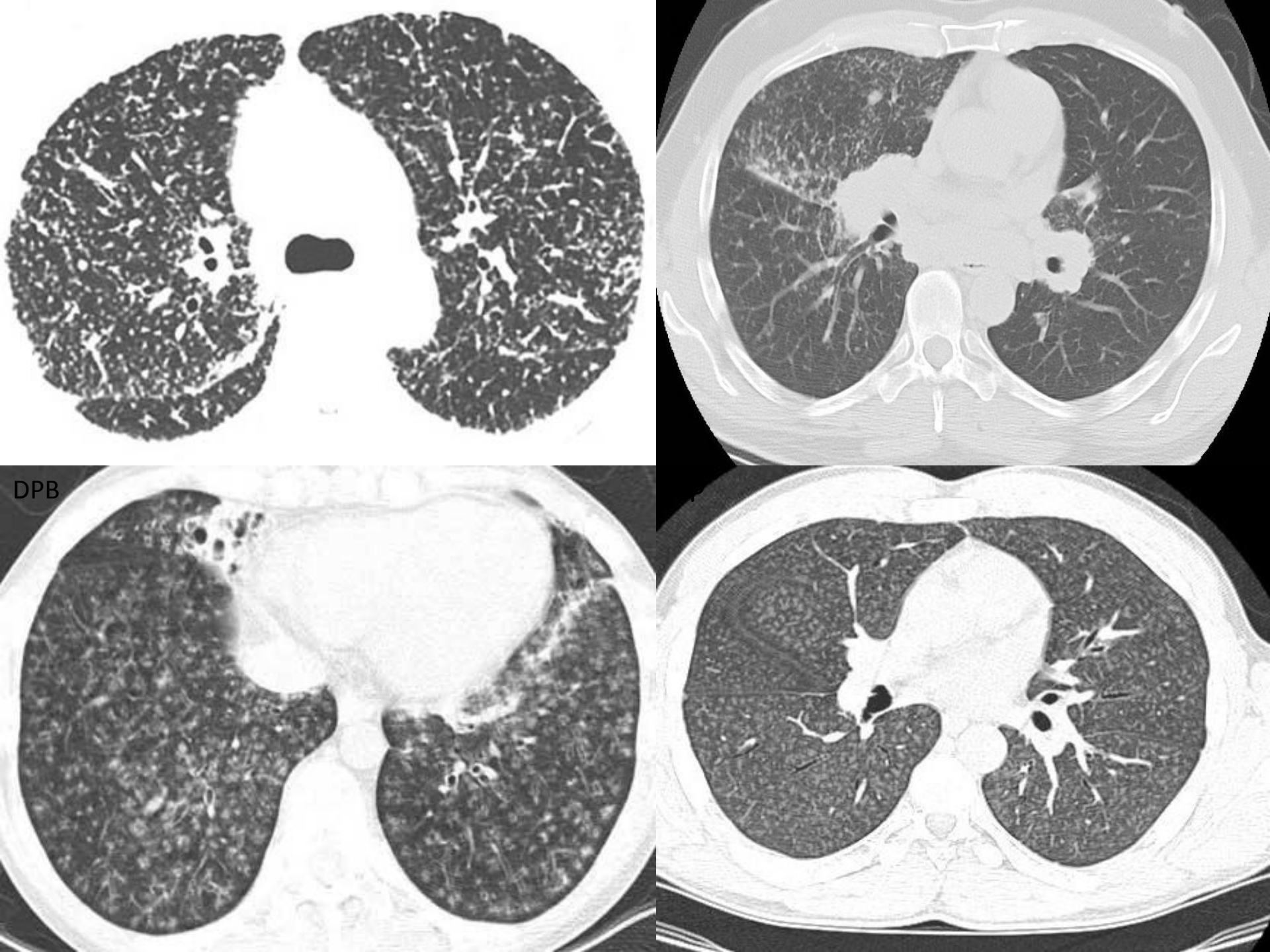
DPB

2. Αυξημένη θολερότητα

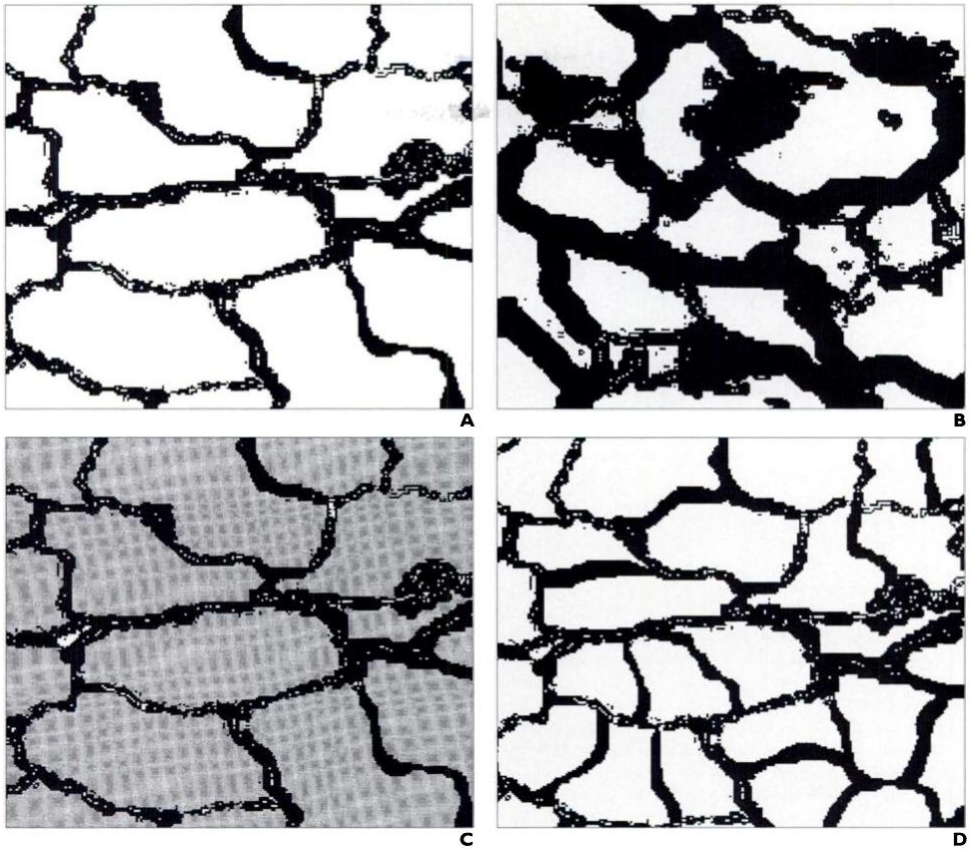

Αυξημένη θολερότητα

- Παρατηρείται όταν αυξάνεται η πυκνότητα (attenuation) του πνευμονικού παρεγχύματος
- Πυκνότητα πνευμονικού παρεγχύματος εξαρτάται από την αναλογία πευμονικού ιστού, αίματος και αέρα →

✓ αυξάνεται η ποσότητα «πνευμονικού ιστού» (π.χ. φλεγμονή, ίνωση) ή αυτός γίνεται πυκνότερος (π.χ. επασβέστωση) ή και τα δύο

✓ αυξάνεται η ποσότητα αίματος στα μικρά αγγεία (συνήθως συνυπάρχει διάταση αυτών)

✓ μειώνεται η ποσότητα αέρα (ο οποίος συχνά αντικαθίσταται από πυκνότερο υλικό)

- **Η αναλογία εξαρτάται από διάφορους <u>φυσιολογικούς</u> παράγοντες όπως:**

✓ **Φάση του αναπνευστικού κύκλου**

✓ **Βαρύτητα**



Υπάρχουν 2 τύποι αυξημένης θολερότητας

✓ **Θολή ύαλος (ground glass)**

- **όταν δεν ασαφοποιούνται τα υποκείμενα αγγεία**

✓ **Πύκνωση (consolidation)**

- **όταν ασαφοποιούνται τα υποκείμενα αγγεία**

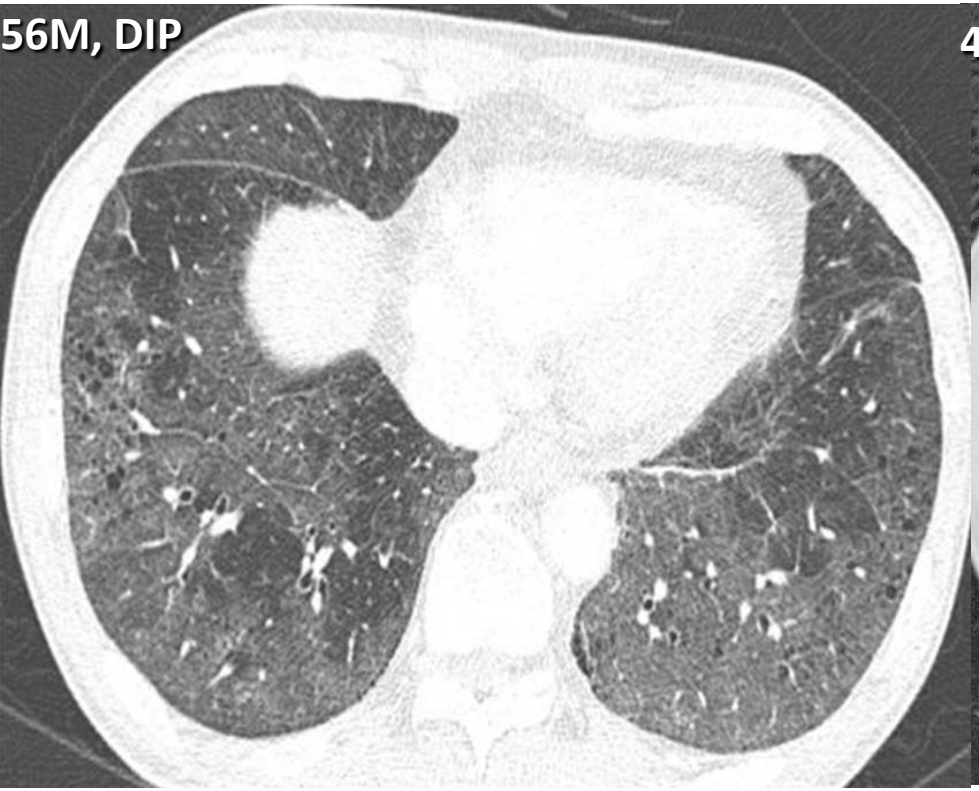

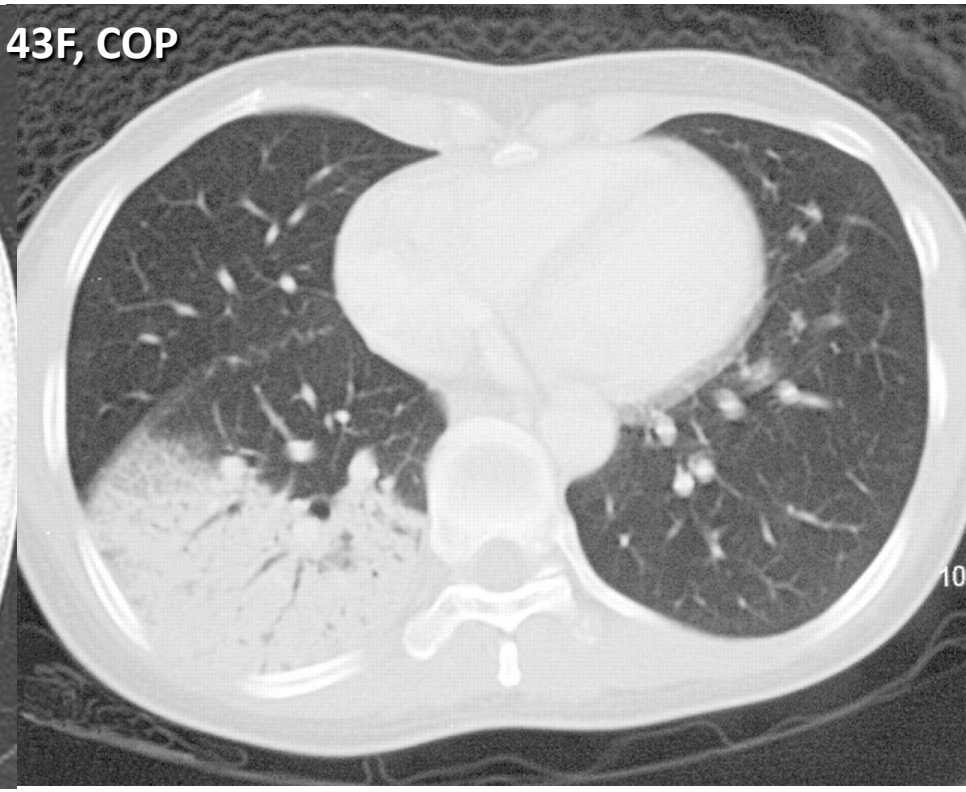

Ground glass

Identification of underlying vessels

Consolidation

Obscuration of underlying vessels

Θολή ύαλος

- **Εικόνα θολής υάλου μπορεί να αντιστοιχεί σε:**

Α. Φυσιολογικό υποκείμενο παρέγχυμα

- ✓ **Λήψη τομών σε εκπνευστική φάση**
- ✓ **Βαρυτοεξαρτώμενη ατελεκτασία**
- ✓ **Εκτροπή αιματικής ροής σε φυσιολογικές περιοχές λόγω αγγειόσπασμου στα πλαίσια κυψελιδικής υποξίας (regional hyperperfusion)**

Β. Παθολογικό υποκείμενο παρέγχυμα

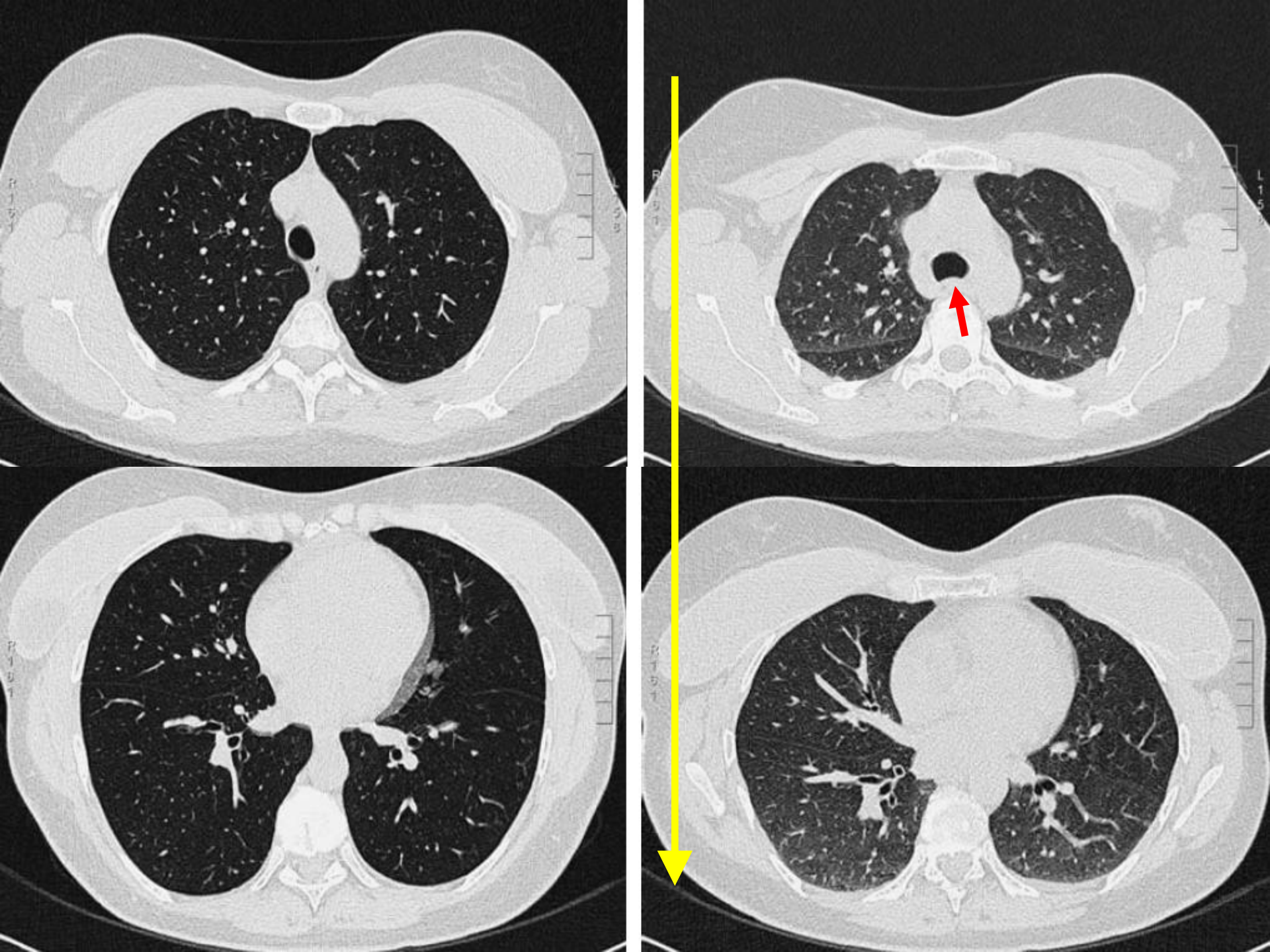

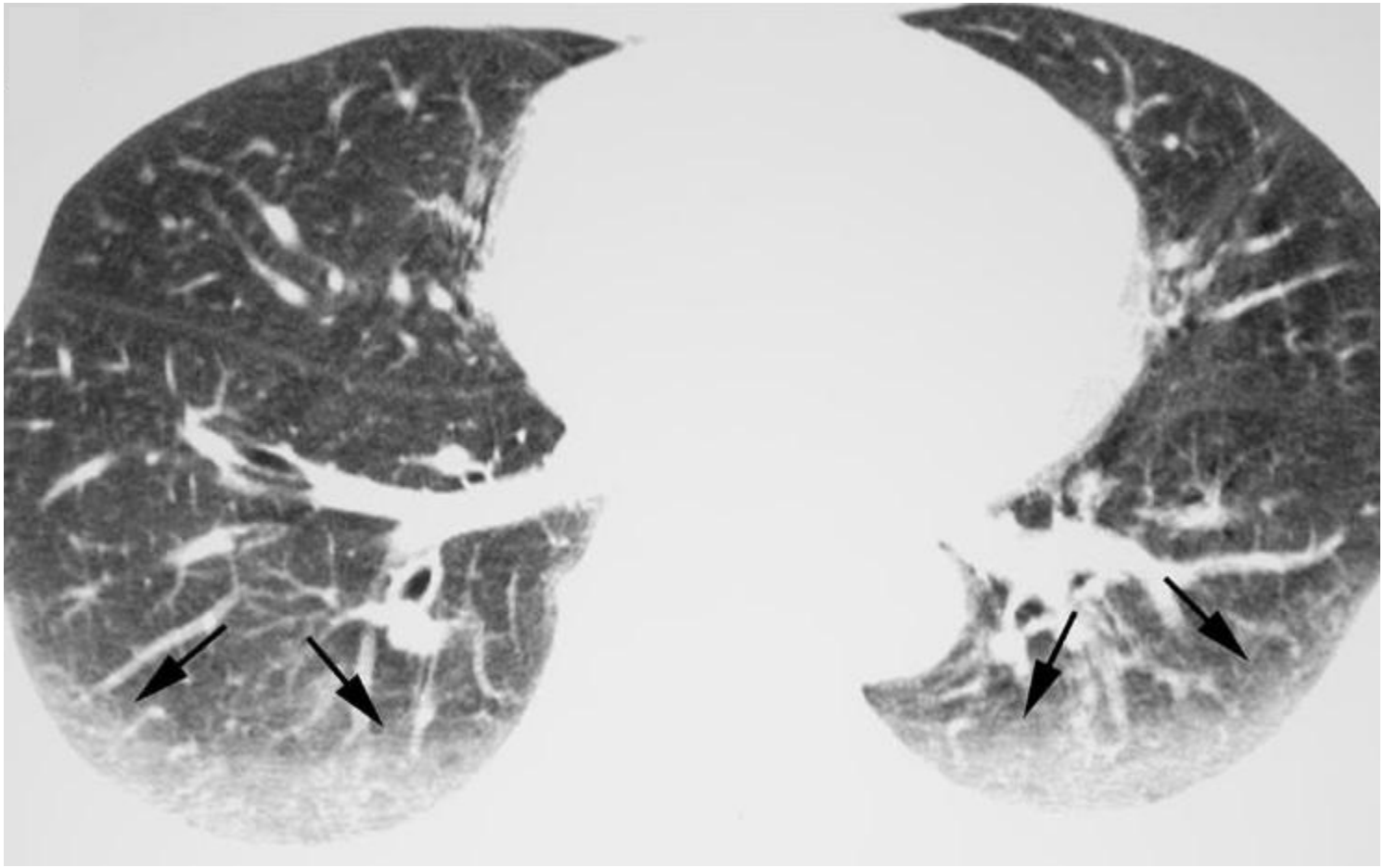

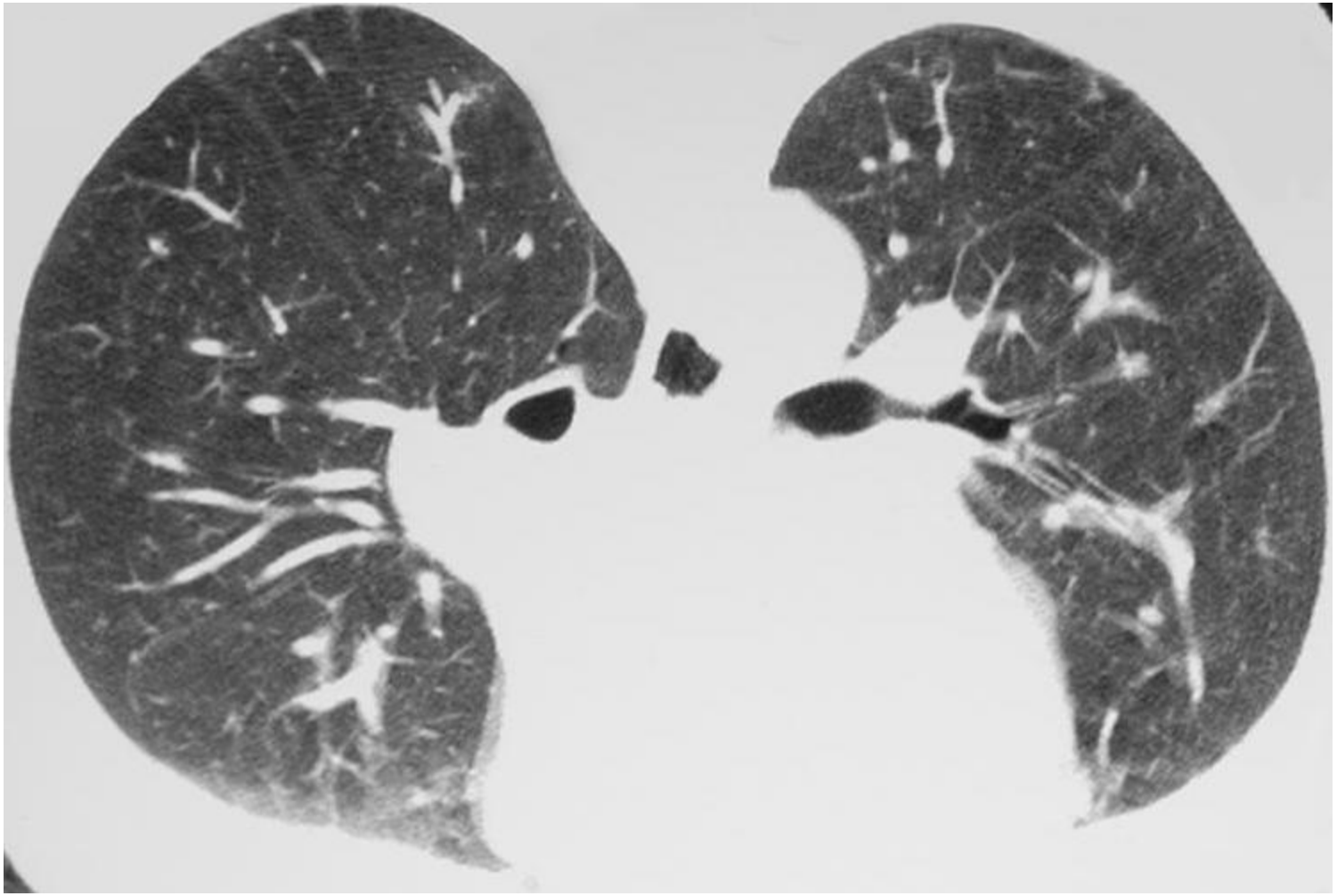

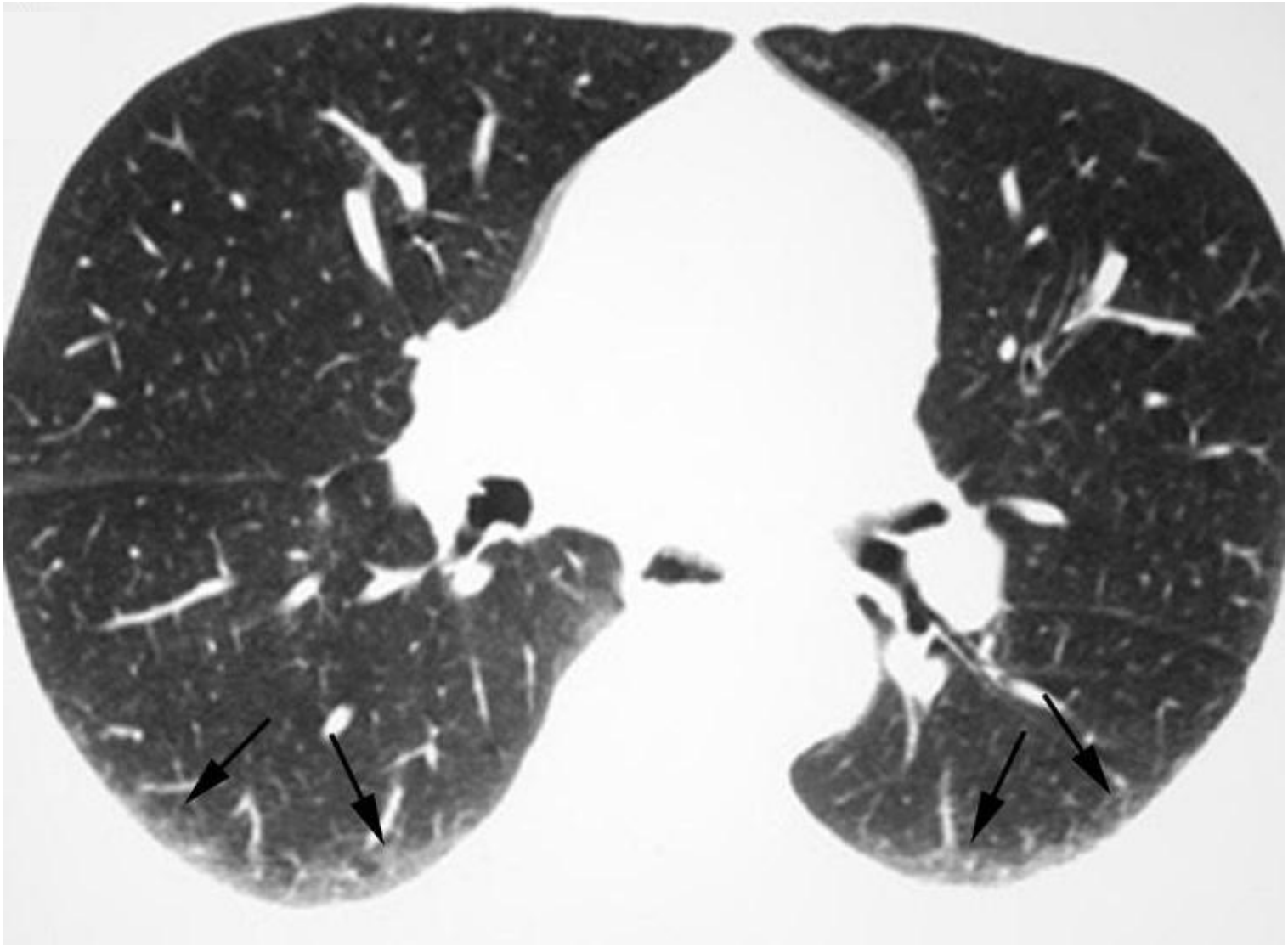

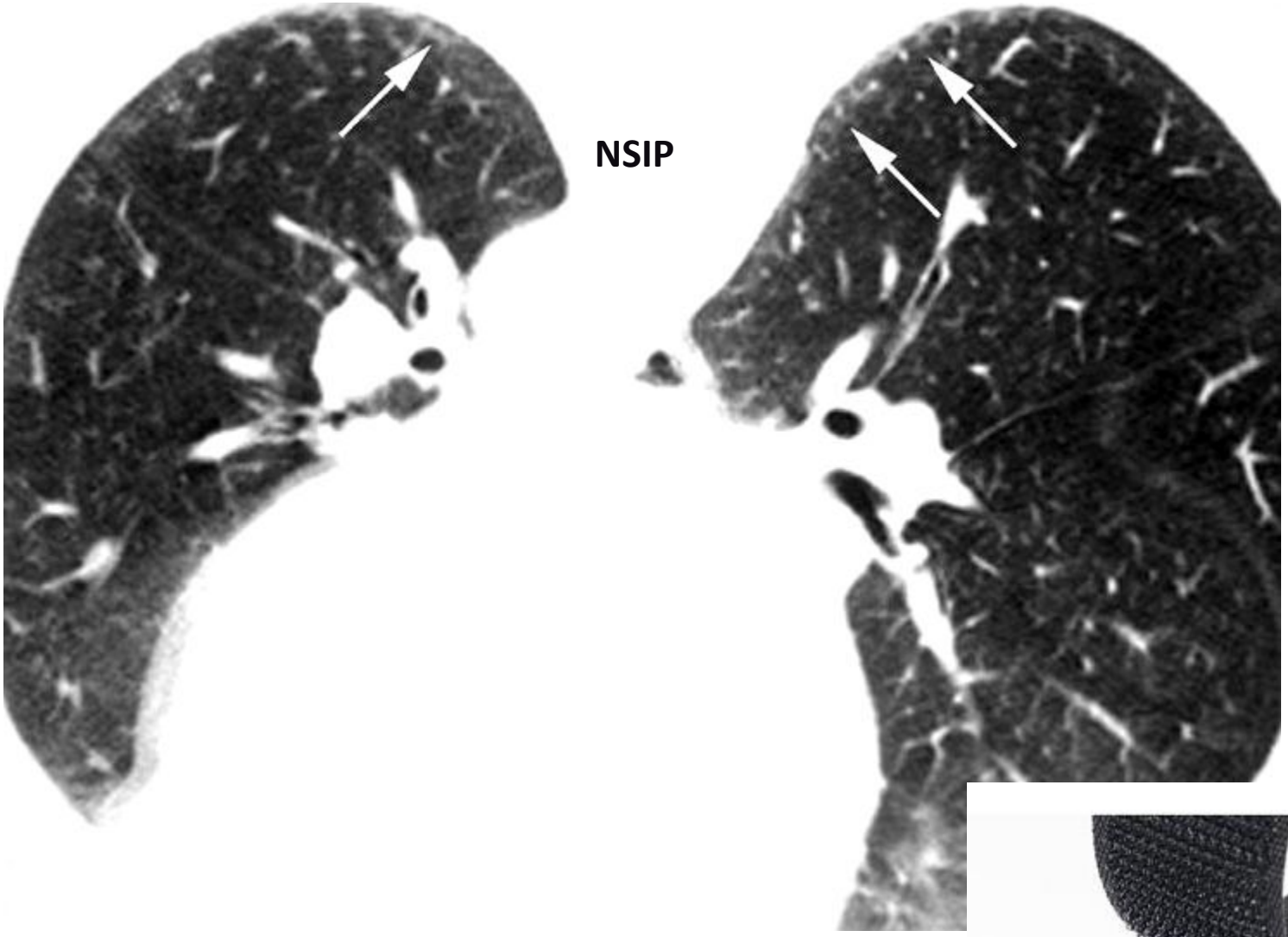

Κλινικό κριτήριο ??!!

Β. Θολή ύαλος-παθολογικά

i. **Νοσήματα που προκαλούν πλήρωση των κυψελίδων** ***(με οξεία, υποξεία ή χρονία διαδρομή)***

ii. **Νοσήματα που προκαλούν ίνωση η οποία όμως είναι κάτω από τα όρια ευκρίνειας της HRCT.**

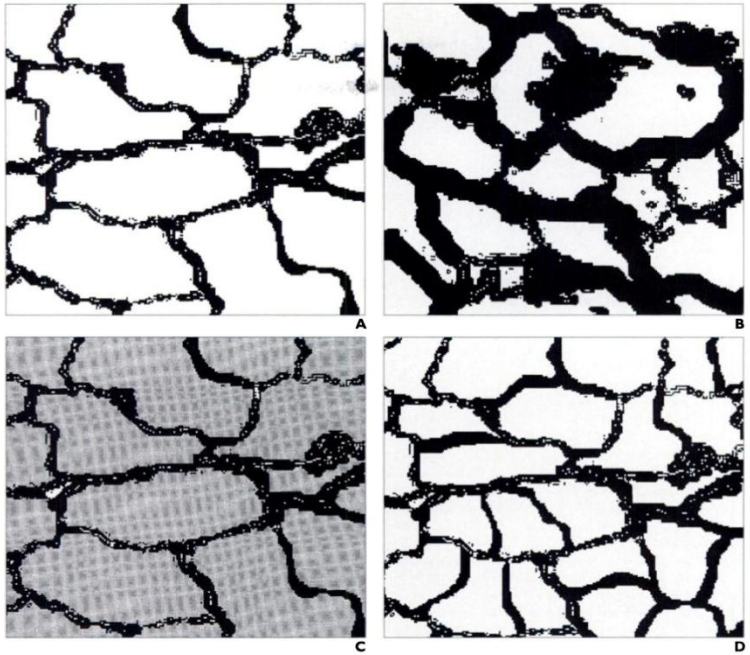

Βρογχιεκτασίες εντός θολής υάλου → και υποκείμενη ίνωση

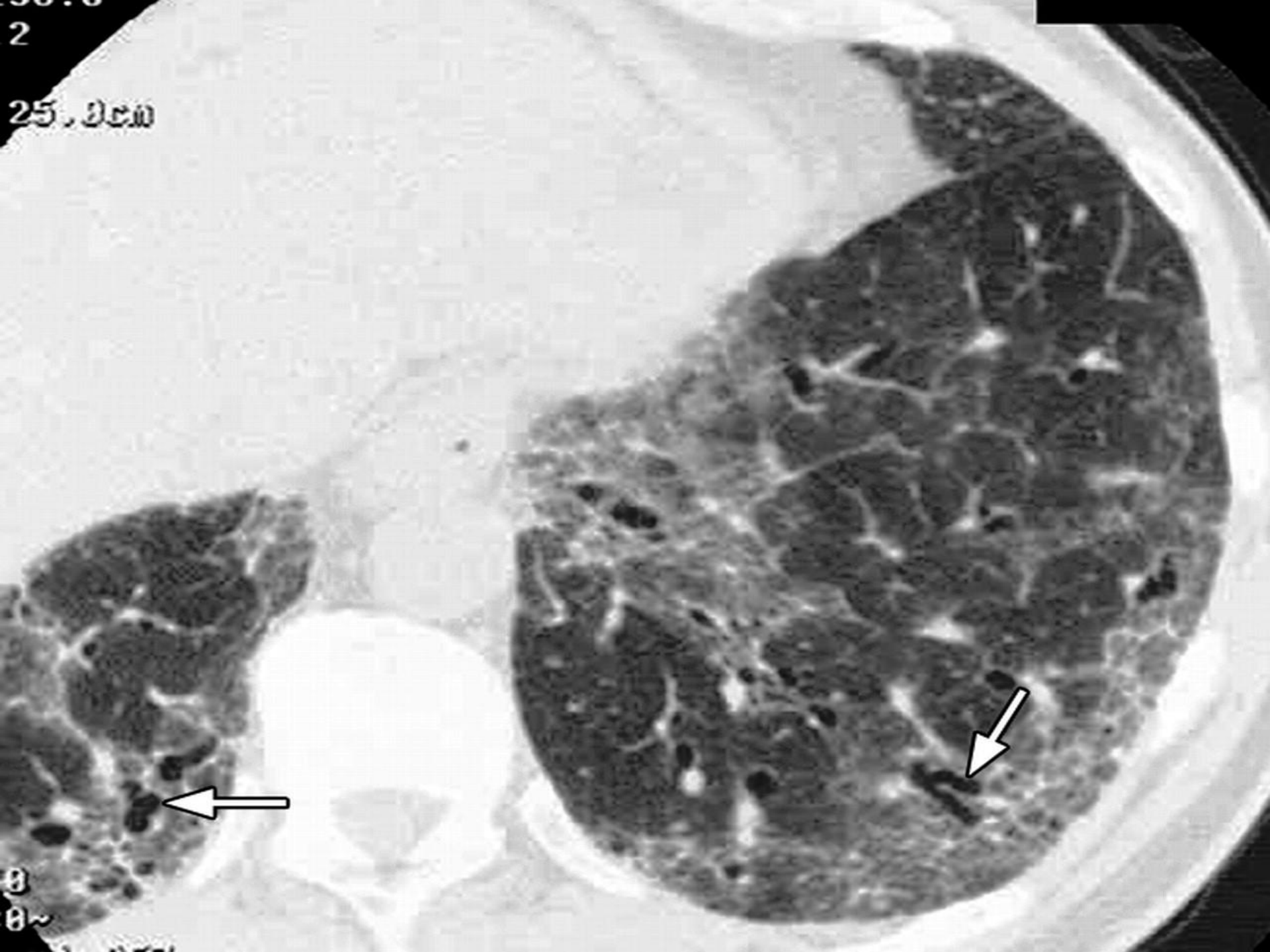
25.0cm

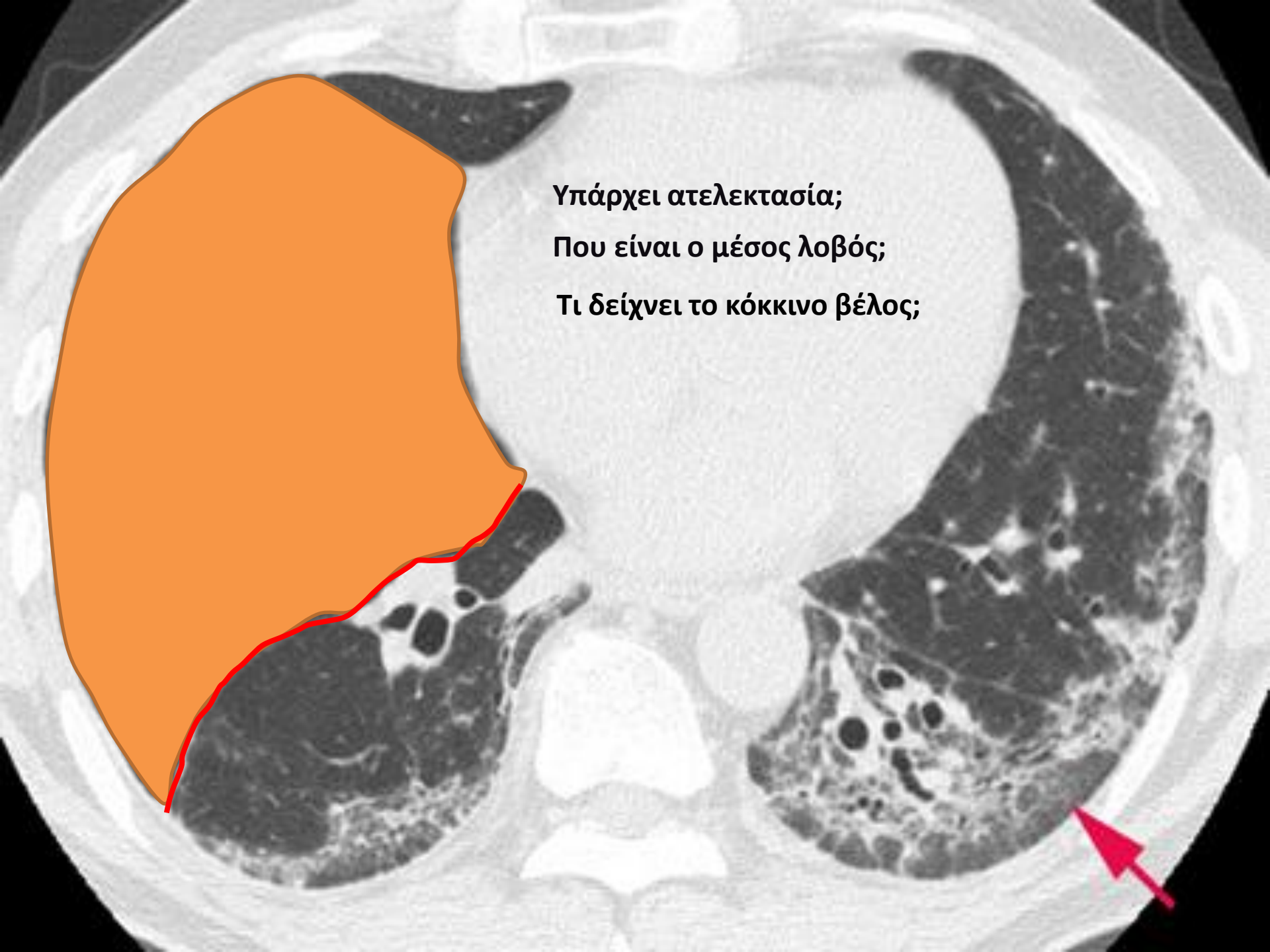
Υπάρχει ατελεκτασία;
Που είναι ο μέσος λοβός;
Τι δείχνει το κόκκινο βέλος;

Πότε η θολή ύαλος αντιστοιχεί σε «πλήρωση» και πότε σε ίνωση?

- Μπορεί να συνυπάρχει πλήρωση και ίνωση (παράδειγμα NSIP)
- Όταν με τη GGO συνυπάρχει πύκνωση → κατά κανόνα = air-space filling disease
- Όταν με τη GGO συνυπάρχει βροχεκτασίες/γραμμοειδές πρότυπο με διαταραχή της αρχιτεκτονικής → ίνωση

i. GGO + consolidation = air space filling disease
ii. GGO + smooth septal thickening = air space filling disease
iii. GGO + bronchiectasis = fibrosis
iv. GGO + irregular reticular pattern = fibrosis
v. Only GGO = ddx isolated diffuse GGO (ID-GGO)

Πρακτική προσέγγιση GGO

- **Εικόνα GGO εμφανίζεται πολύ συχνά σε συνδυασμό με άλλα ακτινολογικά πρότυπα**
- **Το γεγονός αυτό καθιστά τη συνολική λίστα δ.δ. GGO "ατελείωτη"**
- **Προσπαθούμε να στηριχτούμε στην παρουσία <u>ή απουσία</u> ακτινολογικών ευρημάτων τα οποία περιορίζουν το φάσμα της δ.δ.**

1ο βήμα: να αποκλεισθούν καταστάσεις που οι περιοχές GGO αντιστοιχούν σε φυσιολογικό υποκείμενο παρέγχυμα

a) Φυσιολογικός συνολικά πνεύμονας

- ✓ βαρύτητα-prone scans,
- ✓ εκπνοή-θέση υμενώδους μοίρας τραχείας,

b) Ύπαρξη παθολογίας, εκτός των περιοχών GGO (εικόνα μωσαϊκού-expiratory scans)

2ο βήμα : οι περιοχές GGO, αντιστοιχούν σε υποκείμενη παθολογία

a) Η εικόνα GG συνδυάζεται με 2ο ακτινολογικό πρότυπο

i) Το 2ο ακτινολογικό πρότυπο είναι "διακριτό", υπερέχει και τελικά καθορίζει τη δ.δ.

ii) Το 2ο ακτινολογικό πρότυπο "συνδυάζεται" με την εικόνα GG και δημιουργεί ένα σύνθετο πρότυπο

b) Η εικόνα GG λαμβάνει ειδικούς ακτινομορφολογικούς χαρακτήρες που αλλάζουν το ακτινολογικό πρότυπο (χαρακτηριστικό παράδειγμα → ill defined GGO centrilobular nodules with upper zone predominance → subacute EAA)

c) Η εικόνα GG έχει διάχυτη κατανομή και αποτελεί το μοναδικό ακτινολογικό πρότυπο → Isolated Diffuse Ground Glass Opacity (ID-GGO)

2ai) Το 2ο ακτινολογικό πρότυπο είναι "διακριτό", υπερέχει και τελικά καθορίζει τη δ.δ.

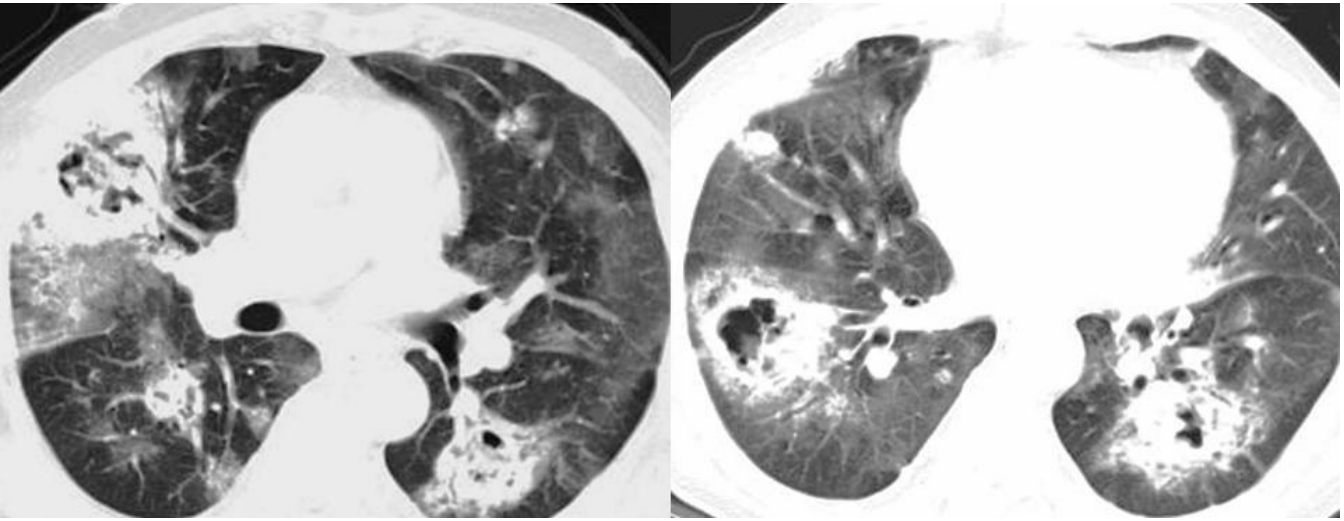

Cavitation

Invasive aspergillosis

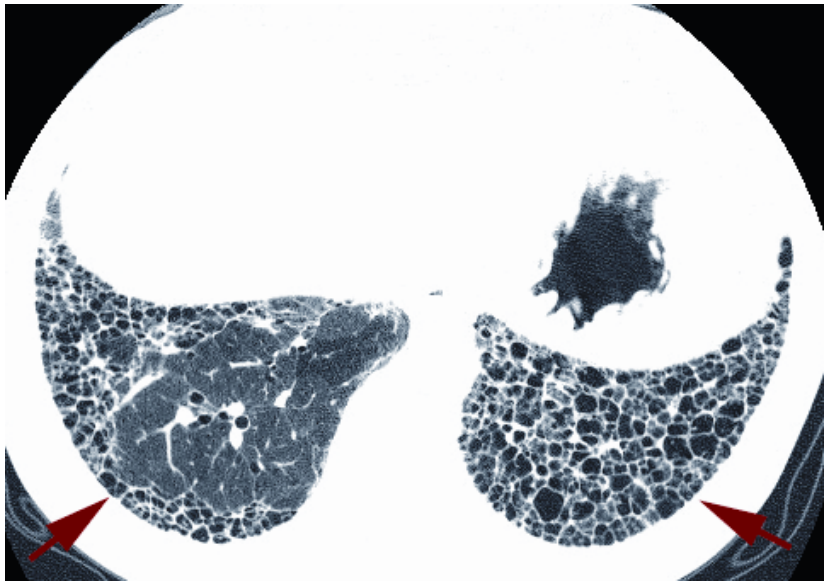

Honeycombing

UIP/IPF

2aii) Το 2ο ακτινολογικό πρότυπο "συνδυάζεται" με την εικόνα GG και δημιουργεί ένα σύνθετο πρότυπο

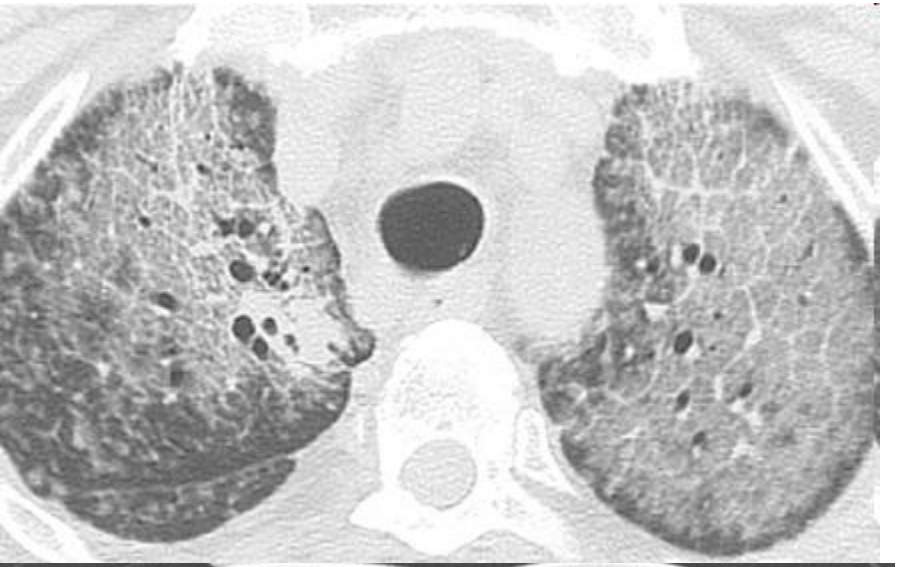

GGO + interlobular septal thickening = crazy paving

Adenocarcinoma, lepidic growth, 78M

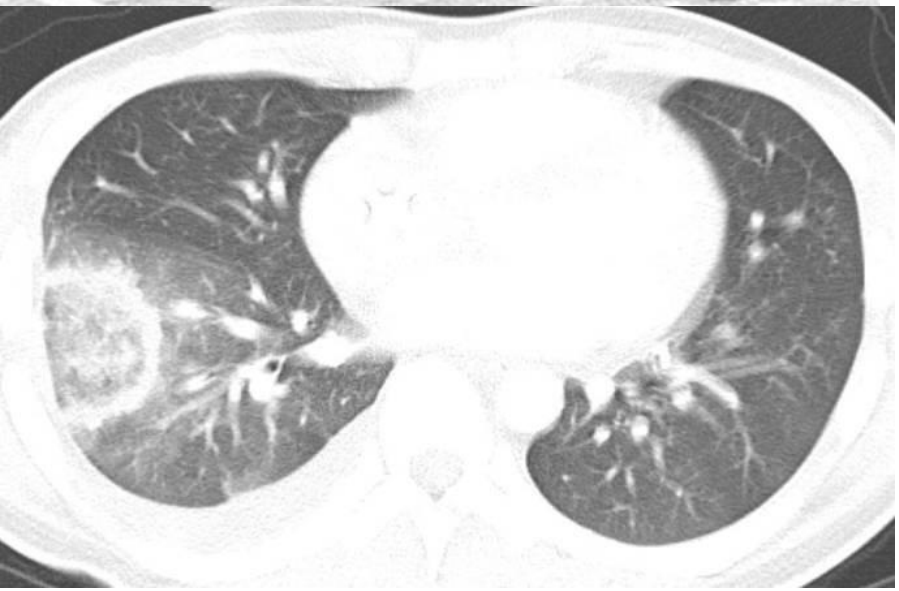

GGO internal + peripheral rim of consolidation = reversed halo sign

Invasive aspergillosis in ALL , 28F

WBC: 172.500 (blasts: 20%)

2aii) Το 2ο ακτινολογικό πρότυπο “συνδυάζεται” με την εικόνα GG και δημιουργεί ένα σύνθετο πρότυπο

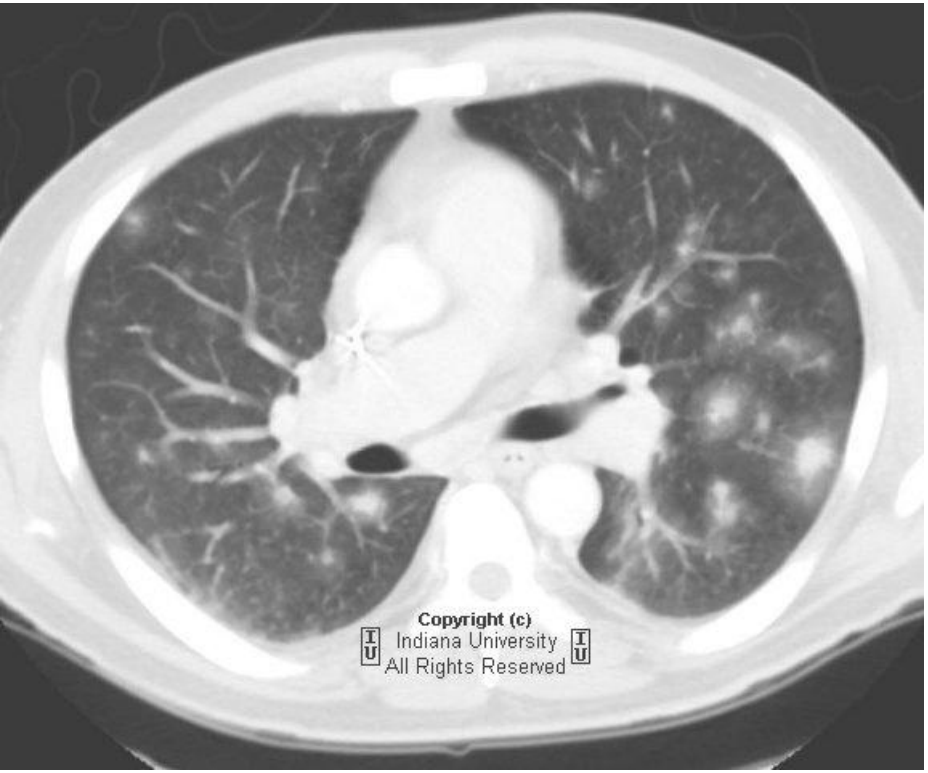

Consolidation internal + peripheral rim of GGO = halo sign

Invasive aspergillosis

2b) Η εικόνα GG λαμβάνει ειδικούς ακτινομορφολογικούς χαρακτήρες που αλλάζουν το ακτινολογικό πρότυπο

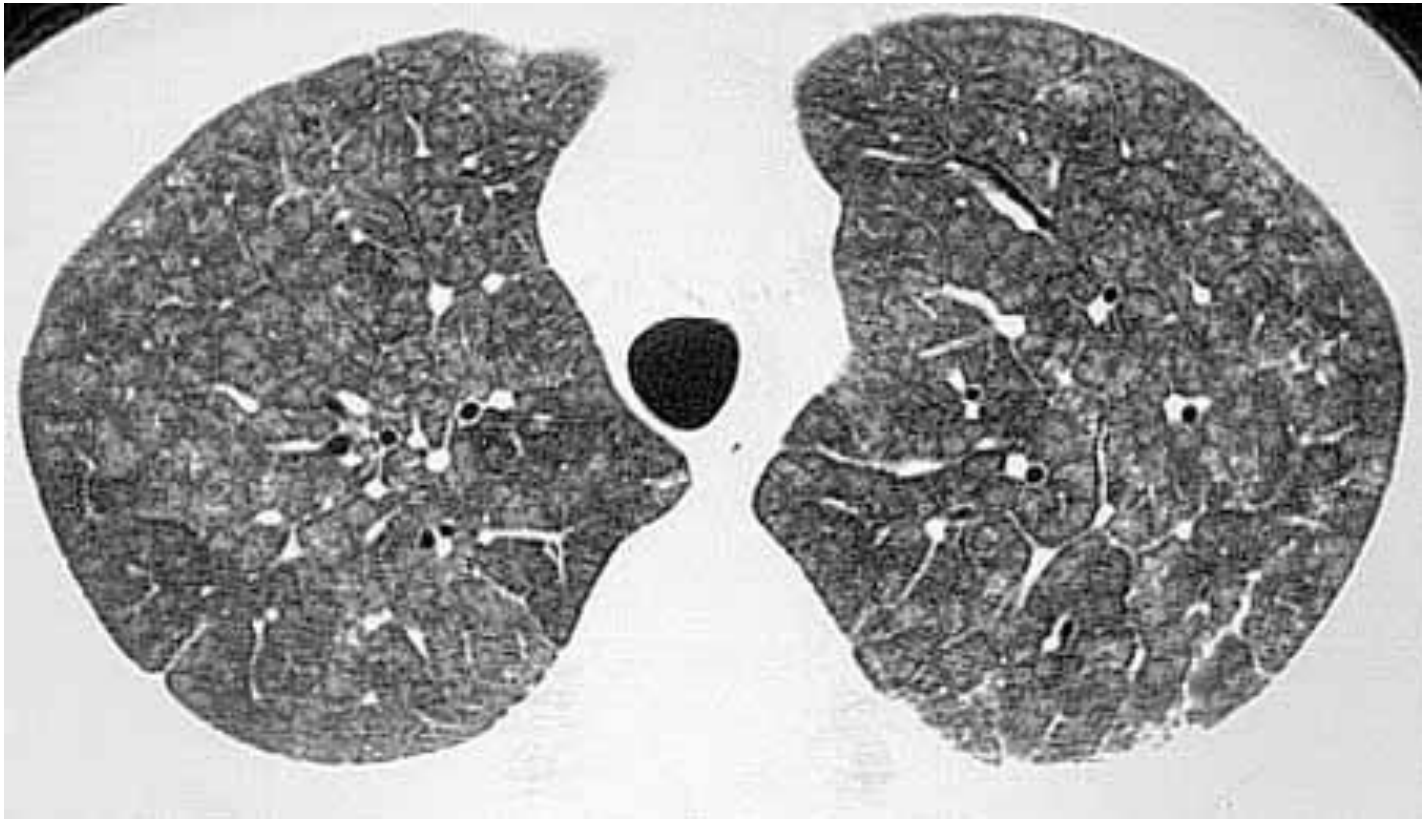

Ill defined GGO centrilobular nodules with upper zone predominance → subacute EAA

2c) Isolated Diffuse Ground Glass Opacity (ID-GGO)

- **Σε ID-GGO κύριο ρόλο στη δ.δ. παίζουν δύο κλινικά στοιχεία:**

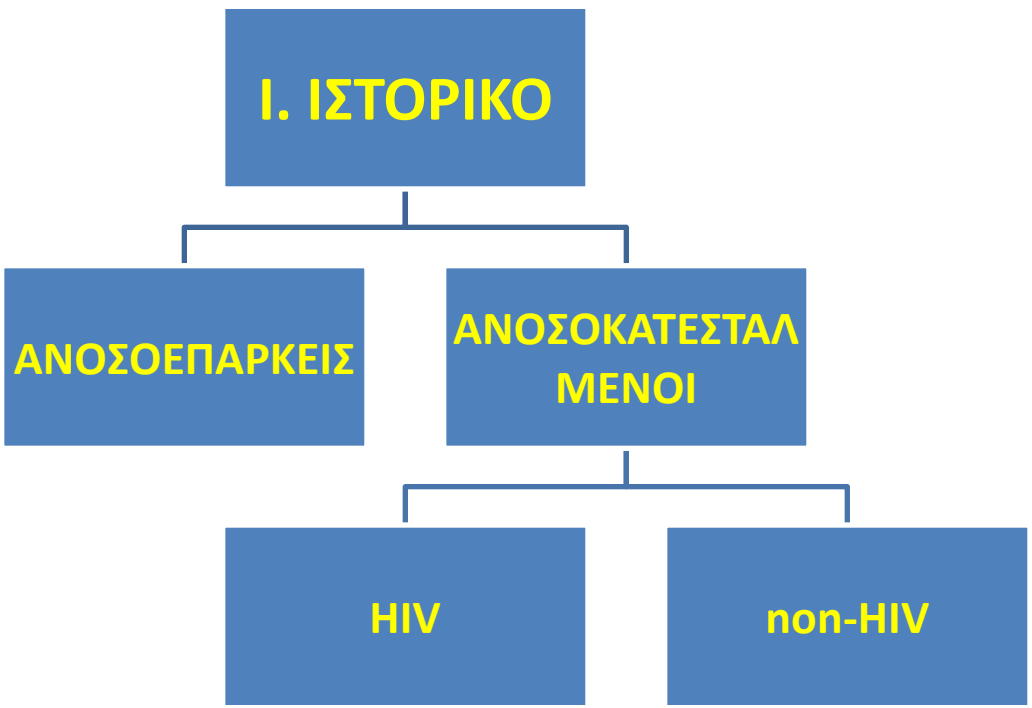

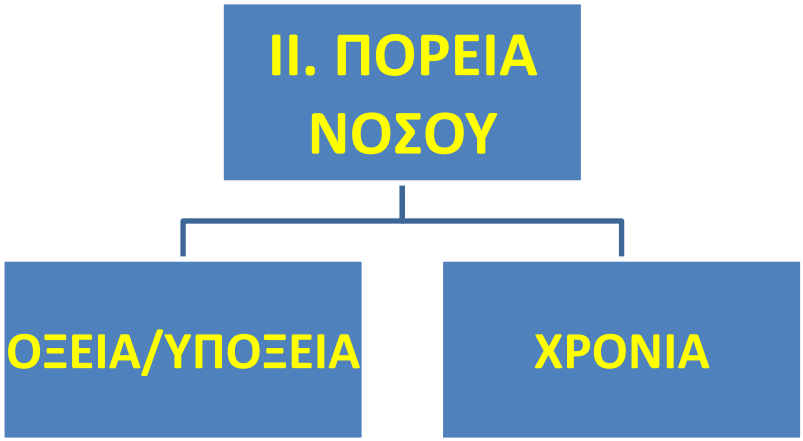

Κύρια αίτια αμιγούς, διάχυτης θολής υάλου με βάση το ιστορικό και την πορεία της νόσου			
Ιστορικό		Κατηγορία	Διαφορική διάγνωση
Ανοσοκατεσταλμένοι	HIV	Ευκαιριακές λοιμώξεις Άλλα	P. jirovechi, ιοί Φαρμακευτική τοξικότητα
	Υπό χημειοθεραπεία	Ευκαιριακές λοιμώξεις Οξεία νόσος πλήρωσης των κυψελίδων Άλλα	PCP, ιοί Πνευμονικό οίδημα (συχνή η υπερφόρτωση υγρών), κυψελιδική αιμορραγία Φαρμακευτική τοξικότητα*
Ανοσοεπαρκείς	Προοδευτική δύσπνοια	Διάχυτες πνευμονοπάθειες Άλλα	(C)OP, NSIP, DIP, RBILD, υποξεία/χρόνια EAA, κυψελιδική πρωτεΐνωση Αδενοκαρκίνωμα με λεπιδική ανάπτυξη
	Οξεία δύσπνοια	Οξεία νόσος πλήρωσης των κυψελίδων	Καρδιακή ανεπάρκεια, μη καρδιογενές πνευμονικό οίδημα, κυψελιδική αιμορραγία, οξεία EAA, AEP

*Η φαρμακευτική τοξικότητα συχνά υποδιαγιγνώσκεται. Μπορεί να προκαλέσει αμιγή, διάχυτη θολή ύαλο με διάφορους τρόπους: NSIP, OP, ηωσινοφιλική πνευμονία, διάχυτη κυψελιδική βλάβη (DAD), πνευμονικό οίδημα λόγω αυξημένης διαπερατότητας (π.χ. gemcitabine, all-trans retinoic acid).

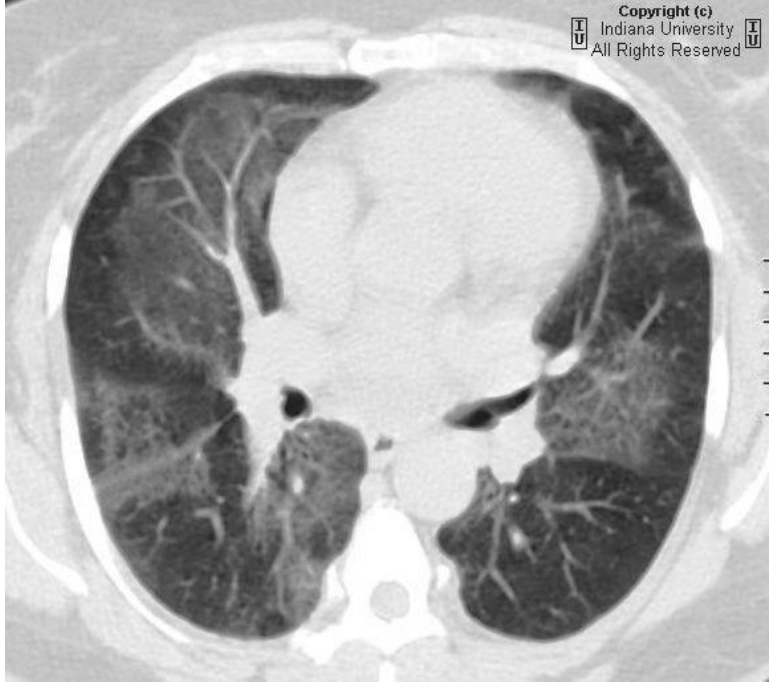

HIV (+), CD4: 120

PCP

HIV (+)

CMV

Acute promyelocytic leukemia (M3)

All trans retinoic acid syndrome

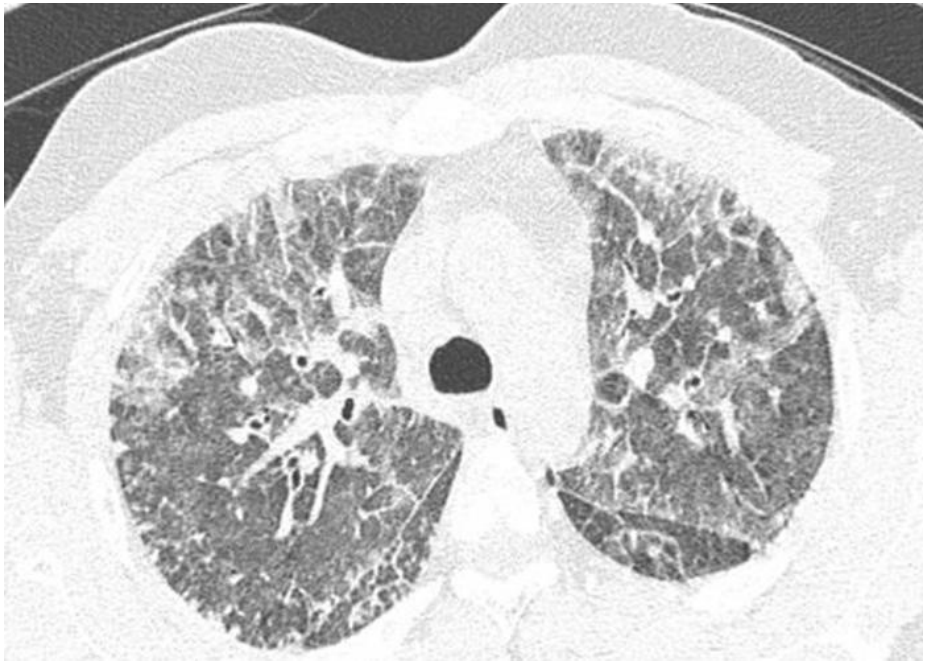

22M, Ανοσοεπαρκής

Οξεία δύσπνοια

Πρόσφατη έναρξη καπνίσματος

ΑΕΡ

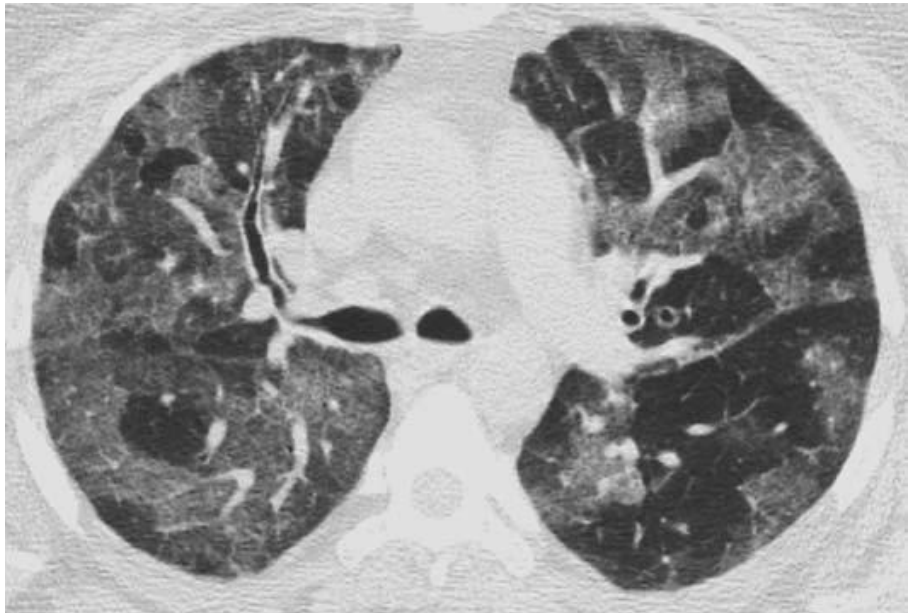

44M, Ανοσοεπαρκής

Οξεία δύσπνοια

Στένωση μιτροειδούς

Πνευμονικό οίδημα

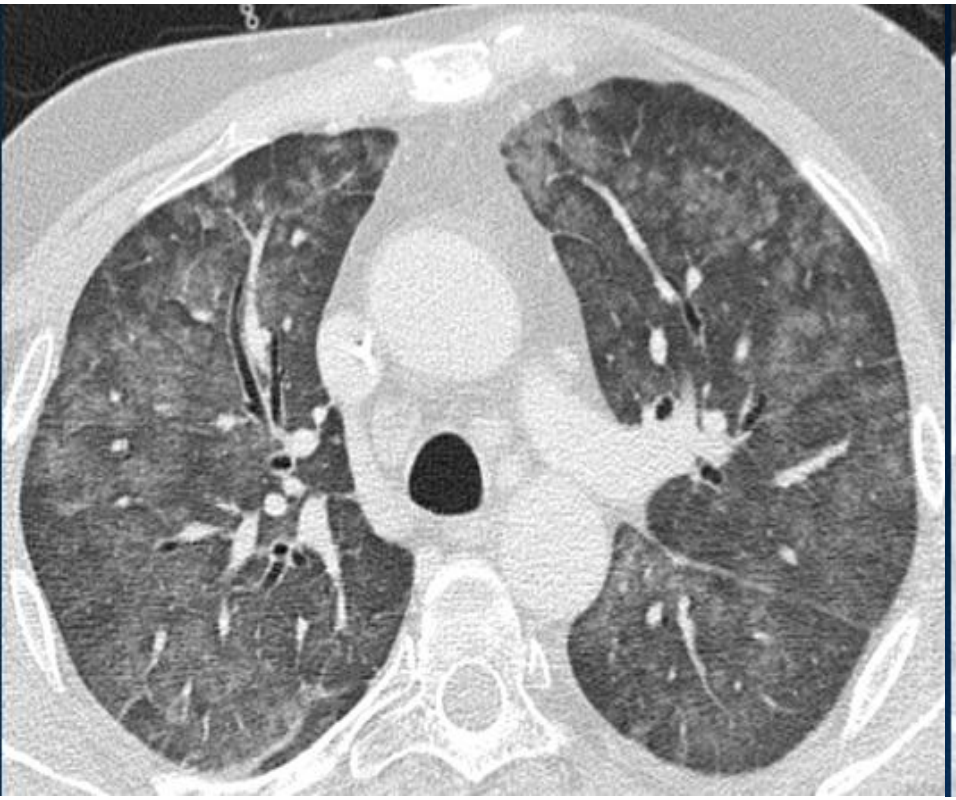

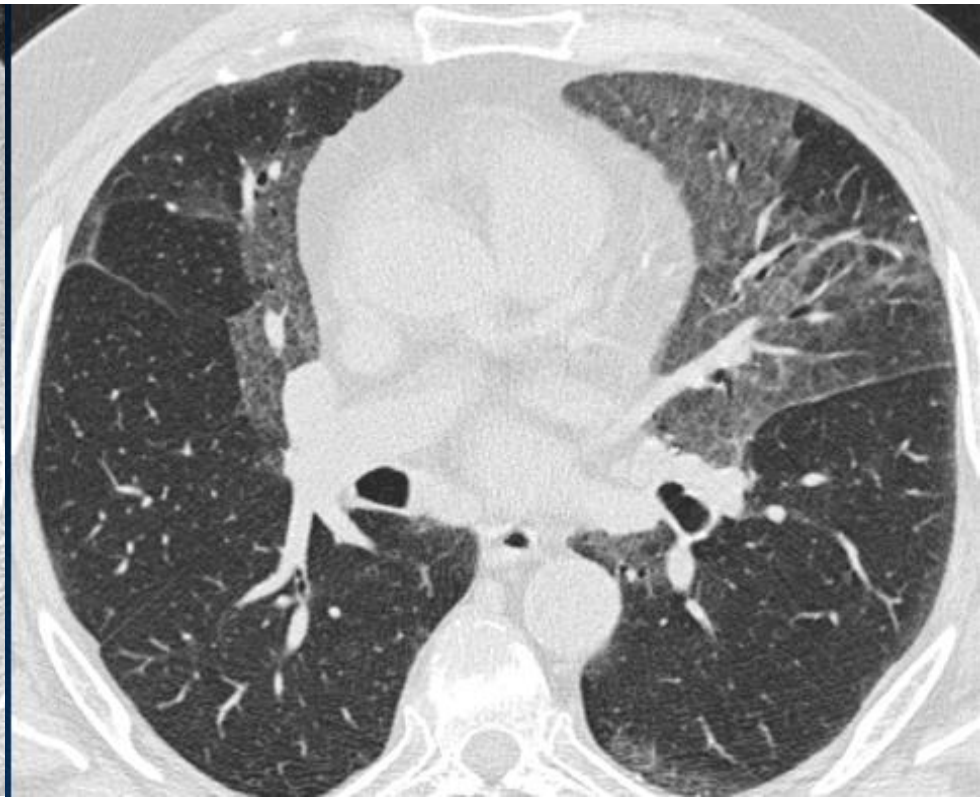

Ανοσοεπαρκείς, προοδευτική δύσπνοια

Cellular NSIP

DIP

Θολή ύαλος

Με φυσιολογικό υποκείμενο παρέγχυμα

Φάση εκπνοής

✓Υμενώδης μοίρα τραχείας

Βαρυτοεξαρτώμενη

✓Prone scans

Εικόνα μωσαϊκού

✓Expiratory scans

Συνυπάρχει 2ο ακτινολογικό πρότυπο

Το 2ο πρότυπο είναι αυτοδύναμο

Δημιουργείται σύνθετο πρότυπο

Η GGO αντιστοιχεί σε οζίδια

ID-GGO

Πύκνωση (consolidation)

- Η παρουσία πύκνωσης σημαίνει πάντοτε παθολογία του υποκείμενου πνευμονικού παρεγχύματος
- Μπορεί (όχι απαραίτητα) να υπάρχει αεροβρογχόγραμμαΠαθογένεια:
- Οφείλεται κατά κανόνα σε air-space filling disease (για το λόγο αυτό η δ.δ. επικαλύπτεται σε σημαντικό ποσοστό με το πρότυπο GG)
- Σπανιότερα οφείλεται σε νοσήματα του διάμεσου ιστού (π.χ. pseudoalveolar sarcoidosis → galaxy sign, Silicosis → PMF)

Air-space filling diseases

Νοσήματα	Ενδοκυψελιδικό υλικό
Πνευμονία	Φλεγμονώδες εξιδρωματικό υλικό
Πνευμονικό οίδημα	Διϊδρωματικό υλικό
Κυψελιδική αιμορραγία	Αίμα
Κυψελιδική πρωτεΐνωση	Ενδογενές λιποπρωτεινϊκό υλικό
Εξωγενής λιποειδική πνευμονία	Εξωγενές λιποειδικό υλικό
Κυψελιδική μικρολιθίαση	Επασβεστωμένοι μικρόλιθοι
Χρόνια ηωσινοφιλική πνευμονία	Ηωσινόφιλα
Αποφολιδωτική διάμεση πνευμονία (DIP)	Μακροφάγα
Οργανούμενη πνευμονία (OP)	Δεσμίδες συνδετικού ιστού
Βρογχοκυψελιδικό καρκίνωμα	Νεοπλασματικά κύτταρα

3. Αυξημένη διαυγαστικότητα-πρότυπο μωσαϊκού

Αυξημένη διαυγαστικότητα

- **Παρατηρείται όταν <u>μειώνεται η πυκνότητα</u> του πνευμονικού παρεγχύματος**
- **Πυκνότητα πνευμονικού παρεγχύματος εξαρτάται από την αναλογία πευμονικού ιστού, αίματος και αέρα →**

- ✓ **μειώνεται η ποσότητα πνευμονικού ιστού**
- ✓ **μειώνεται η ποσότητα αίματος στα μικρά αγγεία**
- ✓ **αυξάνει η ποσότητα αέρα**

Αυξημένη διαυγαστικότητα

- Mosaic perfusion (ανακατανομή αιμάτωσης)
- Εμφύσημα
- Κυστικές-κοιλοτικές αλλοιώσεις
- Βρογχεκτασίες
- Πνεύμονας-μελικηρύθρα

Εικόνα μωσαϊκού (mosaic pattern)

- **<u>Ορισμός</u>: αποτελεί ανομοιογενή απεικόνιση του πνευμονικού παρεγχύματος**

✓ **Νοσήματα του παρεγχύματος με περιοχές ID-GGO με *<u>εμβαλλωματική</u>* κατανομή,**

✓ **Νοσήματα των αεραγωγών**

✓ **Νοσήματα των αγγείων**

Mosaic perfusion

ID-GGO

- Περιοχές αυξημένης θολερότητας → παθολογικές
- Περιοχές που εμφανίζονται ως διαυγαστικές → φυσιολογική πυκνότητα του παρεγχύματος

Mosaic perfusion

- Περιοχές αυξημένης θολερότητας → φυσιολογικές
- Περιοχές αυξημένης διαυγαστικότητας → παθολογικές

Όταν συνυπάρχουν → head cheese sign→ HP

Παθήσεις των αγγείων

I. **άμεσα μειωμένη αιμάτωση της προσβεβλημένης περιοχής →**
II. **αυξημένη διαυγαστικότητα (μειωμένη πυκνότητα) αυτής**

Παθήσεις των αεραγωγών

- Στένωση αεραγωγών → παγίδευση αέρα
- Υποξικό αγγειοσυσπαστικό αντανακλαστικό
- μειωμένη αιμάτωση της προσβεβλημένης περιοχής

Αυξημένη διαυγαστικότητα

Mosaic perfusion
Αεραγωγοί VS Αγγεία

- **Κοινό σημείο**

✓ **Μειωμένη αιμάτωση προσβεβλημένης περιοχής**

✓ **Εκτροπή αίματος**

✓ **Μικρότερη διάμετρος αγγείων εντός των διαυγαστικών περιοχών έχουν**

- **Διαφορετικό σημείο**

✓ **Παγίδευση αέρα σε νοσήματα αεραγωγών**

Και τα δύο σημεία είναι απεικονιστικά αναγνωρίσιμα

Επομένως διαφοροδιαγνωστικά χρήσιμα

Διαφορετικό σημείο: παγίδευση αέρα σε νοσήματα αεραγωγών

- **<u>Φυσιολογικά</u>, σε εκπνευστική φάση το πνευμονικό παρέγχυμα:**

✓ **μειώνεται σε όγκο**

✓ **παρουσιάζει <u>ομοιόμορφη</u> αύξηση της πυκνότητάς του**

Air-trapping

- Κατά τη λήψη τομών σε εκπνευστική φάση, οι διαυγαστικές περιοχές διατηρούν:

✓ τη διαυγαστικότητά τους
✓ τον όγκο τους

✓ επιτείνεται η ανομοιογένεια στην απεικόνιση

- σημαίνει mosaic perfusion που οφείλεται σε νόσο των αεραγωγών

δ.δ. mosaic perfusion
Αεραγωγοί vs Αγγεία

Σημεία νοσημάτων των αεραγωγών	Σημεία νοσημάτων των αγγείων
✓ Εικόνα tree in bud ✓ Βρογχεκτασίες ✓ Διαυγαστικές περιοχές με λοβιώδη κατανομή	✓ Διάταση κώνου πνευμονικής αρτηρίας ✓ Διάταση μεγάλων αγγείων

Mosaic pattern		
Mosaic perfusion		Θολή ύαλος
Νόσος αεραγωγών	Νόσος αγγείων	
Μειωμένο μέγεθος αγγείων στις διαυγαστικές περιοχές		Φυσιολογικό μέγεθος αγγείων στις διαυγαστικές περιοχές
Σαφή όρια μεταξύ περιοχών αυξημένης διαυγαστικότητας και θολερότητας		Ασαφή όρια
Παγίδευση αέρα (συχνά και σε λοβιώδες επίπεδο)	Όχι παγίδευση αέρα	Όχι παγίδευση αέρα
Συνυπάρχοντα ευρήματα: Βρογχεκτασίες Βρογχιολεκτασίες Πάχυνση τοιχώματος αεραγωγών	Συνυπάρχοντα ευρήματα: Διάταση στελέχους, κεντρικών κλαδων πνευμονικής αρτηρίας	

Ανομοιογενής απεικόνιση πνευμονικού παρεγχύματος

Παρόμοιο μέγεθος αγγείων → Θολή ύαλος

Μικρότερο μέγεθος αγγείων στις διαυγαστικές περιοχές → Mosaic perfusion

Παγίδευση αέρα στην επνοή

Διαυγαστικές περιοχές με λοβιώδη κατανομή

Βρογχεκτασίες

Ναι → Νοσήματα αεραγωγών

Όχι → Νοσήματα αγγείων

Bronchiolitis Obliterans Syndrome-BOS (GVHD)

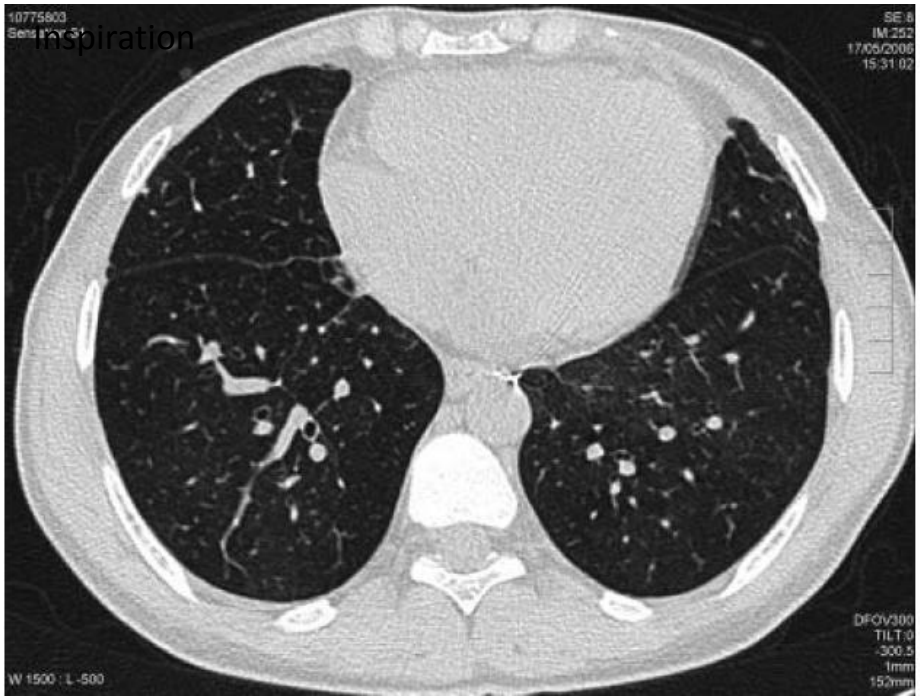

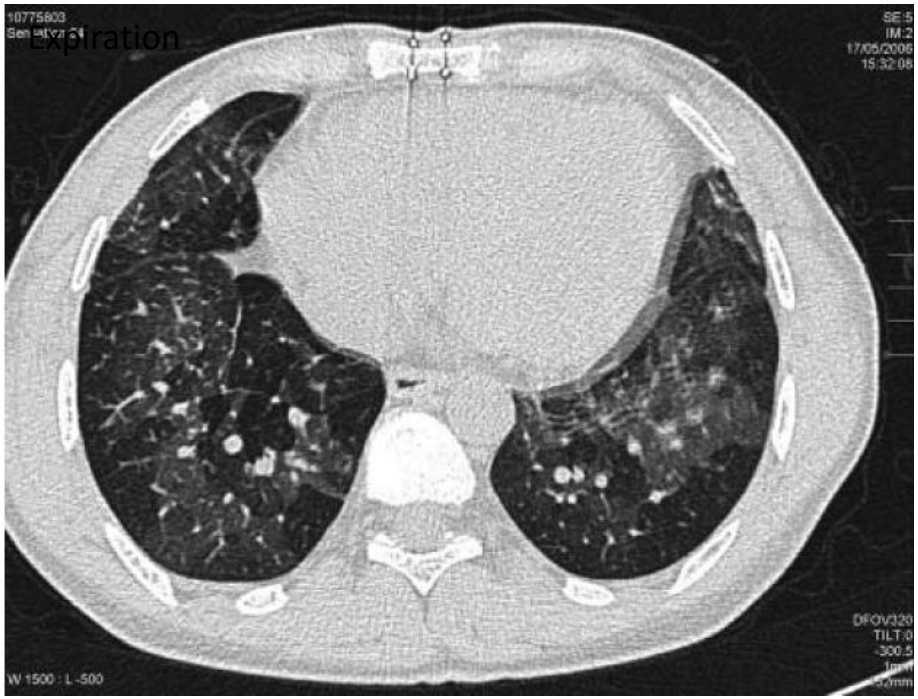

- ✓ **Inhomogeneous appearance of lung parenchyma →**
- ✓ **Mosaic pattern**
- ✓ **Sharp demarcation, reduced vessel caliber in hypoattenuating areas → mosaic perfusion**
- ✓ **<u>Almost normal inspiratory scan!!!!</u> →**
- ✓ **History!**

Chronic Thromboembolic Pulmonary Hypertension (CTEPH)

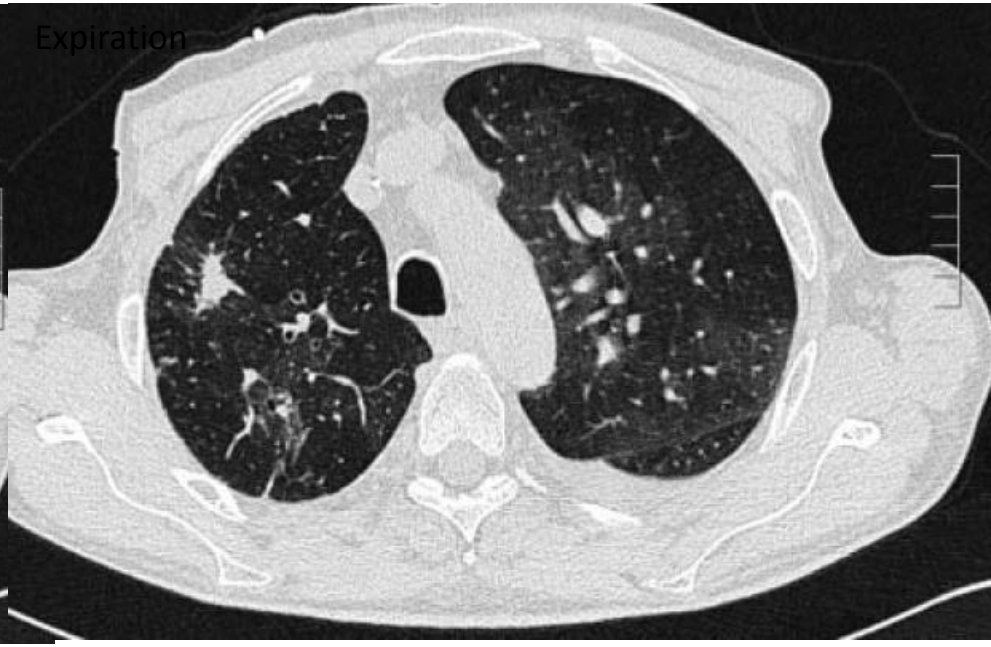

- ✓ **Inhomogeneous appearance of lung parenchyma →**
- ✓ **Mosaic pattern**
- ✓ **Sharp demarcation, reduced vessel caliber in hypoattenuating areas → mosaic perfusion**
- ✓ **<u>No pattern accentuation on expiratory scan</u> → vessel disease**
- ✓ **History!**

Hypersensitivity pneumonitis

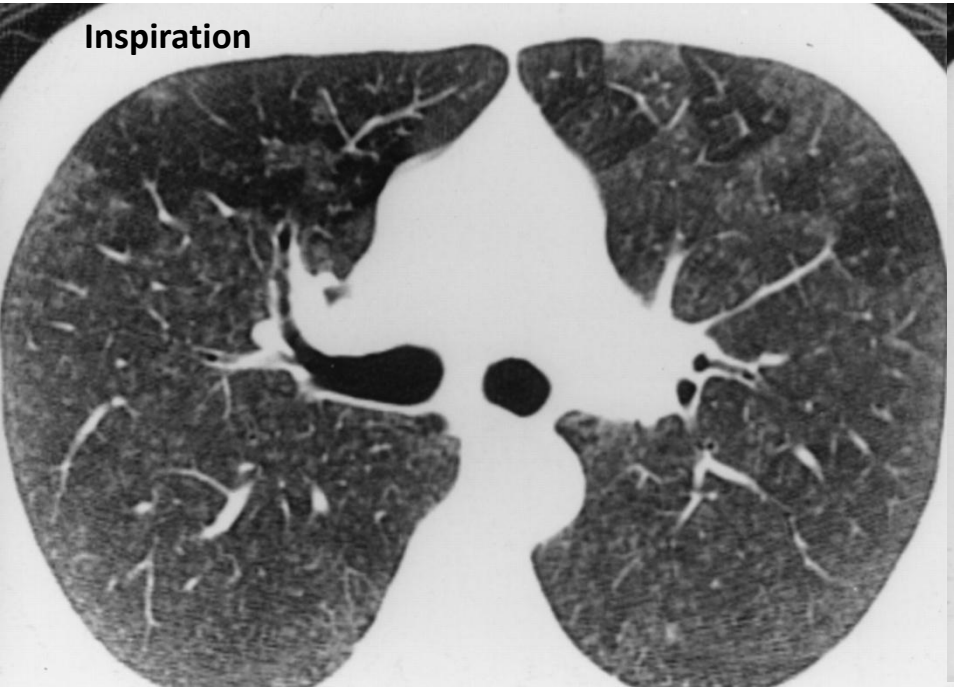

- ✓ Inhomogeneous appearance of lung parenchyma → Mosaic pattern
- ✓ S.O.S. → Centrilobular pattern in high attenuation areas → parenchymal disease (1)
- ✓ Sharp demarcation, lobular level
- ✓ Pattern accentuation on expiratory scan → airway disease (2)
- ✓ (1) + (2) = head cheese sign

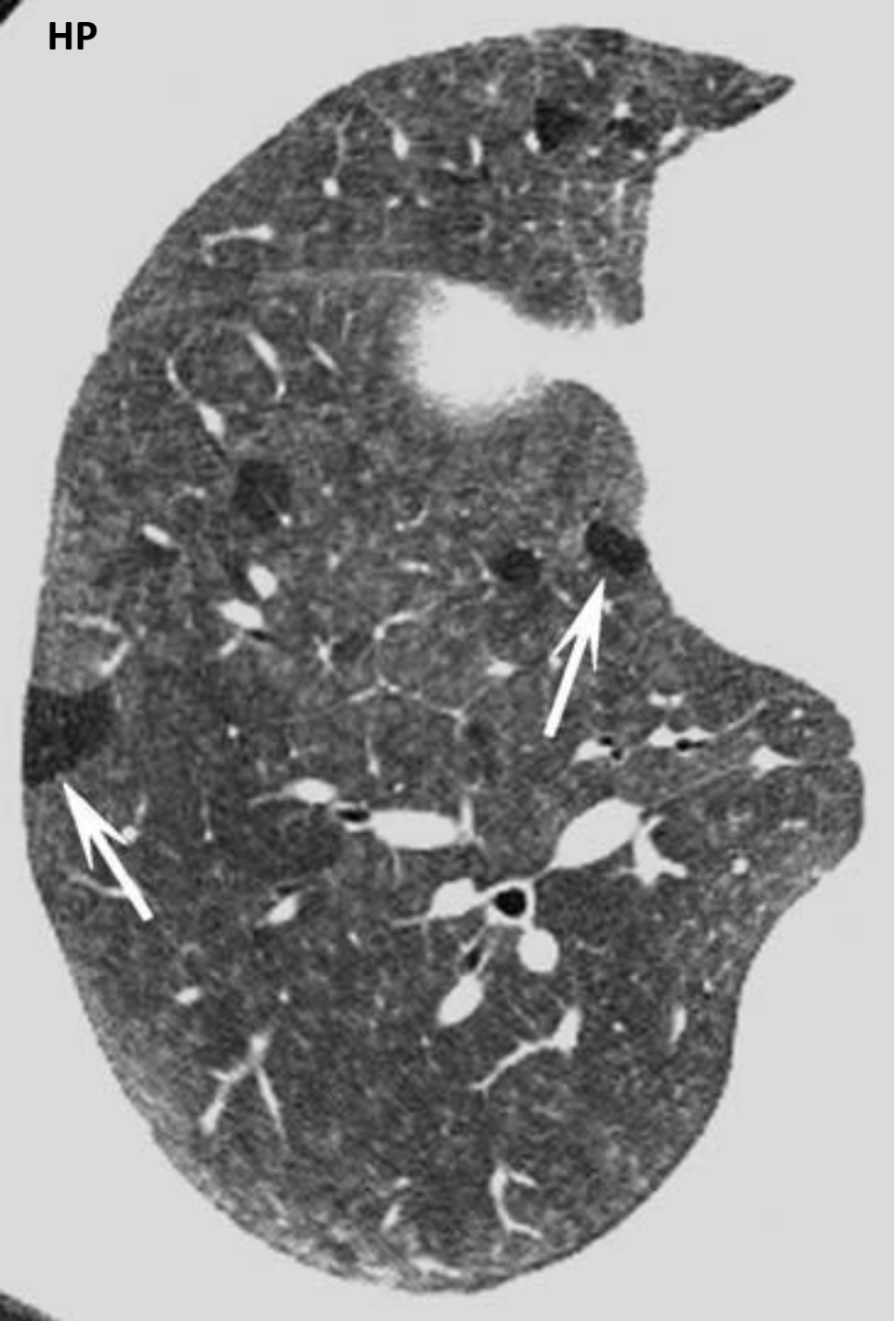

Περιοχές αυξημένης διαυγαστικότητας με λοβιώδη κατανομή →

Υψηλή πιθανότητα βρογχιολίτιδας!!!

4. Δικτυωτό πρότυπο
Πάχυνση μεσολοβιδίων διαφραγματίων

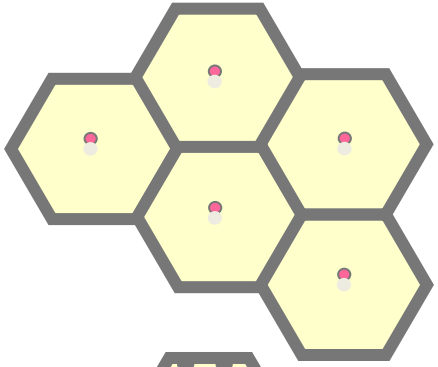

Ομαλή πάχυνση
Φλέβες
Λεμφαγγεία

→

Πνευμονικό οίδημα/συμφόρηση
Λεμφαγγειακή διασπορά
Λεμφοϋπερπλαστικά νοσήματα
Κυψελιδική αιμορραγία

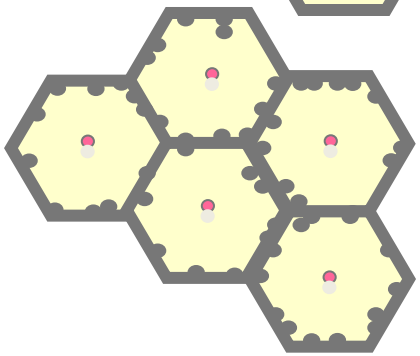

Οζώδης πάχυνση
Λεμφαγγεία

→

Σαρκοείδωση
Λεμφαγγειακή διασπορά
Λεμφοϋπερπλαστικά νοσήματα
Αμυλοείδωση

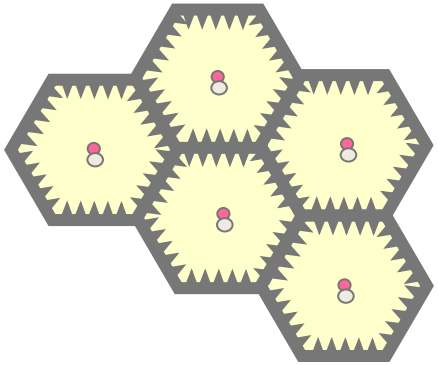

Ακανόνιστη πάχυνση
Συνδετικός ιστός

→

Ίνωση

III. Πρακτικά παραδείγματα

1ο περιστατικό

45 Male

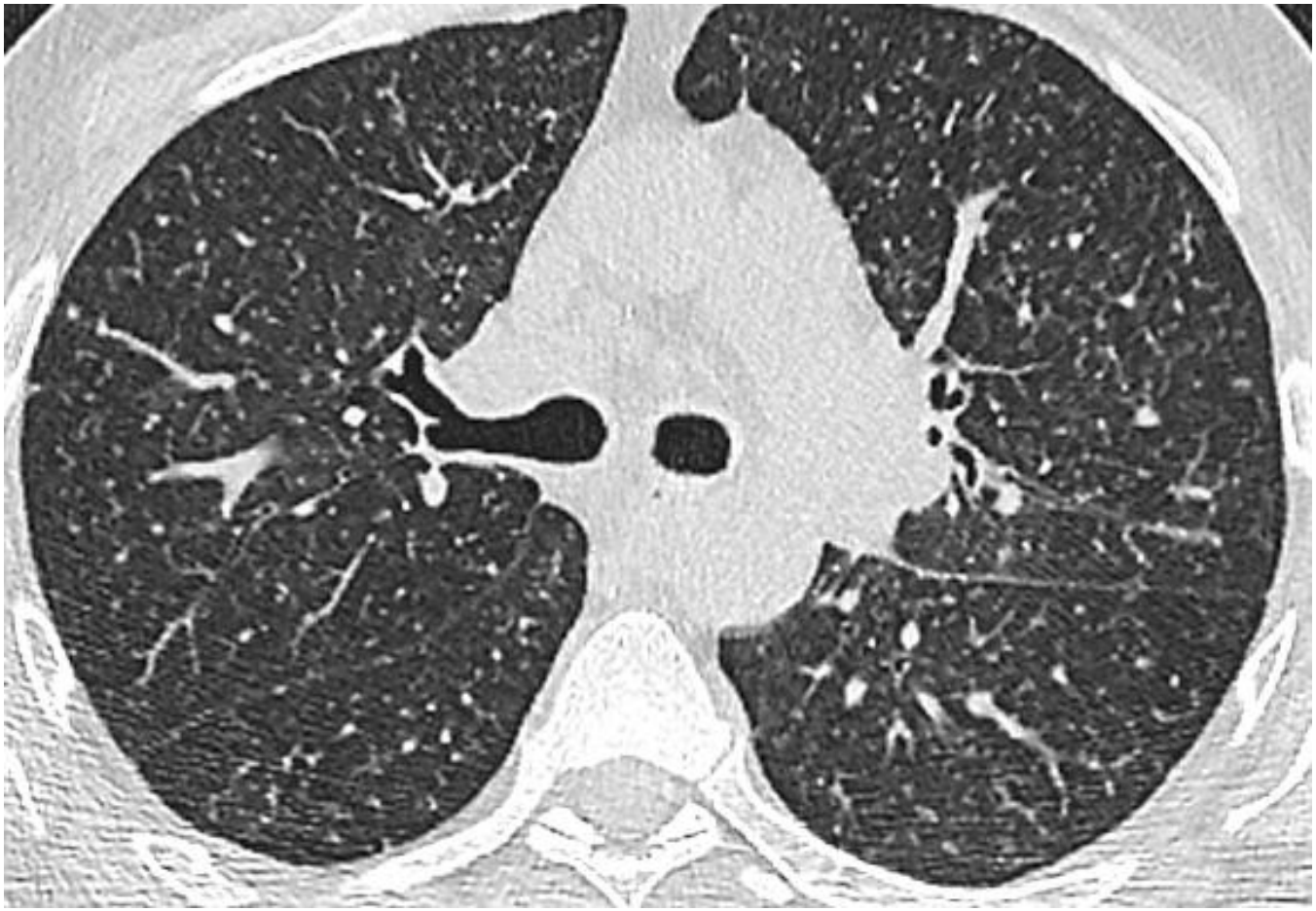

Περιγράψτε την CT.
Ποιο είναι το μορφολογικό πρότυπο?

45 Male

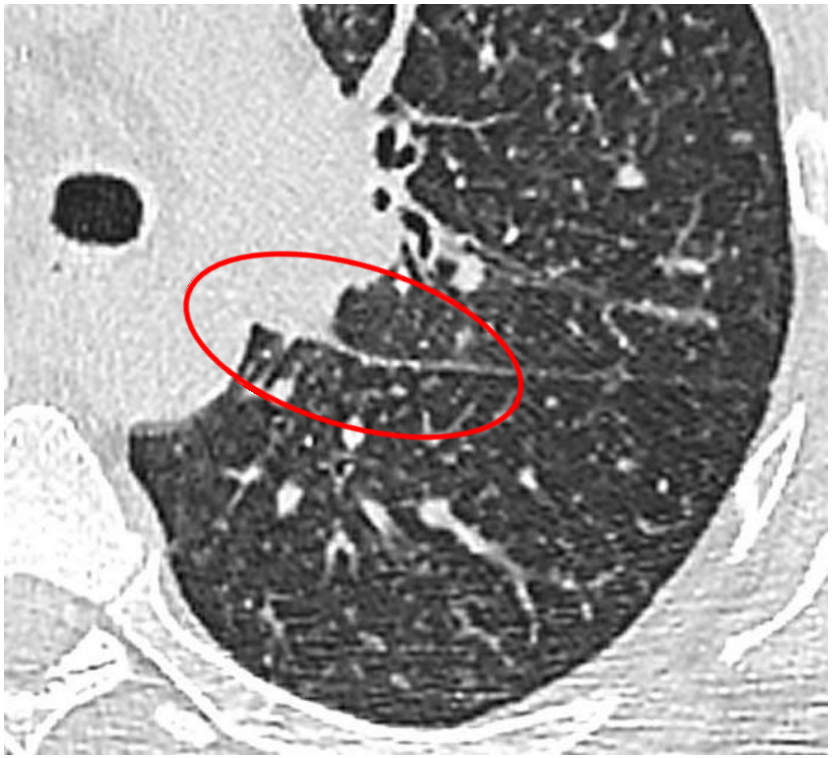

Τι σημειώνουν οι κύκλοι?

45 Male

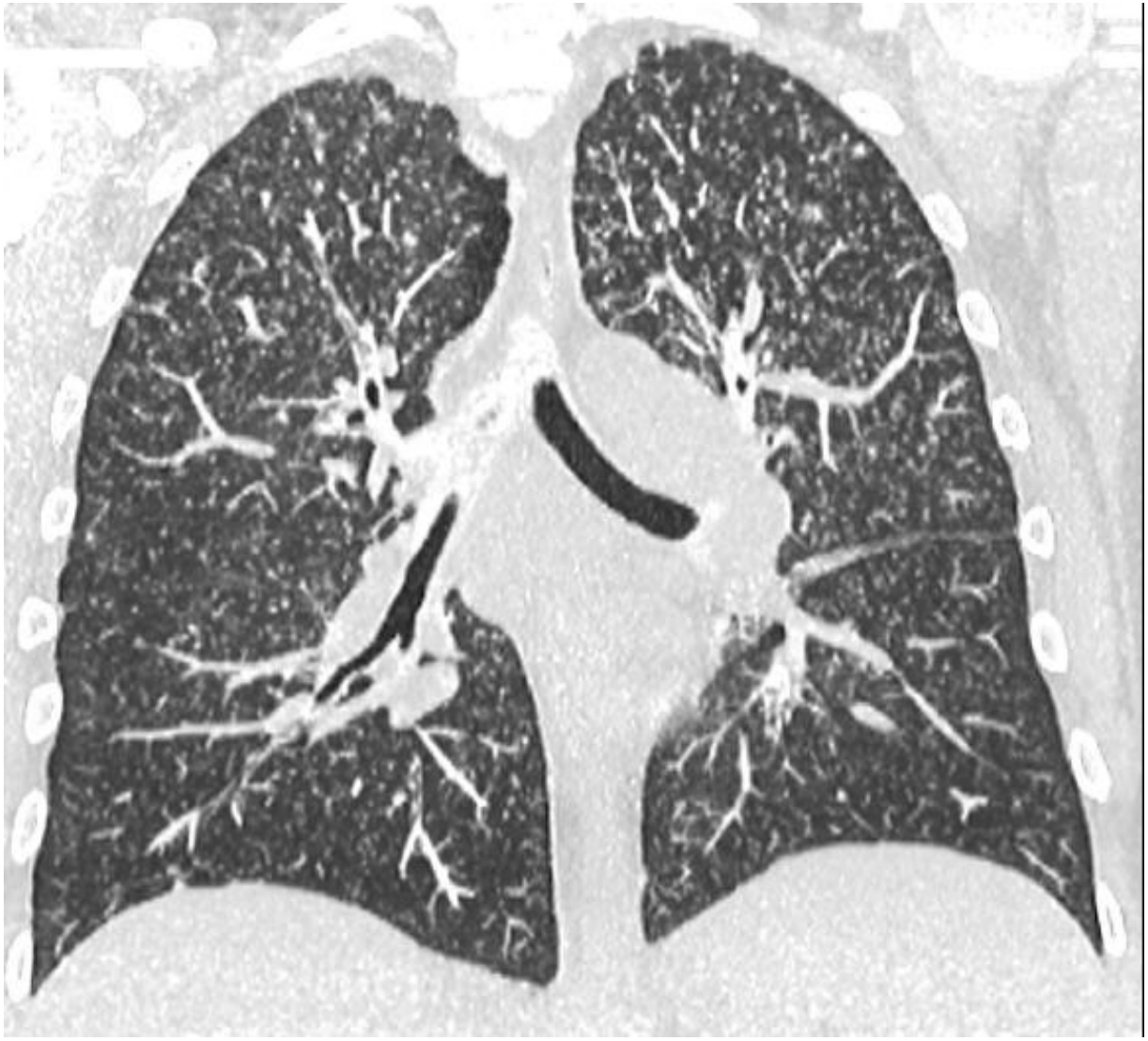

Ποιο είναι το πρότυπο κατανομής?

45 Male

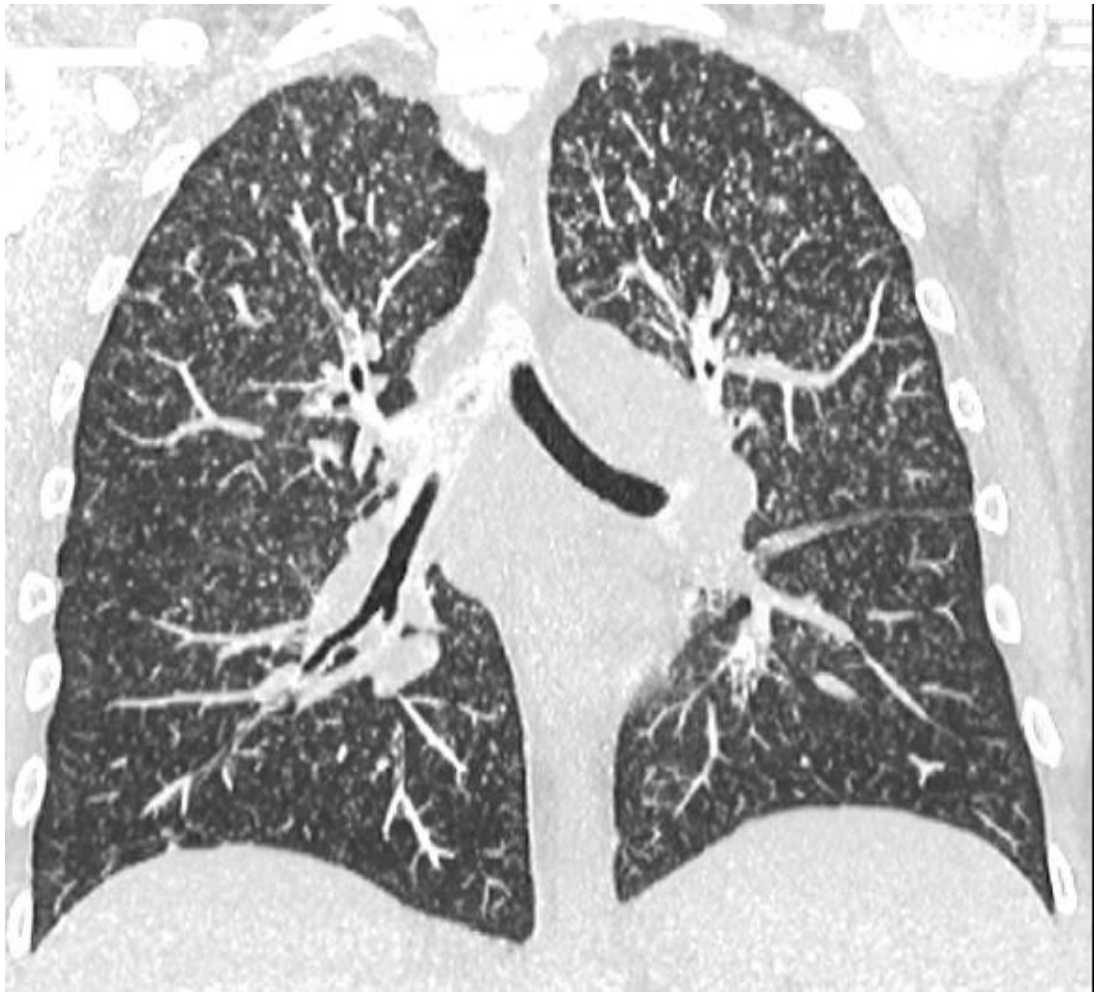

Πρόσθετα κλινικά στοιχεία:
Άτυπη θωρακαλγία από μηνός
Απώλεια βάρους: 7 Kg τις τελευταίες 2 εβδομάδες

Ποια είναι η δ.δ?
Επόμενα διαγνωστικά βήματα?

2ο περιστατικό

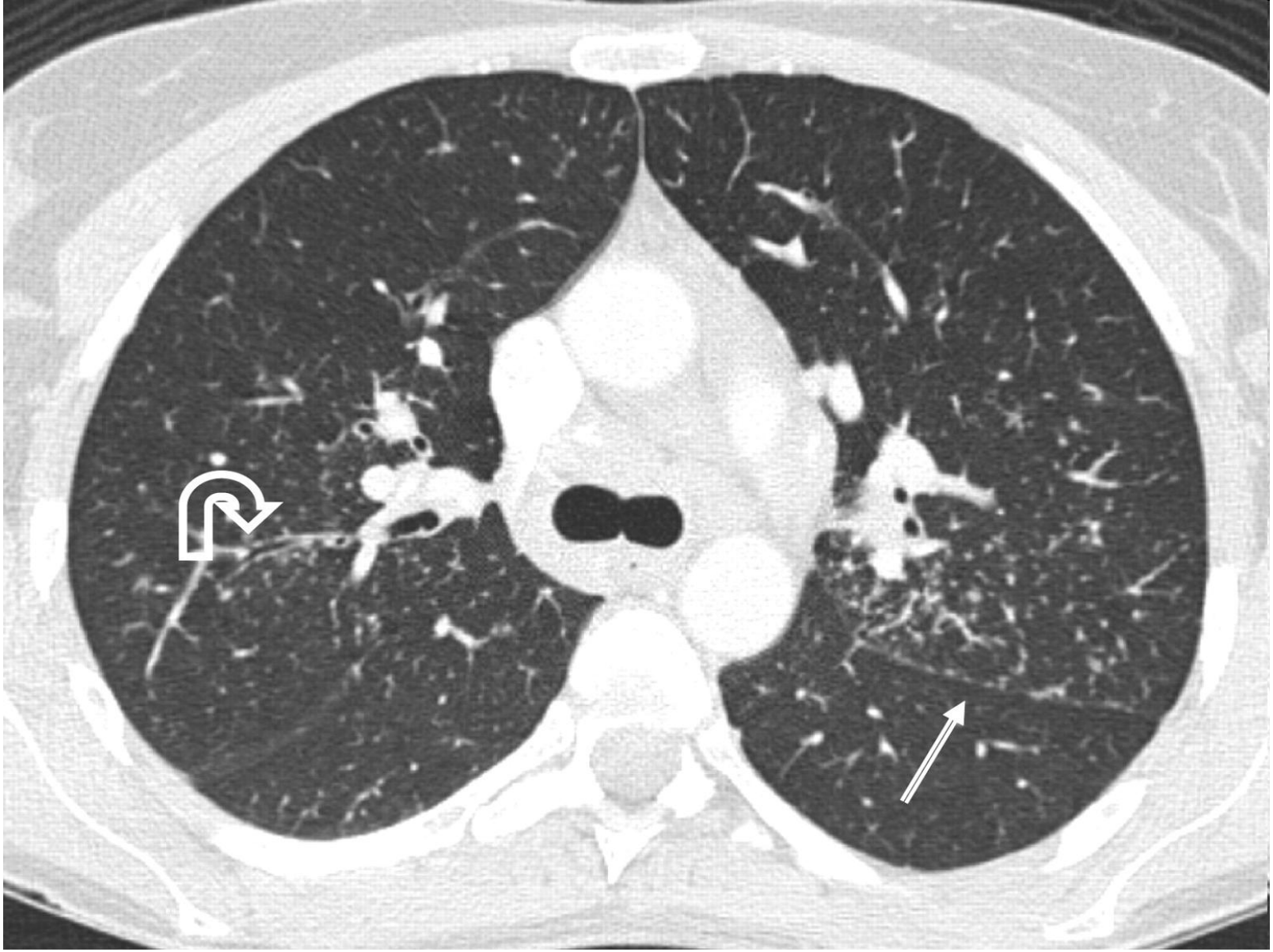

Τι δείχνουν τα βέλη?
Ποια είναι η κατανομή?
Ποια είναι η διαφορά με το προηγούμενο περιστατικό?

3ο περιστατικό

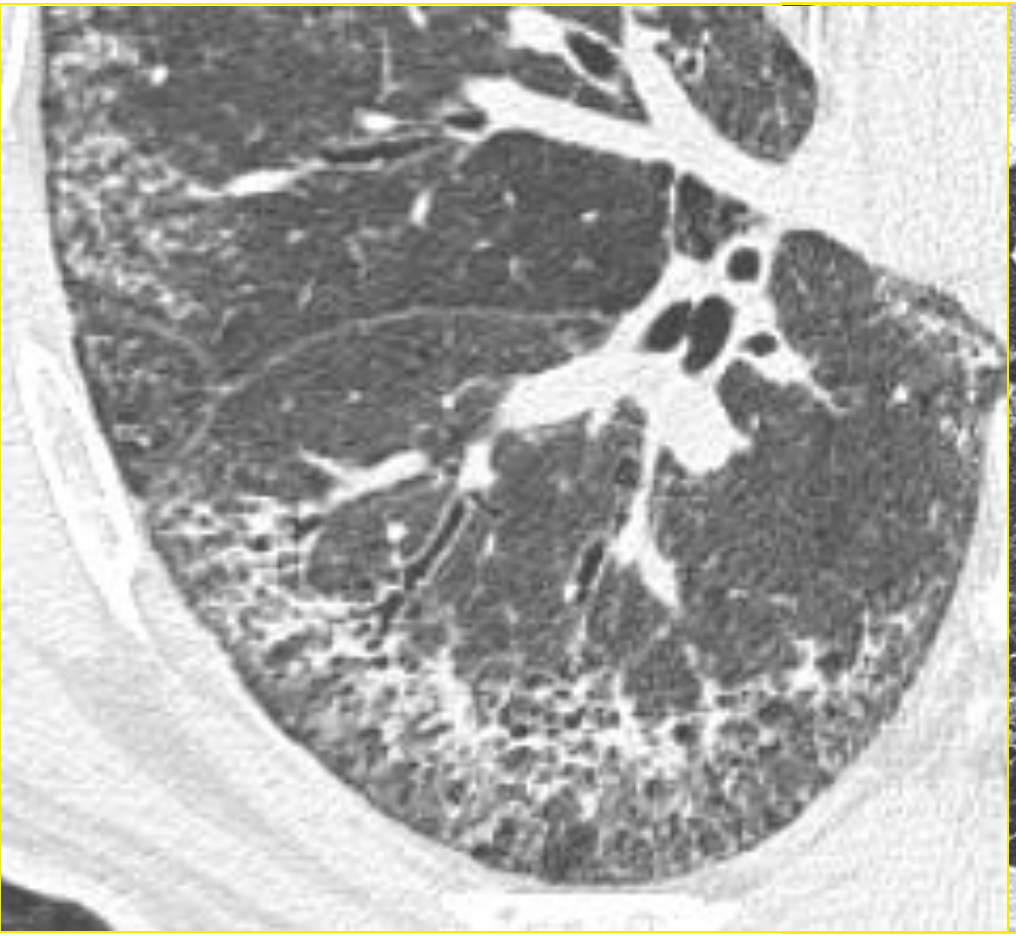

1. Irregular reticular pattern
2. Traction bronchiectasis/bronchiolectasis
3. Relative subleural sparing

NSIP pattern

Cysts that are:

✓Subpleural in location

✓Clustered

✓Share walls

✓In more than one layers

UIP pattern

4ο περιστατικό

41 Male

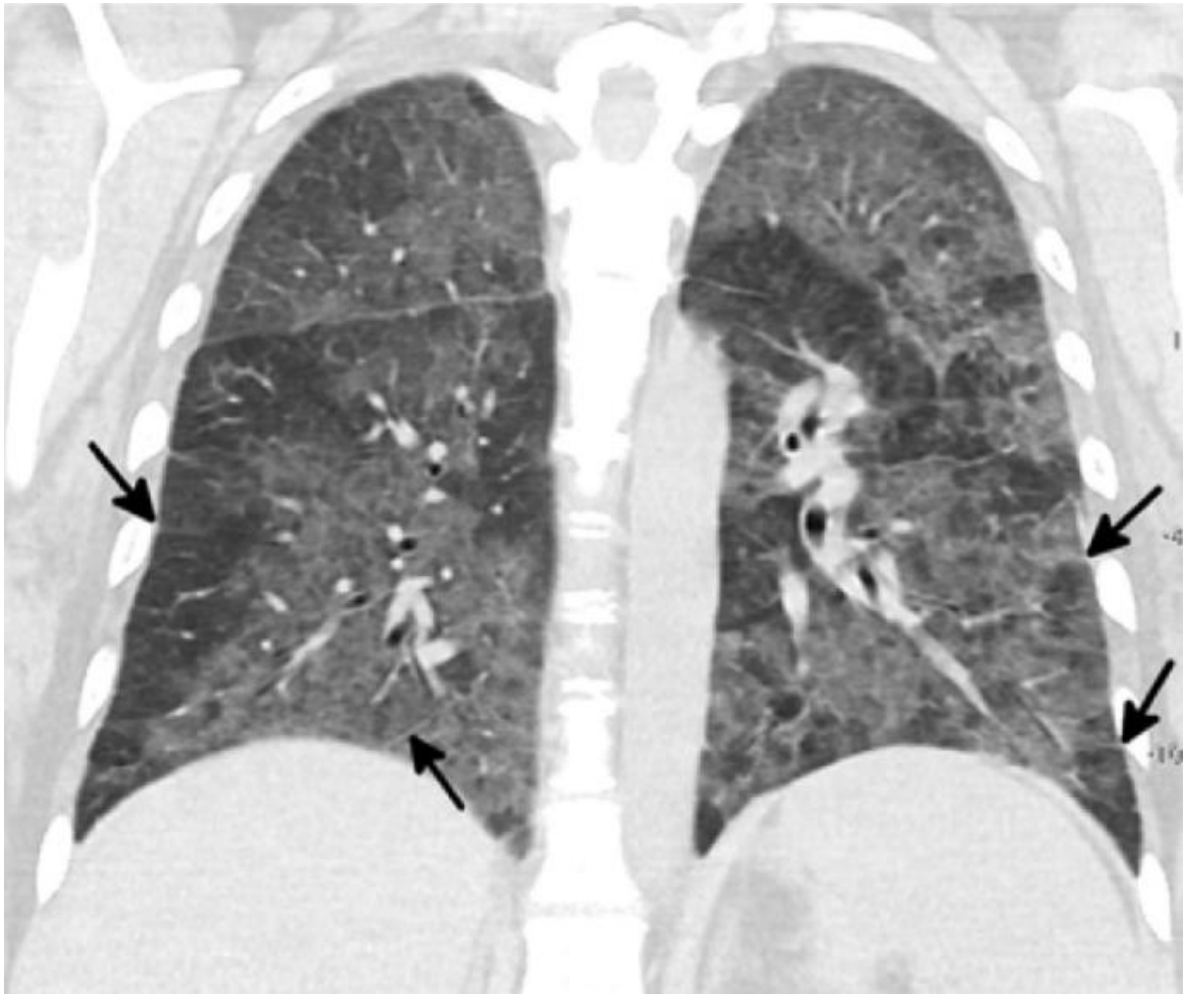

Περιγράψτε την CT.
Ποιο είναι το μορφολογικό πρότυπο?
Ποιο είναι το πρότυπο κατανομής?

Τι παριστούν τα μαύρα βέλη?
Σε τι σας βοηθάει αυτό στη δ.δ?

41 Male

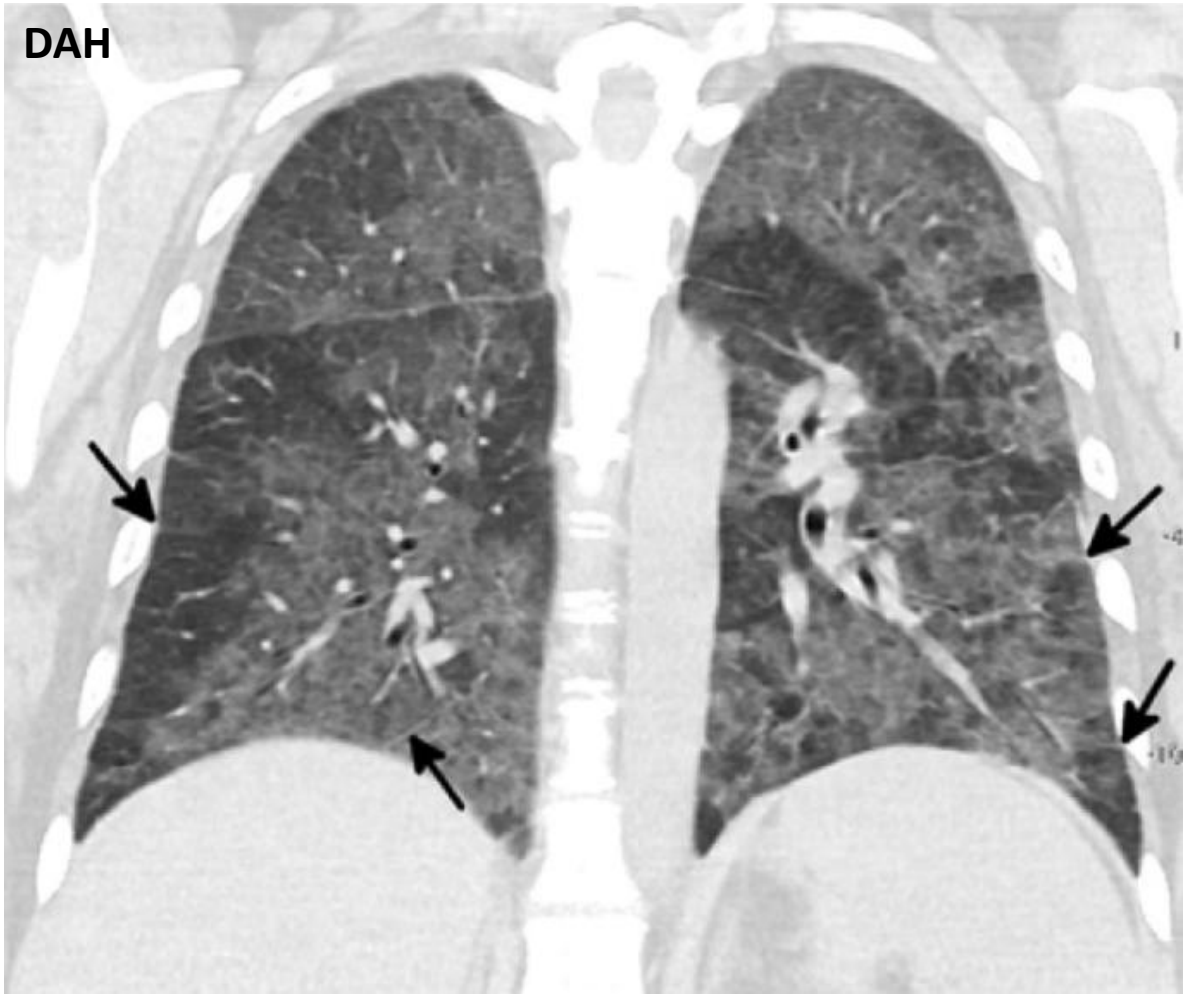

Τι θα θέλατε να γνωρίζετε από το ιστορικό?
Επόμενα διαγνωστικά βήματα?

5ο περιστατικό

45 Male

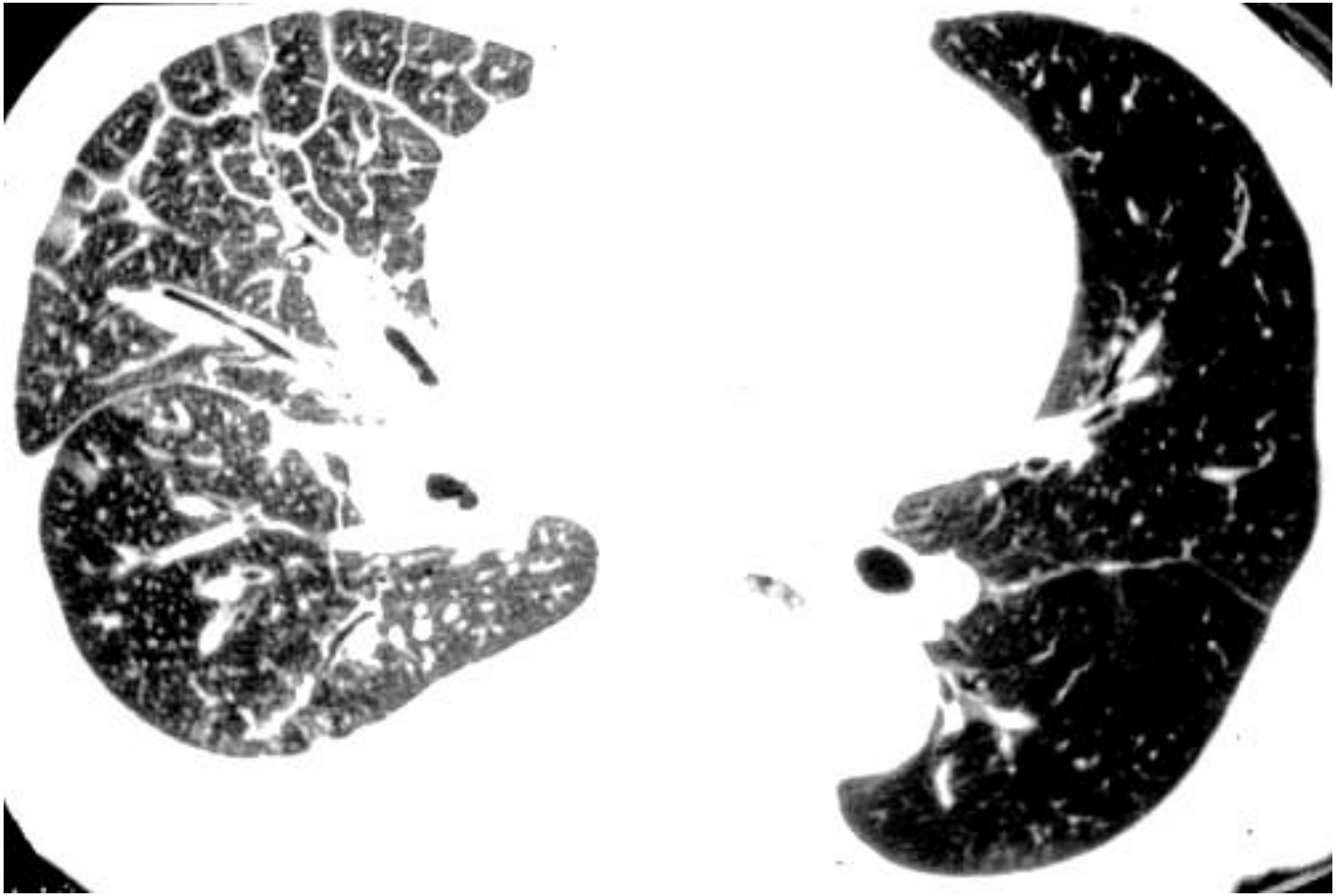

Περιγράψτε την CT.
Ποιο είναι το μορφολογικό πρότυπο?
Ποιο είναι το πρότυπο κατανομής?

Υπάρχει κάποιο πρόσθετο ακτινολογικό εύρημα?

- **Smooth interlobular septal thickening**
- **Peribronchovascular thickening**
- **Centrilobular nodules**
- **<u>Unilateral</u> distribution**

- **Pleural effusion**

6ο περιστατικό

19, Female

Ποιο είναι το μορφολογικό πρότυπο?

7ο περιστατικό

45, Female

Εισπνοή

Εκπνοή

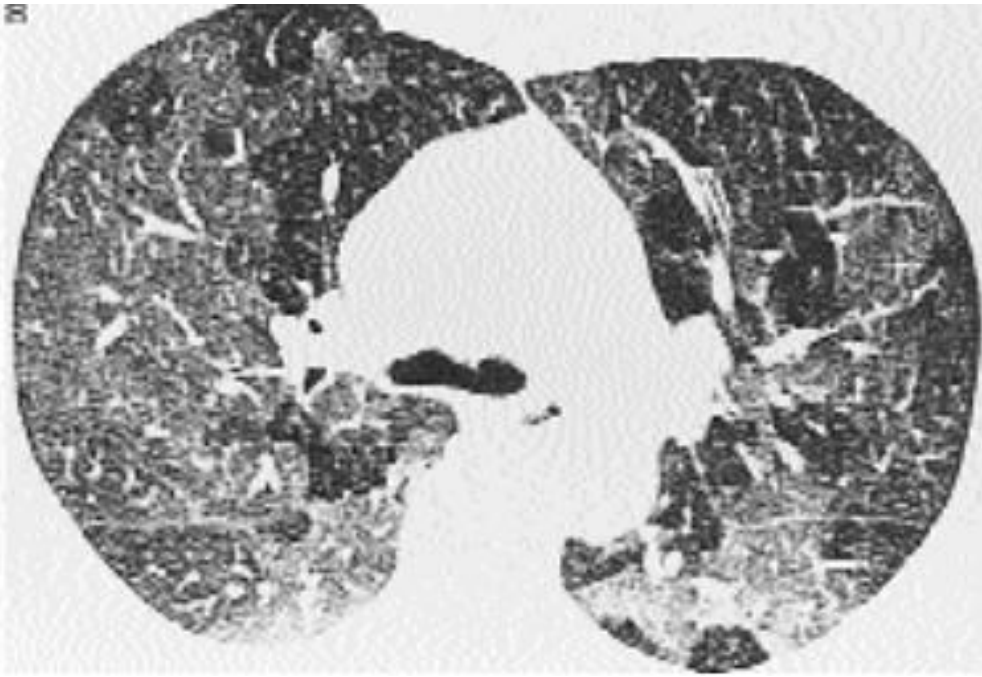

Περιγράψτε την CT. Τι παρατηρείτε και ποια η σημασία του?

Από ποιο κολλαγονικό νόσημα πιστεύετε πως πάσχει; Ποια δραστική ουσία θα μπορούσε να ενοχοποιηθεί;

8ο περιστατικό

62, Female

Υπάρχει θολή ύαλος?
Ποιο πιστεύετε πως είναι το ιστολογικό υπόβαθρο?

9ο περιστατικό

65, Female. Χρόνια προϊούσα δύσπνοια στην κόπωση

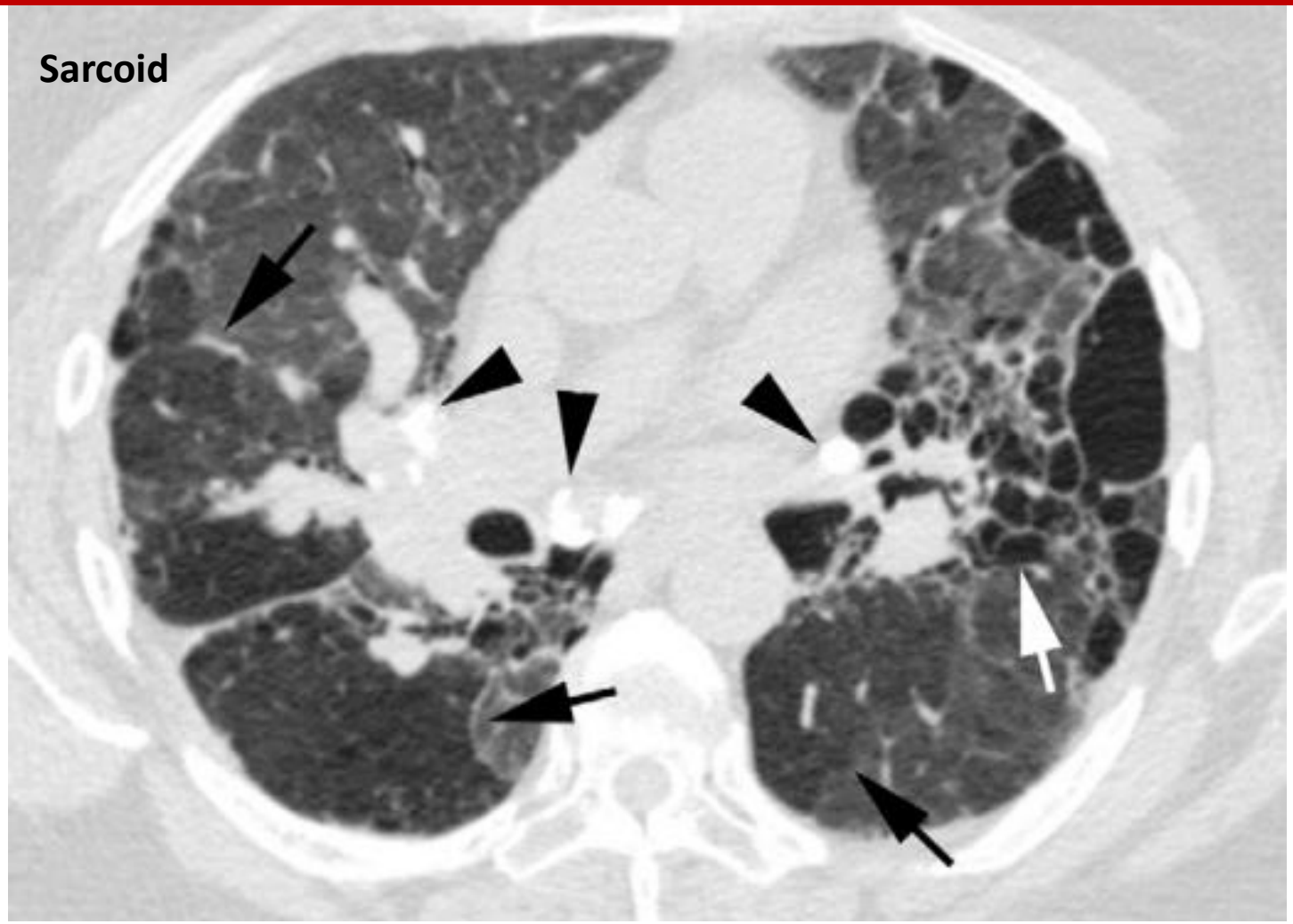

Τι μορφολογικά πρότυπα παρατηρείτε?
Ποια είναι τα βοηθητικά ευρήματα που περιορίζουν την δδ?

Mosaic attenuation
Fibrosis PERIBRONCHOVASCULAR
Calcified lymph nodes