Πρακτικές οδηγίες για την βρογχοσκόπηση - Ομάδα Επεμβατικής Πνευμονολογίας ΕΠΕ

Δεκέμβριος 2021

1. Προετοιμασία του ασθενή για βρογχοσκόπηση και Αερισμός αυτού

Φώτης Σαμψώνας, Επ. Καθηγητής Πνευμονολογίας Πανεπιστημίου Πατρών

Η προετοιμασία του ασθενή για βρογχοσκόπηση ξεκινάει με την πλήρη ενημέρωσή του για τις ενδείξεις, εναλλακτικές διαγνωστικές προσεγγίσεις, και επιπλοκές της εξέτασης και την λήψη συγκατάθεσης προς αυτό [1, 2]. Σε ασθενείς με ιστορικό χρόνιου αναπνευστικού νοσήματος, άσθματος, καπνίσματος/ΧΑΠ, διάμεσης πνευμονοπάθειας και παχυσαρκίας δέον είναι να προηγείται σπιρομέτρηση ή/και λήψη αερίων αίματος. Σε περιπτώσεις αναπνευστικής ανεπάρκειας/σοβαρής υποξαιμίας με ή χωρίς συνοδό υπερκαπνία [2, 3], πρέπει να βελτιστοποιείται η θεραπευτική αγωγή προ της εξέτασης. Επίσης θα πρέπει να δίνονται συμβουλές νηστείας του ασθενή προ της βρογχοσκοπήσεως για 8 ώρες αποχή από πλήρες γεύμα και 2-4 ώρες από υγρά (τσάι, γάλα, καφέ) [1, 2, 4, 5]

Η αιμορραγία κατά τη βρογχοσκόπηση είναι αρκετά συχνή και εμφανίζεται στο 1% αυτών που δεν έχουν αιμορραγική προδιάθεση και στο 7.5% όσων έχουν [1, 6]. Για αυτό συστήνεται η λήψη βασικού αιματολογικού, βιοχημικού και ελέγχου της πήξεως πριν τη βρογχοσκόπηση [2, 7]. Σε βρογχοσκοπήσεις που θα χρειαστεί η λήψη κάποιου είδους βιοψίας συστήνεται για 5-7 ημέρες η διακοπή αντιαιμοπεταλιακών τύπου κλοπιδογρέλης [8], κάτι που δεν ισχύει για την ασπιρίνη [1, 8]. Για τους ασθενείς που θα υποβληθούν σε βρογχοσκοπικές βιοψίες κάθε είδους και λαμβάνουν κλασσική ηπαρίνη, αυτή θα πρέπει να διακόπτεται 6 ώρες προ της βρογχοσκοπήσεως [2], ενώ για τη ασενοκουμαρόλη και τη βαρφαρίνη το χρονικό διάστημα είναι 5 ημέρες, έως ομαλοποιήσεως του INR [9]. Εάν χρειάζεται γεφύρωση με ηπαρίνη μικρού μοριακού βάρους αυτή ξεκινά 48 ώρες μετά τη διακοπή της βαρφαρίνης.

Σε αυτούς που θα υποβληθούν μόνο σε BAL η βρογχοσκόπηση μπορεί να εκτελεστεί εάν το aPTTT< 2x χρόνου μάρτυρος, ή INR<3 αντίστοιχα. Η λήψη σύγχρονων αντιπηκτικών (DOAC) προϋποθέτει τη

διακοπή τους για 48 ώρες. Η διακοπή της ηπαρίνης μικρού μοριακού βάρους γίνεται 24 ώρες πριν της βρογχοσκόπησης [1, 2].

Καρδιολογικός έλεγχος με ηλεκτροκαρδιογράφημα ή/και υπέρηχο καρδιάς είναι απαραίτητος σε ηλικιωμένους ασθενείς, όπως και σε ασθενείς με συνοδά υποκείμενα νοσήματα και παράγοντες κινδύνου για στεφανιαία νόσο και καρδιακή ανεπάρκεια [10]. Επί εποχής πανδημίας του COVID ένα PCR test αρνητικό πρέπει να έχει ληφθεί 48 ώρες πριν τη βρογχοσκόπηση [9, 11].

Η προετοιμασία των ασθενών για τη βρογχοσκόπηση, όπως και οι βρογχοσκοπήσεις θα πρέπει να εκτελούνται σε καθορισμένο για το σκοπό αυτό χώρο [2] . Ανάλογος χώρος θα πρέπει να υπάρχει για την ανάνηψη του ασθενή μετά τη βρογχοσκόπηση [2]. Η προετοιμασία περιλαμβάνει την τοποθέτηση περιφερικής φλεβικής γραμμής, την τοποθέτηση συσκευών καταγραφής καρδιακού ρυθμού, παλμικής οξυμετρίας, αρτηριακής πίεσης, όπως και διαθεσιμότητα απινιδωτή [3, 12]. Για τους ασθενείς που είναι διασωληνωμένοι και χρειάζονται βρογχοσκόπηση πρέπει να γίνει μείωση της PEEP, αύξηση του FiO2 στο 100% για κατ' ελάχιστο 10' και αύξηση του tidal volume κατά 100-150 ml, με βέλτιστη μυοχάλαση [1, 2, 13]

Ο χώρος προετοιμασίας, βρογχοσκοπήσεως και ανανήψεως θα πρέπει να είναι επαρκώς αεριζόμενος και το ιατρικό, νοσηλευτικό και λοιπό προσωπικό, το οποίο και εν μέσω πανδημικής καταστάσεως θα πρέπει να φέρει εξοπλισμό FFP2/KN95 και ειδικό εξοπλισμό προστασίας οφθαλμών [9, 11, 14, 15], ενώ και η βρογχοσκόπηση θα πρέπει να εκτελείται με τον ασθενή να φοράει κάποιου είδους μάσκα ώστε να μειώνεται η διασπορά των σωματιδίων [9, 11, 15, 16].

Η παροχή οξυγόνου στον ασθενή γίνεται παραδοσιακά μέσω ρινικού καθετήρα χαμηλής ροής όπου χορηγείται οξυγόνο (1-15lt/min) κατά τη βρογχοσκόπηση ώστε να αποφεύγονται επεισόδια κλινικά σημαντικής υποξαιμίας (SpO2<90%, ή πτώση του SpO2>4% για τουλάχιστο 1 min) [1, 2]. Μεγαλύτερο κίνδυνο υποξαιμικών επεισοδίων έχουν ασθενείς με πτωχές αναπνευστικές εφεδρείες (FEV1<1lt, FVC<50%) [2, 17]. Πρόσφατες τυχαιοποιημένες μελέτες ανέδειξαν σημαντική μείωση των επεισοδίων υποξαιμίας με τη χρήση High Flow Nasal Cannula στον αερισμό των ασθενών με κακές αναπνευστικές εφεδρείες, έναντι της χρήσης συμβατικού ρινικού καθετήρα, κατά την εκτέλεση βρογχοσκοπήσεων. Με τον τρόπο αυτό εξασφαλίζεται καλύτερα ελεγχόμενος αερισμό των ασθενών με μίγματα έως FiO2:100% και ροές από 30lt/min-60 lit/min και PEEP 2-8 cmH2O [18-20]. Αντίστοιχο όφελος υπάρχει και με τη χρήση ειδικά διασκευασμένων CPAP [21, 22].

Βιβλιογραφία:

1. Mohan A, Madan K, Hadda V et al. Guidelines for diagnostic flexible bronchoscopy in adults: Joint Indian Chest Society/National College of chest physicians (I)/Indian association for bronchology recommendations. *Lung India : official organ of Indian Chest Society* 2019; **36**: S37-S89.

2. Du Rand IA, Blaikley J, Booton R et al. British Thoracic Society guideline for diagnostic flexible bronchoscopy in adults: accredited by NICE. Thorax 2013; 68 Suppl 1: i1-i44.

3. Strohleit D, Galetin T, Kosse N et al. Guidelines on analgosedation, monitoring, and recovery time for flexible bronchoscopy: a systematic review. *BMC pulmonary medicine* 2021; **21**: 198.

4. Practice Guidelines for Preoperative Fasting and the Use of Pharmacologic Agents to Reduce the Risk of Pulmonary Aspiration: Application to Healthy Patients Undergoing Elective Procedures: An Updated Report by the American Society of Anesthesiologists Task Force on Preoperative Fasting and the Use of Pharmacologic Agents to Reduce the Risk of Pulmonary Aspiration. *Anesthesiology* 2017; **126**: 376-93.

5. Brady M, Kinn S, Stuart P. Preoperative fasting for adults to prevent perioperative complications. *The Cochrane database of systematic reviews* 2003: CD004423.

6. Facciolongo N, Patelli M, Gasparini S et al. Incidence of complications in bronchoscopy. Multicentre prospective study of 20,986 bronchoscopies. *Monaldi archives for chest disease = Archivio Monaldi per le malattie del torace* 2009; **71**: 8-14.

7. Mehta NL, Harkin TJ, Rom WN et al. Should Renal Insufficiency Be a Relative Contraindication to Bronchoscopic Biopsy? *Journal of bronchology & interventional pulmonology* 2005; **12**: 81-3.

8. Ernst A, Eberhardt R, Wahidi M et al. Effect of routine clopidogrel use on bleeding complications after transbronchial biopsy in humans. *Chest* 2006; **129**: 734-7.

9. Guedes F, Boléo-Tomé JP, Rodrigues LV et al. Recommendations for interventional pulmonology during COVID-19 outbreak: a consensus statement from the Portuguese Pulmonology Society. *Pulmonology* 2020; **26**: 386-97.

10. Magalhães A. Evaluation of the patient undergoing respiratory endoscopic procedures. *Revista Portuguesa de Pneumologia* 2012; **18**: 48-53.

11. Wahidi MM, Lamb C, Murgu S et al. American Association for Bronchology and Interventional Pulmonology (AABIP) Statement on the Use of Bronchoscopy and Respiratory Specimen Collection in Patients With Suspected or Confirmed COVID-19 Infection. *Journal of bronchology & interventional pulmonology* 2020; **27**: e52-e4.

12. Bronchoscopy Assisting—2007 Revision & Update. *Respiratory Care* 2007; **52**: 74-80.

13. Greenstein YY, Shakespeare E, Doelken P, Mayo PH. Defining a Ventilation Strategy for Flexible Bronchoscopy on Mechanically Ventilated Patients in the Medical Intensive Care Unit. *Journal of bronchology & interventional pulmonology* 2017; **24**: 206-10.

14. Catanzaro A. Nosocomial tuberculosis. *The American review of respiratory disease* 1982; **125**: 559-62.

15. Sampsonas F, Kakoullis L, Karampitsakos T et al. Bronchoscopy during the COVID-19 pandemic: effect on current practices and strategies to reduce procedure-associated transmission. *Expert review of respiratory medicine* 2021; **15**: 773-9.

16. Fink JB, Ehrmann S, Li J et al. Reducing Aerosol-Related Risk of Transmission in the Era of COVID-19: An Interim Guidance Endorsed by the International Society of Aerosols in Medicine. *Journal of aerosol medicine and pulmonary drug delivery* 2020; **33**: 300-4.

17. Jones AM, O'Driscoll R. Do all patients require supplemental oxygen during flexible bronchoscopy? *Chest* 2001; **119**: 1906-9.

18. Longhini F, Pelaia C, Garofalo E et al. High-flow nasal cannula oxygen therapy for outpatients undergoing flexible bronchoscopy: a randomised controlled trial. *Thorax* 2021.

19. Irfan M, Ahmed M, Breen D. Assessment of High Flow Nasal Cannula Oxygenation in Endobronchial Ultrasound Bronchoscopy: A Randomized Controlled Trial. *Journal of bronchology & interventional pulmonology* 2021; **28**: 130-7.

20. Yilmazel Ucar E, Araz Ö, Kerget B et al. Comparison of High-Flow and Conventional Nasal Cannula Oxygen in Patients Undergoing Endobronchial Ultrasonography. *Internal medicine journal* 2020.

21. Sircar M, Jha OK, Chabbra GS, Bhattacharya S. Noninvasive Ventilation-assisted Bronchoscopy in High-risk Hypoxemic Patients. *Indian journal of critical care medicine : peer-reviewed, official publication of Indian Society of Critical Care Medicine* 2019; **23**: 363-7.

22. Antonelli M, Conti G, Rocco M et al. Noninvasive positive-pressure ventilation vs. conventional oxygen supplementation in hypoxemic patients undergoing diagnostic bronchoscopy. *Chest* 2002; **121**: 1149-54.

2. Φάρμακα/μέθη κατά την βρογχοσκόπηση

Βλάσης Βίτσας, Επιμελητής Πνευμονολόγος στο Mediterraneo Hospital, Υπεύθυνος Ομάδας Εργασίας της ΕΠΕ «Επεμβατική πνευμονολογία»

Η αναισθησία (καταστολή) κατά την βρογχοσκόπηση, πέραν της τοπικής έγχυσης αναισθητικών στον αεραγωγό, θεωρείται απαραίτητη και έχει σκοπό να κάνει μια δυνητικά επώδυνη και δυσάρεστη διαδικασία πιο ανεκτή και αποτελεσματική για τον ασθενή. Προτείνεται σε όλες τις επεμβάσεις και σε όλους τους ασθενείς και αποφεύγεται μόνο επί σοβαρών αλλεργιών. Επίσης η αναισθησία μπορεί να επηρεάσει θετικά τον ασθενή να αποδεχτεί επαναληπτική βρογχοσκόπηση σε περίπτωση που χρειαστεί.

Η απλή εύκαμπτη βρογχοσκόπηση μπορεί εν δυνάμει να πραγματοποιηθεί μόνο με τοπική αναισθησία στον αεραγωγό αλλά αυτό είναι κάτι που δεν προτείνεται παρά μόνο σε σπάνιες περιπτώσεις σοβαρών αντενδείξεων. Σε πιο παρεμβατικές πράξεις, όπως χρήση ενδοβρογχικού υπερήχου, διαβρογχικές βιοψίες, κρυοβιοψίες, θερμοπλαστική ή άκαμπτη βρογχοσκόπηση, η χρήση της αναισθησίας είναι υποχρεωτική. Το επίπεδο της καταστολής που απαιτείται είναι διαφορετικό ανάλογα με το χρόνο της επέμβασης και το είδος της.

Στη συντριπτική πλειοψηφία των βρογχοσκοπικών μονάδων δεν υπάρχει αναισθησιολογική κάλυψη και ο βρογχοσκόπος είναι υπεύθυνος για την χορήγηση των φαρμάκων αναισθησίας.

Όπως πρέπει να παρακολουθούνται κατά την διάρκεια της βρογχοσκόπησης τα ζωτικά σημεία του ασθενούς (κορεσμός, σφύξεις, αρτηριακή πίεση) έτσι πρέπει να παρακολουθείται και το επίπεδο καταστολής. Η καταστολή πρέπει να αξιολογείται με κάποια κλίμακα καταστολής, όπως η τροποποιημένη κλίμακα του Ramsay που βαθμολογεί την καταστολή σε πέντε διαφορετικά επίπεδα (1 μέχρι 5) ανάλογα με την ταχύτητα αφύπνισης του ασθενούς. Κατά την εκτίμηση της καταστολής η πρώτη απόφαση αφορά το αν ο ασθενής είναι ξύπνιος (επίπεδο 1 ή 2). Κατά την καταστολή, ο ασθενής είτε ανταποκρίνεται σε κανονική ομιλία (επίπεδο 3), είτε αντιδράει σε τυποποιημένο ερέθισμα πχ κτύπημα ανάμεσα στα φρύδια (επίπεδο 4). Καμία αντίδραση του ασθενούς τον κατατάσσει σε επίπεδο 5 . (Πίνακας 1)

Πίνακας 1

Βαθμοί καταστολής	Επίπεδο καταστολής
1	Ασθενής τελείως ξύπνιος
2	Ασθενής νυσταγμένος
3	Ασθενής φαινομενικά κοιμισμένος που όμως ξυπνάει από κανονική ομιλία
4	Ασθενής φαινομενικά κοιμισμένος που ανταποκρίνεται σε ένα τυποποιημένο φυσικό ερέθισμα, όπως κτύπημα ανάμεσα στα φρύδια
5	Ασθενής κοιμάται και δεν ανταποκρίνεται σε φυσικά ερεθίσματα (είναι σε κωματώδη κατάσταση).

Στις περισσότερες βρογχοσκοπήσεις ο επιθυμητός βαθμός καταστολής είναι 3 κατά Ramsey δηλαδή μέτρια ή αλλιώς ενσυνείδητη καταστολή. Μέτρια καταστολή ορίζεται ως «το προκαλούμενο από φάρμακα ελάχιστα κατασταλμένο επίπεδο συνείδησης, κατά το οποίο οι ασθενείς ανταποκρίνονται έλλογα σε προφορικές εντολές, είτε αυτόματα είτε μετά από ελαφρά απτικά ερεθίσματα, ενώ διατηρούν τη βατότητα του αεραγωγού και την αυτόματη αναπνοή χωρίς εξωτερική υποστήριξη, καθώς και την καρδιαγγειακή λειτουργία». Ο όρος αυτός διαφοροποιεί τη μέτρια καταστολή ή καταστολή με συνείδηση από τη βαθιά καταστολή που συνήθως συνοδεύεται από απώλεια συνείδησης

Επίσης αξίζει να τονιστεί ότι Οι ασθενείς που έχουν υποβληθεί σε καταστολή ή/και αναλγησία πρέπει να παρακολουθούνται προσεκτικά κατά τη μεταβρογχοσκοπική περίοδο σε έναν επαρκώς εξοπλισμένο χώρο ανάνηψης.

Φάρμακα-Τοπική αναισθησία-Ενδοφλέβια αναισθητικά

Προνάρκωση. Αν και στο παρελθόν η χρήση της ήταν συχνή πλέον δεν ενδείκνυται παρά σε σπάνιες περιπτώσεις αλλεργίας σε όλα τα τοπικά αναισθητικά.

Τοπική Αναισθησία

Η ξυλοκαΐνη (Λιδοκαΐνη) από την ομάδα των αμιδίων είναι το πιο συχνό τοπικό αναισθητικό σε χρήση και το φάρμακο εκλογής κατά την βρογχοσκόπηση. Σε περίπτωση αλλεργίας στην ξυλοκαΐνη συνιστάται χρήση αναισθητικού από την ομάδα των εστέρων. (Πίνακας 2)

Πίνακας 2

Αμινο-αμίδια	**Εστέρες**
Λιδοκαΐνη (ξυλοκαΐνη-λινοκαΐνη)	Κοκαΐνη
Ετιδοκαΐνη	Προκαΐνη(Νοβακαΐνη)
Μεπιβακαΐνη	2χλωροπροκαΐνη
Πριλοκαΐνη	Τετρακαΐνη
Ρουπιβακαΐνη	Βενζοκαΐνη

Για ρινική τοπική αναισθησία χρησιμοποιούμε ξυλοκαΐνη σε μορφή γέλης περιεκτικότητας 2%. Για τοπική αναισθησία στις φωνητικές χορδές και κατά μήκος του τραχειοβρογχικού δέντρου, ψεκάζουμε με διάλυμα 1%. Χρησιμοποιούμε τη μικρότερη δυνατή ποσότητα ξυλοκαΐνης που χρειάζεται καθώς θέλουμε να αποφύγουμε τις παρενέργειες και την τοξικότητας της.

Τα κυριότερα συμπτώματα τοξικότητας είναι από το κεντρικό νευρικό και καρδιαγγειακό σύστημα. Το ΚΝΣ είναι 4-7 φορές πιο ευαίσθητο σε αυτές τις αντιδράσεις. Έτσι, εκδηλώσεις από το ΚΝΣ π.χ. σπασμοί μπορεί να εμφανιστούν με χαμηλότερες συγκεντρώσεις από αυτές που απαιτούνται για να προκαλέσουν κυκλοφορική καταπληξία. Άλλα συμπτώματα από ΚΝΣ περιλαμβάνουν: κεφαλαλγία, ζάλη, αιμωδίες γλώσσας, διαξιφιστικός πόνος περιστοματικά ή περιφερειακά στα άκρα, εμβοές, υπνηλία, αίσθημα ψύχους ή ζέστης, θάμβος όρασης ή δυσκολία στην εστίαση. Τα συμπτώματα από το καρδιαγγειακό περιλαμβάνουν αρρυθμίες και μείωση της συσταλτικότητας του μυοκαρδίου. Η τοξικότητα στα τοπικά αναισθητικά είναι δοσοεξαρτώμενη και αυτός είναι ο λόγος που ο βρογχοσκόπος πρέπει να έχει επίγνωση της ποσότητας ξυλοκαΐνης που έχει χορηγηθεί, καθώς και να είναι σε θέση να αναγνωρίσει και αντιμετωπίσει τα συμπτώματα της υπερδοσολογίας εγκαίρως. Η μέγιστη ποσότητα ξυλοκαΐνης διαλύματος 1% που μπορεί να χρησιμοποιηθεί είναι 7-8mg ανά χιλιόγραμμο βάρους. **Χρήσιμο είναι να θυμόμαστε ότι για έναν ασθενή με βάρος 70 κ. η μέγιστη ποσότητα διαλύματος ξυλοκαΐνης 1% που μπορεί να χρησιμοποιηθεί είναι 50 ml.**

Ενδοφλέβια αναισθητικά

Βενζοδιαζεπίνες-Μιδαζολάμη

Η ενδοφλέβια μιδαζολάμη είναι το φάρμακο εκλογής για την επίτευξη ενσυνείδητης καταστολής, έχει ταχεία έναρξη, είναι τιτλοποιήσιμη και έτσι ελέγχουμε το επίπεδο καταστολής ενώ υπάρχει αντίδοτο (φλουμαζενίλη) που μπορεί να χρησιμοποιηθεί για την αφύπνιση.

Οπιοειδή-Φεντανύλη

Φάρμακο εκλογής είναι η φεντανύλη. Ο συνδυασμός μιδαζολάμης με οπιοειδή βελτιώνει την ανοχή του ασθενή στην βρογχοσκόπηση. Όταν χρησιμοποιούνται οπιοειδή με σύντομη δράση (φεντανύλη) μειώνεται η συνολική δόση των φαρμάκων και ο χρόνος ανάνηψης. Ο συνδυασμός μιδαζολάμης και φεντανύλης είναι ο πιο διαδεδομένος και πιο ασφαλής τρόπος επίτευξης ενσυνείδητης καταστολής.

Όταν βενζοδιαζεπίνες και οπιοειδή συνδυάζονται στη βρογχοσκόπηση, η χορήγηση των οπιοειδών (φεντανύλης) προηγείται της χορήγησης των βενζοδιαζεπινών (μιδαζολάμης) κατά περίπου 5 λεπτά. Ο λόγος που γίνεται αυτό έχει να κάνει με το χρόνο έναρξης της δράσης του φαρμάκου που είναι στα 5 περίπου λεπτά ενώ της βενζοδιαζεπίνης είναι στα 30-60 δεύτερα.

Προποφόλη

Ενώ η προποφόλη έχει την ίδια και ίσως καλύτερη αποτελεσματικότητα με την μιδαζολάμη, η χρήση της από μη αναισθησιολόγους είναι αμφιλεγόμενη και μπορεί να αποβεί επικίνδυνη αν γίνεται από μη εκπαιδευμένο και έμπειρο ιατρικό και νοσηλευτικό προσωπικό καθώς δεν υπάρχει αντίδοτο. Η χρήση της προποφόλης μπορεί να σχετίζεται με σοβαρές και πιθανώς θανατηφόρες παρενέργειες, όπως υπόταση, βραδυκαρδία, υποαερισμό, υποξυγοναιμία, απόφραξη του αεραγωγού και άπνοια ιδιαίτερα σε ασθενείς ηλικιωμένους και εξασθενημένους .

Παρόλα αυτά η προποφόλη χρησιμοποιείται τακτικά και με πολύ καλά αποτελέσματα σε κέντρα με εμπειρία και από μη αναισθησιολόγους υπό τον όρο ασφαλώς ότι υπάρχει εμπειρία και δυνατότητα ελέγχου του αεραγωγού και επαρκούς αερισμού του ασθενούς με ασκό ή ακόμα και διασωλήνωσης αν παραστεί ανάγκη.

Η συνολική δόση των φαρμάκων αυτών εξαρτάται από τη διάρκεια της βρογχοσκοπικής επέμβασης καθώς οι χορηγούμενες ουσίες μεταβολίζονται και θα πρέπει να ανανεώνονται ώστε να διατηρείται το επίπεδο της επιθυμητής αναισθησίας.

Όλα τα χρησιμοποιούμενα φάρμακα περιγράφονται στον Πίνακα 3

Πίνακας 3

Φάρμακο	Δόση έναρξης	Δόση συνέχισης	Έναρξη	Μέγιστη δράση	Διάρκεια	Παρενέργειες	Αντίδοτα
Φεντανύλη	25–50 μg	25 μg	3–5 min	5 min	1–2 h	Αναπνευστική καταστολή, ναυτία, έμετοι	Naloxone
Αλφεντανύλη	250 μg	250 μg	Immediate	Immediate	1–2 h		
Μορφίνη	2.5 mg	2.5 m	5–10 min	15–30 mi	1–6 h		
Μιδαζολάμη	2–2.5 mg	1 mg at 2–5 min interval	30–60 s	5–10 min	30–120 min	Αναπνευστική καταστολή , υπόταση	Flumazenil 0.2 mg
Λοραζεπάμη	1.5–2 mg		8–15 min	15–30 min	8 h		
Διαζεπάμη	5–10 mg		1 min	2–3 min	1–3 h		
Προποφόλη 1%	10–50mg titrated to effect	25% of initial dose	30–60 s	2 min	4–8 min	Αναπνευστική καταστολή, βραδυκαρδία, υπόταση, πόνος στο σημείο της έγχυσης	Δεν υπάρχουν ανταγωνιστές

Αξίζει να αναφερθεί ότι στις ενδοσκοπήσεις χρησιμοποιούνται και άλλοι φαρμακευτικοί παράγοντες όπως η κεταμίνη (κυρίως σε παιδία) ή η δεξμετομιδίνη που όμως χρήζουν ιδιαίτερης προσοχής όταν

χρησιμοποιούνται από μη εξειδικευμένο προσωπικό και απαιτείται συνεχής παρακολούθηση της καρδιακής λειτουργίας με μόνιτορ, προϋπόθεση που τους κάνει λιγότερο διαδεδομένους.

Βιβλιογραφία:

1. Ricardo J. José, Shahzad Shaefi, Neal Navani. Sedation for flexible bronchoscopy: current and emerging evidence. Eur Resp Rev 2013; 22:106-16
2. Summary of the British Thoracic Society guidelines for advanced diagnostic and therapeutic flexible bronchoscopy in adults. Thorax. 2011;11:1014-5.
3. Colt H., et al. Bronchoscopy During Noninvasive Ventilation:Indications and Technique. Respir Care 2010;55:595– 600.
4. BTS guidelines on diagnostic flexible bronchoscopy. Thorax 2001; 56: Suppl. 1, i1–i21.
5. Titrated sedation with propofol or midazolam for flexible bronchoscopy: a randomised trial. Eur Respir J 2009; 34: 1277–1283.
6. Clark G, Licker M, Younossian AB, et al. American Society of Anesthesiologists. Continuum of depth of sedation: definition of general anesthesia and levels of sedation/analgesia. Park Ridge, ASA, 2009
7. ASA House of Delegates. Continuum of depth of sedation: definition of general anesthesia and levels of sedation/analgesia. Approved on October 13, 1999, and amended on October 21, 2014.
8. Knape JTA, Adriaensen H, van Aken H, et al. Guidelines for sedation and/or analgesia by nonanaesthesiology doctors. Eur J Anaesth 2007;24:563-567
9. Ασκητοπούλου, Ε., Παπαϊωάννου, Α., 2015. Εγχειρίδιο αναισθησιολογίας & περιεγχειρητικής φροντίδας. [ηλεκτρ. βιβλ.] Αθήνα:Σύνδεσμος Ελληνικών Ακαδημαϊκών Βιβλιοθηκών.

3. Εύκαμπτη βρογχοσκόπηση - λήψη υλικού από κεντρικές βλάβες - τεχνικές

Πορπόδης Κωνσταντίνος, Επίκουρος Καθηγητής Ιατρικής Σχολής Α.Π.Θ.

Η εύκαμπτη βρογχοσκόπηση αποτελεί βασικό διαγνωστικό και θεραπευτικό εργαλείο στην Πνευμονολογία, καθώς δίνει τη δυνατότητα επισκόπησης του τραχειοβρογχικού δέντρου, τη λήψη και εξέταση υλικών για τη διάγνωση ποικίλων παθήσεων του αναπνευστικού συστήματος, αλλά και τη θεραπευτική αντιμετώπιση διαταραχών των αεραγωγών (1)(2).

Στις κυριότερες ενδείξεις για τη διενέργειά της περιλαμβάνονται η διάγνωση κακοήθων νεοπλασμάτων σε περίπτωση ανεύρεσης ενδοβρογχικής μάζας ή ατελεκτασίας ενδεικτικής ενδοβρογχικής βλάβης στον απεικονιστικό έλεγχο, η σταδιοποίηση του καρκίνου του πνεύμονα και η πρώιμη ανίχνευση κακοήθειας κατά τη διερεύνηση συμπτωμάτων όπως είναι η αιμόπτυση και ο χρόνιος βήχας (3)(4). Παράλληλα η εύκαμπτη βρογχοσκόπηση επιτρέπει τη διάγνωση καλοηθών καταστάσεων, όπως λοιμώξεων, διάχυτων διάμεσων πνευμονοπαθειών, φλεγμονωδών παθήσεων και την ανεύρεση απόφραξης των αεραγωγών από ξένα σώματα (5).

Η αρχική αξιολόγηση των ασθενών θα πρέπει να γίνεται με αξονική τομογραφία θώρακα, έτσι ώστε να προσδιορίζεται η θέση και το μέγεθος της βλάβης. Σύμφωνα με τη βιβλιογραφία, η διαγνωστική ικανότητα της βρογχοσκόπησης αυξάνεται σημαντικά σε περίπτωση βλαβών με μέγεθος μεγαλύτερο των 2 cm, όταν οι βλάβες εντοπίζονται ενδοβρογχικά ή/ και κεντρικά στο πνευμονικό παρέγχυμα, αλλά και όταν αναδεικνύεται λεμφαδενοπάθεια μεσοθωρακίου (6).

Η απλή επισκόπηση του τραχειοβρογχικού δέντρου προσφέρει μια αρχική εκτίμηση των χαρακτηριστικών της βλάβης και είναι ιδιαίτερα χρήσιμη όταν υπάρχει υποψία απόφραξης από ξένο σώμα. Η οριστική διάγνωση τίθεται με τη λήψη υλικών από τη βλάβη και περαιτέρω ανάλυσή τους. Αν και τις τελευταίες δεκαετίες έχει παρατηρηθεί αξιοσημείωτη πρόοδος στις διαγνωστικές μεθόδους, στην καθημερινή κλινική πράξη οι κύριες τεχνικές που χρησιμοποιούνται για τη λήψη υλικού από κεντρικές βλάβες είναι η λήψη ενδοβρογχικής βιοψίας, βρογχικού εκπλύματος, βρογχοκυψελιδικού εκπλύματος (bronchoalveolar lavage – BAL), βρογχικής ψήκτρας και υλικών δια βελόνης (transbronchial needle aspiration – TBNA) (3)(7)(8).

Ενδοβρογχική βιοψία

Η λήψη βιοψίας μέσω λαβίδας είναι η πιο κοινή τακτική που εφαρμόζεται στην καθημερινότητα εδώ και δεκαετίες. Μπορεί να χρησιμοποιηθούν διάφορα είδη λαβίδας: μιας/ πολλαπλών χρήσεων, με

οδοντωτή άκρη, με ή χωρίς επικάλυψη, με ή χωρίς ακίδα κ.α. Ποικίλουν επίσης τα μεγέθη των λαβίδων που δύναται να χρησιμοποιηθούν (9).

Με τη βοήθεια της λαβίδας πραγματοποιείται βιοψία είτε σε μάζα που ανευρίσκεται ενδοβρογχικά είτε σε παθογνωμονικά ευρήματα που θέτουν έμμεσα την υπόνοια κακοήθειας (πχ διηθημένος βλεννογόνος από καρκινικά κύτταρα, οιδηματώδης τρόπιδα). Μελέτες δείχνουν ότι η λήψη βιοψίας έχει καλύτερη διαγνωστική ισχύ σε περιπτώσεις κακοήθειας, σαρκοείδωσης και φυματίωσης (3). Όταν αναγνωρίζονται ενδοβρογχικές μάζες, η διαγνωστική ικανότητα για κακοήθεια μπορεί να ξεπεράσει το 80%.

Για τη λήψη βιοψίας προωθείται η κατάλληλη λαβίδα μέσα από το κανάλι εργασίας του βρογχοσκοπίου και σύμφωνα με τη θέση της βλάβης γίνεται η λήψη υλικού με την ανάλογη κατεύθυνση της λαβίδας. Είναι απαραίτητο να λαμβάνονται τουλάχιστον τρία με πέντε δείγματα από την ίδια θέση για να εξασφαλίζεται επαρκές υλικό για ιστοπαθολογική εξέταση (8). Αν η επιφάνεια της βλάβης παρουσιάζει νεκρωτικό υλικό, είναι δυνατή η λήψη υλικού με τη βοήθεια της βελόνης (TBNA) από το κέντρο της βλάβης. Η μετέπειτα κυτταρολογική εξέταση βρογχικής ψήκτρας ή/και βρογχικού εκπλύματος από το σημείο της βιοψίας μπορεί να αυξήσει τη διαγνωστική ισχύ της βρογχοσκόπησης (10).

Καθώς είναι πιθανό να εμφανιστεί αιμορραγία κατά τη λήψη υλικού με τη λαβίδα, συστήνεται η τοπική έγχυση επινεφρίνης, κρύου φυσιολογικού ορού ή τρανεξαμικού οξέος πριν τη διαδικασία σε βλάβες υψηλού κινδύνου για αιμορραγία (πχ με αυξημένη αγγείωση) (11).

Το μειονέκτημα της λήψης ενδοβρογχικής βιοψίας με τη χρήση λαβίδας είναι το περιορισμένο υλικό που μπορεί να ληφθεί, καθώς το μέγεθος της λαβίδας αποτελεί περιοριστικό παράγοντα. Για το σκοπό αυτό χρησιμοποιείται η κρυοτεχνολογία με ενθαρρυντικά αποτελέσματα (12). Πρόσφατες μελέτες έδειξαν ότι η διαγνωστική ικανότητα της κρυοβιοψίας ήταν μεγαλύτερη συγκριτικά με τη λαβίδα, αν και καταγράφηκαν περισσότερες περιπτώσεις αιμορραγίας έπειτα από τη λήψη βιοψίας (9).

Βρογχικό έκπλυμα

Το βρογχικό έκπλυμα είναι μια τεχνική που χρησιμοποιείται στην καθημερινή κλινική πράξη για τη διάγνωση κακοηθειών, λοιμώξεων και για την επιβεβαίωση ή τον αποκλεισμό σπάνιων διαταραχών. Για τη λήψη του προωθείται το βρογχοσκόπιο στο επιθυμητό σημείο, συνήθως σε κεντρικούς αεραγωγούς με σημεία που υποδεικνύουν φλεγμονή ή κακοήθεια, ακολουθεί τοπική έγχυση 5 έως 50 ml φυσιολογικού ορού NaCl 0,9% και γίνεται αναρρόφηση του υλικού που προκύπτει (9)(13). Στη συνέχεια μπορεί να γίνει μικροβιολογική ανάλυση του υλικού για την ανεύρεση και καλλιέργεια

κοινών παθολόγων μικροοργανισμών, ειδικών βακτηρίων όπως είναι το μυκοβακτηρίδιο της φυματίωσης, αλλά και ευκαιριακών παθογόνων. Όταν υπάρχει η υποψία κακοήθειας, γίνεται κυτταρολογική εξέταση του βρογχικού εκπλύματος. Για την καθεμιά εξέταση είναι απαραίτητη η λήψη 10 ml βρογχικού εκπλύματος.

Η θέση του βρογχικού εκπλύματος στη διάγνωση λοιμώξεων αμφισβητείται. Αν και μπορεί να ανιχνεύσει παθογόνους μικροοργανισμούς, η διαγνωστική του ικανότητα είναι μικρότερη σε σχέση με το βρογχοκυψελιδικό έκπλυμα, καθώς μπορεί να επιμολυνθεί από μικροοργανισμοούς της φυσιολογικής χλωρίδας του αναπνευστικού συστήματος (9). Είναι σημαντικό να λαμβάνεται πριν τη διενέργεια βιοψίας και να αποφεύγεται η τοπική έγχυση λιδοκαίνης. Αναφορικά με την κυτταρολογική εξέταση, μελέτες δείχνουν ότι δεν αυξάνει ιδιαίτερα την πιθανότητα διάγνωσης μιας κακοήθειας, αλλά λόγω του αποδεδειγμένου κόστους – αποτελεσματικότητάς του, αποτελεί εξέταση ρουτίνας.

Βρογχοκυψελιδικό έκπλυμα (Bronchoalveolar lavage – BAL)

Το βρογχοκυψελιδικό έκπλυμα συμβάλλει στη διάγνωση καλοηθών και κακοηθών παθήσεων του αναπνευστικού συστήματος, στον έλεγχο παροξύνσεων νόσων, στη διάγνωση λοιμώξεων σε ανοσοκατεσταλμένους ασθενείς και στην αξιολόγηση της ανταπόκρισης στη θεραπεία (3). Η κύρια εφαρμογή του είναι η λήψη κυτταρολογικού υλικού από τους περιφερικούς αεραγωγούς και τις κυψελίδες.

Συνήθως η λήψη του ακολουθεί την επισκόπηση του τραχειοβρογχικού δέντρου. Το βρογχοσκόπιο προωθείται στην περιοχή των βλαβών, εισέρχεται στους υποτμηματικούς βρόγχους, χορηγούνται 100 έως 200ml φυσιολογικού ορού NaCl 0,9% και ακολουθεί ήπια αναρρόφηση του υλικού (14). Για την επαρκή αξιολόγηση του δείγματος θα πρέπει να λαμβάνεται ποσότητα ίση τουλάχιστον με το 30% του ορού που χορηγήθηκε. Τα δείγματα που λαμβάνονται μπορεί να υποβληθούν σε ανοσολογική, μικροβιολογική και κυτταρολογική εξέταση.

Η πιθανότητα διάγνωσης κακοήθειας όταν υπάρχει ενδοβρογχική βλάβη ανέρχεται στο 69% σύμφωνα με μελέτες (3)(15). Η λήψη του βρογχοκυψελιδικού εκπλύματος πρέπει να προηγείται από τη λήψη βιοψιών για την αποφυγή αναρρόφησης ερυθροκυττάρων. Άτυπα κύτταρα είναι δυνατό να βρεθούν σε καταστάσεις λοίμωξης και θα πρέπει να αξιολογούνται με προσοχή σε συνδυασμό με το ιστορικό του ασθενούς. Σήμερα αξιολογείται η χρήση του στην ανάλυση του μικροπεριβάλλοντος του όγκου και στην ανεύρεση και μελλοντική χρήση ειδικών βιοδεικτών (16)(17).

Βρογχική ψήκτρα

Η βρογχική ψήκτρα είναι ένα αποτελεσματικό εργαλείο για τη λήψη κυτταρολογικού υλικού κατά τη διάρκεια εύκαμπτης βρογχοσκόπησης, ιδιαίτερα σε περιπτώσεις διήθησης του βλεννογόνου από καρκινικά κύτταρα (8). Υπάρχουν διαθέσιμοι πολυάριθμοι τύποι ψήκτρας, προστατευμένοι ή μη, σε διάφορα μεγέθη και με διαφορετική ελαστικότητα.

Οι ενδείξεις για τη λήψη της περιλαμβάνουν την υποψία κακοήθειας, είτε με την ανεύρεση ενδοβρογχικής βλάβης είτε με έμμεσα στοιχεία που υποδηλώνουν κακοήθεια (στένωση στομίων βρόγχων από πίεση από εξωβρογχική μάζα) και τη διάγνωση λοιμώξεων (9). Σύμφωνα με τη βιβλιογραφία, όταν υπάρχει ενδοβρογχική βλάβη, η κυτταρολογική εξέταση υλικού από βρογχική ψήκτρα μπορεί να διαγνώσει κακοήθεια σε ποσοστό 50 έως 90% (3)(8)(18). Για να επιτευχθεί η μέγιστη διαγνωστική ισχύς της τεχνικής αυτής, είναι σημαντικό να χρησιμοποιούνται ψήκτρες με μεγαλύτερη διάμετρο, καθώς σε μελέτες βρέθηκε ότι η διάμετρος 5mm σχετίζεται με καλύτερη διαγνωστική ικανότητα, αλλά και να συνδυάζεται με τη λήψη βιοψίας (19).

Όταν εντοπίζεται κεντρική βλάβη, η βρογχική ψήκτρα προωθείται διαμέσου του καναλιού εργασίας του βρογχοσκοπίου, τοποθετείται στην επιθυμητή βλάβη και σύρεται πάνω στην επιφάνειά της. Έπειτα απομακρύνεται από τον αυλό του βρογχοσκοπίου, επαναλαμβάνεται η διαδικασία τουλάχιστον 2 με 4 φορές και το υλικό που αποσπάστηκε μπορεί να υποβληθεί σε περαιτέρω επεξεργασία με την τεχνική cell block (11).

Στις επιπλοκές που μπορεί να εμφανιστούν συμπεριλαμβάνεται η αιμορραγία. Σε ασθενείς με υψηλή πιθανότητα αιμορραγικής διάθεσης είναι δυνατό να γίνει τοπική έγχυση κρύου φυσιολογικού ορού και επινεφρίνης πριν την εφαρμογή της τεχνικής (3).

Λήψη υλικού δια βελόνης (Transbronchial needle aspiration – TBNA)

Αυτή η τεχνική εφαρμόζεται για τη λήψη υλικού για κυτταρολογική, ιστολογική και μικροβιολογική εξέταση από βλάβες που εντοπίζονται στο τοίχωμα των αεραγωγών, στο πνευμονικό παρέγχυμα και σε δομές του μεσοθωρακίου (20). Οι βελόνες που χρησιμοποιούνται πρέπει να έχουν διάμετρο μεγαλύτερη ή ίση των 13mm. Για τη λήψη υλικού για ιστολογική εξέταση είναι απαραίτητη η χρήση βελονών τουλάχιστον 19-gauge, ενώ για κυτταρολογική εξέταση απαιτούνται 22-gauge.

Όταν ανευρίσκονται ενδοβρογχικές βλάβες, η TBNA χρησιμοποιείται για τη λήψη υλικού από το κέντρο της βλάβης. Με την καθοδήγηση ενδοβρογχικού υπερήχου (EBUS) είναι δυνατή η διάγνωση

κακοήθειας και η σταδιοποίηση σε ασθενείς με λεμφαδενοπάθεια μεσοθωρακίου η/ και κεντρικές βλάβες, με τις ελάχιστες δυνατές επιπλοκές (21).

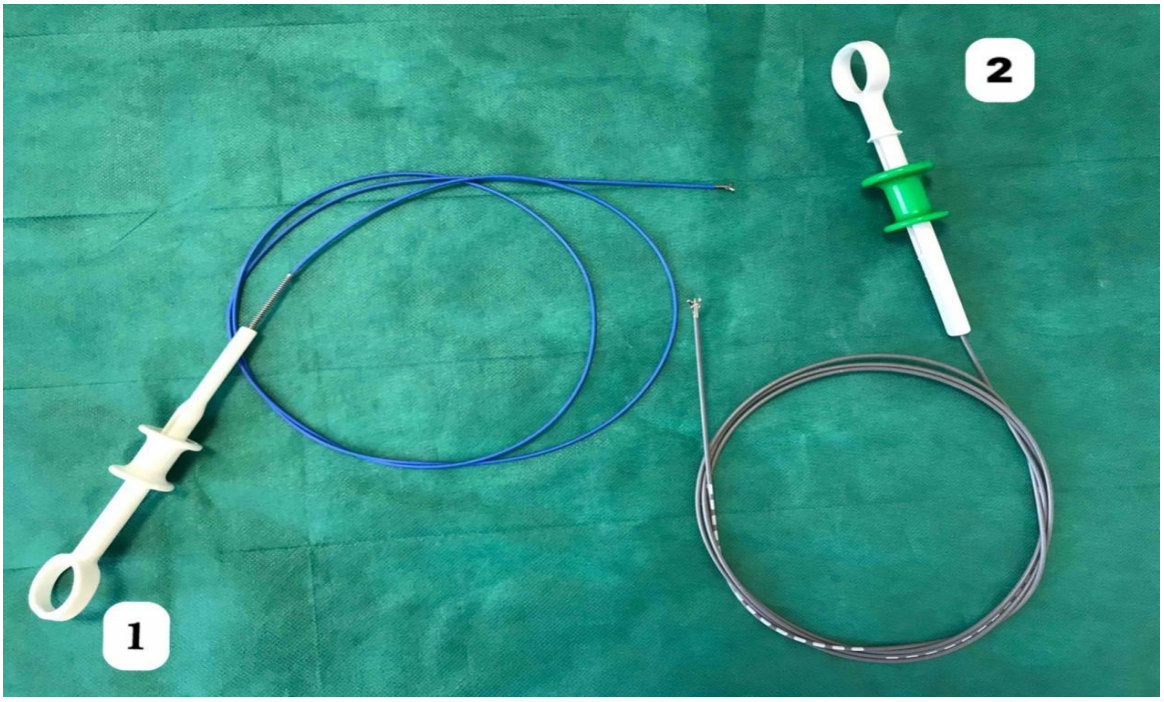

Εικόνα 1. Λαβίδα βιοψίας μιας χρήσης με επικάλυψη (1) και λαβίδα βιοψίας μιας χρήσης με ακίδα και επικάλυψη (2)

Εικόνα 2. Βελόνα TBNA 22- gauge (1) και βρογχική ψήκτρα μιας χρήσης με προστατευμένο άκρο (2)

Βιβλιογραφία:

1. Du Rand IA, Blaikley J, Booton R, Chaudhuri N, Gupta V, Khalid S, et al. British Thoracic Society guideline for diagnostic flexible bronchoscopy in adults. Thorax. 2013;68(SUPPL. 1).
2. Maktabi MA, Airan MC, Scott-Conner CEH. Flexible Bronchoscopy. Chest. 2003;123(5).
3. Ernst A, Herth FJF. Introduction to bronchoscopy: Second edition. Introduction to Bronchoscopy: Second Edition. Cambridge University Press; 2017. 1–199 p.
4. Ahm JH. An update on the role of bronchoscopy in the diagnosis of pulmonary disease. YUJM. 2020;
5. Paradis TJ, Dixon J, Tieu BH. The role of bronchoscopy in the diagnosis of airway disease. J Thorac Dis. 2016;8(12):3826–37.
6. Silvestri GA, Bevill BT, Huang J, Brooks M, Choi Y, Kennedy G, et al. An Evaluation of Diagnostic Yield From Bronchoscopy: The Impact of Clinical/Radiographic Factors, Procedure Type, and Degree of Suspicion for Cancer. Chest [Internet]. 2020;157(6):1656–64. Available from: https://doi.org/10.1016/j.chest.2019.12.024
7. Lin CY, Chung FT. Central airway tumors: Interventional bronchoscopy in diagnosis and management. J Thorac Dis. 2016;8(10):E1168–76.
8. Miller RJ, Casal RF, Lazarus DR, Ost DE, Eapen GA. Flexible Bronchoscopy. Clin Chest Med [Internet]. 2018;39(1):1–16. Available from: https://doi.org/10.1016/j.ccm.2017.09.002
9. Dionísio J. Diagnostic flexible bronchoscopy and accessory techniques. Rev Port Pneumol. 2012;18(2):99–106.
10. Karahalli E, Yilmaz A, Türker H, Özvaran K. Usefulness of various diagnostic techniques during fiberoptic bronchoscopy for endoscopically visible lung cancer: Should cytologic examinations be performed routinely? Respiration. 2001;68(6):611–4.
11. Mohan A, Madan K, Hadda V, Tiwari P, Mittal S, Guleria R. Guidelines for Diagnostic Flexible Bronchoscopy in Adults: Joint Indian Chest Society/ National College of Chest Physicians (I)/ Indian Association for Broncholoy Recommendations. Lung India. 2019;36:37–89.
12. Ehab A, El-Badrawy MK, Moawad AA, Abo-Shehata ME-D. Cryobiopsy versus forceps biopsy in endobronchial lesions, diagnostic yield and safety. Adv Respir Med. 2017;(85):301–6.
13. Wang K, Mehta AC, Turner F. Flexible Bronchoscopy. 4th ed. Wiley; 2012.
14. Klech H, Pohl W. Technical recommendations and guidelines for bronchoalveolar lavage (BAL). Eur Respir J. 1989;2(6):561–85.
15. Sareen R, Pandey C. Lung malignancy: Diagnostic accuracies of bronchoalveolar lavage, bronchial brushing, and fine needle aspiration cytology. Lung India. 2016;33(6):635–41.
16. Domagala-Kulawik J. The relevance of bronchoalveolar lavage fluid analysis for lung cancer patients. Expert Rev Respir Med [Internet]. 2020;14(3):329–37. Available from: https://doi.org/10.1080/17476348.2020.1708720
17. Carvalho AS, Moraes MCS, Na CH, Fierro-Monti I, Henriques A, Zahedi S, et al. Is the proteome of bronchoalveolar lavage extracellular vesicles a marker of advanced lung cancer? Cancers (Basel). 2020;12(11):1–18.

18. Acharya KV, Unnikrishnan B, Shenoy A, Holla R. Utility of various bronchoscopic modalities in lung cancer diagnosis. Asian Pacific J Cancer Prev. 2017;18(7):1931–6.

19. Slade MG, Rahman NM, Stanton AE, Curry L, Slade GC, Clelland CA, et al. Improving standards in flexible bronchoscopy for lung cancer. Eur Respir J. 2011;37(4):895–901.

20. Bolliger CT, Mathur PN. ERS/ATS statement on interventional pulmonology. Eur Respir J. 2002;19(2):356–73.

21. Chandrika S, Yarmus L. Recent developments in advanced diagnostic bronchoscopy. Eur Respir Rev [Internet]. 2020;29(157):1–11. Available from: http://dx.doi.org/10.1183/16000617.0184-2019

4. Λήψη υλικού από περιφερικές βλάβες

Νικόλαος Χ. Κουφός, Επιστημονικός Υπεύθυνος Μονάδας Επεμβατικής Βρογχοσκόπησης "Metropolitan Hospital"

Το πρώτο βήμα στη διάγνωση των περιφερικών όζων είναι η αξιολόγηση της κλινικής και ακτινολογικής πιθανότητας της βλάβης για κακοήθεια. Πιο συγκεκριμένα, τα κλινικά χαρακτηριστικά (πχ. Η ηλικία, το καπνιστικό ιστορικό, το ιστορικό νόσησης από άλλη κακοήθεια, η έκθεση σε βλαπτικούς παράγοντες κ.α.), καθώς και τα ακτινολογικά χαρακτηριστικά (πχ. Το μέγεθος και η θέση της βλάβης, η ύπαρξη ακτινωτής παρυφής, η μεταβολική δραστηριότητα στο σπινθηρογράφημα PET scan, ο χρόνος διπλασιασμού του όγκου κ.α.),1-3 καθορίζουν την πιθανότητα κακοήθους προελεύσεως της βλάβης. Για την αντικειμενικότερη εκτίμηση της πιθανότητας αυτής, τα παραπάνω χαρακτηριστικά μπορούν να αξιοποιηθούν πλέον σε εύχρηστες διαδικτυακές πλατφόρμες, που διατίθενται δωρεάν, Ενδεικτικά, μπορούν να χρησιμοποιηθούν διαδικτυακές πλατφόρμες όπως οι: i) Brock University Calculator, ii) NPS-BIMC (Bayesian Inference Malignancy Calculator), iii) Solitary Pulmonary Nodule Malignancy Risk (Mayo Clinic model).

Ακολούθως, η υπολογιζόμενη πιθανότητα κακοήθειας της περιφερικής βλάβης εντάσσεται και αξιοποιείται σε διαγνωστικούς αλγορίθμους (όπως πχ. Οι αλγόριθμοι της Fleischner Society, της ACCP, της BTS κ.ο.κ.).4-6 Συνοπτικά, οι βλάβες βάσει της υπολογιζόμενης κλινικής πιθανότητας για κακοήθεια χωρίζονται σε χαμηλού ή υψηλού κινδύνου, βάσει του αριθμού τους σε μονήρεις ή πολλαπλές και βάσει της ακτινολογικής τους σύστασης, σε συμπαγείς ή υποσυμπαγείς.

Στην περίπτωση που αποφασισθεί η λήψη βρογχοσκοπικής βιοψίας, στην εποχή μας διατίθενται εργαλεία που αυξάνουν σημαντικά τη διαγνωστική ευαισθησία της εξέτασης. Τα σημαντικότερα διαθέσιμα βρογχοσκοπικά εργαλεία διάγνωσης περιφερικών πνευμονικών βλαβών είναι: i) Ο καθετήρας υπερήχων (radial EBUS), ii) Το υπέρλεπτο βρογχοσκόπιο (ultrathin), iii) Τα συστήματα ηλεκτρομαγνητικής πλοήγησης (EMN – Electromagnetic navigation) και μη ηλεκτρομαγνητικής πλοήγησης (VB – Virtual Bronchoscopy), iv) Το σύστημα ακτινοσκοπικής καθοδήγησης C-arm και η εξέλιξη του, το σύστημα Cone Beam CT και εσχάτως v) Το σύστημα της ρομποτικής βρογχοσκόπησης. Μέχρι στιγμής, έχει φανεί ότι τα καλύτερα αποτελέσματα επιτυγχάνονται με το συνδυασμό των παραπάνω τεχνικών, ενώ συνήθως επηρεάζει θετικά την ευαισθησία της εξέτασης η παρουσία αεροβρογχογράμματος, δηλαδή το διαθέσιμο «μονοπάτι προς τη βλάβη» (Εικ.1).7

Η συμβατική εύκαμπτη βρογχοσκόπηση με τις κλασικές διαβρογχικές βιοψίες ακόμα και τη χρήση ακτινοσκοπικής καθοδήγησης, έχει χαμηλή διαγνωστική αξία που δε ξεπερνά το 65% για βλάβες <2

εκ8 Η χρήση της ακτινοσκόπησης ωστόσο, προσφέρει στο προφίλ ασφάλειας μειώνοντας την πιθανότητας πνευμοθώρακα ή αιμορραγίας. Πολύτιμη εξέλιξη της απλής ακτινοσκοπικής καθοδήγησης αποτελεί το σύστημα Cone beam CT, ένα σύστημα αξονικής τομογραφίας μέσω C-Arm, που προσφέρει τρισδιάστατη σύγχρονη εικόνα (3D, real-time, Εικ.2). Τα μέχρι τώρα διαθέσιμα στοιχεία, μιλούν για διαγνωστική ευαισθησία υψηλή ακόμα και για μικρού μεγέθους περιφερικές βλάβες, και συγκεκριμένα για βλάβες μεγέθους ≤ 10mm, ≤ 20mm και > 20mm, η ευαισθησία είναι κατά μέσο όρο 84.2% (74.8% - 89.9%), 83.1% (62.4% - 94.5%) και 96.3% (81.7% - 99.8%) αντίστοιχα.9

Ο καθετήρας υπερήχων (radial EBUS), αποτελεί ένα σημαντικό εργαλείο για τη διάγνωση των περιφερικών πνευμονικών βλαβών. Αποτελείται από ένα καθετήρα που στο άκρο του φέρει κεφαλή υπερήχου (συχνότητας 20 MHz), που περιστρέφεται γύρω από τον άξονα του. Ο καθετήρας προωθείται μέσω ειδικού θηκαριού το οποίο φέρει μεταλλικό άκρο, προκειμένου να είναι ακτινοσκιερό και να αναγνωρίζεται κατά την ακτινοσκόπηση (Εικ.3). Ο καθετήρας υπερήχων είναι συμβατός με κανάλια εργασίας διαμέτρων 1.7 mm (mini-probe), 2.0 mm, 2.6 mm και 2.8 mm.

Αφού με τη βοήθεια του radial probe τοποθετηθεί το θηκάρι όσο εγγύτερα είναι δυνατόν στη βλάβη, αφαιρούμε το Radial probe από το θηκάρι και στη θέση του προωθούμε τα εργαλεία λήψης βιοπτικού υλικού (βελόνη, λαβίδα, ψήκτρα). Η ευαισθησία της μεθόδου είναι υψηλή και αν συνδυαστεί με όλες τις άλλες καθοδηγητικές τεχνικές μπορεί να ξεπεράσει και το 80%.

Τα συστήματα πλοήγησης χωρίζονται σε: i) Σύστημα ηλεκτρομαγνητικής καθοδήγησης (EMN – Electromagnetic Navigation) με δύο διαθέσιμα συστήματα στην αγορά, τα SuperDimension i-LogicTM (Medtronic, Plymouth, MN, USA) και SPiN SystemTM (Veran Medical Technologies, Inc., St. Louis, MO, USA). και ii) Σύστημα μη ηλεκτρομαγνητικής καθοδήγησης (VB – Virtual Bronchoscopy) με επίσης δύο διαθέσιμα συστήματα, τα LungPoint® System (Bronchus Medical, San Jose, CA, USA), Directpath® (Olympus, Japan) και Synapse® (Fuji Medical, Japan). Το σύστημα EMN προσομοιάζει τα συστήματα πλοήγησης που χρησιμοποιούμε στα αυτοκίνητα μας ή στα κινητά μας τηλέφωνα. Αρχικά, ο ασθενής υποβάλλεται σε αξονική τομογραφία θώρακος με λεπτές τομές, την οποία κατόπιν την επεξεργάζεται ειδικό λογισμικό δημιουργώντας το «χάρτη» με τη θέση της βλάβης στον πνεύμονα και την προτεινόμενη διαδρομή εντός του βρογχικού δένδρου. Ακολούθως, ο ασθενής τοποθετείται επάνω σε ειδικά διαμορφωμένο ενδοσκοπικό κρεβάτι που δημιουργεί ηλεκτρομαγνητικό πεδίο γύρω από τον ασθενή και εντός του οποίου κινείται ο ειδικός καθετήρας δίνοντας τη δυνατότητας καθοδήγησης καθ' όλη την πορεία του προς τη βλάβη. Όταν ο καθετήρας τοποθετηθεί στο σημείο της βλάβης, τότε είναι δυνατή η απόσυρση του από το προστατευτικό θηκάρι και η προώθηση των εργαλείων βιοψίας. Η ευαισθησία της μεθόδου ποικίλει και βάσει τυχαιοποιημένων μελετών

κυμαίνεται από 63% έως 85%, ενώ αν συνδυαστεί με τη χρήση radial EBUS, αγγίζει το 88%. Θετικός προγνωστικός δείκτης και σε αυτή την περίπτωση αποτελεί το σημείο αεροβρογχογράμματος.11 Τα νεότερα δεδομένα δείχνουν ότι ο συνδυασμός του σύγχρονου αναβαθμισμένου συστήματος EMN μαζί με την καθοδήγηση με Cone beam CT, μπορεί να αυξήσει σημαντικά τη διαγνωστική ευαισθησία.9 Το σύστημα της μη ηλεκτρομαγνητικής βρογχοσκόπησης ή αλλιώς VB (virtual bronchoscopy), στηρίζεται αντίστοιχα στην αξιοποίηση ειδικού λογισμικού που επεξεργάζεται την ΑΤ λεπτών τομών (ιδανικά <1mm) και δημιουργεί το χάρτη προς τη βλάβη (Εικ.4). Επιπλέον, μπορεί να προσφέρει σημαντικές πληροφορίες για την απόσταση της βλάβης από τους βρόγχους, ενώ η ευκολία της χρήσης του και το χαμηλότερο κόστος αγοράς χωρίς την ανάγκη αναλωσίμων υλικών, το καθιστά ένα πολύτιμο εργαλείο. Η ευαισθησία της μεθόδου μπορεί να αυξηθεί εφόσον αξιοποιηθεί συνδυαστικά με τις λοιπές διαθέσιμες τεχνικές (πχ. ultrathin βρογχοσκόπιο, καθετήρα υπερήχων κτλ.).11

Είναι σημαντικό κατά τη διαγνωστική προσπέλαση μιας περιφερικής βλάβης, να μην αμελεί κανείς τα ευρήματα στο μεσοθωράκιο. Εκτός από την απαραίτητη τις περισσότερες φορές συστηματική ενδοϋπερηχοτομογραφική σταδιοποίηση του μεσοθωρακίου (μέσω του αεραγωγού ή/και του οισοφάγου EBUS/EUSb), σε κάποιες περιπτώσεις η διάγνωση μπορεί να τεθεί άμεσα και ευκολότερα με την παρακέντηση ενός παθολογικά διογκωμένου λεμφαδένα, μειώνοντας έτσι τη διάρκεια και το κόστος της εξέτασης.

Η διαγνωστική παρακέντηση μιας περιφερικής πνευμονικής βλάβης υπό αξονικό τομογράφο (CT-FNB), είναι ένα σημαντικό εργαλείο με μεγάλη ευαισθησία σε βλάβες μεγέθους >20χιλ., που βρίσκονται σε απόλυτη ή στενή επαφή με το θωρακικό τοίχωμα. Όσο μειώνεται το μέγεθος της βλάβης και αυξάνει η απόσταση της από το τοίχωμα, αντίστοιχα μειώνεται η διαγνωστική ευαισθησία της μεθόδου, ενώ αυξάνει σημαντικά ο κίνδυνος επιπλοκών όπως πνευμοθώρακας ή αιμορραγία.12

Η βρογχοσκοπική διάγνωση των περιφερικών πνευμονικών βλαβών, αποτελεί μια μεγάλη πρόκληση για τη σύγχρονη Επεμβατική Πνευμονολογία, ιδιαιτέρως σε μια εποχή που αναπτύσσονται Παγκοσμίως τα προγράμματα πρώιμης διάγνωσης για τον καρκίνο (Lung Cancer Screening), που ενδεχομένως θα μας φέρνουν αντιμέτωπους συχνότερα με όλο και μικρότερες βλάβες. Η εξέλιξη των συστημάτων ηλεκτρομαγνητικής πλοήγησης, του συστήματος Cone Beam CT και της ρομποτικής βρογχοσκόπησης, σε συνδυασμό με τις παλαιότερες τεχνικές (rEBUS, βρογχοσκόπιο ultrathin κτλ.), έχουν αυξήσει δραστικά τη διαγνωστική ευαισθησία της εξέτασης και φαίνεται πως αποτελούν τον οδηγό για το άμεσο μέλλον. Η χρήση τους μάλιστα δεν περιορίζεται μόνο στη διάγνωση της βλάβης, αλλά φαίνεται ότι μπορεί να προσφέρει σημαντικά και στο κομμάτι της αντιμετώπισης, είτε με την

τοποθέτηση δεικτών (fiducials) συνεισφέροντας έτσι στη σωστή χειρουργική εκτομή, είτε και με τον καυτηριασμό τους μέσω ειδικών βρογχοσκοπικών καθετήρων (Radiofrequency ablation – RFA, Microwave ablation – MWA κ.α.), σε περιπτώσεις μη χειρουργήσιμων βλαβών.

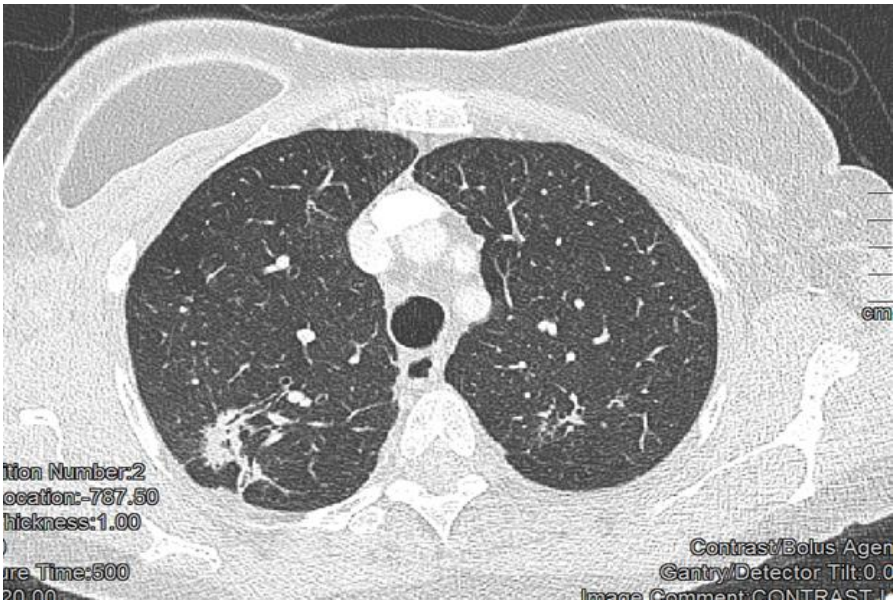

Εικόνα 1. Παράδειγμα περιφερικής πνευμονικής βλάβης με οδηγό σημείο αεροβρογχογράμματος

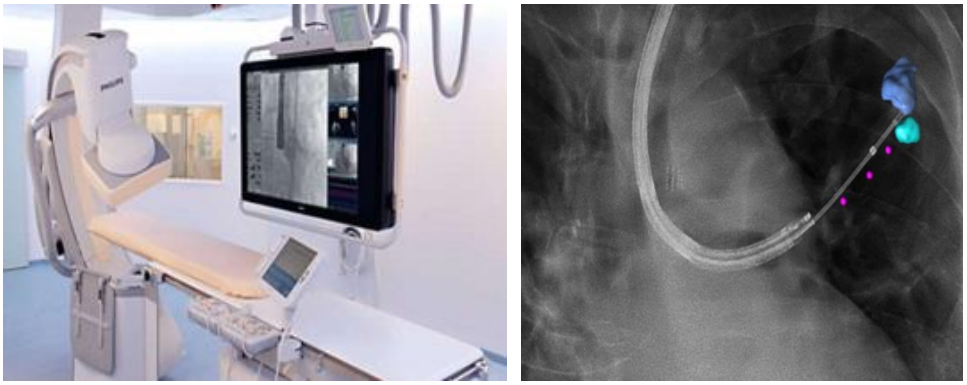

Εικόνα 2. Το σύστημα της Cone beam CT (εικόνα αριστερά), που προσφέρει άνεση κίνησης στο βρογχοσκόπο, με την εικόνα εντοπισμού και real-time βιοψίας της βλάβης υπό την καθοδήγηση του ειδικού λογισμικού ή του συστήματος ηλεκτρομαγνητικής πλοήγησης (εικόνα δεξιά).

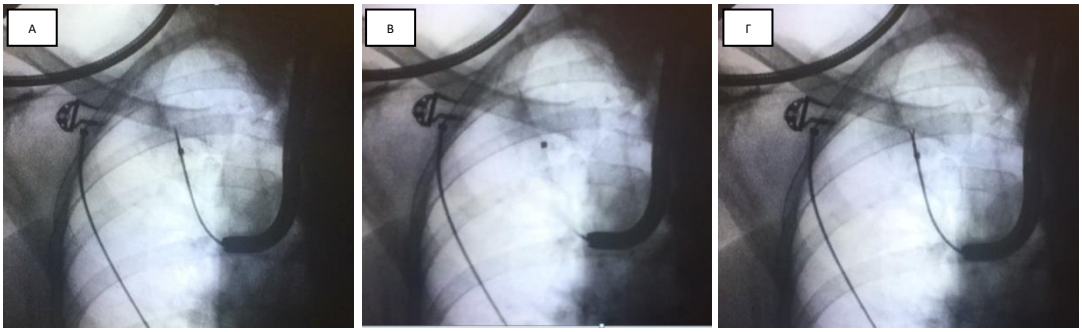

Εικόνα 3. Α) Ο καθετήρας υπερήχων (radial EBUS) εντός του ειδικού θηκαριού, υπό άμεση ακτινοσκοπική παρακολούθηση. Β) Απόσυρση του καθετήρα υπερήχων από το κανάλι εργασίας. Εντοπίζεται το ακτινοσκιερό άκρο του θηκαριού, που επιβεβαιώνει την αρχική θέση εντοπισμού της βλάβης κατά τη διάρκεια των χειρισμών. Γ) Βιοψία από τη βλάβη, υπό άμεση ακτινοσκοπική παρακολούθηση

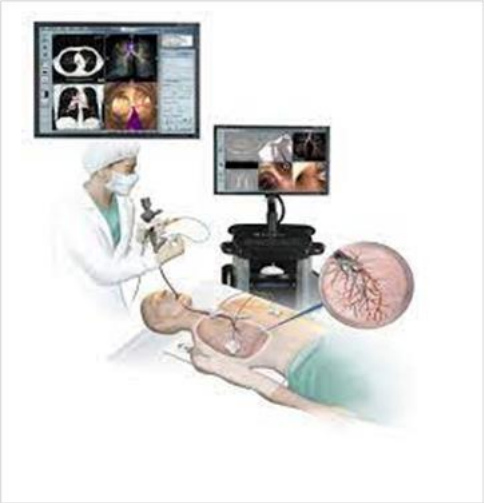

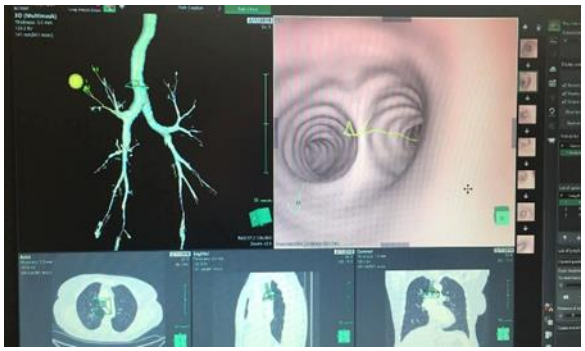

A **B**

Εικόνα 4. Α) Το σύστημα ηλεκτρομαγνητικής καθοδήγησης (SuperDimension®), με τον πύργο επεξεργασίας, την αντίστοιχη εικόνα με το μονοπάτι προς τη βλάβη και το άκρο του ειδικού καθετήρα ως καθοδηγείται από το βρογχοσκόπο κατά τη διάρκεια της επέμβασης, Β) Παράδειγμα συστήματος μη ηλεκτρομαγνητικής καθοδήγησης (Synapse®), με την τελική εικόνα σχεδιασμού της πορείας προς τη βλάβη.

Βιβλιογραφία:

1. Reduced lung-cancer mortality with low-dose computed tomographic screening. National Lung Screening Trial Research Team, et al. N Engl J Med. 2011.

2. Tracking the Evolution of Non-Small-Cell Lung Cancer. N Engl J Med. 2017 Jun 1;376(22):2109-2121.

3. Management of Lung Nodules Detected by Volume CT Scanning. N Engl J Med 2009.

4. MacMahon et al.Guidelines for Management of Incidental Pulmonary Nodules Detected on CT Images: From the Fleischner Society 2017. Radiology 2017.

5. M.K. Gould et al. Evaluation of individuals with pulmonary nodules: when is it lung cancer? Diagnosis and management of lung cancer, 3rd ed: American College of Chest Physicians evidence-based clinical practice guidelinesChest. 2013 May;143(5 Suppl):e93S-e120S.

6. British Thoracic Society Pulmonary Nodule Guideline Development Group. Thorax August 2015 Volume 70 Supplement 2. BTS Guidelines for the Investigation and Management of Pulmonary Nodules.

7. S. Dhillon et al. Bronchoscopy for the diagnosis of peripheral lung lesions. J Thorac Dis. 2017 Sep; 9(Suppl 10): S1047–S1058.

8. G. Silvestri et al. Standard Bronchoscopy With Fluoroscopy vs Thin Bronchoscopy and Radial Endobronchial Ultrasound for Biopsy of Pulmonary Lesions A Multicenter, Q21 Prospective, Randomized Trial. Chest 2018.

9. M. Pritchett et al. Cone-Beam CT With Augmented Fluoroscopy Combined With Electromagnetic Navigation Bronchoscopy for Biopsy of Pulmonary Nodules. Journal of Bronchology & Interventional Pulmonology: October 2018 - Volume 25 - Issue 4 - p 274-282.

10. N. Kurimoto et al. Endobronchial Ultrasonography Using a Guide Sheath Increases the Ability to Diagnose Peripheral Pulmonary Lesions Endoscopically. Chest. 2004 Sep;126(3):959-65.

11. Ishida T, Asano F, et al. Virtual bronchoscopic navigation combined with endobronchial ultrasound to diagnose small peripheral pulmonary lesions: a randomised trial. Thorax 2011;66:1072-7.

12. Tsukasa Ishiwata, et al. Advances in interventional diagnostic bronchoscopy for peripheral pulmonary lesions. Expert Rev Respir Med. 2019 Sep;13(9):885-897.

5. Συμβατική TBNA και ο ρόλος της ταχείας αξιολόγησης του κυτταρολογικού υλικού - ROSE

Φίλιππος Εμμανουήλ, Πνευμονολόγος Νοσοκομείο "Mediterraneo"

Η βρογχοσκοπική, διαβρογχική παρακέντηση διά βελόνης (Transbronchial needle aspiration-TBNA) αποτελεί μία μέθοδο διάγνωσης της διόγκωσης των μεσοθωρακικών ή πυλαίων λεμφαδένων, με την καθοδήγηση της αξονικής τομογραφίας θώρακος. σε νόσους όπως ο καρκίνος του πνεύμονα ή άλλη μεταστατική νόσος, ή σαρκοείδωση.

Η συγκεκριμένη μέθοδος δεν απαιτεί ιδιαίτερο βρογχοσκοπικό εξοπλισμό πέραν της ειδικής βελόνης ώστε να προστεθεί στην τεχνική της εύκαμπτης βρογχοσκόπησης. Αποτελεί όμως σημαντικό συμπλήρωμα, καθώς σε περιπτώσεις όπου υπάρχει περιφερική σκίαση και λεμφαδενοπάθεια μεσοθωρακίου, είναι ικανή να θέσει τη διάγνωση χωρίς να προχωρήσουμε σε διαβρογχική βιοψία της περιφερικής βλάβης, με κίνδυνο επιπλοκών, όπως αιμορραγία ή πνευμοθώρακα.

Η διαγνωστική προσπέλαση των διογκωμένων λεμφαδένων του μεσοθωρακίου με TBNA σε ασθενή με περιφερική σκίαση είναι απαραίτητη καθώς η σταδιοποίηση κατά TNM (προσδιορισμός του N σταδίου- N1-3) οδηγεί στην κατάλληλη θεραπευτική αντιμετώπιση. Η διαγνωστική ακρίβεια της σταδιοποίησης μόνον με αξονική τομογραφία θώρακος ή/και PET CT ωστόσο, δεν ξεπερνά το 60% [1].

Η καθοδήγηση στο σημείο παρακέντησης της βελόνας γίνεται βάσει της αξονικής τομογραφίας και των οδηγών-σημείων που έχουν προκαθοριστεί από πρότερες μελέτες, όπως η σημαντική μελέτη του Ko-Pen Wang [2], η οποία περιέγραψε τα οδηγά σημεία με βάση τα οποία παρακεντούμε τους λεμφαδενικούς σταθμούς. Οι συνηθέστεροι σταθμοί που προσεγγίζουμε με συμβατική TBNA είναι οι χαμηλοί παρατραχειακοί λεμφαδένες (ιδίως δεξιά) και οι υποτροπιδικοί υπό την προϋπόθεση ότι είναι μεγαλύτεροι από 1,5 εκ σε μέγεθος και υπάρχει από την ΥΤ θώρακα ικανή επιφάνεια επαφής τους με το τραχειοβρογχικό δένδρο. Εικόνα 3

Ταυτόχρονα, η TBNA μπορεί να βοηθήσει στην αύξηση της διαγνωστικής ακρίβειας σε υποβλεννογόνιες βλάβες κατά περισσότερο από 20% [3].

Μία σημαντική προσθήκη στη μέθοδο TBNA είναι η ταχεία αξιολόγηση κυτταρολογικού υλικού στο βρογχοσκοπικό εργαστήριο (**Rapid on site evaluation- ROSE**). Μετά τη λήψη κυτταρολογικού υλικού και την επίστρωση των πλακιδίων, ένα από αυτά εμβαπτίζεται διαδοχικά σε 3 διαλύματα της χρώσης Diff Quik με συνολική διάρκεια 30 δευτερόλεπτα (Εικ 4). Κατόπιν, γίνεται έλεγχος των πλακιδίων για την επάρκεια του υλικού από κυτταρολόγο εντός του εργαστηρίου. Η ROSE στοχεύει μόνο στην

αξιολόγηση του TBNA υλικού για διαγνωστική επάρκεια, και δε δίνει οριστική απάντηση για τη διάγνωση. Οι τυχαιοποιημένες μελέτες έδειξαν ότι η μέθοδος δεν αυξάνει τη διαγνωστική ακρίβεια της TBNA μεν, αλλά προσφέρει μεγαλύτερη διασφάλιση για την ποιότητα/επάρκεια του κυτταρολογικού υλικού, αποτρέποντας το βρογχοσκόπο από τη λήψη διαβρογχικών βιοψίων και αποφεύγοντας με αυτό τον τρόπο επιπλοκές όπως αιμορραγία ή πνευμοθώρακα [4].

Ταυτόχρονα, από αρκετές μελέτες προτείνεται η σχετική εκπαίδευση του πνευμονολόγου-βρογχοσκόπου ώστε να πραγματοποιεί ο ίδιος ROSE για την αξιολόγηση της επάρκειας του υλικού [5]. Τα κύτταρα που πρέπει να αναγνωρίζει ο πνευμονολόγος είναι τα αιμοσφαίρια, τα βρογχικά κύτταρα, τα φυσιολογικά λεμφοκύτταρα και τα άτυπα κύτταρα (Εικ 5). Η χρήση της ROSE μπορεί να βοηθήσει βρογχοσκόπους που ξεκινούν την πρακτική της TBNA να βελτιώσουν την πρακτική τους [6].

Σύγχρονες δυνατότητες τηλε-κυτταρολογίας μπορούν να προσφέρουν τις υπηρεσίες του κυτταρολόγου στο βρογχοσκοπικό εργαστήριο χωρίς τη φυσική παρουσία του[7].

Εικόνα 1. Σταθμός 4R: Παρακέντηση στο 1-2^{ο} ημικρίκιο πάνω από την κυρία τρόπιδα, στη 2^{η} ώρα (Απαιτείται ιδιαίτερη προσοχή καθώς στην 3^{η} ώρα είναι η άζυγος φλέβα).

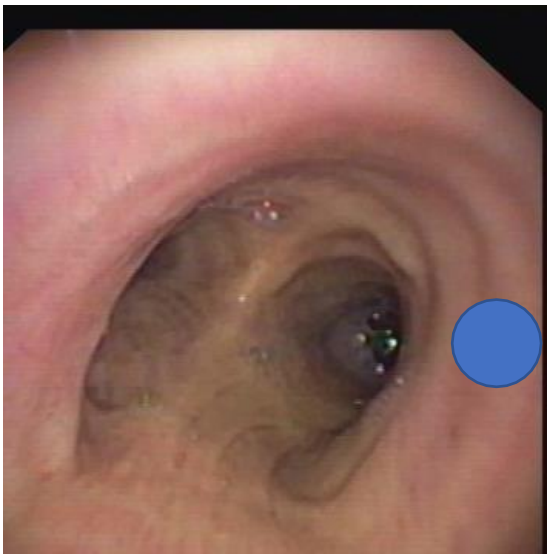

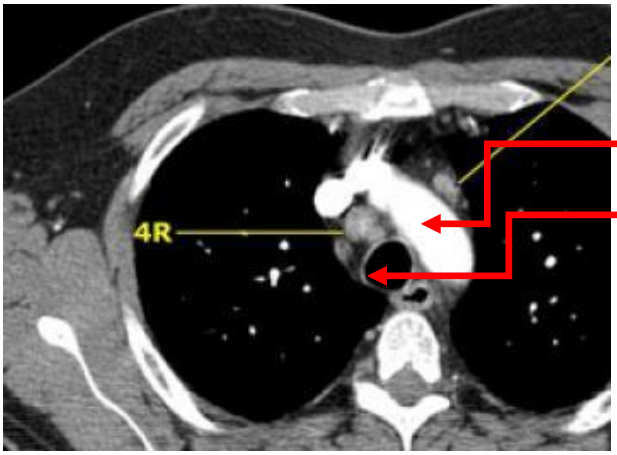

Εικόνα 2. Σταθμός 4L: Παρακέντηση στο 1- ημικρίκιο πάνω από την κυρία τρόπιδα, στην 9η ώρα (Απαιτείται ιδιαίτερη προσοχήκαθώς προσθίως βρίσκεται η πνευμονική αρτηρία και οπισθίως η αορτή).

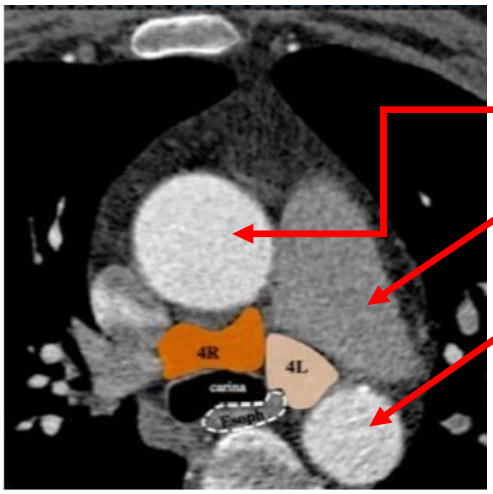

Ανιούσα αορτή

Πνευμονική αρτηρία

Κατιούσα αορτή

Εικόνα 3. Σταθμός 7: Παρακέντηση 1-2 ημικρίκια κάτω από την κυρία τρόπιδα, δεξιά ή αριστερά

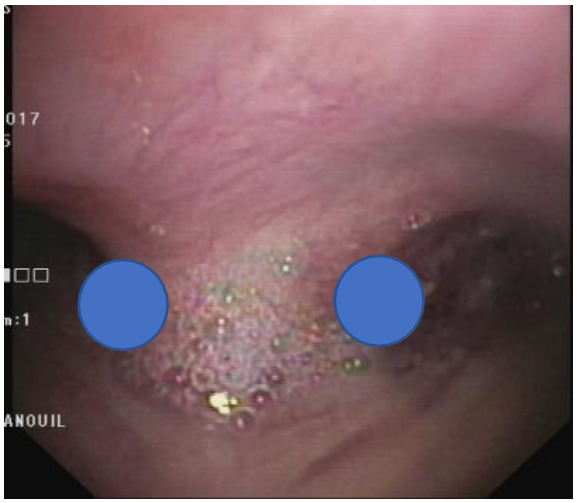

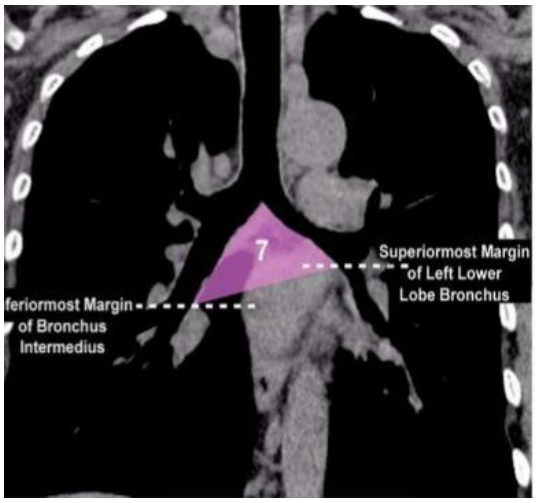

Εικόνα 4

Εικόνα 5. Μέθοδολογία ROSE

Διαχωρισμός κυτταρολογικού και ιστολογικού υλικού, διαδοχική χρώση σε 3 διαλύματα και μικροσκοπική εξέταση

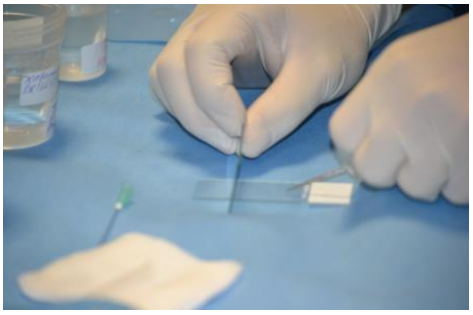

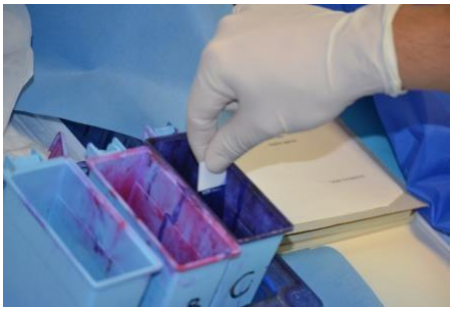

Εικόνα 6. Βασικές κυτταρολογικές δομές προς αναγνώριση

Λεμφοκύτταρα (x 10)

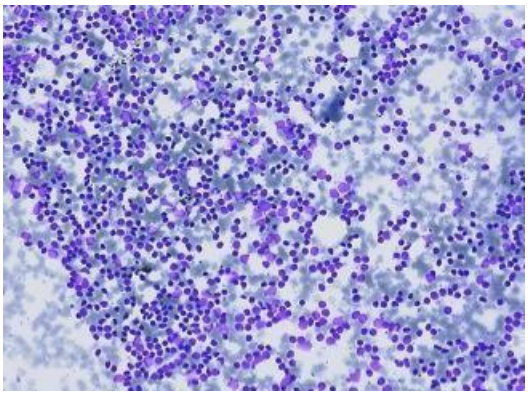

Βρογχικά κύτταρα με κροσσούς (x 40)

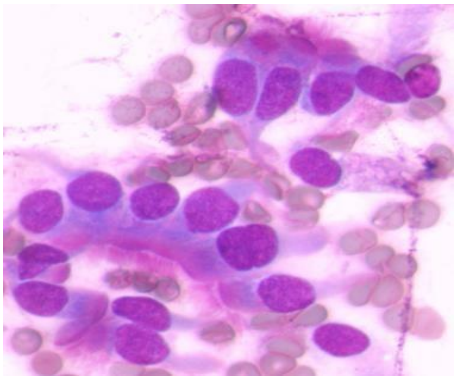

Κύτταρα μη μικροκυτταρικού καρκινώματος με πολλαπλούς πυρηνίσκους και ανομοιομορφία μεγεθών πυρήνων (x 40)

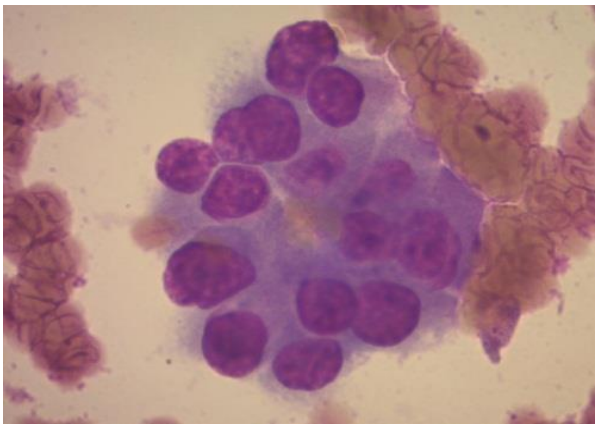

Κύτταρα μικροκυτταρικού καρκινώματος με κυβοειδές σχήμα, με χρωματίνη-όχι πυρηνίσκους και παρουσία γραμμών (striae) που οφείλονται στην ευθρυπτότητα της χρωματίνης (x 10)

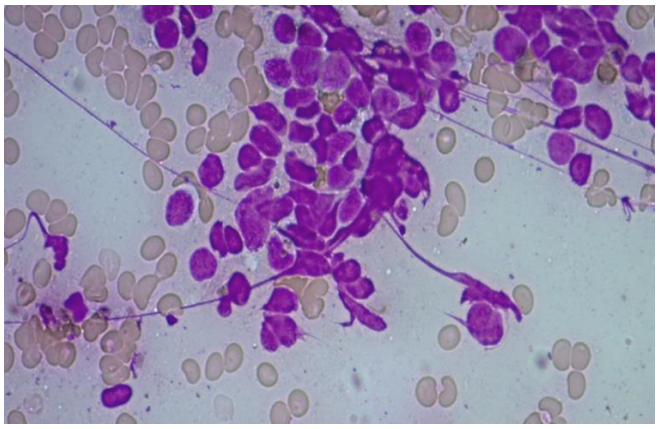

Βιβλιογραφία:

1. Methods for Staging Non-small Cell Lung Cancer. Chest. 2013;143(5_suppl):e211S-e250S.

2. K P Wang. Staging of bronchogenic carcinoma by bronchoscopy. Chest 1994; 106:588-93.

3. Dasgupta A et al. Transbronchial needle aspiration. Semin Respir Crit Care Med 1997; 18:571-581.

4. Trisolini R et al. Rapid on-site evaluation of transbronchial aspirates in the diagnosis of hilar and mediastinal adenopathy: a randomized trial.

5. The role of the pulmonologist in rapid on-site cytologic evaluation of transbronchial needle aspiration: a prospective study. Bonifazi M et al. Chest. 2014 Jan;145(1):60-65.

6. The influence of rapid onsite evaluation on the adequacy rate of fine-needle aspiration cytology: a systematic review and meta-analysis. Schmidt et al. Am J Clin Pathol. 2013 Mar;139(3):300-8.

7. Khurana K et al. Telemedicine and e-Health. April 2013, 19(4): 265-271.

6. EBUS/EUS-b – Σταδιοποίηση μεσοθωρακίου καρκίνου του πνεύμονα

Σεραφείμ Χρυσικός, Επιμελητής Β΄ ΕΣΥ στην 5η Πνευμονολογική Κλινική ΝΝΘΑ «Η Σωτηρία», Υπεύθυνος Ομάδας Εργασίας της ΕΠΕ «Επεμβατική πνευμονολογία»

Εισαγωγή

Η Θωρακική ενδοϋπερηχοτομογραφία (EBUS/EUS-b) είναι μια διαγνωστική τεχνική που συνδυάζει τα χαρακτηριστικά του υπερήχου και της ενδοσκόπησης. Το υπερηχοβρογχοσκόπιο EBUS έχει τη δυνατότητα να πραγματοποιεί σε πραγματικό χρόνο (real-time) διαβρογχικές αναρροφήσεις ή βιοψίες (Endobronchial ultrasound-guided transbronchial needle aspiration, EBUS-TBNA) από μεσοθωρακικούς και/ή πυλαίους λεμφαδένες, καθώς και από πνευμονικές μάζες παρακείμενες στην τραχεία, τους μεγάλους αεραγωγούς ή τον οισοφάγο[1,2] .

Εξοπλισμός

Η εξωτερική διάμετρος του υπερηχοβρογχοσκοπίου κυμαίνεται μεταξύ 6,6-7,2mm, με κανάλι εργασίας 2,0-2,2mm. Στο άκρο του φέρει κυρτό μετατροπέα 11mm σε μήκος και 6,2mm σε διάμετρο που εκπέμπει συχνότητα 7,5 MHZ σε κάθετη κατεύθυνση προς τη φορά του βρογχοσκοπίου και με βάθος διείσδυσης αναλόγως τον κατασκευαστή από 2-10cm [3]. Η εικόνα επιτυγχάνεται με την άμεση επαφή της κεφαλής με το τοίχωμα ή ακόμα και με την τοποθέτηση ενός μπαλονιού και γεμίσματός του με φυσιολογικό ορό για καλύτερο ακουστικό παράθυρο. Η υπερηχογραφική εικόνα παράγεται μέσω ενός εξιδεικευμένου ανιχνευτή υπερήχων, ενώ δίδεται η δυνατότητα παράλληλης συμβατικής ενδοσκοπικής εικόνας (picture in picture). Με τη δυνατότητα χρήσης έγχρωμου Doppler δίνεται η δυνατότητα να γίνεται εύκολα ο διαχωρισμός των συμπαγών βλαβών από τις αγγειακές δομές [3] .

Ενδείξεις

Κύρια ένδειξη της EBUS τεχνικής αποτελεί η διάγνωση και σταδιοποίηση του μη μικροκυτταρικού καρκίνου του πνεύμονα (ΜΜΚΠ). Ένας μεγάλος αριθμός από προοπτικές τυχαιοποιημένες μελέτες και αναδρομικές μελέτες παρατήρησης έδειξαν ότι η EBUS-TBNA έχει καλύτερη συγκριτικά με την PET-CT και τη μεσοθωρακοσκόπηση διάμεση ευαισθησία (89% vs 80% vs 79%) με ειδικότητα και αρνητική προγνωστική αξία (NPV) να κυμαίνεται στο 100% και 91%, αντίστοιχα [3–7]. Η διάμεση ευαισθησία και NPV της αναρρόφησης με βελόνη υπό ενδοσκοπικό υπέρηχο (EUS-b FNA, endoscopic ultrasound fine needle aspiration) είναι 89% και 86% αντίστοιχα, ενώ η συνδυασμένη EBUS/EUS-b τεχνική αυξάνει τη διάμεση ευαισθησία και NPV στο 91% και 96% και αποτελεί σύμφωνα με τις τελευταίες κατευθυντήριες οδηγίες την πρώτη επιλογή αξιολόγησης του μεσοθωρακίου ασθενών με δυνητικά χειρουργήσιμο καρκίνο πνεύμονα[8–11].

Εκτός από την διάγνωση και σταδιοποίηση του ΜΜΚΠ, η υπερηχοβρογχοσκόπηση έχει υψηλή διαγνωστική απόδοση σε νοσήματα που εκδηλώνονται με μεμονωμένη πυλαία και/ή μεσοθωρακική λεμφαδενοπάθεια όπως η σαρκοείδωση, η φυματίωση και το υποτροπιάζων λέμφωμα [9,12,13]. Οι αντενδείξεις της EBUS βρογχοσκόπησης είναι παρόμοιες με αυτές της συμβατικής εύκαμπτης βρογχοσκόπησης (απειλητικές για τη ζωή καρδιακές αρρυθμίες, σοβαρή καρδιακή ανεπάρκεια, πρόσφατο οξύ έμφραγμα του μυοκαρδίου, σοβαρή υποξαιμία, διαταραχές πήξης, μη συνεργάσιμος ασθενής).

Τεχνική ανάλυση

EBUS-TBNA

Η EBUS βρογχοσκόπηση πραγματοποιείται με τον ασθενή σε ύπτια θέση με οπίσθια ή πρόσθια προσέγγιση υπό συνειδητή (μέτρια) καταστολή, βαθιά καταστολή ή γενική αναισθησία. Συνήθως προτιμάται η είσοδος του βρογχοσκοπίου δια της στοματικής οδού μέσω ενός μπλοκ δαγκώματος (bite block), είτε μέσω λαρυγγικής μάσκας ή ενδοτραχειακού σωλήνα μεγέθους 8 ή μεγαλύτερου. Μετά την προώθηση του EBUS βρογχοσκοπίου στην τραχεία, ο χειριστής διενεργεί συστηματική αξιολόγηση του μεσοθωρακίου για τον εντοπισμό των 6 ανατομικών ορόσημων πριν από την αναζήτηση για άλλες δομές, με την ακόλουθη σειρά: 4L→7→10L→10R→ΑΖΥΓΟΣ→4R [1,2] (**Εικόνα 1**).

Μια πρώτη εκτίμηση γίνεται από τα υπερηχογραφικά χαρακτηριστικά καθώς και την αγγείωση των λεμφαδένων μέσω της Doppler εξέτασης. Λεμφαδένες με βραχύ άξονα >1εκ, στρογγυλό σχήμα, σαφή όρια, υποηχογένεια και ετερογένεια, απουσία πύλης, παρουσία κεντρικής νέκρωσης και με άναρχη αγγείωση, θεωρούνται ύποπτοι για κακοήθεια και πρέπει πάντα να διερευνώνται με βιοψία [3,14].

Οι βιοψίες θα πρέπει να λαμβάνονται με την ακόλουθη σειρά: N3→N2→N1→Πνευμονικές μάζες, ώστε να αποφεύγεται τυχαία υπερσταδιοποίηση ασθενούς με καρκίνο του πνεύμονα (**Εικόνα 2**). Λανθασμένη υπερσταδιοποίηση θα μπορούσε να εμποδίσει τον ασθενή από μια δυνητικά ριζική θεραπεία, ενώ από την άλλη, λανθασμένη υποσταδιοποίηση μπορεί να οδηγήσει τον ασθενή σε μια αχρείαστη χειρουργική επέμβαση.

Στην EBUS βρογχοσκόπηση είναι ζωτικής σημασίας να γνωρίζουμε τα ακόλουθα τρία βασικά ανατομικά όρια, 1) το σύνορο των σταθμών 4R και 10R είναι το κατώτερο τοίχωμα της αζύγου φλέβας, 2) το σύνορο των σταθμών 4L και 10L είναι το ανώτερο τοίχωμα της αριστερής πνευμονικής αρτηρίας και 3) το σύνορο των σταθμών 4L και 4R είναι το αριστερό τοίχωμα της τραχείας. Επομένως, ένας λεμφαδένας που αναγνωρίζεται προτραχειακά αποτελεί έναν 4R λεμφαδένα[3].

Μετά την αναγνώριση των λεμφαδένων και των γύρω ανατομικών δομών, μια ειδική EBUS-TBNA βελόνη 21 ή 22 G (gauge) προωθείτε στο κανάλι εργασίας με το βρογχοσκόπιο πάντα σε ουδέτερη θέση

και ασφαλίζεται. Μετά την έξοδο της θήκης της βελόνης, η τελευταία προωθείται στη βλάβη, αφαιρείται ο εσωτερικός οδηγός και εφαρμόζεται αναρροφητική πίεση με μια σύριγγα 20ml. Η βελόνη μετακινείται μπρος και πίσω περίπου 10-15 φορές. Στη συνέχεια καταργούμε την αναρρόφηση, αφαιρούμε τη βελόνη και στρώνουμε το υλικό της αναρρόφησης πάνω σε αντικειμενοφόρες πλάκες όπου σταθεροποιούνται σε διάλυμα αλκοόλης 95% ενώ τοποθετούμε τα ιστοτεμαχίδια σε διάλυμα φορμόλης 10%.

Η ποιότητα των δειγμάτων μπορεί να επηρεαστεί από διάφορους παράγοντες, όπως το μέγεθος και ο τύπος της βελόνης ο αριθμός των δειγματοληψιών ανά λεμφαδένα, η χρήση αναρρόφησης, η διαθεσιμότητα της τεχνικής ROSE (Rapid On-Site Evaluation) και τέλος η επεξεργασία των δειγμάτων (smear cytology, liquid cytology, cell block technique).

Μετα-αναλύσεις και προοπτικές τυχαιοποιημένες μελέτες έδειξαν ότι το μέγεθος της βελόνης (21vs22G), η χρήση ή μη αναρροφητικής πίεσης, και η διαθεσιμότητα ή όχι της ROSE δεν επηρέασε ούτε την καταλληλόλητα του δείγματος, ούτε τη διαγνωστική απόδοση της εξέτασης. Σχετικά με τον αριθμό δειγματοληψίας ανά λεμφαδένα, απαιτούνται το ελάχιστο 3 λήψεις για τις περιπτώσεις που αφορούν διάγνωση και σταδιοποίηση του μεσοθωρακίου, ενώ για περαιτέρω μοριακή ανάλυση και προσδιορισμό βιοδεικτών (π.χ PD-L1) κρίνονται σκόπιμες συμπληρωματικές λήψεις [14–18].

EUS-b FNA

Η EUS-b FNA (Endoscopic ultrasound fine-needle aspiration) τεχνική πραγματοποιείται προωθώντας το EBUS βρογχοσκόπιο στον οισοφάγο αφού πρώτα έχει ολοκληρωθεί η εξέταση των αεραγωγών. Κυριότερες ενδείξεις αποτελούν: 1) λεμφαδένες μη προσβάσιμοι ή τεχνικά δύσκολο να προσπελαστούν μέσω της EBUS βρογχοσκόπησης, όπως ο αριστερός κατώτερος παρατραχειακός (4L), ο παρα-οισοφαγικός (8) και οι λεμφαδένες του πνευμονικού συνδέσμου (9), 2) ασθενείς ακατάλληλοι για βρογχοσκόπηση, 3) ασθενείς που η EBUS-TBNA δεν ήταν εφικτή λόγω υποξαιμίας, υπερβολικού βήχα ή αυξημένης ενδοκράνιας πίεσης[12]. Αναζητούμε τα 6 EUS-b ανατομικά ορόσημα με την ακόλουθη σειρά: Ήπαρ→κοιλιακή αορτή→αριστερό επινεφρίδιο→7→4L→4R,ενώ η σειρά με την οποία λαμβάνονται οι βιοψίες είναι: M1b→N3→N2→N1→Πνευμονική μάζα[3] (**Εικόνα 3**).

Διάγνωση και σταδιοποίηση ΜΜΚΠ

Συνοψίζοντας, οι Ευρωπαϊκές κατευθυντήριες οδηγίες συστήνουν τη χρήση του συνδυασμένου ενδοβρογχικού και ενδοσκοπικού υπερήχου (EBUS/EUS-b) ή της καθεμιάς τεχνικής ξεχωριστά για τη διάγνωση και σταδιοποίηση του ακτινολογικά ύποπτου ή ιστολογικά επιβεβαιωμένου ΜΜΚΠ εστιάζοντας σε 5 κλινικές καταστάσεις 1) παθολογικοί μεσοθωρακικοί και/ή πυλαίοι λεμφαδένες στη CT Θώρακος και/ή στην PET-CT, 2) απουσία προσβολής των μεσοθωρακικών λεμφαδένων στη CT Θώρακος και/ή στην PET-CT και α) παρουσία παθολογικά διογκωμένων ή υπερμεταβολικά ενεργών

σύστοιχων πυλαίων λεμφαδένων (N1), β) πρωτοπαθή όγκο (T) χωρίς υπερμεταβολική δραστηριότητα στην PET-CT, γ) πρωτοπαθή όγκο(T) με μέγεθος ≥ 3εκ,

3) απουσία προσβολής των μεσοθωρακικών ή πυλαίων λεμφαδένων στη CT Θώρακος και/ή στην PET-CT με συνοδό πρωτοπαθή όγκο (T) με κεντρική εντόπιση, 4) επανασταδιοποίηση μεσοθωρακίου μετά από εισαγωγική θεραπεία (χημειοθεραπεία ± ακτινοθεραπεία), 5) απουσία προσβολής των μεσοθωρακικών ή πυλαίων λεμφαδένων στη CT Θώρακος και/ή στην PET-CT και πρωτοπαθής όγκος (T) με περιφερική εντόπιση < 3εκ δεν χρήζει περαιτέρω σταδιοποίησης του μεσοθωρακίου[19].

Συστηματική αξιολόγηση των μεσοθωρακικών και πυλαίων λεμφαδένων περιλαμβάνει δειγματοληψία τουλάχιστον τριών διαφορετικών σταθμών μεσοθωρακικών λεμφαδένων (4R, 4L και 7) μεγέθους μεγαλύτερου ή ίσου από 5mm σύμφωνα με τον βραχύ άξονα [17,19].

Σε ασθενείς με κεντρικά εντοπισμένο όγκο πνεύμονα που δεν είναι εμφανής στη συμβατική βρογχοσκόπηση, προτείνεται δειγματοληψία μέσω της υπερηχοβρογχοσκόπησης, με την προϋπόθεση ότι ο όγκος εντοπίζεται παρακείμενα στους μεγαλύτερους αεραγωγούς (EBUS) ή στον οισοφάγο (EUS-b)[12,19]. Τέλος, όταν υπάρχει υποψία μετάστασης στο Αριστερό επινεφρίδιο, συστήνεται η EUS-b FNA[19].

Εικόνα 1: Τα έξι EBUS ορόσημα. Από το αρχείο του Paul Clementsen[2]

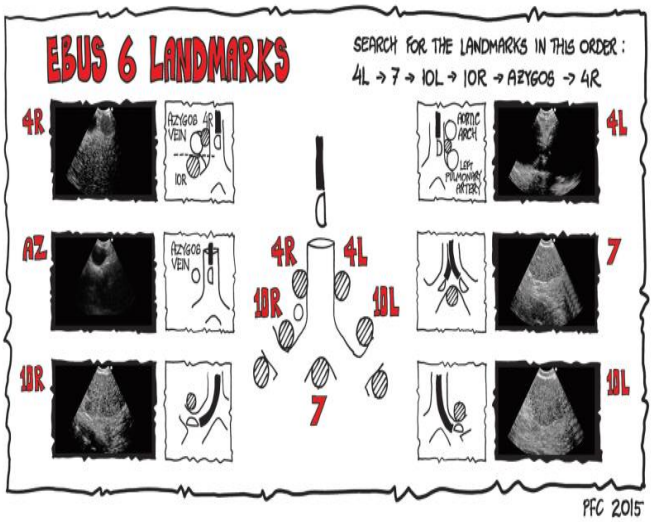

Εικόνα 2: EBUS/EUS-b σταδιοποίηση καρκίνου του πνεύμονα. Συστηματική προσέγγιση. Από το αρχείο του Paul Clementsen[2]

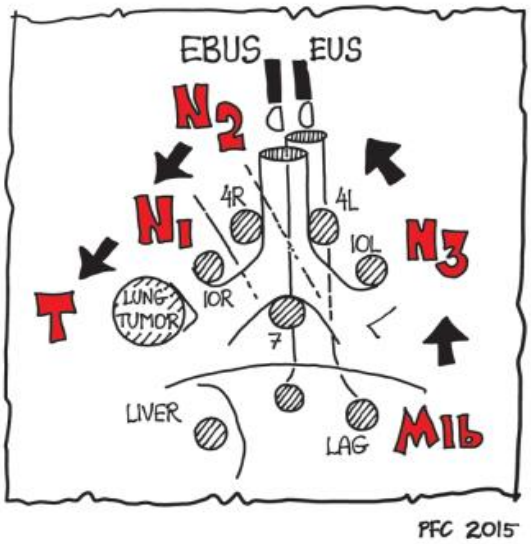

Εικόνα 3*:* Τα έξι EUS-b ανατομικά ορόσημα. Από το αρχείο του Paul Clementsen[2]

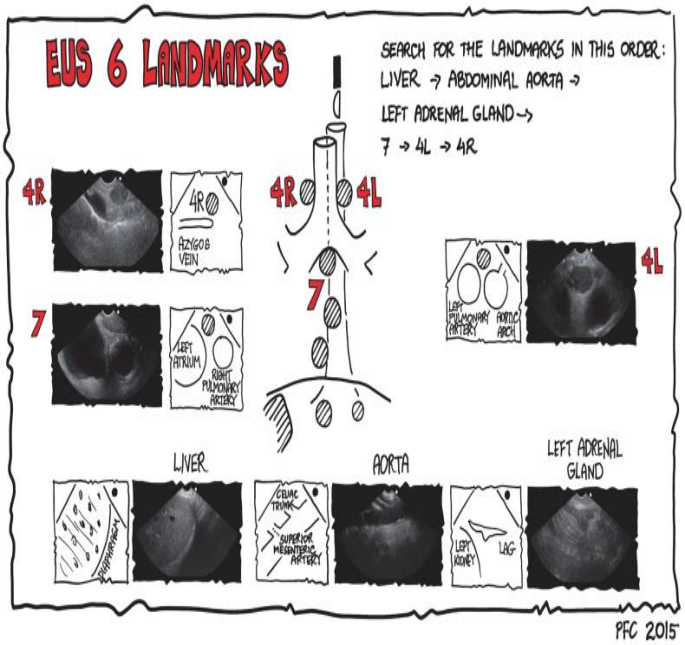

Βιβλιογραφία:

1. Dietrich CF, Annema JT, Clementsen P, Cui XW, Borst MM, Jenssen C. Ultrasound techniques in the evaluation of the mediastinum, part I: endoscopic ultrasound (EUS), endobronchial ultrasound (EBUS) and transcutaneous mediastinal ultrasound (TMUS), introduction into ultrasound techniques. *J Thorac Dis*. 2015;7(9):E311-E325. doi:10.3978/j.issn.2072-1439.2015.09.40

2. Jenssen C, Annema JT, Clementsen P, Cui X-W, Borst MM, Dietrich CF. Ultrasound techniques in the evaluation of the mediastinum, part 2: mediastinal lymph node anatomy and diagnostic reach of ultrasound techniques, clinical work up of neoplastic and inflammatory mediastinal lymphadenopathy using ultrasound techniques and how to learn mediastinal endosonography. *J Thorac Dis*. 2015;7(10):E439-E458. doi:10.3978/j.issn.2072-1439.2015.10.08

3. Clementsen P, Bodtger U, Konge L, et al. Diagnosis and staging of lung cancer with the use of one single echoendoscope in both the trachea and the esophagus: A practical guide. *Endosc Ultrasound*. Published online March 2, 2021. doi:10.4103/EUS-D-20-00139

4. Hwangbo B, Kim SK, Lee H-S, et al. Application of Endobronchial Ultrasound-Guided Transbronchial Needle Aspiration Following Integrated PET/CT in Mediastinal Staging of Potentially Operable Non-small Cell Lung Cancer. *Chest*. 2009;135(5):1280-1287. doi:10.1378/chest.08-2019

5. Yasufuku K, Nakajima T, Motoori K, et al. Comparison of Endobronchial Ultrasound, Positron Emission Tomography, and CT for Lymph Node Staging of Lung Cancer. *Chest*. 2006;130(3):710-718. doi:10.1378/chest.130.3.710

6. Chrysikos S, Gkiozos I, Dimakou K, et al. Clinical utility of thoracic endosonography (EBUS/EUS-b) in mediastinal staging of patients with non-small cell lung cancer: comparison with integrated PET/CT—a real-life prospective study in Greece. *J Thorac Dis*. 2020;12(10):5657-5666. doi:10.21037/jtd-20-1735

7. Annema JT, van Meerbeeck JP, Rintoul RC, et al. Mediastinoscopy vs Endosonography for Mediastinal Nodal Staging of Lung Cancer: A Randomized Trial. *JAMA*. 2010;304(20):2245-2252. doi:10.1001/jama.2010.1705

8. Hwangbo B, Lee G-K, Lee HS, et al. Transbronchial and Transesophageal Fine-Needle Aspiration Using an Ultrasound Bronchoscope in Mediastinal Staging of Potentially Operable Lung Cancer. *Chest*. 2010;138(4):795-802. doi:10.1378/chest.09-2100

9. Dhooria S, Mehta RM, Madan K, et al. A Multicenter Study on the Utility of EBUS-TBNA and EUS-B-FNA in the Diagnosis of Mediastinal Lymphoma. *J Bronchol Interv Pulmonol*. 2019;26(3):199-209. doi:10.1097/LBR.0000000000000552

10. Herth FJF, Krasnik M, Kahn N, Eberhardt R, Ernst A. Combined Endoscopic-Endobronchial Ultrasound-Guided Fine-Needle Aspiration of Mediastinal Lymph Nodes Through a Single Bronchoscope in 150 Patients With Suspected Lung Cancer. *Chest*. 2010;138(4):790-794. doi:10.1378/chest.09-2149

11. Lee KJ, Suh GY, Chung MP, et al. Combined Endobronchial and Transesophageal Approach of an Ultrasound Bronchoscope for Mediastinal Staging of Lung Cancer. *PLOS ONE*. 2014;9(3):e91893. doi:10.1371/journal.pone.0091893

12. Chrysikos S, Karampitsakos T, Zervas E, et al. Thoracic endosonography (EBUS/EUS-b) in the diagnosis of different intrathoracic diseases: A 4-year experience at a single-centre in Greece. *Int J Clin Pract*. 2021;75(3):e13684. doi:10.1111/ijcp.13684

13. von Bartheld MB, Dekkers OM, Szlubowski A, et al. Endosonography vs Conventional Bronchoscopy for the Diagnosis of Sarcoidosis: The GRANULOMA Randomized Clinical Trial. *JAMA*. 2013;309(23):2457-2464. doi:10.1001/jama.2013.5823

14. Wahidi MM, Herth F, Yasufuku K, et al. Technical Aspects of Endobronchial Ultrasound-Guided Transbronchial Needle Aspiration: CHEST Guideline and Expert Panel Report. *Chest*. 2016;149(3):816-835. doi:10.1378/chest.15-1216

15. Giri S, Pathak R, Yarlagadda V, Karmacharya P, Aryal MR, Martin MG. Meta-analysis of 21- Versus 22-G Aspiration Needle During Endobronchial Ultrasound-guided Transbronchial Needle Aspiration. *J Bronchol Interv Pulmonol*. 2015;22(2):107-113. doi:10.1097/LBR.0000000000000159

16. He T, Mehta A. Linear Endobronchial Ultrasound: What's New? *Semin Respir Crit Care Med*. 2018;39(06):649-660. doi:10.1055/s-0038-1676646

17. van der Heijden EHFM, Casal RF, Trisolini R, et al. Guideline for the Acquisition and Preparation of Conventional and Endobronchial Ultrasound-Guided Transbronchial Needle Aspiration Specimens for the Diagnosis and Molecular Testing of Patients with Known or Suspected Lung Cancer. *Respiration*. 2014;88(6):500-517. doi:10.1159/000368857

18. Sehgal IS, Dhooria S, Aggarwal AN, Agarwal R. Impact of Rapid On-Site Cytological Evaluation (ROSE) on the Diagnostic Yield of Transbronchial Needle Aspiration During Mediastinal Lymph Node Sampling. *Chest*. 2018;153(4):929-938. doi:10.1016/j.chest.2017.11.004

19. Vilmann P, Clementsen PF, Colella S, et al. Combined endobronchial and esophageal endosonography for the diagnosis and staging of lung cancer: European Society of Gastrointestinal Endoscopy (ESGE) Guideline, in cooperation with the European Respiratory Society (ERS) and the European Society of Thoracic Surgeons (ESTS). *Endoscopy*. 2015;47(6):545-559. doi:10.1055/s-0034-1392040

7. Εκπαίδευση στη Βρογχοσκόπηση και στην Επεμβατική Πνευμονολογία

Γρηγόρης Στρατάκος, Αναπληρωτής Καθηγητής, Υπεύθυνος Μονάδος Επεμβατικής Πνευμονολόγος, Α' Πνευμονολογική Κλινική ΕΚΠΑ, ΓΝΝΘΑ «Η Σωτηρία»

Η εκπαίδευση των Πνευμονολόγων στη βρογχοσκόπηση έχει δεχτεί σημαντικές αλλαγές τα τελευταία 20 χρόνια ακολουθώντας την εκρηκτική εξέλιξη των τεχνολογιών και των δυνατοτήτων της επεμβατικής πνευμονολογίας την ίδια περίοδο. Η εύκαμπτη βρογχοσκόπηση παραμένει η ραχοκοκαλιά της Κλινικής Πνευμονολογίας και συνεπώς είναι απαραίτητο ένα δομημένο και συγκεκριμένο εκπαιδευτικό πρόγραμμα για τους ειδικευόμενους γιατρούς. Δεν αρκεί πια η παραμονή του γιατρού στην κλινική για έναν ορισμένο αριθμό ετών και η βεβαίωση ότι έχει «πραγματοποιήσει» έναν αριθμό βρογχοσκοπήσεων. Από την άλλη μεριά, η σύγχρονη Επεμβατική Πνευμονολογία (ΕΠ) περιλαμβάνει μια διαρκώς αυξανόμενη ομάδα νέων διαγνωστικών και θεραπευτικών βρογχοσκοπικών δυνατοτήτων αλλά και θωρακοσκοπικές τεχνικές για τη διάγνωση των νόσων του υπεζωκότα. Το περιεχόμενο της εξελίσσεται ταχύτατα και απευθύνεται σε έναν όλο και μεγαλύτερο αριθμό ειδικευμένων πνευμονολόγων που με ενθουσιασμό αναζητούν δομημένα και πιστοποιημένα προγράμματα εκπαίδευσης.

Μέχρι πρόσφατα, το μοντέλο της ιατρικής εκπαίδευσης ακόμα και για την εκμάθηση των παρεμβατικών τεχνικών, ακολουθούσε το αρχαίο πρότυπο της παρακολούθησης και αντιγραφής των κινήσεων ενός δασκάλου ή «Μέντορα», της επανάληψης των τεχνικών σε ασθενείς ώστε να αποκτηθεί εμπειρία και εν συνεχεία της διδασκαλίας τους σε νεότερους γιατρούς. Ωστόσο σήμερα που ο χρόνος νοσηλείας των ασθενών στα Νοσοκομεία έχει περιοριστεί και η εξέλιξη των τεχνολογικών δυνατοτήτων είναι ραγδαία, η δε νοσηλεία των ασθενών συχνά γίνεται σε εξωτερική βάση, οι ειδικευόμενοι γιατροί σπάνια βρίσκουν την ευκαιρία να εκπαιδευτούν στις σύγχρονες παρεμβατικές μεθόδους. Επιπλέον δεν είναι ανεκτό οι ασθενείς να δέχονται το βάρος της εκπαίδευσης των ιατρών και να υφίστανται τις ενδεχόμενες δυσμενείς συνέπειες της απειρίας τους. Οι σύγχρονες δυνατότητες του διαδικτύου, τα ανατομικά μοντέλα και πιο πρόσφατα τεχνικές συγχρονισμένης (Real time) προσομοίωσης (VR) κάνουν εύκολα προσβάσιμη τη γνώση καθώς και δομημένα (βήμα-βήμα) εκπαιδευτικά προγράμματα πρακτικής εξάσκησης, έτσι ώστε να έχουμε παγκοσμίως μια πιο ομοιογενή, βασισμένη σε ενδείξεις παροχή ιατρικής φροντίδας.

Αρκετές μελέτες [1-3] έχουν δείξει την ταχεία απόκτηση δεξιοτήτων από τους γιατρούς μετά από ταχύρυθμα δομημένα προγράμματα βασισμένα σε ψηφιακούς προσομοιωτές καθώς και το υψηλότερο επίπεδο δεξιοτήτων των γιατρών αυτών όταν πραγματοποιούν την πρώτη τους βρογχοσκόπηση σε πραγματικούς ασθενείς.

Πρόσφατη οδηγία (statement) της Αμερικανικής Θωρακικής Εταιρείας συνιστά τη δημιουργία δομημένων εκπαιδευτικών προγραμμάτων που περιλαμβάνουν θεωρητικά και πρακτικά μαθήματα καθώς και εξάσκηση σε προσομοιωτές για την εκπαίδευση των πνευμονολόγων στις ενδοσκοπικές τεχνικές [4,5]. Θεωρητικά μαθήματα και διαδραστικές παρουσιάσεις που οι εκπαιδευόμενοι μπορούν να παρακολουθούν εξ απόστάσεως μαζί με βιντεοσκοπημένες και εκπαιδευτικά προσανατολισμένες επεμβάσεις μπορούν να προετοιμάσουν τον εκπαιδευόμενο για την πρακτική του εξάσκηση στον ψηφιακό προσομοιωτή βρογχοσκοπήσεων υπό την καθοδήγηση του πιστοποιημένου εκπαιδευτή.

Αναπόσπαστο κομμάτι της εκπαίδευσης επίσης, αποτελεί η τακτική και επιμέρους αξιολόγηση των εκπαιδευόμενων η οποία πρωτίστως πρέπει να είναι εποικοδομητική ώστε να αποκαλύπτει τα σημεία όπου ο εκπαιδευόμενος υστερεί και πρέπει να βελτιώσει. Ωστόσο η αξιολόγηση αυτή, θα πρέπει και να πιστοποιεί την επάρκεια των ιατρών για κάθε μία από τις παρεμβάσεις που καλούνται να διενεργήσουν με τρόπο ώστε να εξασφαλίζονται οι ασθενείς.[6] Η αξιολόγηση των δεξιοτήτων θα πρέπει επίσης να επεκτείνεται και σε ήδη πιστοποιημένους γιατρούς που στην πορεία της σταδιοδρομίας τους μπορεί να παρουσιάζουν έκπτωση των αρχικών τους ικανοτήτων και να έχουν ανάγκη επανεκπαίδευσης.

Το τριών επιπέδων πρόγραμμα εκπαίδευσης για τους ενδοβρογχικούς υπερήχους βασισμένο σε προσομοιωτές (EBUS project) που έχει εγκαινιάσει η Ευρωπαϊκή Πνευμονολογική Εταιρεία (ERS) και το οποίο οδηγεί σε δίπλωμα πιστοποίησης για την τεχνική αυτή, αποτελεί ένα εξαιρετικό παράδειγμα της εφαρμογής αυτών των νέων εκπαιδευτικών αρχών. [7,8] Η Μονάδα Επεμβατικής Πνευμονολογίας της Α’ Πνευμονολογικής Κλινικής του ΕΚΠΑ στο Νοσοκομείο «Σωτηρία» είναι ένα από τα 5 κέντρα στην Ευρώπη που παρέχουν το πλήρες αυτό εκπαιδευτικό πρόγραμμα για τους ενδοβρογχικούς υπερήχους. Αντίστοιχα διεθνή προγράμματα υπάρχουν για την άκαμπτη βρογχοσκόπηση αλλά και για τους διαθωρακικούς υπερήχους.[9]

Σήμερα (2021), δεκάδες προγράμματα μετεκπαίδευσης στην Επεμβατική Πνευμονολογία διάρκειας 12-24 μηνών, λειτουργούν κυρίως στις ΗΠΑ, τον Καναδά και λιγότερο στην Ευρώπη, τα οποία απευθύνονται σε έμπειρους κλινικούς πνευμονολόγους που επιθυμούν να αναπτύξουν τις δεξιότητές τους στις τεχνικές της ΕΠ μετά το πέρας της βασικής τους ειδικότητας. Μετά την ολοκλήρωση αυτής της εκπαίδευσης, πιστοποιημένες εξετάσεις οδηγούν σε αντίστοιχο τίτλο μετεκπαίδευσης. [10]

Δεδομένου ότι τα όρια των «επεμβατικών» από τις «απλές» τεχνικές είναι όλο και πιο δυσδιάκριτα, οι συζητήσεις σε όλο τον κόσμο για τη δημιουργία μίας ολοκληρωμένης εξειδίκευσης στην Επεμβατική Πνευμονολογία έχουν ήδη αρχίσει να ωριμάζουν [11].

Βιβλιογραφία:

1. Blum MG, Powers TW, Sundaresan S. Bronchoscopy simulator effectively prepares junior residents to competently perform basic clinical bronchoscopy. Ann Thorac Surg. 2004;78:287–91.

2. Colt HG, Crawford SW, Galbraith O., 3rd Virtual reality bronchoscopy simulation: A revolution in procedural training. Chest. 2001;120:1333–9.

3. Moorthy K, Smith S, Brown T, Bann S, Darzi A. Evaluation of virtual reality bronchoscopy as a learning and assessment tool. Respiration. 2003;70:195–9

4. Ernst A., WAhidi MM, Read A. et al. Adult Bronchoscopy Training: Current State and Suggestions for the Future: CHEST Expert Panel Report. Chest 2015 Aug;148(2):321-332.

5. McSparron JI, Michaud GC, Gordan PL, et al. Simulation for Skills-based Education in Pulmonary and Critical Care Medicine. Ann Am Thorac Soc 2015;12:579-86.

6. Colt HG and Williamson JP. Training in interventional pulmonology: What we have learned and a way forward. Respirology (2020).

7. Konge L, Clementsen PF, Ringsted Ch., et al. Simulator training for endobronchial ultrasound: a randomised controlled trial. Eur Respir J 2015; 46: 1140–1149.

8. https://www.ersnet.org/professional-development/endobronchial-ultrasound-certified-training-programme

9. Pietersen PI, Rørbæk Madsen K., Graumann O. et al. Lung ultrasound training: a systematic review of published literature in clinical lung ultrasound training. Crit Ultrasound J (2018) 10:23

10. Lee HJ, Feller-Kopman D, Shepherd RW, et al. Validation of an interventional pulmonary examination. Chest 2013;143:1667-70.

11. Aslam W., Lee HJ, Lamb CR. Standardizing education in interventional pulmonology in the midst of technological change. J Thorac Dis 2020;12(6):3331-3340

Ομάδα Εργασίας Επεμβατική Πνευμονολογία της ΕΠΕ

Υπεύθυνοι Ομάδας: *Βλάσης Βίτσας – Χρυσικός Σεραφείμ*

Συντονιστής Ομάδας εκ μέρους ΔΣ ΕΠΕ: *Ελευθέριος Ζέρβας*

Συγγραφείς: *Φώτης Σαμψώνας, Βλάσης Βίτσας, Πορπόδης Κωνσταντίνος, Κουφός Νικόλαος, Φίλιππος Εμμανουήλ, Σεραφείμ Χρυσικός, Γρηγόρης Στρατάκος*

Επίβλεψη οδηγιών: *Γρηγόρης Στρατάκος, Ελευθέριος Ζέρβας, Σεραφείμ Χρυσικός, Βλάσης Βίτσας*