Ασθενής 60 ετών

Προσέρχεται στο ΤΕΠ λόγω:

- Βήχα, με πυοαιματηρή απόχρεμψη, δεκαδικής πυρετικής κίνησης, ανορεξίας, απώλειας βάρους, καταβολής, δύσπνοιας και θωρακαλγίας
- από 15ημέρου

ΑΤΟΜΙΚΟ ΑΝΑΜΝΗΣΤΙΚΟ

- Ενεργός καπνιστής > 100 ΠΕ
- Χρήστης χασίς
- Πρώην χρήστης ενδοφλέβιων ουσιών
- Τα τελευταία 13 χρόνια σε πρόγραμμα απεξάρτησης με βουπρενορφίνη-ΟΚΑΝΑ
- HCV, αγωγή προ 20 ετίας
- Χρόνια ισχαιμική κολίτιδα
- Ψωρίαση, χωρίς αγωγή

ΚΛΙΝΙΚΗ ΕΞΕΤΑΣΗ

- Ζωτικά σημεία: ΑΠ 100/60mmHg, HR:98/min, RR:24/min, Θ: 37,8^{o}C
- ABG: pO2: 57, pCO2: 43, pH:7.40, HCO3: 26.3
- Ακρόαση πνευμόνων: παράταση εκπνοής, ήπιοι μουσικοί ρόγχοι άμφω
- Κακή στοματική υγιεινή
- Λοιπά συστήματα: κφ

ΕΡΓΑΣΤΗΡΙΑΚΟΣ ΕΛΕΓΧΟΣ

- Γενική αίματος
- WBC: 14.080, NEUT:78.4%,Ht:37.6, Hb:12.0,PLT: 330.000
- INR: 1.13, APTT:32,1, FIB:678
- Βιοχημικός έλεγχος:
- Urea:38, creat:0.8, Na:139, K:4.23, Alb:2.6, AST:22, ALT:15, ALP:96, γGT:16,TBIL:1.49, LDH:278,
- CRP: 17

ΑΠΕΙΚΟΝΙΣΤΙΚΟΣ ΕΛΕΓΧΟΣ

Υπερηχογράφημα κοιλιάς: ήπαρ με διάχυτη αύξηση της ηχογένειάς του, ως επί μετρίου βαθμού βαθμού λιπωδους διήθησης του παρεγχύματος. Δυσχερής ο έλεγχος για τυχόν ηχομορφολογικές εστιακές αλλοιώσεις, ωστόσο τέτοιες δεν παρατηρούντα

Χωρίς εικόνα διάτασης ενδο-εξωηπατικών χοληφόρων, λοιπά κφ

Α/α ΘΩΡΑΚΟΣ

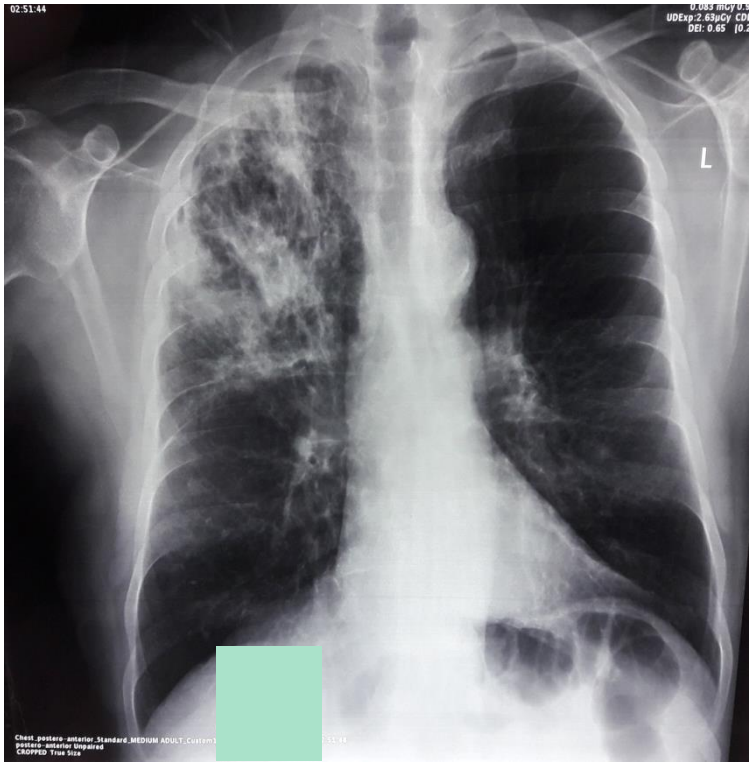

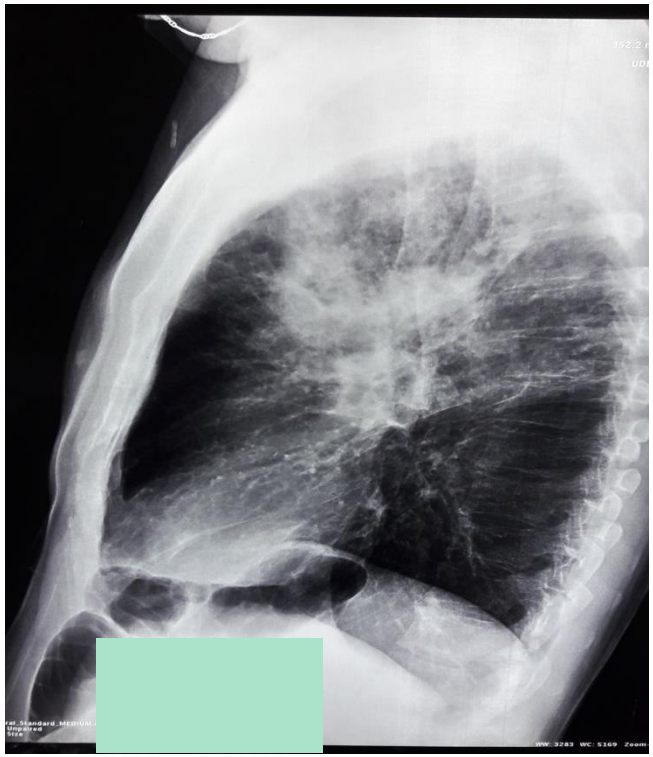

ΑΞΟΝΙΚΗ ΘΩΡΑΚΟΣ

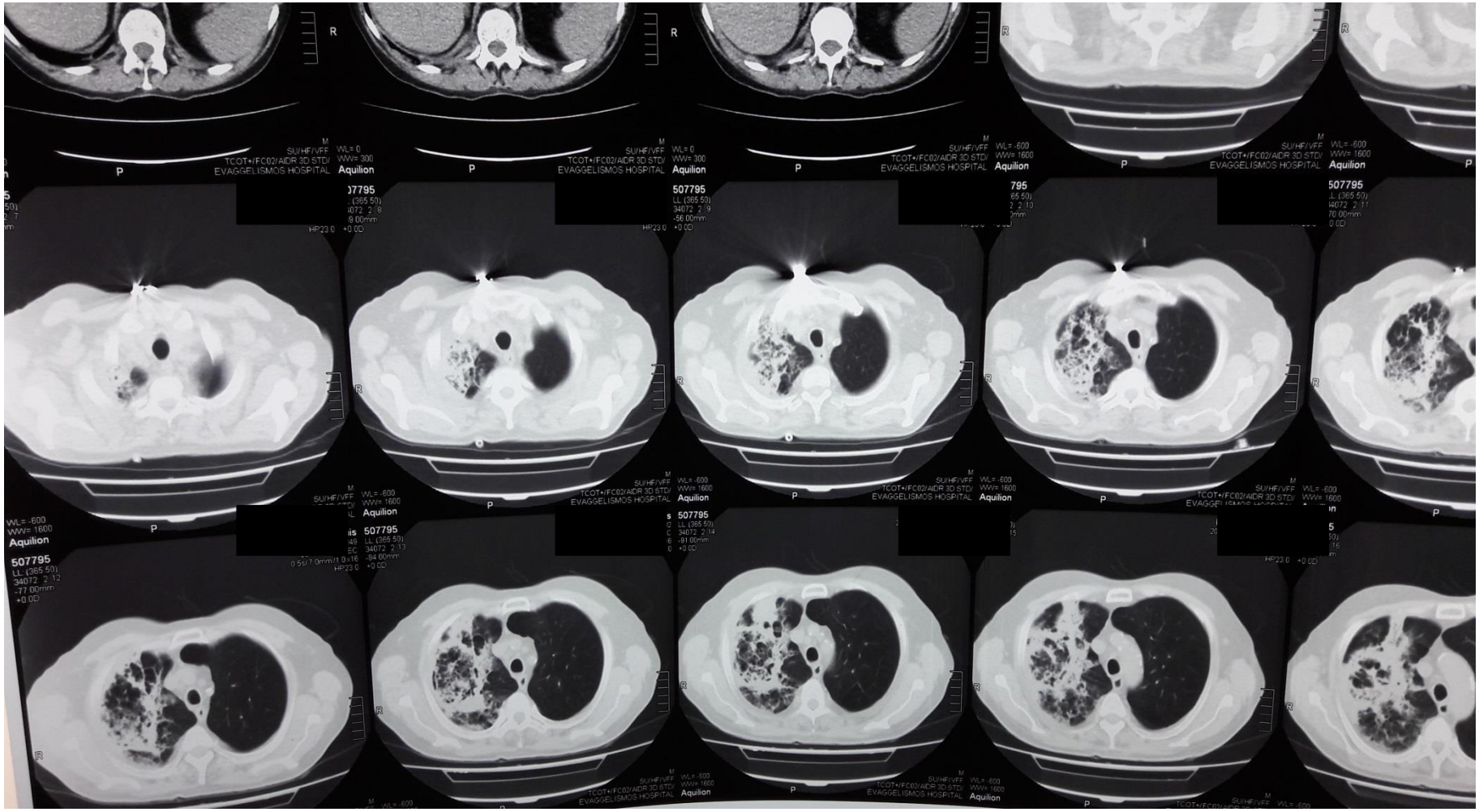

ΑΞΟΝΙΚΗ ΘΩΡΑΚΟΣ 16/09/16

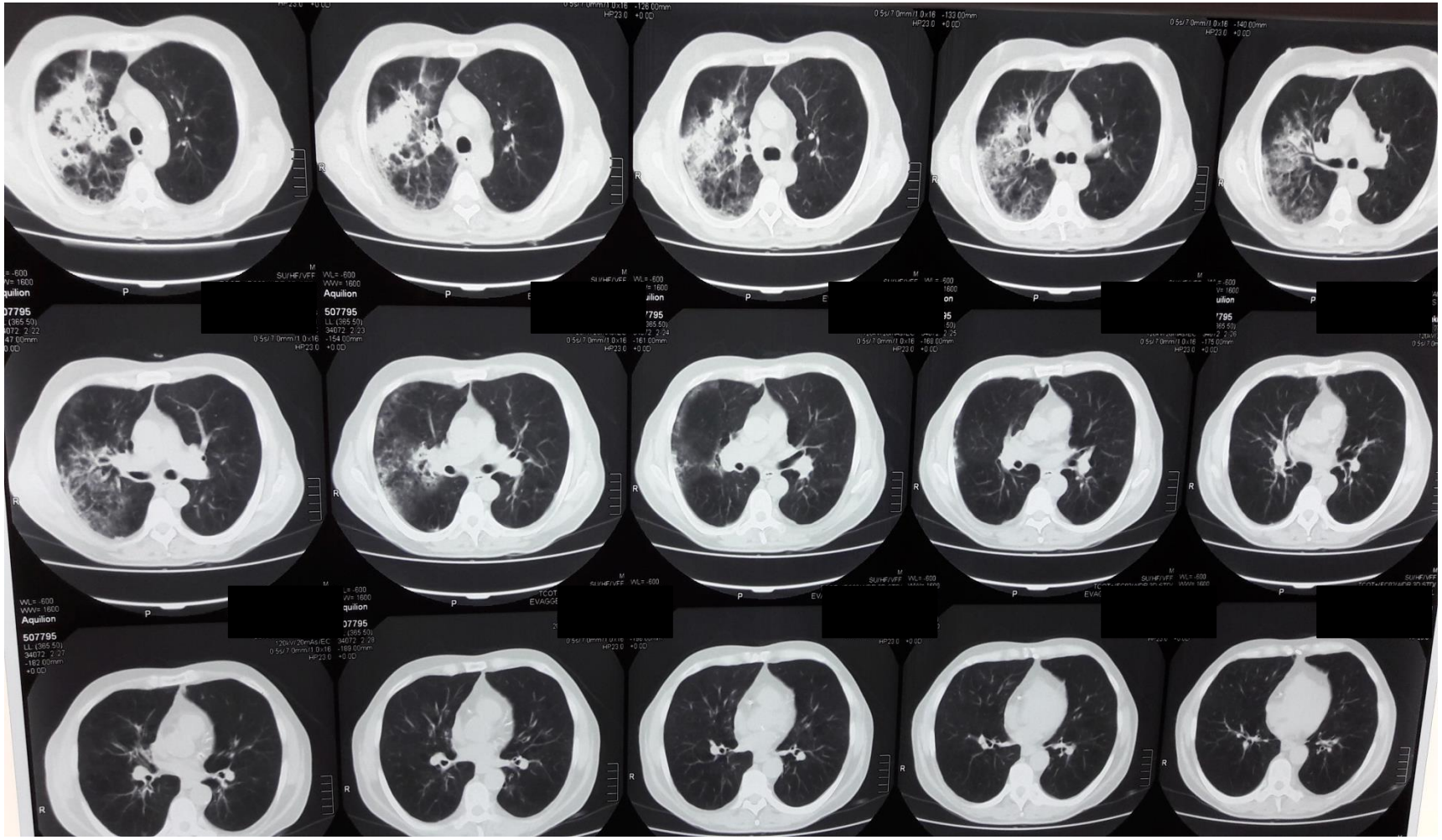

ΑΞΟΝΙΚΗ ΘΩΡΑΚΟΣ 16/09/16

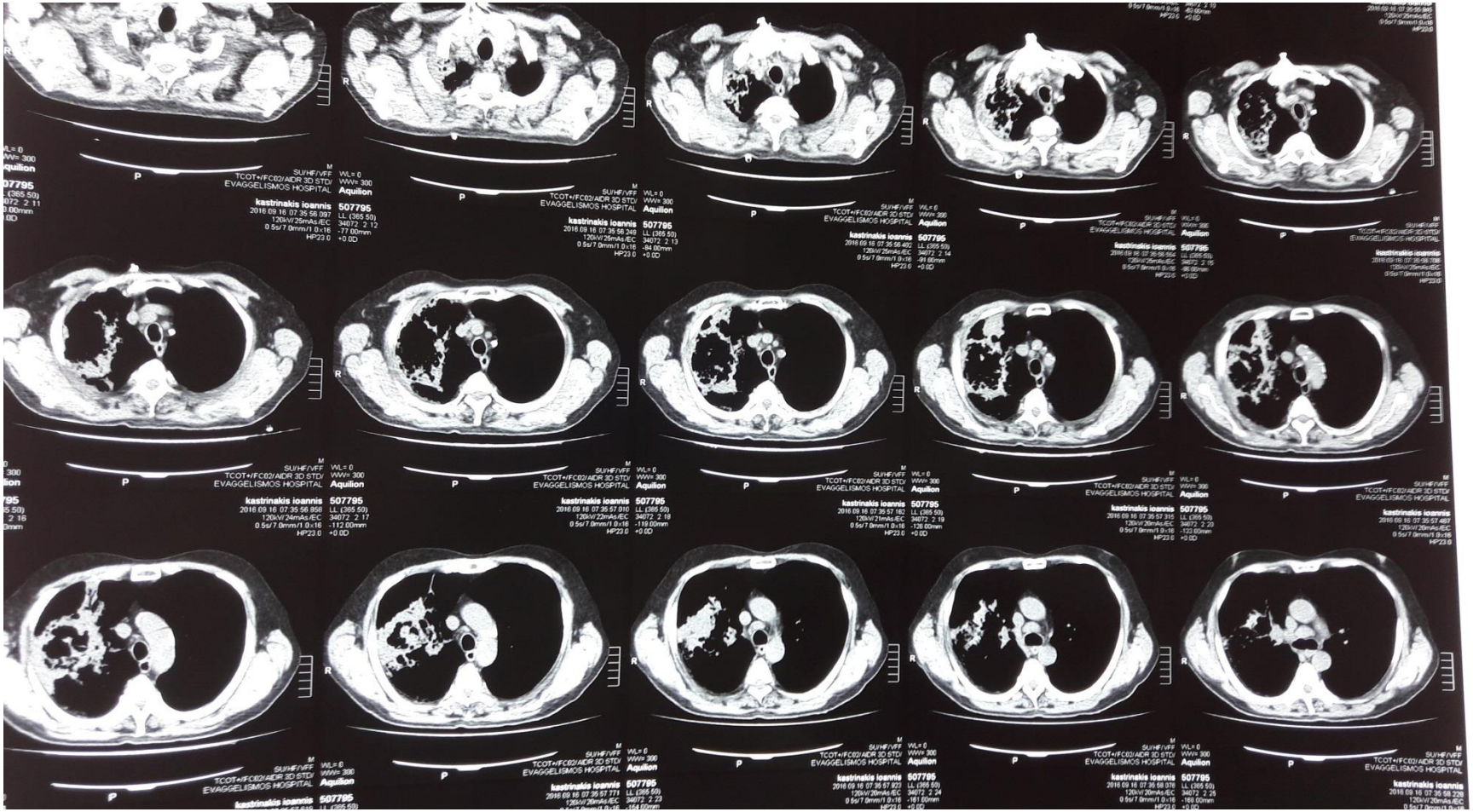

ΑΞΟΝΙΚΗ ΘΩΡΑΚΟΣ 16/09/16

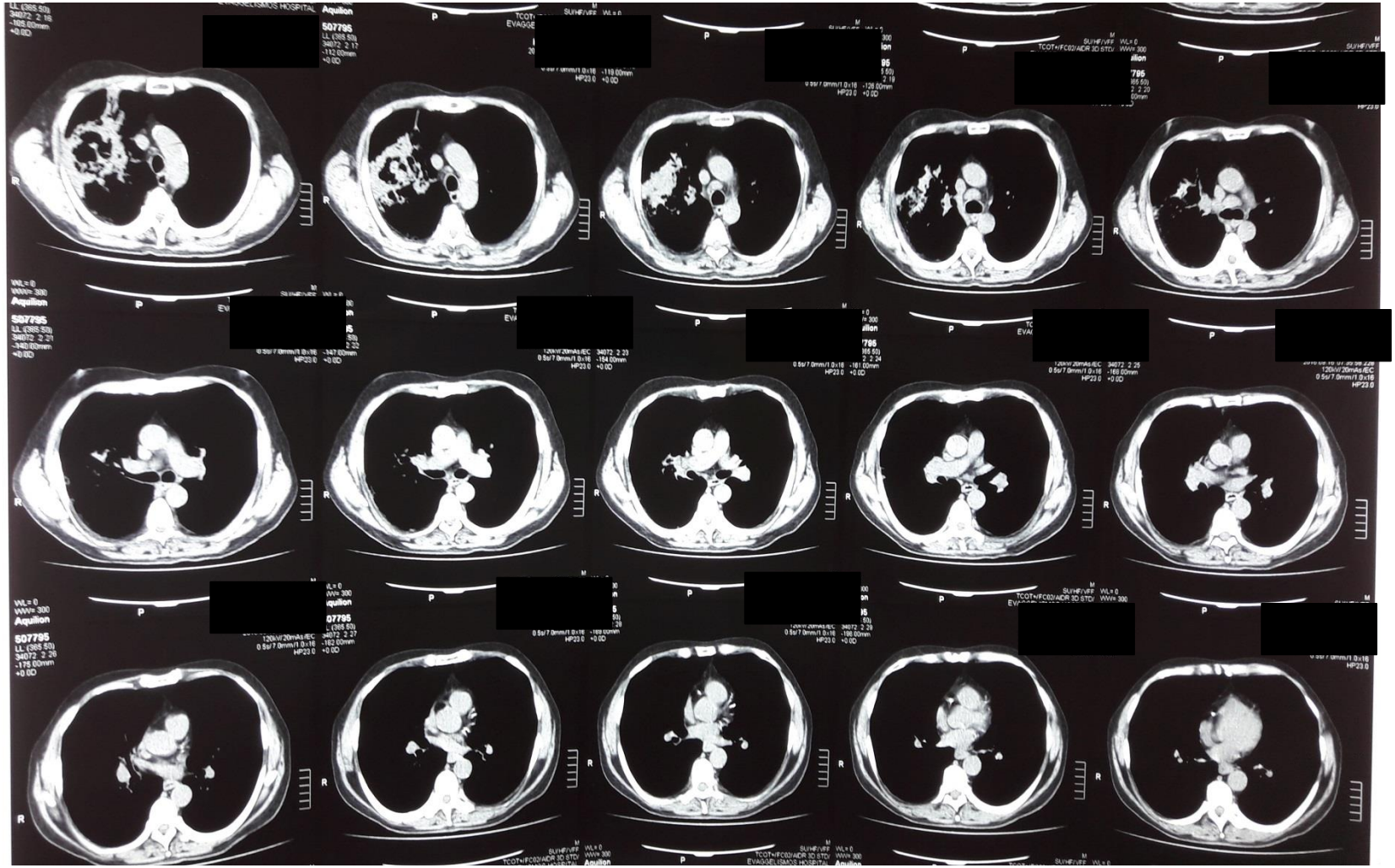

ΠΥΩΔΕΙΣ ΕΚΚΡΙΣΕΙΣ



Ποιες οι πιθανές διαγνώσεις;

Τι θα κάνατε;

Ενέργιες

- Έναρξη: Πιπερακιλλίνης/ταζομπακτάμης + Λινεζολίδης
- κ/ες αίματος και πτυέλων
- Αναζήτηση B-Koch στα πτύελα
- Έλεγχος για HIV - HVC

ΠΙΘΑΝΗ ΦΥΜΑΤΙΩΣΗ

- 3 Δείγματα πτυέλων: ΑΡΝΗΤΙΚΗ ZIEHL-NIELSEN
- Mantoux: 0mm
- Quantiferon: Απροσδιόριστο

ΙΟΛΟΓΙΚΟΣ ΕΛΕΓΧΟΣ

HbsAg : Αρνητικό

Anti-HCV: ΘΕΤΙΚΟ (5,84)

Επιβεβαιωτικό HCV: ΘΕΤΙΚΟ

HIV Ag/ Ab combo: ΑΡΝΗΤΙΚΟ

HCV Ag/ Ab (ELISA): ΘΕΤΙΚΟ

HCV RNA: ΜΗ ΑΝΙΧΝΕΥΣΙΜΟ(<20 IU/ML)

2 μέρες μετά ενώ ο ασθενής πυρέσει

- Επεισόδιο αιμόπτυσης-Transamine iv
- Επιδείνωση των μουσικών ρόγχων και της αναπνευστικής λειτουργίας
- ΑΠ: 80/60 - χορήγηση υγρών οδηγεί σε αποκατάσταση της πίεσης
- Εντατικοποίηση βρογχοδιαστολής

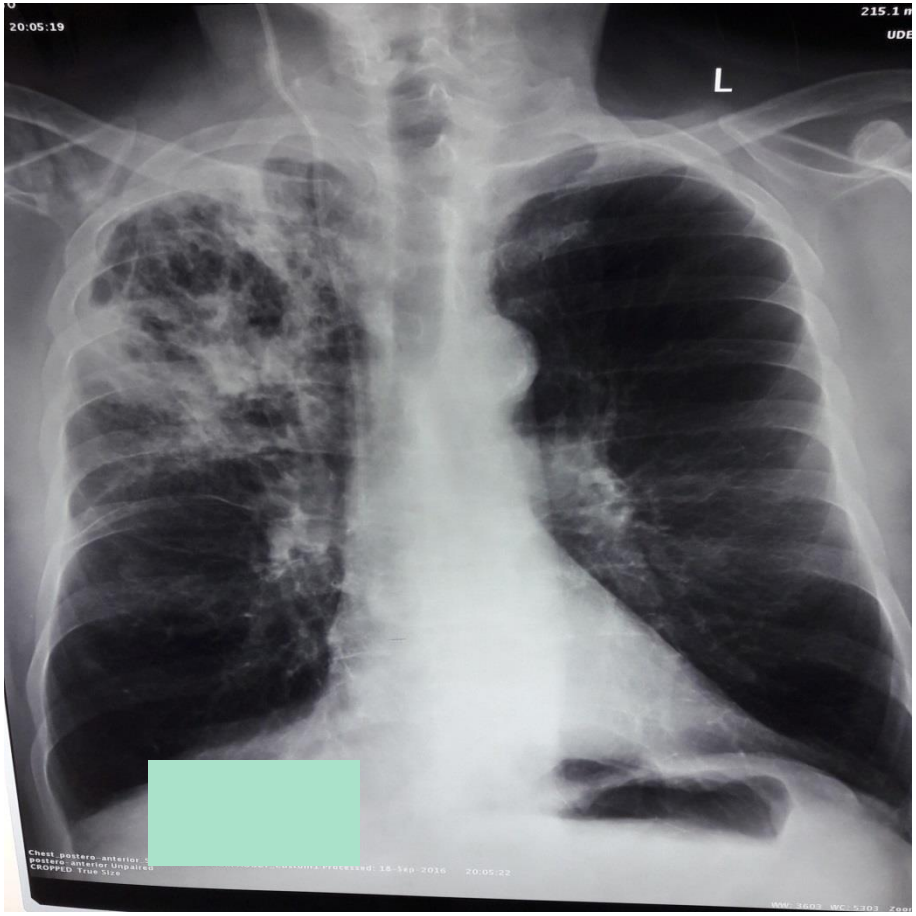
20:05:19
L

4 μέρες μετά ενώ ο ασθενής πυρέσει

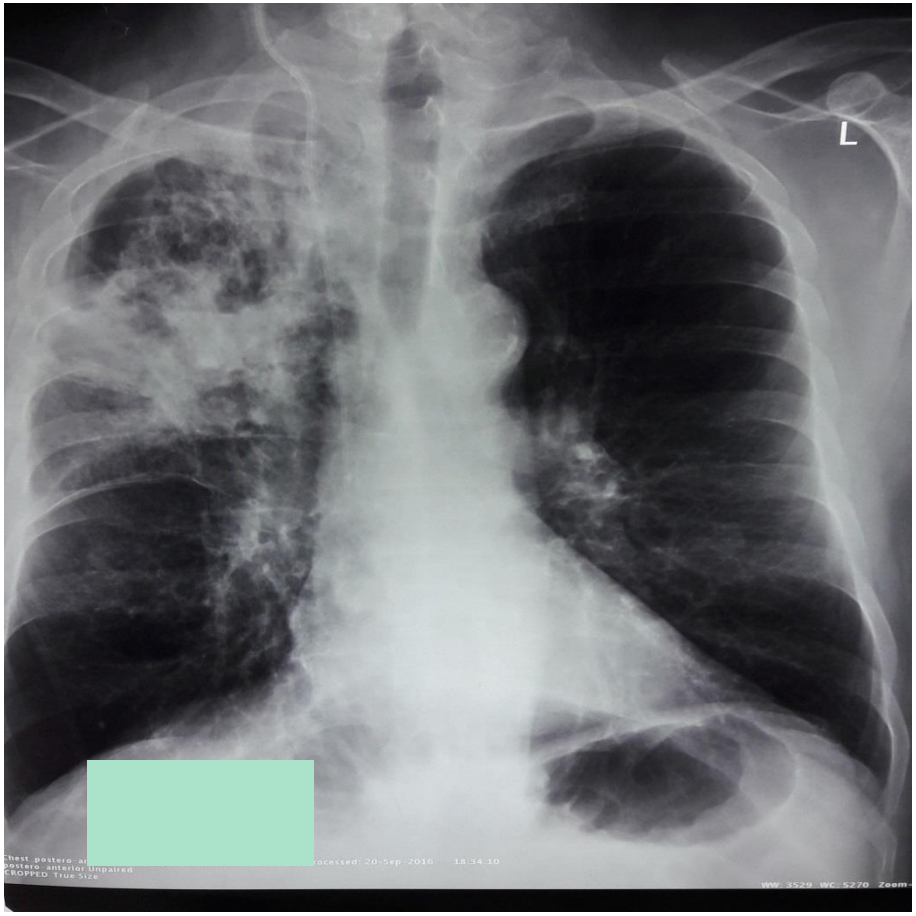

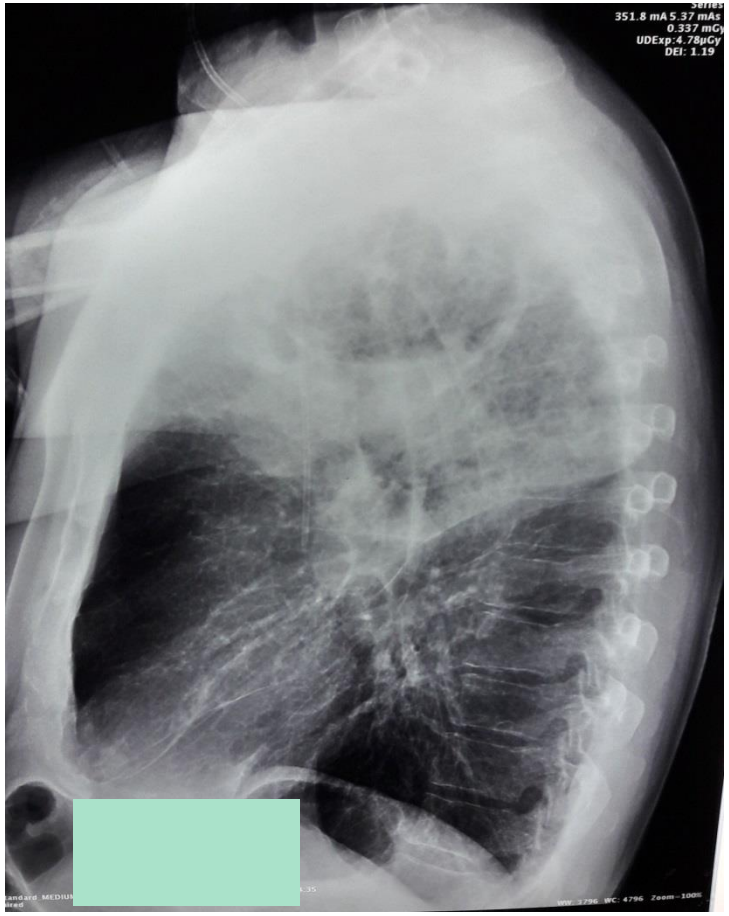

ΚΑΛΛΙΕΡΓΕΙΕΣ

ΠΤΥΕΛΑ

Candida

Aspergillus Niger

ΑΜΚ

(+) για Gram +(ταυτοποίηση, staph epi)

Τι θα κάνατε;

0.5s/7.0mm/1.0x16 -112.00mm
HP23.0 +0.0D
R

1η

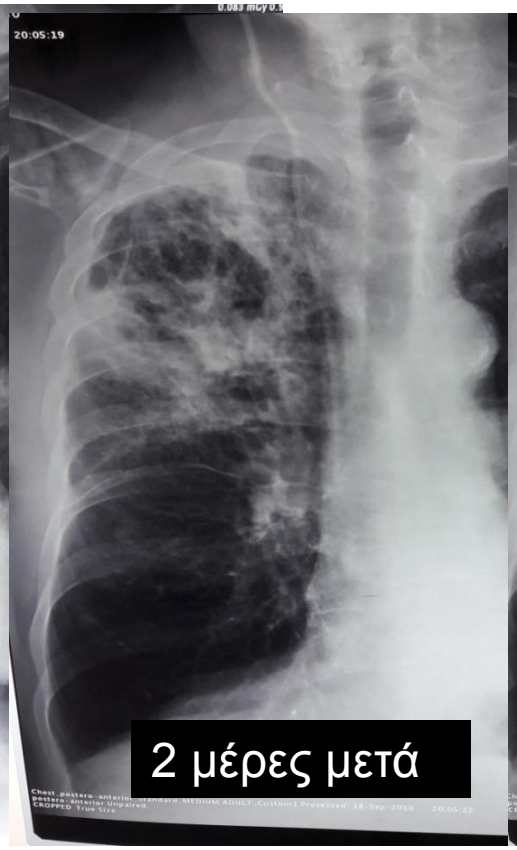
2 μέρες μετά

Άλλες 2 μέρες μετά

ΤΡΟΠΟΠΟΙΗΣΗ ΑΓΩΓΗΣ

- Βορικοναζόλη
- Μπαίνει Βανκομυκίνη
- Ιμιπενέμη/Σιλαστατίνη iv
- Σιπροφλοξασίνη iv

Για τον ασπέργιλο, πιθανό ακτινομύκητα και πληρέστερη κάλυψη της ψευδομονάδας

- Γαλακτομανάνη (+) - Ab αντι-Ασπεργίλου (+)

48 ΩΡΕΣ ΜΕΤΑ-ΕΠΙΔΕΙΝΩΣΗ

- Πάσχων
- Δύσπνοια - Ταχύπνοια (40RR) - Χρήση επικουρικών μυών
- Εισπνευστικούς-εκπνευστικούς συρίττοντες
- Ρεγχάζοντες
- Άφθονες πυώδεις/παχύρρευστες εκκρίσεις που δυσκολεύεται να αποβάλει
- Όλα τα δείγματα πυέλων αποκαλύπτουν A Niger

ΕΠΙΔΕΙΝΩΣΗ

- ΑΠ: 90/60mmHg
- HR:130/min
- Θ: 38,8^{o}C
- ABG: pH 7.30, pCO2 50, pO2 52, HCO3 23 gal 2.8 (μάσκα μη-επανεισπνοής) – δεν βελτιώνεται παρά τη συνεχή βρογχοδιαστολή
- ABG: pH 7.20, pCO2: 61, pO2:33, HCO3: 20, gal: 4.8 (μάσκα μη-επανεισπνοής)

L

ΔΙΑΣΩΛΗΝΩΣΗ -ΜΕΤΑΦΟΡΑ ΣΤΗΝ ΜΕΘ

Κατέληξε 2 μέρες μετά την εισαγωγή του στην ΜΕΘ (λαμβάνοντας όλα τα αντιβιωτικά)

με **σηπτικό shock** και α/α που έδειχνε **απουσία του ΔΑΛ** και **ARDS** στον υπόλοιπο πνευμονικό ιστό

- Ο ασπέργιλος συνέχισε να απομονώνεται στις βρογχικές εκκρίσεις (υφές και κ/α)
- Δεν απομονώθηκε κανένα άλλο μικρόβιο
- κ/ες για B-Koch (N=5) αρνητικές
- Κ/α για νοκάρδια και ακτινομύκητα (-)